

"Spinalna anestezija kroz prednosti i nedostatke"

Kordić, Nikolina

Undergraduate thesis / Završni rad

2023

Degree Grantor / Ustanova koja je dodijelila akademski / stručni stupanj: **University of Dubrovnik / Sveučilište u Dubrovniku**

Permanent link / Trajna poveznica: <https://um.nsk.hr/um:nbn:hr:155:695744>

Rights / Prava: [In copyright](#)/[Zaštićeno autorskim pravom.](#)

Download date / Datum preuzimanja: **2025-01-15**



SVEUČILIŠTE U DUBROVNIKU
UNIVERSITY OF DUBROVNIK

Repository / Repozitorij:

[Repository of the University of Dubrovnik](#)



zir.nsk.hr



DIGITALNI AKADEMSKI ARHIVI I REPOZITORIJI

SVEUČILIŠTE U DUBROVNIKU
ODJEL ZA STRUČNE STUDIJE
PREDDIPLOMSKI STRUČNI STUDIJ SESTRINSTVO

NIKOLINA KORDIĆ

SPINALNA ANESTEZIJA KROZ PREDNOSTI I NEDOSTATKE

ZAVRŠNI RAD

DUBROVNIK, 2023.

IZJAVA

S punom odgovornošću izjavljujem da sam završni / diplomski rad izradio / la samostalno, služeći se navedenim izvorima podataka i uz stručno vodstvo mentora / mentorice

_____.

Ime i prezime studenta / studentice:

Nikolina Kordić

Potpis

SVEUČILIŠTE U DUBROVNIKU
ODJEL ZA STRUČNE STUDIJE
PREDDIPLOMSKI STRUČNI STUDIJ SESTRINSTVO

SPINALNA ANESTEZIJA KROZ PREDNOSTI I NEDOSTATKE

ZAVRŠNI RAD

KANDIDAT:

Nikolina Kordić

MENTOR:

Izv. prof. prim.dr.sc.Dubravka Bartolek Hamp,dr.med

DUBROVNIK, 2023.

UNIVERSITY OF DUBROVNIKU
Department of professional studies
Undergraduate professional study nursing

SPINAL ANESTHESIA THROUGH ADVANTAGES AND
DISADVANTAGES

FINAL WORK

STUDENT:

Nikolina Kordić

MENTOR:

Assoc. Prof. Dubravka Bartolek Hamp, PhD, MD

DUBROVNIK, 2023.

ZAHVALA

Zahvaljujem se svojoj mentorici Izv. prof. prim.dr.sc.Dubravka Bartolek Hamp,dr.med, na iznimnoj podršci i pomoći tokom pisanja ovog rada, koja je bila uvijek ljubazna i dostupna, također se zahvaljujem svojim roditeljima i prijateljima na podršci tijekom studiranja i svojoj obitelji na razumijevanju.

SAŽETAK

UVOD

Spinalna anestezija ili spinalni blok je tehnika regionalne anestezije koja uz epiduralnu anesteziju i kaudalni blok ulazi u skupinu neuroaksijalnih blokova. Spinalna anestezija se koristi kao alternativa općoj anesteziji, obično u operacijskim zahvatima na donjim ekstremitetima (stopalu, koljenima, kukovima), zdjelici te operacijama donjeg dijela abdomena kada nije neophodno potpuno uspavljivanje bolesnika tj. opća anestezija. Osobitost tehnike spinalne anestezije je aplikacija lokalnog anestetika u spinalni prostor tj. u okolinu leđne moždine ispunjene cerebrospinalnim likvorom. Kod toga spinalna igla prolazi između kralješka kroz meke česti, ligamente i tvrdi moždanu ovojnicu (duru mater). Jednu od prvih spinalnih anestezija za operacijski zahvat na čovjeku izveo je August Bier, 1898. godine. Razvoj preciznosti tehnike spinalne anestezije i upotreba određenih skupina lokalnih anestetika doprinijeli su značajnom smanjenju komplikacija (glavobolja, nizak krvni tlak, bol u donjem dijelu leđa) te prolaznih neuroloških simptoma (tresavica nakon zahvata, otežano mokrenje, alergijska reakcija, produženi privremeni gubitak osjeta, ozljeda struktura u području kralježnice i sl.). Uspješnost spinalnog bloka ovisi o aktualnoj anatomiji kralježnice, vrsti, dozi i koncentraciji primijenjenog lokalnog anestetika, suradljivosti bolesnika te vještini i iskustvu anesteziologa. Nastupom spinalnog bloka, moguće je postići spinalnu anesteziju (bolesnik gubi sve osjete i motoriku) ili samo spinalnu analgeziju (gubitak samo osjeta boli) i to distalno od segmenta kralježnice na kojemu je primijenjeni lokalni anestetik. Ovisno o vrsti i dozi lokalnog anestetika, spinalna anestezija djeluje prosječno oko 2-3 sata, nakon čega se počinju vraćati senzorni osjeti i motorika. Bolesnik za spinalnu anesteziju prolazi jednaku anesteziološku pripremu kao i za opću anesteziju. Tijekom spinalne anestezije se kontinuirano i neinvazivno prate vitalne funkcije bolesnika kao i kod opće anestezije. U poslije operacijskom tijeku bolesnik se također nadzire sve do potpunog oporavka osjeta i motoričke funkcije.

Sestrinstvo ima aktivnu i važnu ulogu u pripremi bolesnika *prije spinalne anestezije* (uzimanjem sestrinske anamneze tj. uvida u aktualnu terapiju bolesnika, kronične bolesti, ranije anestezije i neželjene reakcije na lokalni anestetik, zatim u uzorkovanju nalaza i kompletiranju medicinske dokumentacije za anesteziološki pregled, pripremi bolesnika za regionalnu anesteziju te primjeni premedikacije prema odredbi anesteziologa), *tijekom samog izvođenja spinalnog bloka* (priprema sterilnih materijala i lokalnih anestetika te asistiranje kod izvođenja spinalne anestezije), *u nadzoru spinalne anestezije tijekom operacije* te *u neposrednom poslije operacijskom periodu* (neinvazivnom praćenju vitalnih funkcija bolesnika, praćenju dinamike oporavka senzornog osjeta i motorne funkcije).

Potrebno je istaknuti važnost dobivanja suglasnosti bolesnika, ali i operatera za primjenu spinalne anestezije. Naime, potencijalno nemiran i nesuradljiv bolesnik može ne namjerno otežati ili čak i kompromitirati izvođenje operacijskog zahvata. Zbog toga je od osobitog značenja pravovremena

komunikacija između svih članova kirurško-anesteziološkog tima. Ukoliko se usuglasi odluka za spinalnu anesteziju, nastoji se primijeniti najoptimalnija tehnika spinalne anestezije kako za sigurno izvođenje određene operacije (npr. spinalni blok uz primjenu sedacije), tako i za ukupnu dobrobit bolesnika (bilateralni ili unilateralni spinalni blok). Pri tome se osobito uvažava anesteziološka procjena bolesnika i konačna odluka specijaliste anesteziologa.

METODE

U ovom preglednom radu je prikazana kratka povijest i tehnika spinalne anestezije koja je uspoređena sa suvremenom primjenom i izvođenjem klasičnog, bilateralnog i unilateralnog spinalnog bloka. Osobito je istaknuta **prednost spinalne anestezije** (manja zbunjenost i pospanost nakon zahvata, potpuno olakšavanje boli odmah nakon zahvata, smanjena potreba za jakim analgeticima, smanjenje pojavnosti mučnine i nagona na povraćanje, raniji povratak jelu i piću nakon zahvata, manji utjecaj anestetika na srce i pluća, te manji rizik za infekcije pluća), **nedostatci** (neugodan položaj na operacijskom stolu, promijenjen osjećaj u donjem dijelu tijela tijekom operacija u donjem abdomenu (hernioplastike, carski rez i sl.), hipotenzija, bradikardija, svrbež kože, mučnina, parestezije u predjelu donjih ekstremiteta i/ili stražnjice, jaka postpunkcijska glavobolja u 1 od 100 slučajeva) kao i **rizici vezani uz postojeće bolesti samog bolesnika** (migrenozne glavobolje, popratne kronične bolesti, već postojeće ozljede živca, neurološke bolesti, infekcija u području primjene spinalnog bloka). Pregledni rad je temeljen na uvidu u stručne i znanstvene radove vezane uz spinalnu anesteziju dostupne u bazi podataka PubMed i Portalu hrvatskih znanstvenih i stručnih časopisa (Hrčak-srce) kroz posljednjih pet godina.

ZAKLJUČNO

Spinalna anestezija može biti bilateralna (blok oba donja ekstremiteta) ili unilateralna (blok samo jednog donjeg ekstremiteta). Unilateralnom spinalnom anestezijom se, za razliku od bilateralne, postiže potpuni blok senzorne, motoričke i simpatičke funkcije vezan samo uz jednu nogu. Doze lokalnog anestetika i analgetika su, za unilateralni blok manje i prilagođene potrebama anestezije samo jednog ekstremiteta. Posljedično, unilateralnim blokom se zadržava veća hemodinamska stabilnost u usporedbi sa bilateralnim. Stoga je indicirana upravo kod rizičnih bolesnika za operacije na donjem ekstremitetu, osobito ako se tehnikama perifernih živčanih blokova ne može osigurati anestezija za predviđeno operativno polje. Obje vrste anestezije osiguravaju odličnu anesteziju. Karakteristično je za bilateralni blok da u potpunosti nastupa unutar 3-5 min dok je za postizanje unilateralnog potrebno punih 15 min tijekom kojih bolesnik mora ležati bočno. Oporavak unilateralnog bloka, uključujući senzorni, motorički i autonomni je puno brži i ugodniji, manja je pojava popratnih neželjenih nuspojava, koje su kod unilateralnog bloka i manje vjerojatne.

KLJUČNE RIJEČI : Spinalna anestezija, unilateralni spinalni blok, komplikacije spinalnog bloka

ABSTRACT

INTRODUCTION Spinal anesthesia, or spinal block, is a regional anesthesia technique that, along with epidural anesthesia and caudal block, belongs to the group of neuraxial blocks. Spinal anesthesia is used as an alternative to general anesthesia, usually in surgical procedures on the lower extremities (foot, knees, hips), pelvis and lower abdominal surgeries when it is not necessary to completely put the patient to sleep, i.e. general anesthesia. The peculiarity of the spinal anesthesia technique is the application of local anesthetic in the spinal space, i.e. in the surroundings of the spinal cord filled with cerebrospinal fluid. In this case, the spinal needle passes between the vertebrae through the soft tissues, ligaments and the hard meninges (dura mater). August Bier performed one of the first spinal anesthetics for human surgery in 1898. The development of the precision of the spinal anesthesia technique and the use of certain groups of local anesthetics contributed to a significantly reduced complication (headache, low blood pressure, lower back pain) and transient neurological symptoms (shaking after the procedure, difficulty urinating, allergic reaction, prolonged temporary loss of sensation, injury structure in the area of the spine, etc.). The success of the spinal block depends on the current anatomy of the spine, the type, dose and concentration of the applied local anesthetic, the cooperation of the patient and the skill and experience of the anesthesiologist. With the onset of a spinal block, it is possible to achieve spinal anesthesia (the patient loses all sensation and movement) (spinal anesthesia), or only spinal analgesia (loss of pain sensation only) distal to the segment of the spine on which the local anesthetic was applied. Depending on the type and dose of local anesthetic, spinal anesthesia works for an average of 2-3 hours, after which sensory sensations and motor skills begin to return. The patient for spinal anesthesia undergoes the same anesthesiological preparation as for general anesthesia. During spinal anesthesia, the patient's vital functions are monitored continuously and non-invasively, just as during general anesthesia. In the postoperative course, the patient is also monitored until complete recovery of sensation and motor function.

Nursing plays an active and important role in the preparation of the patient before spinal anesthesia (by taking a nursing history, i.e. insight into the patient's current therapy, chronic diseases, previous anesthesia and adverse reactions to local anesthetics, then in sampling the findings and completing the medical documentation for the anesthesia examination, preparing the patient for regional anesthesia and the application of premedication as prescribed by the anesthesiologist), during the actual performance of the spinal block (preparation of sterile materials and local anesthetics and assisting in the performance of spinal anesthesia), in the supervision of spinal anesthesia during surgery and in the immediate postoperative period (non-invasive monitoring of the patient's vital functions, monitoring dynamics of recovery of sensory sensation and motor function).

It is necessary to emphasize the importance of obtaining the consent of the patient and the operator for the application of spinal anesthesia. Namely, a potentially restless and uncooperative patient can

inadvertently make it difficult or even compromise the performance of a surgical procedure. That is why timely communication between all members of the surgical-anesthesiology team is of particular importance. If the decision for spinal anesthesia is agreed upon, the most optimal technique of spinal anesthesia is applied both for the safe performance of a specific operation (eg spinal block with sedation) and for the overall well-being of the patient (bilateral or unilateral spinal block). In doing so, the anesthesiological assessment of the patient and the final decision of the anesthesiologist are particularly respected.

METHODS In this review, a brief history and technique of spinal anesthesia is presented, which is compared with the modern application and performance of classical, bilateral and unilateral spinal block. The advantages of spinal anesthesia were particularly highlighted (less confusion and drowsiness after the procedure, complete relief of pain immediately after the procedure, reduced need for strong analgesics, reduction in the incidence of nausea and the urge to vomit, earlier return to eating and drinking after the procedure, less impact of anesthetics on the heart and lungs, and lower risk of lung infections), disadvantages (uncomfortable position on the operating table, altered sensation in the lower part of the body during operations in the lower abdomen (hernioplasty, caesarean section, etc.), hypotension, bradycardia, skin itching, nausea, paresthesias in the area lower extremities and/or buttocks, severe post-puncture headache in 1 out of 100 cases) as well as risks related to existing diseases of the patient himself (migraine headaches, concomitant chronic diseases, pre-existing nerve injury, neurological diseases, infection in the area of application of the spinal block). The review work is based on an insight into professional and scientific works related to spinal anesthesia available in the PubMed database and the Portal of Croatian scientific and professional journals (Hrčak-srce) over the last five years.

CONCLUSIONS Spinal anesthesia can be bilateral (block of both lower extremities) or unilateral (block of only one lower extremity). Unilateral spinal anesthesia, in contrast to bilateral, achieves a complete block of sensory, motor and sympathetic function related to only one leg. The doses of local anesthetics and analgesics for unilateral block are smaller and adapted to the needs of anesthesia of only one limb. Consequently, unilateral block maintains greater hemodynamic stability compared to bilateral. Therefore, it is indicated precisely in high-risk patients for operations on the lower extremity, especially if peripheral nerve block techniques cannot provide anesthesia for the intended operative field. Both types of anesthesia provide excellent anesthesia. It is characteristic of a bilateral block that it fully occurs within 3-5 minutes, while a unilateral block requires a full 15 minutes, during which the patient must lie on his side. Recovery from a unilateral block, including sensory, motor and autonomic, is much faster and more pleasant, the incidence of accompanying unwanted side effects is lower, which are less likely with a unilateral block.

KEY WORDS: spinal anesthesia, unilateral spinal block, complication of spinal block

SADRŽAJ

1. KRATKI UVOD U MOGUĆE TEHNIKE ANESTEZIJE	1
1.1. Osnovne karakteristike anestezije i anestetici	1
1.2. Vrste tehnika anestezije	2
1.3. Glavne osobitosti pojedinih vrsta anestezije	2
1.3.1. Opća anestezija (intravenska, inhalacijska, rektalna)	2
1.3.2. Regionalna anestezija (blokovi perifernih živaca, neuroaksijalni blokovi)	3
1.3.3. Lokalna anestezija (topikalna, infiltracijska)	3
1.4. Izbor anestezije	4
2. SPINALNA ANESTEZIJA KROZ POVIJEST	5
2.1. Spinalna anestezija kroz povijest	5
2.2. Tehnika izvođenja prvih spinalnih anestezija	6
2.3. Prvi raspoloživi instrumentarij i lokalni anestetici	9
2.3.1. Opća anestezija (intravenska, inhalacijska, rektalna)	9
2.3.2. Regionalna anestezija (blokovi perifernih živaca, neuroaksijalni blokovi)	12
2.4. Osobitosti prvih spinalnih anestezija i zamijećene komplikacije	13
3. SUVREMENI PRISTUPI SPINALNOJ ANESTEZIJI	15
3.1. Suvremena saznanja o učinku spinalne anestezije na organizam	18
3.2. Indikacije za spinalnu anesteziju	19
3.3. Vrste suvremene anestezije i njihove karakteristike	21
3.3.1. Bilateralni spinalni blok	22
3.3.2. Unilateralni spinalni blok	22
3.4. Tehnike i materijali za izvođenje suvremene spinalne anestezije	24
3.5. Metode detekcije spinalnoga prostora	27
3.6. Suvremeni lijekovi u spinalnoj anesteziji	27
3.6.1. Lokalni anestetici u spinalnoj anesteziji (hipo- i hiperbarični pripravci)	27

3.6.2. Analgetici i spinalna anestezija (doze, učinci i neželjene pojave)	29
3.6.3. Značenje položaja bolesnika u spinalnoj anesteziji	30
4. POZITIVNI I NEGATIVNI UČINCI SPINALNE ANESTEZIJE	32
4.1. Učinci spinalne anestezije na organizam bolesnika	32
4.2. Pozitivni učinci spinalne anestezije	33
4.3. Negativni učinci spinalne anestezije	34
5. KONTRAINDIKACIJE ZA SPINALNU ANESTEZIJU	35
6. KLINIČKE INDIKACIJE ZA POJEDINU VRSTU SPINALNE ANESTEZIJE	37
6.1. Klinički primjeri bilateralne spinalne anestezije	37
6.2. Klinički primjeri unilateralne spinalne anestezije	38
6.3. Klinički primjeri „sedalnog bloka“	38
7. SESTRINSTVO U ANESTEZIOLOŠKOM TIMU KOD PRIMJENE SPINALNE ANESTEZIJE	39
7.1. Općeniti tijek anesteziološke skrbi bolesnika za spinalnu anesteziju	39
7.2. Uloga sestrinstva u anesteziološkom timu kod primjene spinalne anestezije	40
8. PRAVNI I ETIČKI ASPEKTI U PRIMJENI SPINALNE ANESTEZIJE	40
9. ZNAČENJE PROBIRA TEHNIKE SPINALNE ANESTEZIJE PREMA VRSTI OPERACIJSKOG ZAHVATA	41
10. FAKTORI DOPRINOSA KVALITETI I ZADOVOLJSTVU KIRURŠKOG BOLESNIKA U SPINALNOJ ANESTEZIJI	42
11. ZAKLJUČAK	42
12. LITERATURA	44
13. POPIS KRATICA	47

1. KRATKI UVOD U MOGUĆE TEHNIKE ANESTEZIJE

Anestezija je reverzibilni kontrolirani medicinski postupak izazivanja potpune neosjetljivosti cijeloga tijela (opća anestezija) ili samo ograničene regije (regionalna anestezije) ili dijela tijela (lokalna anestezija) uz očuvanu svjesnost. Anesteziologija je grana kliničke medicine koja proučava i istražuje postupke kojima se izaziva neosjetljivost.

Anesteziju izvodi liječnik specijalist anesteziologije. Tijekom postupka anestezije bolesniku se oduzima svijest, disanje i/ili pokretljivost uslijed čega samostalni organizam postaje ovisan o drugima, ali i o raspoloživoj medicinskoj tehnologiji. S obzirom na diferentnost samoga postupka anestezije, anestezija se vrši u strogo planiranim i kontroliranim uvjetima tj. općim bolnicama i kliničkim centrima gdje postoji raspoloživa oprema i specijalistički timovi.

1.1. Osnovne karakteristike anestezije i anestetici

Anestezija se postiže primjenom anestetika, analgetika i drugih suplementirajućih lijekova (tzv. adjuvansa).

Opći anestetici su tekućine (barbiturati npr. tiopental, propofol) ili plinovi (sevoran, forane, dušični oksidul i sl.) koji uneseni u organizama dovode do gubitka svih osjećaja uključujući i svijest, a u svrhu vršenja operacijskih zahvata ili bolnih dijagnostičkih procedura.

Inhalacijski anestetik udisanjem ulazi u pluća gdje se preko alveokapilarne membrane apsorbira u cirkulaciju te distribuira do mozga. Intravenski anestetik preko periferije ulazi u cirkulaciju te se potom kao i inhalacijski distribuira krvlju do mozga. Anesteziju je moguće izazvati i intramuskularnim davanjem anestetika te rektalnom aplikacijom.

Lokalni anestetici su otopine koje primijenjene u okolinu živca ili perifernih živčanih okrajina dovode do anestezije regije ili ograničenog dijela tijela koji taj živac inervira. Lokalni anestetik, ovisno o dozi i koncentraciji blokira prijenos impulsa kroz motorički i senzorni dio živca čime se prekida prijenos bolnih i senzornih podražaja kao i vršenje voljnih pokreta.

I opći i lokalni anestetici omogućuju izvođenje anestezije uz minimalno štetno djelovanje na organizam sa povratom stanja organizma u normalno, prvobitno stanje nakon prestanka njihove primjene i djelovanja.

Tijekom opće i regionalne anestezije se, uz nazočnost anesteziologa i anesteziološkog tehničara, pacijentu prate i kontroliraju sve vitalne funkcije kako bi se organizam bolesnika tijekom operacije održavao u najoptimalnijem mogućem stanju.

1.2. Vrste tehnika anestezije

Anesteziju općenito dijelimo na opću, regionalnu i lokalnu anesteziju (Tablica 1),

Tablica 1: Prikaz podjele anestezije prema tehnikama anestezije i vrstama anestetika

ANESTEZIJA	TEHNIKA ANESTEZIJE	Vrsta anestezije		
Opća anestezija		Inhalacijska	Intravenska	Rektalna
	Balansirana Totalna intravenska anestezija (TIVA)			
Regionalna anestezija	Neuroaksijalni blok Blokovi perifernih živaca	Spinalni blok Gornjih ili donjih ekstremiteta	Epiduralni blok Trupa	Kaudalni blok Glave i vrata
Lokalna anestezija	Površinska (tj. topikalna) Infiltracijska	Površine kože i sluznica (sprej, krema, gel, kapi lokalnog anestetika) Dubljih slojeva tkiva (potkožno tkivo, mišići, tetive infiltracijom lokalnog anestetika)		

1.3. Osobitosti pojedinih vrsta anestezije

1.3.1. Opća anestezija (inhalacijska, intravenska i rektalna)

Danas se najčešće primjenjuje ili potpuna intravenska anestezija tzv. TIVA ili pak kombinacija inhalacijske i intravenske anestezije sa primjenom opijata tzv. balansirana anestezija. S obzirom na razvoj suvremenijih tehnika anestezije, rektalna anestezija se danas primjenjuje vrlo rijetko, i tada uglavnom u djece. Pri općoj anesteziji postiže se stanje opće neosjetljivosti za vanjske podražaje koje je izazvano reverzibilnom depresijom živčanih stanica mozga. Klinički, opća anestezija kod bolesnika uključuje gubitak svijesti (sličan prirodnom snu iz kojeg se ne može probuditi na poziv, bol ili stimulaciju), amneziju, gubitak svih osjeta uključujući i bolni osjet (analgeziju) te ukoliko je potrebno i relaksaciju skeletnih mišića. Nabrojani se učinci mogu izazvati visokom dozom pojedinog anestetika, ali se najčešće radi smanjenja toksičnog učinka anestetika izaziva kombinacijom anestetika, analgetika i mišićnog relaksansa.

I pored primjene najsuvremenijih lijekova i suvremenih metoda ponekad nije moguće eliminirati pojedine neželjene efekte opće anestezije kao što je poslije operativna bol, mučnina, povraćanje itd. Umjerena doza straha od gubitka svijesti tijekom anestezije normalna je pojava kod većine bolesnika što zahtjeva dobru premedikaciju i psihološku pripremu bolesnika od strane liječnika(1).

1.3.2. Regionalna anestezija (blokovi perifernih živaca, neuroaksijalni blokovi)

Regionalna anestezija se dijeli na neuroaksijalnu anesteziju u koju ubrajamo spinalnu, epiduralnu i kaudalnu anesteziju te blokove perifernih živaca (npr. skalenski blok za operacije ramena i gornjeg ekstremiteta, femoralni blok za pojedine operacije na natkoljenici i sl.). U regionalnoj anesteziji je bolesnik pri svijesti, očuvanih refleksa i diše spontano. Nad anesteziranim dijelom tijela (npr. dio ruke ili cijelu ruku) ne osjeća dodir, toplinu, hladnoću i bol (senzorni blok) te nema kontrolu koordinacije pokreta (motorni blok).

Neuroaksijalna anestezija (spinalni/subarahnoidalni, epiduralni, kaudalni blok) omogućuje neosjetljivost, bezbolnost i opuštenost mišića donjeg dijela abdomena i istovremeno oba donja ekstremiteta. Od svih modaliteta u kliničkoj praksi se najčešće primjenjuje spinalna anestezija i epiduralna analgezija dok se kaudalni blok koristi vrlo rijetko, u djece.

Provodnom anestezijom (tj. blokom perifernog živca) se, uz primjenu otopine lokalnog anestetika oko pojedinog živca (ili spleta perifernih živaca), anestezira regija tijela u kojem se planira kirurški zahvat, a koja je inervirana blokiranim živcem. Pojedini blokovi se najčešće imenuju prema području koje se anestezira (npr. paravertebralni blok, blok pleksusa brahijalisa, skalenski blok, aksilarni blok i sl.). Intravenska regionalna anestezije (tzv. IVRA) je osobita tehnika regionalne anestezije kod koje se lokalni anestetik aplicira u perifernu venu cirkulacijski okludiranog ekstremiteta. Ovim načinom se anestezira dio ekstremiteta distalno od okluzivne manžete, a kirurški je zahvat moguć na podlaktici ili potkoljenici.

Anestezirana regija tijela ili ekstremitet, u regionalnim tehnikama anestezije omogućuje bezbolno vršenje kirurškog zahvata, ali je istovremeno i vulnerabilna na potencijalne druge ozljede koje bolesnik ne može osjetiti. Stoga zahtijeva brižan peri- i poslije- operacijski nadzor medicinskog osoblja.

1.3.3. Lokalna anestezija (topikalna, infiltracijska)

Lokalna anestezija može biti površinska (topikalna) i infiltracijska. Kod lokalne se anestezije neosjetljivost kirurškog polja izaziva infiltracijom lokalnog anestetika u tkivo, kapanjem ili prskanjem anestetika na sluznice ili nanošenjem na površinu kože. Do blokade prijenosa osjeta i boli, u ovom slučaju dolazi u manjem, ograničenom području inervacije perifernih ogranaka živčanih završetaka. Kapanjem ili prskanjem otopine lokalnog anestetika se npr. anesteziraju sluznice organa i omogućuje kratkotrajan zahvat ili dijagnostički postupak (npr. gastroskopija, bronhoskopija). Površinska anestezija ima također svoju široku kliničku

primjenu (npr. anestezija oka kapima lokalnog anestetika, anestezija kože gelom lokalnog anestetika prije plasiranja intravenskog puta ili vađenja krvi, anestezija usne šupljine sprejom lokalnog anestetika) kao i infiltracijska anestezija (npr. infiltracija lokalnog anestetika u okolinu živca zuba za popravak ili vađenje zuba, u okolinu posjekotine za šivanje rane i sl.).

1.4. Izbor anestezije

Izbor vrste anestezije ovisi o operaciji koja će biti izvedena. Uvijek se odabire ona anestezija koja pokriva i zadovoljava kirurško operativno polje i ukoliko je moguće, anestezira samo najselektivnije regije s najmanjim utjecajem na opće stanje bolesnika. Međutim, operacije glave, vrata, prsnoga koša i gornjeg dijela trbuha se uglavnom izvode u općoj endotrahealnoj anesteziji. Operacije na donjem dijelu trbuha i donjim ekstremitetima mogu biti izvedene u spinalnoj i epiduralnoj regionalnoj anesteziji. Ukoliko se za donji ekstremitet može odabrati jedna od kombinacija blokova perifernih živaca, spinalna i epiduralna anestezija se mogu izostaviti. Operacije na gornjim ekstremitetima mogu se obaviti u jednom od blokova perifernih živaca, ili IVRA-i.

Čimbenici koji utječu na izbor anestezije su bolesnikovo zdravstveno stanje, pridruženi rizik anestezije, procjena najoptimalnije sigurnosti bolesnika, zahtjevi kirurga, te suglasnost o vrsti anestezije sa strane bolesnika, ali i operatera. Konačni izbor anestezije donosi anesteziolog na temelju prijeoperacijskog pregleda bolesnika uzimajući u obzir sve navedene čimbenike. Da bi se moglo pristupiti izvođenju anestezije, potrebni su: kvalificirano osoblje (anesteziolog i anesteziološki tehničar), aparat za izvođenje anestezije, aparati (monitori) za praćenje bolesnikovih vitalnih funkcija (oksigenacije, ventilacije, srčane funkcije, krvnoga tlaka, cirkulacije, temperature), anesteziološki pribor i materijali (za intubaciju, otežani pristup dišnome putu, periferni i centralni pristup intravenskom putu, aspirator, defibrilator i sl.), anesteziološki plinovi (kisik, dušikov oksidul, komprimirani zrak, vakuum) i lijekovi za izvođenje anestezije (inhalacijski i intravenski anestetici, relaksansi, opijati, antidoti, infuzijske otopine, lijekovi za anti-šok terapiju, itd.).

2. SPINALNA ANESTEZIJA KROZ POVIJEST

2.1. Spinalna anestezija kroz povijest

Lokalna anestezija datira od druge polovice 19. stoljeća nakon otkrića kokaina, a u isto vrijeme izumljene su štrcaljka i posebni instrumenti za primjenu lokalnih anestetika. Neurolog Corning godine 1885. prvi je aplicirao kokain u subarahnoidalni prostor, no ipak se primjena kokaina subarahnoidalno, radi anestezije, pripisuje Augustu Bieru, 1898. godine.

U Sjedinjenim Američkim Državama (SAD), u San Franciscu, Dudley Tait i Guido Cagliari izveli su 1899. godine prvu spinalnu anesteziju. Njihove studije uključivale su leševe, životinje i žive pacijente kako bi utvrdile dobrobiti spinalne anestezije, posebno u liječenju sifilisa. U Europi, Theodore Tuffier, francuski kirurg u Parizu je proučavao spinalnu anesteziju i izvijestio o tome 1900. godine. Tuffier je smatrao da se kokain ne smije ubrizgavati dok se ne detektira cerebrospinalni likvor (eng. cerebrospinal fluid, CSF)(2,3).

U prvoj polovici 20. stoljeća dolazi do otkrića suvremenih lokalnih anestetika. U isto vrijeme u kliničku su praksu, uz spinalnu anesteziju uvedene sve danas poznate tehnike regionalne anestezije (epiduralna, intravenska regionalna, periferni blokovi živaca itd.).

Arthur Barker, profesor kirurgije na Sveučilištu u Londonu, izvijestio je o napretku spinalnih tehnika 1907. godine, uključujući upotrebu hiperbaričnog spinalnog lokalnog anestetika uz naglasak na sterilnost postupka te jednostavnost primjene pristupa središnjom linijom u odnosu na paramedijalnu duralnu punkciju. Unapređenje sterilnosti i istraživanje smanjenja krvnog tlaka nakon injekcije pomoglo je učiniti spinalnu anesteziju sigurnijom i popularnijom. Gaston Labat bio je snažan zagovornik spinalne anestezije u SAD-u i proveo je rane studije o učincima Trendelenburgovog položaja na krvni tlak nakon spinalne anestezije. George Pitkin pokušao je upotrijebiti hipobarični lokalni anestetik za kontrolu razine blokade spinalnog živca miješanjem prokaina s alkoholom. Lincoln Sise, anesteziolog na klinici Lahey u Bostonu, koristio je Barkerovu tehniku hiperbarične spinalne anestezije s prokainom i tetrakainom (2). Adriani i Roman-Vega su 1946. izveli prvu blokadu sedalnog živca koja se danas koristi kod bolnih operacija na dnu zdjelice (npr. hemoroida, perianalnih fistula i sl.).

U 20. st. spinalna anestezija postaje sve popularnija. Razvoj novih intravenskih anestetika i neuromuskularnih blokatora iako je u početku koincidirao smanjenjem primjene spinalne anestezije, ona je i dalje zadržala svoje mjesto u anesteziološkoj kliničkoj praksi. Prema objavi Dripps-a i Vandam-a iz 1954. o sigurnosti spinalnih anestetika u više od 10 000

pacijenata je pridonijela širokoj primjeni spinalne anestezije u gotovo svim kirurškim strukama (2).

U SAD-u je do sredine 1950-ih godina samo na području opstetricije izvedeno preko 500.000 spinalnih anestezija. Unatoč tome što je spinalna analgezija bila najčešće korištena tehnika za vaginalni porod, a spinalna anestezija za carski rez, poboljšanja u epiduralnoj tehnici su u kasnim 1960-im godinama rezultirala padom opstetričke spinalne anestezije. Treći nacionalni revizijski projekt (NAP3; eng. Third National Adaptation Programme) procjenjuje da je 2006. u Ujedinjenom Kraljevstvu izvedeno 133 525 spinalnih blokova u opstetriciji.

Spinalna anestezija znatno je napredovala od 1885. Svaki aspekt, od poboljšane opreme i farmakoloških sredstava do boljeg razumijevanja fiziologije i anatomije, učinio je spinalnu anesteziju sve sigurnijom. Promjena kliničkog znanja dovela je do pomaka u onome što se smatra kontraindikacijom za spinalnu anesteziju, a razvoj novih tehnika, kao što je uporaba ultrazvuka, omogućio je provođenje spinalne anestezije u situacijama koje bi se nekada smatrale nemogućima (2).

Danas se u kliničkim centrima i bolnicama s razvijenim tehnikama regionalne anestezije čak oko 70% operacija izvodi u regionalnoj i lokalnoj anesteziji osobito za potrebe jednodnevnih kirurških zahvata.

2.2. Tehnika izvođenja prvih spinalnih anestezija

Prva akcidentalna aplikacija anestetika u spinalni prostor vezana je uz Leonarda Corninga, 1885. godine (3). Istraživajući učinke kokaina na periferni živčani sustav kod psa, Corning je ubrizgao kokain između dva lumbalna trnasta kralješka s namjerom da se lijek transportira duž 'komunicirajućih krvnih žila' do same leđne moždine. Pri tome je došlo do probijanja dure i ulaska kokaina u arahnoidalni prostor sa likvorom pri čemu je nastupila trenutačna paraliza stražnjih nogu psa. Nakon toga je u jednog muškarca aplicirao 110 mg 3% kokaina između kralješaka Th11/12 što je rezultiralo privremenom slabošću nogu. Bolesnik je uz ovu, po život opasnu dozu lijeka preživio (4).

Sljedeći veliki razvoj dogodio se šest godina kasnije 1891. kada je Heinrich Irenaeus Quincke izveo prvu uspješnu lumbalnu punkciju kako bi smanjio povišeni intrakranijalni tlak kod pacijenata s meningitisom (5).




Slika 1: Heinrich Quincke (1842-1922)(5)

Quinckeove studije temeljile su se na anatomskom principu da prostor kralježnice završava oko razine kralješka S2, ali leđna moždina završava oko razine L2, što znači da bi igla umetnuta u intervertebralni prostor L3/4 izbjegla udaranje u moždinu. Quinckeova izvješća su pružila sigurniju i standardiziranju tehniku za lumbalnu punkciju.

Na Quinckea je utjecao Walter Essex Wynter koji je primijenio sličnu, ali mnogo manje učinkovitu tehniku šest mjeseci ranije koristeći cijev finog kalibra (Southeyjevu) i troakar (6).



Slika 2: Walter Essex Wynter (1860-1945)(5)



Slika 3. Southey-ova igla i uvodnice (5)

August Bier je 1898. izveo ono što se može smatrati prvom pravom spinalnom anestezijom kod ljudi. Pacijent je trebao operaciju resekcije tuberkuloznog skočnog zgloba. Kako je imao vrlo ozbiljne nuspojave nakon ranije, opće anestezije, Bier je predložio spinalnu anesteziju. Primijenio je Quinckeovu tehniku, sa injekcijom od 15 mg kokaina, što je činilo mnogo manju (i sigurniju) dozu u usporedbi s Corningovim pristupom. Tijekom samog zahvata pacijent nije imao nikakvih bolova. Osjećao je da se "nešto radi" s njegovim stopalom, međutim bez neugodnih doživljaja. Međutim, nakon operacije se žalio na glavobolje i povraćanje, a oboje se smirilo unutar nekoliko dana (7).



Slika 4. August Karl Gustav Bier (1861-1949)

Izvor: <https://commons.wikimedia.org/w/index.php?curid=60441163>

Tijekom sljedeća dva tjedna Bier je izveo još pet uspješnih spinalnih anestezija. Najčešće nuspojave nakon operacije i spinalne anestezije bile su prolazna bol na mjestu zahvata, glavobolja i povraćanje. Važno je naglasiti da svih pet bolesnika nisu osjetili bol tijekom operacije. Nakon ovih ranih pokušaja, Bier je želio bolje razumjeti neželjene učinke povezane sa primjenom kokaina u subarahnoidalni prostor leđne moždine. Iz toga razloga je želio na znanstveni način, izvesti niz eksperimenata, na sebi. Angažirao je pomoć svog pomoćnika Augusta Hildebrandta, koji je Bierovom tehnikom lumbalne punkcije ubrizgao otopinu kokaina u subarahnoidalni prostor. Na žalost, dogodila se banalna tehnička nesukladnost između, korištene štrcaljke za ubrizgavanje kokaina i primjenjivane spinalne igle. To je uzrokovalo potpuni neuspjeh eksperimenta, a Bier je, uslijed gubitka poprilične količine vlastitog likvora patio od izuzetno snažnih glavobolja i posturalne vrtoglavice koje su trajale punih devet dana prije nego što su se djelomično umirile. Nakon ovog neuspješnog pokušaja, Bier i Hildebrandt su zamijenili uloge. Hildebrandt je postao primatelj lumbalne punkcije. Ovoga puta injekcija je bila uspješna. Bier je pri tome pružio intrigantan prikaz osjetilnih testova koje je izvodio na Hildebrandtu tijekom trajanja spinalne anestezije, unutar 45 minuta. Test bolnosti i osjeta je izvodio na više načina uključujući, ubod igle u bedro, 'jaki pritisak i povlačenje testisa te sporadične udarce na određenim točkama potkoljenica željeznim čekićem. Važno je istaknuti da Hildebrandt nije prijavio nikakvu bol tijekom ovih testova, iako je naknadno dobio modrice na područjima gdje je bio ispitivan. Također je izvijestio o iscrpljujućim glavoboljama i povraćanju nakon zahvata koji su trajali nekoliko dana prije nego što se oporavio (7).

Iz ovih eksperimenata Bier je zaključio da je isticanje likvora, a ne toksičnost kokaina, vjerojatno odgovorno za pojavu popratnih nuspojava (7). Iako sam nije izvodio daljnje eksperimente na ljudima, glas o njegovoj tehnici ubrzo je došao do poznatog kirurga Theodorea Tuffiera koji je danas zapamćen po Tuffierovoj liniji koja označava intervertebralni prostor L3/4, sigurnu zonu za lumbalnu punkciju. Tuffier je nadalje doprinio osiguravanju popularnosti spinalne anestezije kako u Europi tako i u SAD-u. On je osobito

zaslužan za isticanje važnosti detekcije i pregleda likvora nakon umetanja spinalne igle kako bi se potvrdilo njezino ispravno pozicioniranje (6).

2.3. Prvi raspoloživi instrumentarij i lokalni anestetici

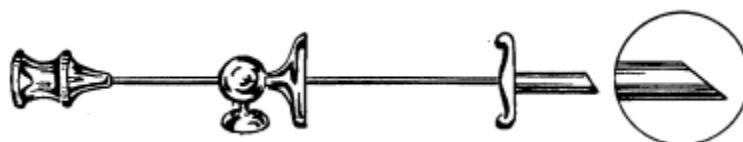
2.3.1. Kratki pregled najznačajnije povijesti razvoja spinalne igle

Razvoj spinalne igle je u povijesti vezana uz stupanj razumijevanja anatomije i fiziologije središnjeg živčanog sustava, tj. kralježnice i leđne moždine. Osobitost formiranja njezina vrha, od slobodne kratke kosine (Corning-ova igla) do tupog završetka sa bočnim otvorom (Pencil-Point igla) prati se od ranih početka primjene spinalne anestezije sve do današnjih dana. Konstrukcijom igala sa sve užim i tanjim promjerom uz različite kosine i oštine vrhova oblike vrhova pokušavalo se naći rješenje za što manje oštećenje vlakana dure i isticanje likvora uslijed kojih su primijećene popratne komplikacije (npr. glavobolje, mučnine i sl.). Razvoju spinalnoj igli je prethodilo usavršavanje šprice (1841. Zophar Jayne, prvobitni dizajn štrcaljke) i igle za intravenski pristup (1853. Daniel Ferguson i Alexander Wood su među prvima koristili šuplju iglu sa zaoštrenim krajem s kojom se moglo prodrijeti u dublje slojeve kože i aplicirati lijek preko pričvršćene šprice).

Kroz povijest, razvoj spinalne igle možemo pratiti preko nekoliko različitih modela vrhova spinalne igle sa: rezanim, atraumatskim i tupim vrhom. Spomenuti je razvoj tek najvažnijih među njima (8).

Corning je zaslužan za formiranje modela prve spinalne igle (Slika 5). Izradio ju je prema Wood-ovom modelu potkožne igle. Bila je izrađena od zlata, s vrlo oštrim rubom, te kratko zakošenim rubom. Sama kanila je bila savitljiva, te je radi čvrstoće kod probadanja kože Corning koristio čvrstu običnu iglu (tzv. uvodnicu ili introducer) preteču današnjih uvodnica. Corning-ova igla je imala i graničnik igle sa vijkom koji je fiksirao iglu na odgovarajućoj dubini nakon njezinog pozicioniranja u subarahnoidalnom prostoru (3).

Slika 5: Corning-ova igla (3)

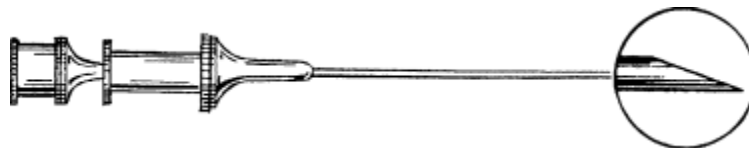

Međutim, unatoč tome što je vrlo jasno obrazložio svoj izbor dizajna vrha igle, Corning nije spomenuo mjeru svoje igle niti dubinu umetanja. Istraživači su zaključili da njegove injekcije nisu dosegle spinalni prostor (6).

Godine 1891. Quincke je objavio rad u kojem opisuje standardiziranu tehniku lumbalne punkcije kojom se može osloboditi cerebrospinalna tekućine (CSF) kod bolesti povezanih s povećanim intrakranijalnim tlakom. Pri tome je koristio je iglu za koju je teško pronaći opis, osim da je bila oštra, zakošena i šuplja.


Sljedećem velikom razvoju u povijesti spinalne anestezije pridonio je Augusta Karla Gustava Bier. On je 1899. razvio vlastitu iglu (Slika 6). Smatrao je da je upotreba introducera i dilatatora za umetanje finijih igala koje su se prije koristile glomazna, te je dizajnirao iglu većeg promjera kojoj nije bio potreban introducer. Bier-ova spinalna igla je bila promjera 15G (eng. Gauge; mjera za promjer igle, što je veći G, igla je tanja, a promjer je manji) ili 17G, s dugim, reznim kosim i oštrim vrhom. Međutim, ubrzo su se uvidjeli nedostaci Bier-ove igle. Naime, kod punkcije je radi još uvijek velike debljine, bila uzrok boli, a svojim velikim promjerom kosog vrha je rezala niti dure punom širinom prolaza ostavljajući otvor na duri kroz koji je izlazio likvor i primijenjeni anestetik. Kako niti dure nisu elastične, otvor se u usporedbi na krvne žile ne može spontano zatvoriti, sve dok ga ne prekriju i zatvore nježna okolna vlakna natopljena fibrinom i detritusom što može potrajati danima, a ponekad i tjednima.

Slika 6: Bier-ova igla(9)



Ubrzo nakon uvođenja Bierove igle, prepoznata je važnost veličine igle i oblika kosine njezinog vrha. Bainbridge je 1900. godine modelirao iglu koja je imala kratku, oštru kosinu i uvodnicu s identičnom kosom (Slika 7).

Slika 7: Bainbridge-ova igla(10)



Barker je 1907. otišao još jedan korak naprijed u unapređenju spinalne igle (11). Kako bi izbjegao komplikacije koje su zamijećene uz upotrebu igle sa dugim ukošenim vrhom, Barker je osnovni model Bier-ove igle zamijenio izdubljenim vrhom, osiguravajući na taj način njegovu oštrinu, ali bez produženja otvora samoga vrha igle (Slika 8). Barker-ova je igla bila izrađena od čvrstog metala, širene 18G ili 19G i imala je također i uvodnicu s odgovarajućim kosinom, kao i sama igla. Usprkos novitetima, ni Barker-ova spinalna igla nije uspjela značajno umanjiti incidenciju postduralnih punkcijskih glavobolja (PDPH, (eng. post dural punction headache). Međutim, tvrđi materijal njegove spinalne igle umanjio je savijanje igle kod izvođenja punkcije i omogućio precizniji ulaz vrha igle u arahnoidalni prostor.

Slika 8: Barker-ova igla(12)



Dvadesetih godina Herbert Merton Greene razvio je prvi 'atraumatski' vrh igle (Slika 9). Pretpostavio je da bi korištenje vrha igle koji prolazi između duralnih vlakana, umjesto da ih presijeca, smanjilo istjecanje likvora, a zauzvrat smanjio bi se rizik od glavobolje nakon uboda duralne opne.

Slika 9: Green-ova spinalna igla sa atraumatskim vrhom (12)



Ovaj dizajn igle ostao je popularan sve do razvoja Whitacare igle 1950-tih kao preteče spinalne igle sa tupim vrhom i sitnim otvorom na vrhu igle (tzv. "Pencil-point")(Slika 10)(6).

Slika 10: Whitacare-ova spinalna igla(12)



2.3.2. Kratki pregled najznačajnije povijesti lokalnih anestetika u spinalnoj anesteziji

James Leonard Corning, neurolog iz New Yorka, 1885. opisao je korištenje kokaina za spinalnu anesteziju (2). Međutim, ipak se sama primjena kokaina subarahnoidalno, u svrhu postizanja spinalne anestezije, pripisuje Augustu Bieru godine 1899. Do početka 20. stoljeća jedini lokalni anestetik u širokoj uporabi bio je kokain, iako je bilo sve više dokaza o sistemskim rizicima povezanim s njegovom upotrebom, uključujući perifernu vazokonstrikciju, nadražljivost srca i središnjeg živčanog sustava, kao i ovisnost(13). Iako je nekoliko istraživača tijekom 1890-tih promicalo korištenje sigurnijih tehnika infiltracije i nižih doza, i dalje je postojala potreba za razvojem alternativa koje su manje toksične i ne stvaraju ovisnost.

Jedan od najranijih takvih lijekova bio je prokain, koji je 1905. godine izumio Alfred Einhorn, a prvi ga je u medicini upotrijebio Heinrich Braun. Unatoč tome što je bio sigurniji, učinak prokaina je bila slabija. Osim toga je bio povezan s većim rizikom od reakcija preosjetljivosti zbog svog metabolita para-aminobenzojeve kiseline. Prokain je kasnije usavršen i te je i danas u upotrebi u pojedinim dijelovima svijeta(14).

Ernest Fournau je 1900-tih sintetizirao lokalni anestetik amilokain.

Arthur Barker je početkom 20 st. bio poznat po uključivanju koncepta baričnosti u tehniku spinalne anestezije, miješajući otopinu anestetika sa glukozom. Miješanjem 5% amilokaina s 5% glukoze u fiziološkoj otopini, stvorio je hipobaričnu otopinu anestetika koja se ovisno o položaju tijela širila unutar likvora u subarahnoidalnom prostoru, blokirajući izlazišta moždanih živaca leđne moždine na određenom segmentu leđne moždine (15).

Uhlmann je 1928. godine prvi put u kliničkoj praksi upotrijebio novi, dugodjelujući lokalni anestetik dibukain. Četiri godine kasnije sintetizirani je sličan spoj, tetrakain. Oba su bila snažnija od kokaina i manje sklona reakcijama preosjetljivosti od prokaina. Međutim, jača potentnost odrazila se na povećani rizik od sistemske toksičnosti koja je osobito zamijećena uz blokade perifernih živaca. Stoga je njihova upotreba ograničena isključivo na spinalnu anesteziju (16). Lincoln Sise je 1935. Razvio hiperbaričnu otopinu lokalnog anestetika, miješajući tetrakain s 10% glukozom. Godine 1954. uveden je lidokain koji je postao vrlo popularan za spinalnu anesteziju zbog kratkoće djelovanja te primjeni za kirurške zahvate kraćega trajanja(17). Nekoliko godina kasnije, 1957. sintetiziran je bupivakain koji se počinje široko koristiti u spinalnoj anesteziji. Radi pojačane kardiotoksičnosti, bupivakain se

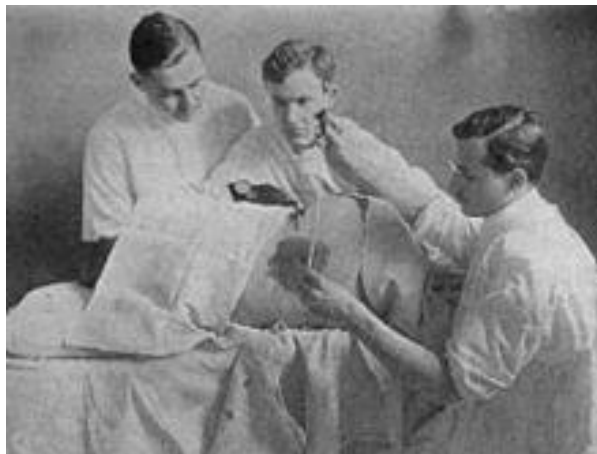sve češće zamjenjuje sa svojim izomerom levibupivakainom koji ima identična svojstva, no minimalni učinak na srce.

2.4. Osobitosti prvih spinalnih anestezija i zamijećene komplikacije

Interesantno je spomenuti da je razvoj regionalne anestezije vezan uz otkriće djelovanja kokaina kao lokalnog anestetika te njegove primjene u subarahnoidalni prostor (1898. Bier, spinalni blok) tj. spinalnu anesteziju. Do tada se primjenjivala uglavnom lokalna anestezija i to infiltracijska (za obradu rane) i topikalna (za anesteziju oka).

Za pristup subarahnoidalnom prostoru leđne moždine znalo se od ranije i bilo je vezano uz izdvajanje likvora (Slika 11). Walter Essex Wynter je 1889. prikazao grubu tehniku kanulacije likvora u svrhu sniženja intrakranijalnog tlaka kao dio terapije liječenja tuberkuloznog meningitisa (18).

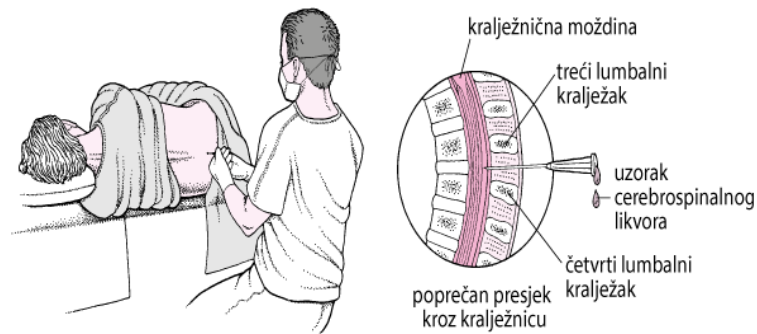
Slika 11: Tehnika izdvajanja likvora kao preteča lumbalne punkcije iz 1889. (Walter Essex Wynter, London)



Izvor: https://en.wikipedia.org/wiki/Lumbar_puncture#/media/File:Meningitis_-_Lumbar_puncture.jpg

Prva objavljena lumbalna punkcija izvedena sa iglom (Slika 12) pripisuje se Njemačkom liječniku, Heinrich Quincke-u, 1891. godine (Slika 13).

Slika 12:Lumbalna punkcija između 3. i 4. lumbalnog kralješka sa vrhom igle u subarahnoidalnom prostoru, tik uz leđnu moždinu sa kapima likvora na izlazištu igle (19)



Izvor: <https://www.hemed.hr/Default.aspx?sid=13819>



Slika 13: Heinrich Quincke (prva lumbalna punkcija sa iglom; 1891.)

Izvor:https://en.wikipedia.org/wiki/Heinrich_Quincke#/media/File:Heinrich_Quincke.jpg

Izvođeci promatranja učinka spinalne anestezije na svom suradniku Hildebrandt-u, Bier je vrlo rano uočio varijabilnost uspješnosti spinalnog bloka (vezanu uz lokalni anestetik) te popratne neželjene komplikacije (vezane uz tehniku izvođenja te veličinu same spinalne igle). Bier je, bezbolnost testirao različitim načinima: ubodima igle, izazivanjem toplinskog podražaja do opekline na nogama, malim incizijama kože na bedrima, čupanjem stidnih dlaka, pojačanim udarcem željeznim čekićem po potkoljenicama, uvrtnjem testisa i sl. Tijekom pokusa, Hildebrandt je izvijestio o osjetu minimalne boli ili njenoj potpunoj odsutnosti iako je po završetku eksperimenta imao vidljive modrice i bol u nogama, kao posljedice izvršenih testova. Međutim, nakon uspješne spinalne anestezije Hildebrandt je patio od jakih mučnina, povraćanja i glavobolja koje su trajale i po nekoliko tjedana. Bier je glavobolju pripisao gubitku likvora i smatrao je da bi korištenje igala malog promjera pomoglo u sprječavanju glavobolje (2).

Dudley Tait i Guido Caglieri izveli su prvu spinalnu anesteziju u Sjedinjenim Državama u San Franciscu, 1899. godine. Njihove studije uključivale su leševe, životinje, ali i žive pacijente kako bi utvrdile dobrobiti lumbalne punkcije, posebno u liječenju sifilisa.

Tait i Caglieri su, primjenom živinih soli i jodida u likvorski prostor iz istoga razloga, imali neželjeno iskustvo uz pogoršanje stanja bolesnika s tercijarnim sifilisom. Rudolph Matas, vaskularni kirurg iz New Orleansa, opisao je upotrebu spinalnog kokaina na pacijentima i vjerojatno je bio prvi koji je koristio morfij u subarahnoidnom prostoru.

U to vrijeme se počinju objavljivati i prve ozbiljne komplikacije spinalne anestezije. Tako Matas opisuje i komplikaciju smrti nakon lumbalne punkcije (2).

Posljedičnu paraplegiju kao komplikaciju spinalnog bloka objavili su među prvima 1947. godine Woolleya i Roeda u Engleskoj u dva bolesnika. Istovremeno, s druge se strane Atlantika (SAD), također objavljuju izvještaji o paraplegiji bolesnika nakon spinalne anestezije. Ova negativna iskustva su potaknula anesteziologe da privremeno prestanu koristiti spinalnu anesteziju. Također, istovremeni razvoj novih intravenskih anestetika i neuromuskularnih blokatora je koincidirao sa smanjenom upotrebom spinalne anestezije (2).

Ponovni, novi uzlet, primjene spinalne anestezije bilježi se od 1985 (16). Naime, svaki aspekt napretka, od poboljšane opreme i farmakoloških sredstava do boljeg razumijevanja fiziologije i anatomije, učinio je spinalnu anesteziju sve sigurnijom. Promjena kliničkog znanja dovela je do pomaka u onome što se smatra kontraindikacijom za spinalnu anesteziju. Razvoj nove tehnologije, kao što je uporaba ultrazvuka, omogućio je spinalnu anesteziju u situacijama koje bi se nekada smatrale nemogućim. Unatoč tome, nijedna tehnika izvođenja spinalnog bloka nije bez rizika i potrebno je kontinuirano usavršavanje kako sa novim saznanjima tako i sa novom raspoloživom tehnologijom (2).

3. SUVREMENI PRISTUPI SPINALNOJ ANESTEZIJI

Suvremeni i nadasve siguran pristup spinalnoj anesteziji omogućilo je:

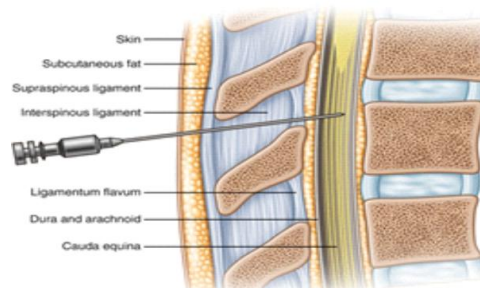
- konkretno poznavanje anatomije kralježničnih struktura i samoga mozga (koji zajedno čine centralni nervni sistem tj. CNS).
- tehnički usavršena izrada minimalno invazivnih i atraumatskih spinalnih igala za punkciju subarahnoidalnog prostora te

- otkriće novih, minimalno toksičnih lokalnih anestetika amino strukture priređenih kao hipo- i hiperbarične otopine.

Kod toga je potrebno naglasiti da je upravo spinalna anestezija bila prva tehnika regionalne anestezije koja se počela primjenjivati kod kirurških zahvata. Naime, do tada se kokain koristio samo za topikalnu anesteziju oka ili za infiltracijsku anesteziju.

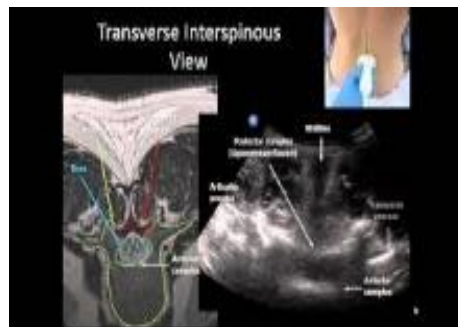Neuroaksijalnom osovinom nazivamo sve strukture koje obuhvaćaju mozak sa leđnom moždinom. Tako, spinalna anestezija, prema mjestu primjene lokalnog anestetika (uz epiduralnu anesteziju i kaudalni blok) ulazi u skupinu neuroaksijalnih tehnika anestezije. Za razliku od drugih tehnika neuroaksijalne anestezije, kod spinalnog bloka se lokalni anestetik aplicira u subarahnoidalni prostor u kojem cirkulira likvor koji oplakuje leđnu moždinu sa izlazištima njenih živaca. Svaki veći gubitak likvora narušuje ravnotežu intrakranijalnog tlaka i uzrok je posljedičnih glavobolja. Put koji prolazi spinalna igla od kože do subarahnoidalnog prostora čine meke strukture i važno ih je poznavati neovisno dali se koristi klasična tehnika pristupa subarahnoidalnom prostoru (Slika 13) ili njegova vizualizacija uz pomoć ultrazvuka (Slika 14)(20).

Slika 13: Vrh spinalne igle u arahnoidalnom prostoru ispunjenom likvorom, a ispod završetka leđne moždine (L4 i L5) gdje postoji neznatna opasnost od njezina oštećenja



Izvor: <https://aneskey.com/spinal-and-epidural->

Slika 14: Vizualizacija subarahnoidalnog prostora i vrha spinalne igle metodom ultrazvuka



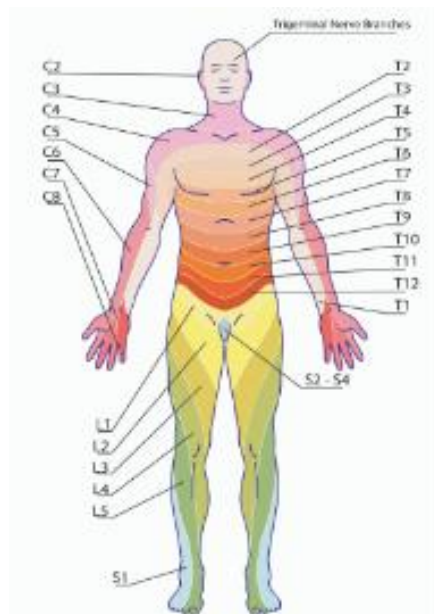
Izvor: <https://www.youtube.com/watch?v=-IE6xMUXMuQ>

U suvremenom pristupu spinalnoj anesteziji uzimaju se u obzir tri komponente:

- nivo ili segment kralježnice na kojem će se izvesti punkcija,
- položaj bolesnika (sjedeći ili bočni) te
- prikladna doza lokalnog anestetika (u određenoj koncentraciji i gustoći tj. baricitetu).

Aplikacijom lokalnog anestetika u subarahnoidalni prostor sa likvorom, otopina anestetika se nakon par minuta fiksira na određenom nivou kralježnične (spinalne) moždine, anestezirajući na tom nivou pripadajuće spinalne živce. Ovisno o dozi anestetika, nastupa blokada njihove senzorne, motorne ili obje funkcije. Područje postignute senzorne i/ili motorne blokade vezano je uz područja inervacije pojedinog spinalnog živca (tj. dermatome)(Slika 15).

Slika 15: Područja senzorne i motorne blokade spinalnih živaca prema područjima njihove inervacije (dermatomima): vratni (cervikalni; C1-8), grudni (torakalni; T1-12), slabinski (lumbalni; L1-L5) i zdjelični (sakralni; S1-S4).



Izvor:https://my-get-bigbonus-here.life/?u=0wrk60t&o=1nvbzmt&t=pushlink-placeholder-tb_already

Glavne orijentacijske točke visine senzo-motorne blokade u spinalnoj anesteziji čini nekoliko klinički važnih dermatoma: C8 (peti prst ruke), C4 (visina prsnih bradavica), T7 (razina ksifoidnog nastavka prsne kosti) i T10 (visina pupka). Prema njima se određuje razina potrebne spinalne anestezije za pojedine kirurške procedure (Tablica 2).

Tablica 2: Dermatomi za orijentaciju potrebne razine spinalne anestezije kod pojedinih kirurških procedura

Dermatom	Kirurška procedura
T4	Operacije gornjeg abdomena
T6	Ginekološki i urološki kirurški zahvati
T10	TURP-transuretralna resekcija prostate
T10	Vaginalni porod, operacije kuka
L1	Operacije donjeg ekstremiteta, amputacije
L2	Kirurgija stopala i gležnja
S2 do S5 sedalni blok, (eng.“Saddle block“)	Zahvati u perinealnoj i analnoj regiji (fistule, hemoroidi)

Spinalna anestezija se najčešće primjenjuje u slabinskom (lumbalnom) dijelu kralježnice i to njenom srednjem ili donjem dijelu iz tri bitna razloga:

- izbjegavanja oštećenja spinalne moždine (naime, na razini L1,2 završava spinalna moždina i ostaju samo njeni konusi)
- prevencije neželjenog širenja lokalnog anestetika u više regije leđne moždine gdje mogu proizvesti neželjene i po život opasne neželjene pojave (grudni dio kralježnice- blokada dijafragme sa otežanim disanjem, cervikalni dio blokada regulacijskih centara životnih funkcija sa gubitkom svijesti i komom).

Na ova dva parametra je posebno potrebno obratiti pažnju kod starijih osoba, djece, trudnica i bolesnika sa prekomjernom tjelesnom težinom (21).

- duralna vreća sa likvorom u najvećem broju slučajeva završava na visini zdjeličnog kralješka S2,3. Iz toga razloga se spinalna igla nikada ne uvodi niže od visine L4,5 kako bi se izbjegla nepotrebna neučinkovita punkcija.

Poznavanje dermatoma je presudno u razumijevanju željene visine spinalnog bloka i postizanju bezbolnosti u području nad kojim će se vršiti operacija. Tako je za carski rez načelno dovoljno blokirati područje dermatoma T10 s obzirom da se zahvat sa kožnim rezom izvodi ispod pupka. Međutim, povlačenje peritoneuma i manipulacija maternice zahtijeva blokadu sve do dermatome T7 kojom se prevenira žaljenje roditelja na tupu bol tijekom carskog reza u inače uspješno postignutoj spinalnoj anesteziji. Kod toga pak treba voditi računa o mogućoj djelomičnoj blokadi dijafragme i osjećaju trudnice za otežano disanje.

3.1. Suvremena saznanja o učinku spinalne anestezije na organizam

Lokalni anestetik se u subarahnoidalnom prostoru širi likvorom te dolazi u direktan kontakt sa spinalnim živcima. Tako već male doze, u segmentu zahvaćanja izazivaju brzu i potpunu

blokadu senzornih, motoričkih i autonomnih funkcija. Tanja, nemijelizirana (npr. simpatička) vlakna budu zahvaćena najbrže, a deblja, mijelizirana (npr. motorička) najsporije (Tablica 3). Simpatički blok obično zahvati 2-6 dermatoma više od senzornog i motornog bloka čime se može objasniti nastanak hipotenzije i uz niski senzorni blok. Osjet temperature biva blokiran među prvima, no oporavlja se među posljednjima. Osjet dodira se za razliku od ostalih, blokira među posljednjim, ali se oporavlja među prvima. Motorička vlakna su najotpornija na učinak lokalnog anestetika. Tako motorni blok nastupa posljednji i posljednji se oporavlja.

Tablica 3: Prikaz progresije spinalnog bloka prema mijelinizaciji i debljini živčanih vlakana

VRSTA BLOKA TIJEKOM SPINALNE ANESTEZIJE	VRSTA ŽIVČANIH VLAKANA
Simpatički blok	autonomna vlakna
Senzorni blok	
Osjećaj hladnoće i temperature	C-vlakna
Osjet uboda ("pin-prick")	A-delta vlakna
Osjećaj dodira	A-beta vlakna
Motorni blok	motorička vlakna

3.2. Indikacije za spinalnu anesteziju

Spinalna anestezija pruža odlične operativne uvjete za operaciju donjeg dijela tijela (slabinske kralježnice, lumbalnih loža, donjeg dijela trbuha i donjih ekstremiteta). Stoga se koristi u područjima urološke, ginekološke, opstetričke te opće kirurgije donjeg abdomena i perineuma. Isto tako, koristi se u vaskularnoj i ortopedskoj kirurgiji donjih udova.

U novije vrijeme, razvojem tehnike spinalne anestezije ona dobiva indikacije i za operacije koje su ranije bile vezane isključivo uz primjenu opće anestezije (Tablica 4)(2, 22)

Tablica 4: Klasične i nove (proširene) indikacije za spinalnu anesteziju

KLASIČNE INDIKACIJE	NOVE, MOGUĆE PROŠIRENE INDIKACIJE
Ortopedske operacije	Pojedine operacije kralježnice (dissektomije)
Traumatološki zahvati	Laparoskopska kirurgija (hernioplastike)
Operacije donjeg dijela abdomena	
Zahvati u perianalnoj regiji	Pojedine operacije u kardijalnoj kirurgiji (bypass)
Urološki zahvati	Pedijatrijski kirurški zahvati
Ginekološke operacije	Jednodnevna kirurgija

Klasične indikacije za spinalnu anesteziju obuhvaćaju zahvate u (18):

- **Ortopedskoj i traumatološkoj kirurgiji** - tehnika spinalne anestezije često se izvodi u ortopedskim operacijama koje obuhvaćaju regiju od zdjelice do donjih ekstremiteta: npr. za ugradnju endoproteza kuka, vanjske i unutarnje osteosinteze bedrene kosti, različitim osteosintetskim i korektivnim zahvatima na potkoljenicama, gležnju, stopalu, endoskopskim dijagnostičkim i operativnim zahvatima na zglobovima (npr. artroskopija koljena i dr).
- **Urološkoj kirurgiji** – većina današnjih uroloških operacija može se izvesti u spinalnoj anesteziji, kao što su transuretralne resekcije te minimalni endoskopski zahvati na mokraćnom mjehuru, prostati ili mokraćnoj cijevi, kod otežanog mokrenja kao posljedice tumora ili hiperplazije prostate. Pokazala se kao dobar izbor u poboljšanju pacijentovog respiracijskog statusa ovih bolesnika. Može se reći da bolje prevenira bol od intravenoznih lijekova te smanjuje potrebu za sistemskim opioidima. Nakon spinalne anestezije kod bolesnika se brže oporavlja funkcija mjehura, te lakše sudjeluju u fizikalnoj terapiji.
- **Ginekološki zahvati** – trenutačno se većina opstetričkih i ginekoloških zahvata može dobro obaviti uz pomoć spinalne anestezije, kao što su npr. biopsija cerviksa, dilatacija, kiretaža, ablacija endometrija i sl. Osobiti oprez je potreban u sprečavanju hipotenzije kod trudnica kod kojih se porod dovršava vaginalnim putem ili carskim rezom. Spinalna anestezija nudi veće prednosti od opće anestezije u opstetriciji. Primjerice kod carskog reza, koji se može provesti bolje i sigurnije po majku i dijete. Ova vrsta anestezije osigurava povezivanje majke i djeteta odmah pri rođenju.
- **Abdominalna kirurgija** – operacija donjeg abdomena: operacije slijepog crijeva, hernija i anorektalne kirurgije (18,19, 23, 24).
- **Operacije plastične kirurgije donjeg abdomena i donjih ekstremiteta** (npr. rekonstrukcija kožnih deficita nakon traume, opekline i sl.)

Nove moguće, proširene indikacije za spinalnu anesteziju uključuju (22):

- **Laparaskopsku kirurgiju** - opća anestezija sa intubacijom i kontroliranom mehaničkom ventilacijom je anestezija izbora. Međutim, spinalna anestezija je moguća, izvediva opcija sa stajališta ekonomičnosti, bolje postoperativne analgezije i manje pojavnosti mučnine i povraćanja. Kako i dalje ostaje prisutna zabrinutost oko primjerenosti spontane ventilacije, mogućnosti boli u ramenu i nelagode pacijenta zbog niskog položaja glave, posljednje studije sugeriraju primjenu spinalne anestezije u laparaskopskimolecistektomijama

isključivo u zdravih osoba. Primijećeno je da ovi bolesnici imaju veću učestalost glavobolje. Kod laparoskopskih hernioplastika sa ugradnjom mrežice, spinalna anestezija također omogućuje manju postoperativnu bol i brži oporavak no praćena je većom učestalošću glavobolje, dužim trajanjem postupka, hipotenzijom i urinarnom retencijom. Preporuča se kod pojedinih bolesnika kod kojih se radi opsežnog rizika opća anestezija ne može izvesti.

- **Kirurgija kralježnice** – Spinalna anestezija je prihvaćana danas kao uspješna tehnika jedino kod discektomija. Kod kompleksnih instrumentalizacija kralježnice je njena primjena još kontroverzna iako doprinosi manjem perioperativnom krvarenju u usporedbi sa općom anestezijom.
- **Kardijalna kirurgija** - spinalna anestezija se u kardijalnoj kirurgiji koristi samo kod pojedinih zahvata (srčanih prenosnica) zajedno sa općom anestezijom u svrhu sniženja antiinflamatornih medijatora i stresnog odgovora organizma na intenzivan bolni podražaj.
- **Spinalna anestezija u pedijatrijskoj kirurgiji** - postala je prihvaćena zahvaljujući primjeni ultrazvuka u regionalnoj anesteziji kod mnogih kirurških zahvata no uz primjenu sedacije ili opće anestezije.
- **Dnevna kirurgija** - spinalna anestezija je dugo vremena bila zapostavljana u dnevnoj kirurgiji radi bojazni od produžene motorne blokade i postpunkcijske glavobolje. Primjena minimalno invazivnih spinalnih igala, suvremenih lokalnih anestetika koji omogućuju brzi oporavak mišićne funkcije (prilokain, artikain, ropivakain) te tehnike unilateralne spinalne anestezije omogućilo je da spinalna anestezija također postane prihvaćena tehnika u sklopu jednodnevnih kirurških zahvata.

3.3. Vrste suvremene spinalne anestezije i njezine karakteristike

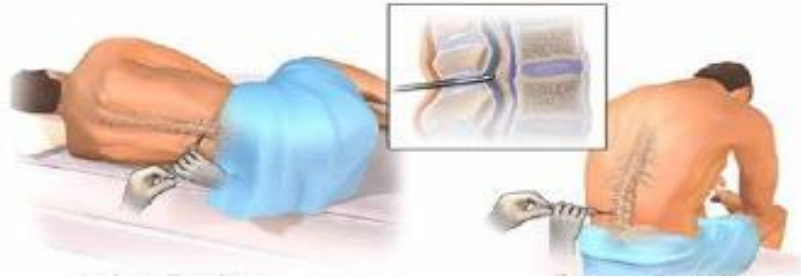
Spinalna anestezija se danas najčešće postiže primjenom dviju osnovnih tehnika: bilateralnim tj. klasičnim spinalnim blokom kod kojeg su jednako anestezirane obje strane donjega dijela tijela i unilateralnim spinalnim blokom kod kojih je anestezirana samo jedna polovica donjeg dijela tijela (ili lijeva ili desna strana).

Bilateralni ili unilateralni blok postižu se zauzimanjem određenog položaja tijela te primjenom određenih koncentracija, doza i baričnosti lokalnog anestetika.

3.3.1. Bilateralni spinalni blok

Bilateralni blok se može izvesti bilo u sjedećem ili u lateralnom bočnom položaju (Slika 16). Nakon aplikacije lokalnog anestetika, bolesnik se namješta u leđni položaj kako bi se omogućilo podjednako širenje lokalnog anestetika oko oba izlazišta spinalnih živaca.

Slika 16: Sjedeći i lateralni položaj bolesnika kod izvođenja bilateralog spinalnog bloka



Izvor: <https://www.knowledge-share.eu/en/patent/universal-device-for-continuous-spinal-anesthesia>

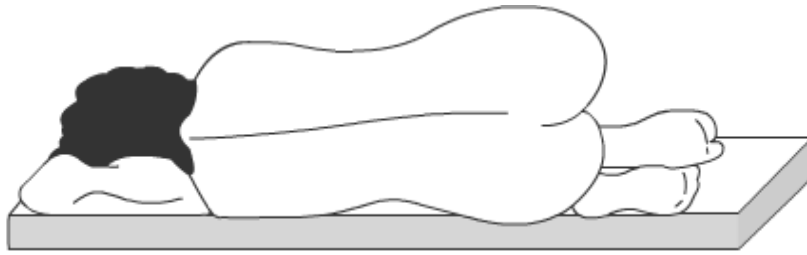
Konvencionalna, bilateralna spinalna anestezija često se koristi kod operativnog liječenja osobito iz razloga što omogućuje brzi i uspješni nastanak bloka uz relativno male doze lokalnog anestetika. Jednostavno se izvodi, te značajno reducira razinu metaboličkog odgovora organizma na stres prouzročen operativnim zahvatom. Bilateralna spinalna anestezija je danas sigurna i široko prihvaćena metoda regionalne anestezije. Eventualni poremećaji koji se kod ove vrste anestezije mogu pojaviti su hemodinamski učinci što se ponajviše odnosi na bradikardiju i hipotenziju kao posljedice autonomne blokade simpatikusa(20, 25). Ograničenjem širenja spinalnog bloka moguće je smanjiti negativne kardiovaskularne učinke spinalne anestezije, postići manju motornu blokadu te bržu mobilizaciju bolesnika (21, 26).

Za intenzivniji i/ili dugotrajniji bilateralni blok koriste se brojni adjuvansi lokalnim anestheticima namijenjeni za intrarekalnu primjenu (22).

3.3.2. Unilateralni spinalni blok

Unilateralni spinalni blok se najčešće izvodi u lateralnom bočnom položaju u kojem bolesnik ostaje 15-20 min po aplikaciji lokalnog anestetika (Slika 17). Time se omogućuje širenje lokalnog anestetika primarno na samo jedan od korjenova spinalnog živca što rezultira u bloku samo jedne polovice donjeg dijela tijela.

Slika 17: Lateralni položaj bolesnika za unilateralni blok



Prvobitno se za postizanje unilateralnog bloka koristila hipobarična otopina lokalnog anestetika, a kasnije hiperbarična. Niska doza lokalnog anestetika se polako inicira u subarahnoidalni prostor. U usporedbi sa bilateralnim blokom, niža doza lokalnog anestetika i blokada samo jedne strane tijela rezultira manje izraženim promjenama u cirkulaciji kao i promjenama u srčanom ritmu.

Unilateralna spinalna anestezija je ekonomična i također jednostavno izvediva tehnika spinalnog bloka. Isključivo jednostrani spinalni blok utječe samo na senzorne, motoričke i simpatičke funkcije na jednoj strani tijela i nudi prednosti spinalnog bloka bez tipičnih neželjenih nuspojava vidljivih kod bilateralnog bloka. Nedostatak hipotenzije promjene srčanog ritma, čini jednostranu spinalnu anesteziju prikladnom za pacijente s povišenim rizikom, a osobito s kardiovaskularnim čimbenicima rizika (22).

Prednost unilateralnog spinalnog bloka u odnosu na bilaterelni čini selektivni blok samo polovice donjeg dijela tijela nad kojim se vrši operativni zahvat, izostanak blokade tijela na području koje se ne operira, brži oporavak senzorne i motoričke funkcije te veće zadovoljstvo bolesnika (27).

Sve veći broj kirurških zahvata danas se izvodi ambulantno. Do sada se spinalna anestezija smatrala neprikladnom za to, ne samo zbog visoke učestalosti intraoperativne hipotenzije i postoperativne retencije urina, već i zbog nužnosti produljenog postoperativnog nadzora bolesnika prije otpusta iz bolnice kući. To nije slučaj s unilateralnom spinalnom anestezijom: motoričke funkcije brzo se vraćaju, incidencija urinarne retencije je izuzetno niska, a pacijenti obično imaju pravo na otpust kući prije nego nakon bilateralne spinalne anestezije ili opće anestezije (22).

Uspješnost izvođenja bilateralnog i unilateralnog spinalnog bloka ovisi o nizu čimbenika koji prvenstveno uključuju zauzimanje pravilnog položaja bolesnika (prije punkcije, tijekom aplikacije lokalnog anestetika), pravilan odabir lokalnog anestetika (vrstu, njegovu koncentraciju, dozu te baricitet) i vrste spinalne igle (>25G, Pencil point) te zadržavanje

položaja bolesnika kroz vrijeme potrebno za disperziju lokalnog anestetika u subarahnoidalnom prostoru.


3.4. Tehnike i materijali za izvođenje suvremene spinalne anestezije

Suvremene spinalne igle

Igle za izvođenje spinalnog bloka dijele se prema osobitosti načina na koji prolaze kroz duru: na one sa oštrim kosim vrškom koji kod prolaska reže niti duralne ovojnice (Quincke) i one sa tupim vrhom koji ih vrhom samo razdvajaju (Sprotte or Whitacre). Kod ovih posljednjih, otvor igle se nalazi postranično (Slika 18).

Slika 18: Prikaz najosnovnijih vrsta spinalnih igala od kojih se danas najčešće koristi

Whitacer-ova ili Sprotte-ova igla sa tupim vrhom (tzv. "Pencil point")



Izvor: <https://www.cambridge.org/core/books/abs/essential-clinical-anesthesia/spinalanesthesia/A16A51E271FC06DF7D2AC6942B03F5C9>

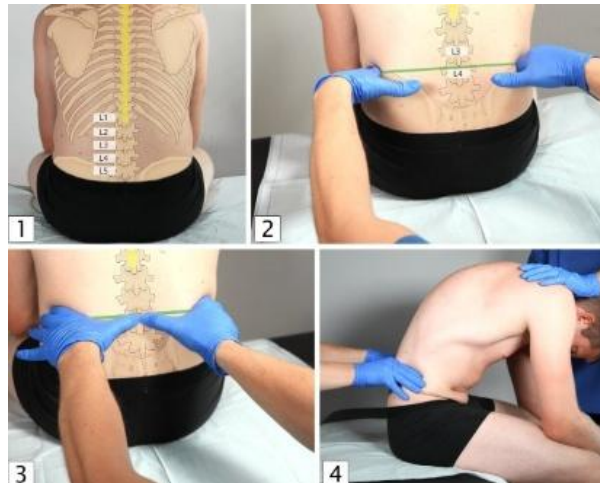
Učestalost postpunkcijske glavobolje je značajno manja nakon primjene spinalne igle sa tupim vrhom i manjeg promjera (tj. $\geq 25G$). Uvodnica spinalne igle održava ispunjen šuplji prostor igle tijekom prolaska kroz tkivo. Time joj dodatno osigurava čvrstoću, umanjujuju mogućnost neželjenog savijanja i onemogućava unošenje tkivnog detritusa u likvorski prostor.

Metode pristupa subarahnoidalnom prostoru

Pravilno pozicioniranje bolesnika je ključno je za brzo i uspješno izvođenje spinalne anestezije (Slika 18). Nakon što je bolesnik ispravno postavljen, palpira se središnja uspravna linija kralježnice sa vrhovima spinoznih nastavaka. Po tome se postranično, sa svake strane na vrhu zdjelčnih kostiju ispalpiraju kriste iliake te odredi horizontalna linija između njih. Mjesto gdje se križa uspravna linija kralježnice i horizontalna linija između krista ilijaka nalazi se

međuprostor L4–L5. Po tome se ovisno o željenoj visini punkcije mogu identificirati i drugi međuprostori (2).

Slika 18: Detekcija mjesta za spinalnu punkciju: 1- uspravna, središnja linija (palpacija spinoznih nastavaka kralježnice), 2: horizontalna linija (obostrana palpacija krista ilijaka), 3 i 4: detekcija međuprostora L4-L5 (križanje uspravne, središnje linije sa horizontalnom linijom krista ilijaka)



Izvor: <https://www.amboss.com/us/knowledge/lumbar-puncture>

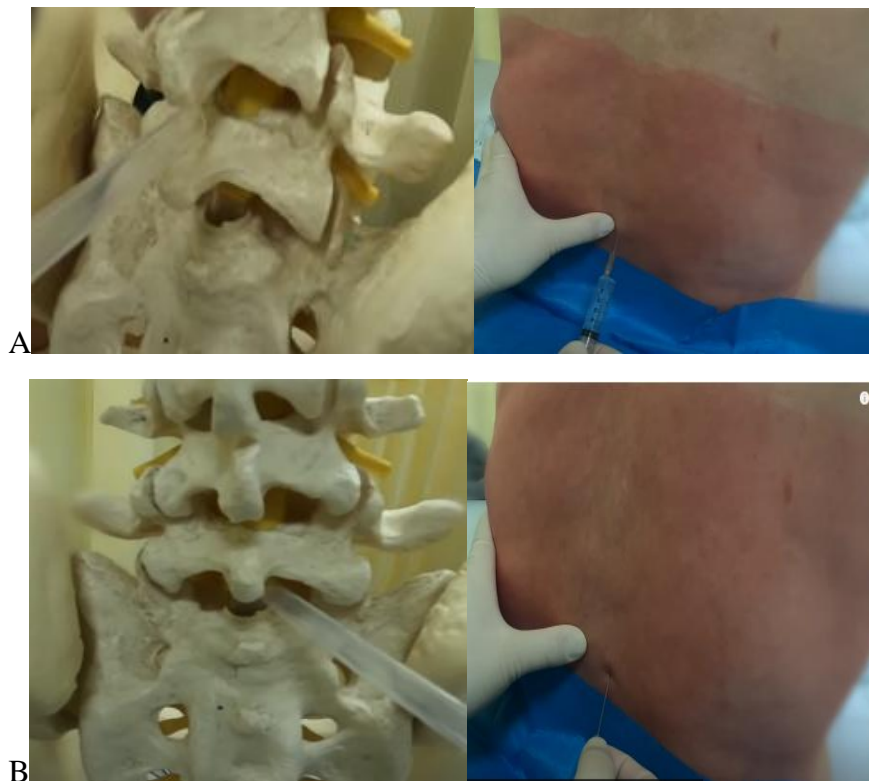
Poznavanjem anatomije kralježnice i puta prolaza spinalne igle osigurava se za bolesnika jedna potrebna spinalna punkcija, bez ponavljanja postupka koji su često vezani uz neželjenu bolnost, nelagodu bolesnika te nastanak neželjenih popratnih komplikacija koje mogu u konačnosti i kompromitirati sam postupak.

Dva su najčešća pristupa kod spinalne punkcije: medijalni i paramedijalni (Slika 19).

Kod **medijalnog** pristupa spinalna igla se nalazi neposredno ispod dvaju spinoznih nastavaka, usmjerena pod kutom oko 45 stupnjeva prema gore.

U **paramedijalnom** pristupu, spinalna igla je odmaknuta od središnje linije za oko 1 cm pod kutom od 15 stupnjeva u stranu i prema gore. Prednost paramedijalnog pristupa je u zaobilazanju supraspinoznog i interspinoznog ligamenta što proceduru čini manje bolnijom i prikladnijom kod starijih bolesnika kod kojih se očekuje kalcifikacija ovih ligamenata.

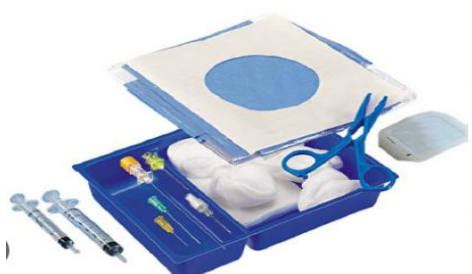Slika 19: Medijalni (A) i paramedijalni (B) položaj spinalne igle za punkciju



Izvor: <https://www.youtube.com/watch?v=D9AOLTQF-co>

Pribor za spinalnu punkciju

Pribor za spinalnu anesteziju danas najčešće dolazi uniformiran, u sterilnim, već pakiranim setovima koji sadrže sterilne komprese, otopinu i spužvice za pranje kože, sterilne šprice i igle za navlačenje lokalnog anestetika te prozirnicu (Slika 20). Setu se dodatno pridružuje odabrana, sterilno pakirana određene spinalne igle. Lokalni anestetici se sterilno navlače iz bočica već prema odredbi anesteziologa.



Slika 20: Originalni, sterilni set za spinalnu anesteziju

Izvor: <https://gha.health/produkt/spinal-anesthesia-kits>

3.5. Metode detekcije spinalnog prostora

Subarahnoidalni prostor se kod uvođenja spinalne igle može detektirati klinički ili vizualizirati primjenom ultrazvuka (Slika 14). Klinička detekcija subarahnoidalnog prostora je vrlo jednostavna, a potvrđuje se protokom kapi likvora preko vrha spinalne igle.

3.6. Suvremeni lijekovi u spinalnoj anesteziji

3.6.1. Lokalni anestetici za spinalnu anesteziju (hipo- i hiperbarični pripravci)

Uporaba lokalnog anestetika u spinalnoj anesteziji uvjetovana je nizom čimbenika: **vrstom, dozom i koncentracijom** lokalnog anestetika te saznanjem o postojanju reakcija preosjetljivosti u ranijem kontaktu sa njima (reakcije preosjetljivost i/ili alergije na lokalne anestetike) (23, 28).

Kada se lokalna anestetička tvar ubrizga u likvor, ona difundira kroz lipofilnu živčanu membranu gdje se veže uz natrijev kanal. Kao posljedica toga, natrijev kanal je blokiran i impulsi se ne mogu provesti duž različitih živčanih vlakana. To rezultira senzornim, motoričkim i simpatičkim blokom. Nakon određenog razdoblja, molekule lokalnog anestetika odvajaju se od natrijeva kanala i apsorbiraju u krvotok da bi se razgradile.

Baričnost lokalnog anestetika definira se kao njegova gustoća u usporedbi s gustoćom likvora. Baričnost djelom određuje širenje molekula u likvoru nakon injekcije. Molekule tonu ili plutaju u likvoru ovisno o njihovoj relativnoj gravitaciji. Većina lokalnih anestetika su izobarni ili blago hipobarični. Mora se imati na umu da povećanje temperature otopine može promijeniti baričnost, čineći izobarične tvari blago hipobaričnim nakon ubrizgavanja. Hiperbarične otopine mogu sadržavati glukozu (29).

Lokalni anestetici se dijele u dvije skupine: amidi i esteri. Amidi se razgrađuju u jetri, a esteri se brzo hidroliziraju pseudokolinesterazama u krvotoku. Svaki lokalni anestetik ima vlastita farmakološka svojstva (pKa, liposolubilnost, vezanje na proteine), koja određuju ne samo snagu, već i početak i trajanje spinalnog bloka (24, 30). Danas se uglavnom primjenjuju lokalni anestetici amidnog tipa radi niske toksičnosti i manje izraženih neželjenih pojava.

Prokain je esterski lokalni anestetik kratkog djelovanja (50-60 min) i brzog početka djelovanja (3-5 min). Doza od 50 do 100 mg predložena je za operaciju međice i donjih ekstremiteta. Zabrinutost zbog neurotoksičnosti prokaina ograničila je njegovu upotrebu te se on trenutno rijetko koristi za spinalnu anesteziju (2).

Bupivakain je dugodjelujući lokalni anestetik iz skupine amida sa niskom incidencijom. Početak anestezije nastupa za 5-8 min međutim oporavak motoričke i senzorne blokade je produžen na 90-150 min. Iz tog razloga nije prikladan za anesteziju u jednodnevnoj kirurgiji. Bupivakain se koristi kao hiperbarična (0,75%) ili izobarična (0,5%) otopina sa ili bez dekstroze. Učestalost postoperativne urinarne retencije kod dugodjelujućih lokalnih anestetika poput bupivakaina i tetrakaina veća je, nego kod kratkodjelujućih lokalnih anestetika (25, 31).

Tetrakain se rjeđe koristi u spinalnoj anesteziji srednjeg do dužeg trajanja (početak anestezije 3-5 min, trajanje 70-180 min). 1% otopina može se pomiješati s 10% glukoze u jednakim dijelovima kako bi se dobio hiperbarični spinalni anestetik koji se koristi za perinealnu i abdominalnu kirurgiju. S tetrakainom, TNS (prolazni neurološki sindromi, engl. Transient neurological symptoms), se javljaju nižom stopom nego sa spinalnom anestezijom lidokainom. Dodavanje fenilefrina može imati ulogu u razvoju TNS-a.

Mepivakain je sličan lidokainu i koristi se od 1960-tih za spinalnu anesteziju. Učestalost TNS-ova prijavljenih nakon spinalne anestezije mepivakainom uvelike varira, sa stopama od 0% do 30% (2).

Levobupivakain i ropivakain su amidni lokalni anestetici sličnih svojstva kao bupivakain. Ropivakain je također čisti enantiomer, manje je potentan i proizvodi manje motoričkih blokada od bupivakaina (26, 32).

Kloroprokain je lokalni anestetik iz skupine estera. Ima profil brzog i kratkog djelovanja. Pokazalo se da je prikladan za spinalnu anesteziju u dnevnoj kirurgiji i ima bržu regresiju od dugodjelujućih lokalnih anestetika i dostupnih kratkodjelujućih lokalnih anestetika. Preporučena doza varira između 40 i 60 mg za ambulantne operacije (27, 33).

Prilokain je amidni lokalni anestetik sa srednjim trajanjem djelovanja nakon spinalne primjene. Dostupan je u hiperbaričnom obliku i pruža anesteziju 75-90 minuta nakon spinalne primjene. Trajanje spinalnog bloka je produljeno u usporedbi s jednakom dozom lidokaina, ali u kombinaciji s fentanilom bolja je alternativa od bupivakaina za ambulantnu artroskopiju koljena (28, 34).

Tablica 21: Lokalni anestetici u spinalnoj anesteziji

LOKALNI ANESTETICI	Doza (mg)	Doza (mg)	Trajanje (min)	Trajanja	Početak djelovanja
U SPINALNOM BLOKU	do T10	do T4	čisti	uz epinefrin (min)	(min)
Najčešće korišteni:					
0.75% bupivakain	8–12	14–20	90–110	100–150	5–8
Rjeđe korišteni:					
Lidokain 5%	50–75	75–100	60–70	75–100	3–5
Tetracaine 0.5%	6–10	12–16	70–90	120–180	3–5
Mepivakaine 2%	N/A	60–80	140–160	N/A	2–4
Ropivakain 0.75%	15–17	18–20	140–200	N/A	3–5
Levobupivakain 0.5%	10–15	N/A	135–170	N/A	4–8
Chloroprocain 3%	30	45	80–120	N/A	2–4

Prema izvoru: https://www.nysora.com/techniques/neuraxial-and-perineuraxial-techniques/spinal-anesthesia/#toc_PHARMACOLOGY

3.6.2. Analgetici i spinalna anestezija (značenje doze, učinka i neželjenih pojava)

Lokalni anestetici mogu se kombinirati s drugim lijekovima kako bi se produžilo trajanje senzorne ili motoričke blokade ili povećala razina ili intenzitet senzorne analgezije. Također omogućuje smanjenje doze lokalnog anestetika bez skraćivanja trajanja blokade, ali uz povoljniji profil oporavka (30, 35).

Intratekalni opioidi imaju izravan analgetski učinak nakon što se vežu na opioidne receptore koji su prisutni na razini leđne moždine. To je uglavnom kroz njihov učinak na C i A-delta vlakna. Mehanizam interakcije opioida i lokalnih anestetika nije u potpunosti objašnjen, ali rezultira pojačanom somatskom analgezijom bez utjecaja na motoričku ili simpatičku blokadu. Intratekalni lipofilni opioidi, poput fentanila i sufentanila, povećavaju kvalitetu i produžuju trajanje senzorne analgezije nakon spinalne anestezije (31, 36).

Nuspojave poput respiratorne depresije, koje se mogu pojaviti nakon spinalne primjene opioida, nisu klinički značajne uz niske doze opioida. Međutim, učestalost pruritusa nakon intratekalnih opioida varira, ali može biti ozbiljna. Morfij pruža dužu postoperativnu analgeziju do 12 sati i povećava rizik od respiratorne depresije. Dodavanje fentanila povećava se rizik od pruritusa. Preporučuju se iznimno male doze poput 3 mg bupivakaina ili 20 mg lidokaina u kombinaciji s opioidom (32, 37).

3.6.3. Značenje položaja bolesnika u spinalnoj anesteziji

Položaj pacijenta tijekom primjene spinalne anestezije ima važnu ulogu u širenju lokalnog anestetika i postizanju određivanja razine samoga bloka. To se osobito odnosi na primjenu hiperbaričnih i hipobaričnih otopina lokalnih anestetika za razliku od izobaričnih otopine koje nisu zavisne o položaju bolesnika. Sjedeći, Trendelenburg i anti-Trendelenburgov ležeći položaj mogu uvelike promijeniti širenje lokalnog anestetika zbog učinka gravitacije. Kombinacija baričnosti otopine lokalnog anestetika i položaja pacijenta određuje visinu bloka spinalnog živca. Sjedeći položaj u kombinaciji s hiperbaričnom otopinom može proizvesti analgeziju i anesteziju u perianalnoj regiji. U Trendelenburgovom položaju sa glavom prema donje dozvoljena je primjena jedino hipobaričnih lokalnih anestetika koji se šire prema kaudalnom dijelu leđne moždine dovodeći do spinalnog bloka u donjem dijelu tijela. U anti-Trendelenburgovom položaju se mogu koristiti hiperbarične otopine anestetika za anestezije rektalne, perinealne i lumbalne regije. Pravilni položaj bolesnika uz odabirani baricitet lokalnog anestetika sprječava neželjeno rostralno širenje spinalnog bloka. U bočnom položaju (npr. kod loma potkoljenice) hipobarični lokalni anestetik omogućava da bolesnik leži na zdravoj nozi dok se uspostavlja anestezija na suprotnom ekstremitetu. Fleksija kukova i koljena ležećeg pacijenta izravnavaju lumbalnu lordozu i smanjuju sakralno skupljanje lokalnog anestetika (2).

Priprema i nadzor bolesnika za spinalnu anesteziju

Anesteziološki pregled bolesnika prije operacije koja će se vršiti u spinalnom bloku je od iznimne važnosti. Anesteziolog na temelju informacija prikupljenih u razgovoru sa bolesnikom, kliničkog pregleda i uvida u sve prikupljene nalaze donosi procjenu o zdravstvenom stanju bolesnika i njegovoj spremnosti za anesteziju, za planirani operacijski zahvat. Kod toga, anesteziolog iznosi bolesniku sve prednosti i nedostatke spinalne anestezije kao i njene moguće rizike. Bolesniku također detaljno objašnjava postupak izvođenja anestezije, pojavu gubitka osjeta u ekstremitetima te vrijeme po kojemu se očekuje povrat osjeta, motorike, ali i boli. Nakon završenog pregleda i objašnjenja, anesteziolog od bolesnika mora dobiti njegov pismeni pristanak za anesteziju kojim potvrđuje da je o svemu jasno obavješten te da je suglasan sa predloženim anesteziološkim postupkom.

Bolesnik se večer uoči planirane operacije priprema i za anesteziološku proceduru koja uključuje brijanje, tuširanje i postupak ograničenja unosa hrane i vode na usta. Na sam dan

operacije, bolesnik sat vremena prije ulaska u salu i započinjanja postupka anestezija dobije premedikaciju. To je najčešće sedativ ili anksiolitik po kojemu bolesnik postane opušten.

Prije same procedure spinalnog bloka od osobite je važnosti bolesnika namjestiti u najprikladniji položaj za spinalnu punkciju. Idealan način postizanja optimalnog položaja kralježnice je s pacijentom koji se osjeća udobno i mirno, razumije što se od njega traži i ima puno povjerenje u anesteziologa. Savjetovanje prije zahvata, uspostavljanje odnosa i umirujući, profesionalni način mogu to olakšati tijekom zahvata na kralježnici. Mala doza anksiolitičkog lijeka može pomoći postupku, ali sedaciju treba pažljivo titrirati na temelju činjenice da je lakše dati više lijeka, nego ublažiti učinke predoziranja. Mora se paziti na infiltraciju lokalnog anestetika kako bi se osigurala učinkovita analgezija bez narušavanja anatomije kralježnice. Početna intradermalna injekcija pomoći će da se to olakša. Svrha ovih dodataka je postići idealan položaj, ublažiti zabrinutost pacijenta i minimizirati neželjene pokrete, čime se osiguravaju najbolji mogući uvjeti za spinalnu punkciju (33, 38).

Sva oprema za spinalni blok, lokalni anestetici i lijekovi trebaju biti spremni za upotrebu prije namještanja bolesnika u položaj za spinalnu anesteziju (2), Svi potrebni lijekovi se pripreme na stolicu i navlače u šprice u sterilnim uvjetima.

Bolesnik prije započinjanja spinalnog bloka ima uvedeni intravenski put sa infuzijom i priključeni monitoring vitalnih funkcija (pulsni oksimetar, EKG, tlakomjer). Praćenje vitalnih parametara odvija se tijekom samih priprema za izvođenje bloka, tijekom cijelog trajanja anestezije te nakon operacije do potpunog oporavka spinalnog bloka. U slučaju trudnice potrebno je istovremeno pratiti srčane otkucaje fetusa.

Nakon spinalne punkcije i aplikacije anestetika, neinvazivni krvni tlak u početku treba mjeriti u intervalima od 1 minute jer hipotenzija može biti iznenadna. Drhtavica i tjelesni habitus mogu otežati neinvazivno mjerenje krvnog tlaka. Treba razmotriti invazivno praćenje krvnog tlaka ako pacijent ima značajnu kardiovaskularnu bolest (2). Nakon što je spinalni blok potvrđen gubitkom motorike i senzorijski, vitalni parametri se mogu mjeriti u konstantnim vremenskim intervalima, najčešće svakih 5 min., Spinalna anestezija se izvodi u sterilnim i kontroliranom uvjetima koji uključuju raspoloživost anesteziološkog aparata i sve opreme za opću anesteziju i reanimaciju (2).

4. POZITIVNI I NEGATIVNI UČINCI SPINALNE ANESTEZIJE

4.1. Učinci spinalne anestezije na organizam bolesnika

Spinalna anestezija ima lokalni i sistemski učinak na organizam bolesnika.

Na lokalnoj razini, reverzibilno blokira prenošenje bolnih signala iz spinalnih živaca na lokalnoj, segmentalnoj razini i to prije nego što oni stignu do mozga. Nastali regionalni blok tj. anestezija omogućuje bezbolno vršenje operacija uz očuvanu budnost bolesnika. Ovisno o položaju tijela, nakon aplikacije lokalnog anestetika subarahnoidalno, blokirana je cijela donja polovica tijela (bilateralni blok) ili samo jedna njena strana (unilateralni blok). Nakon prestanka djelovanja anestetika, u potpunosti se ponovno uspostavlja osjet i motorika (mogućnost pokretanja). Kako spinalna igla prolazi kroz duralnu ovojnica, procjenjuje se da se u dva do četiri posto bolesnika nakon spinalne anestezije pojavljuje postpunkcijska glavobolja (34, 39).

Sistemski učinak spinalne anestezije na organizam bolesnika najčešće se očituje u kardiovaskularnim, respiracijskim, gastrointestinalnim i renalnim promjenama.

Kardiovaskularni promjene u spinalnoj anesteziji

Hipotenzija tijekom spinalnog bloka nastupa uslijed blokade simpatičkih vlakana te je ovisna o visini blokade segmenata leđne moždine. Često je praćena pojavom naglog blijedila, mučnine, rjeđe i povraćanja. Ukoliko hipotenzija traje duže može uzrokovati ishemiju vitalnih organa te dovesti do kardio-cirkulatornog kolapsa bolesnika. Hipotenzija tijekom spinalnog bloka nastaje kao posljedica više uzroka koji uključuju smanjenje dotoka krvi u srce (venodilatacije), izbačaja krvi iz srca (dilatacija arteriola) te smanjenje sistemskog vaskularnog otpora. Ove promjene organizam uglavnom dobro kompenzira uz pomoć vazokonstrikcije preko karotidnih i aortalnih baroreceptora, ukoliko spinalnom anestezijom nisu zahvaćeni visoki segmenti leđne moždine. Rizični faktori koji pridonose pojavi hipotenzije je preoperativna hipovolemija bolesnika, dehidriranost, produženo gladovanje bez unosa tekućine, starost bolesnika iznad 40 godina, pretilost te kronični alkoholizam.

Promjena srčanog ritma tijekom spinalnog bloka može se uočiti kao tahikardija (posljedično uslijed nastale hipotenzije) ili bradikardija (uslijed simpatičkog bloka srčanih provodnih vlakana). Povećani rizik od bradikardije tijekom spinalnog bloka imaju mlade i zdrave osobe, te osobe na terapiji beta blokatorima.

Respiracijske promjene tijekom spinalne anestezije

Kod bolesnika sa normalnom funkcijom pluća, spinalna anestezija uglavnom nema značajniji utjecaj. Kod visokog spinalnog bloka, radi blokade abdominalne i interkostalne muskulature bolesnik gubi mogućnost aktivnog spontanog disanja. Kontinuirano praćenje respiracijske funkcije je nužno tijekom spinalne anestezije kod bolesnika sa kroničnom opstruktivnom bolešću pluća, kod kojih se spontano disanje već potpomaže pomoćnom respiracijskom muskulaturom. Bolesnici sa normalnom funkcijom pluća tijekom spinalnog bloka mogu imati osjećaj dispneje koji nastaje uslijed nemogućnosti potpunog osjeta pomicanja prsnoga koša.

Gastrointestinalni učinci spinalne anestezije

Tijekom spinalnog bloka, zbog simpatičke inhibicije vlakana koje inerviraju trbušne organe (T6-L2) i parasimpatičke aktivnosti koja je ostala bez suprotstavljanja, sekrecija u gastrointestinalnom traktu se povećava, sfinkteri se opuštaju, a crijeva postaju stegnuta sa pojačanom peristaltikom što može dodatno prouzročiti mučninu.

Utjecaj spinalne anestezije na jetru i bubrege

Kako jetra nema autoregulacijski mehanizam protoka krvi, cirkulacije jetre je direktno ovisna o srednjem arterijskom tlaku. Svaka hipotenzija tijekom spinalnog bloka smanjuje protok krvi kroz jetru, ukoliko duže traje može biti uzrokom njezina oštećenja, a osobito kod bolesnika sa već prisutnim bolestima jetre.

Za razliku od jetre, bubrezi imaju svoju autoregulaciju protoka krvi te nastala hipotenzija tijekom spinalnog bloka neće značajnije utjecati na bubrežnu funkciju.

Neovisno od spomenutoga, preporuka je da se vrijednost srednjeg arterijskog tlaka tijekom spinalne anestezije podržava što bliže vrijednosti koju je bolesnik imao prije anestezije.

4.2. Pozitivni učinci spinalne anestezije

Primjenom spinalne anestezije smanjuje se ukupna potreba za analgeticima opijatnoga tipa kako intraoperacijski tako i poslijeoperacijski. Blokada simpatetičkih vlakana u spinalnom bloku utječe na niže vrijednosti krvnoga tlaka što pogoduje kirurškom radu sa posljedično značajno manjim gubitkom krvi. Kako bolesnik spontano diše, učestalost poslijeoperacijskih plućnih komplikacija je tijekom spinalne anestezije zanemariva u usporedbi na iste u općoj anesteziji. Praćenjem promjena stanja svijesti i neočekivane pojave bolnosti, kod budnog bolesnika u spinalnoj anesteziji za vrijeme npr. transuretalne resekcije moguće je rano

prepoznavanje simptoma vezanih uz moguće specifične komplikacija kao što su ruptura mokraćnog mjehura i TUR sindrom (33).

Posljednjih je godina spinalna anestezija postala zlatni standard za veliki broj bolesnika sa kroničnim bolestima, različita komorbiditeta kod kojih je opća anestezija od visokog rizika. Poradi selektivnosti spinalne anestezije, a osobito unilateralnog bloka, upravo se ove osobe mogu podvrgnuti kirurškom zahvatu (33). Spinalna anestezija je tehnički jednostavno izvediva, visoko učinkovita i ekonomski prihvatljivija od opće anestezije. Oporavak bolesnika nakon spinalne anestezije je mnogo brži, učestalost postoperativne mučnine i povraćanja (POVN) je niska što, u ranom poslijeoperacijskom tijeku omogućuje prijelaz na per os ishranu što je od velikog značenja kod dijabetičara na terapiji inzulinom.

4.3. Negativni učinci spinalne anestezije

Uz provođenje spinalne anestezije prema standardima dobre kliničke prakse, danas su negativni učinci spinalne anestezije rijetki, čak gotovo zanemarivi unutar ukupnog broja godišnje izvršenih spinalnih blokova. Međutim, neovisno od toga i najjednostavnija komplikacije može biti vrlo neugodna po bolesnika, biti uzrokom odgode ili prekida samog kirurškog zahvata, a ponekad i uzrokom trajnog pobola i/ili invaliditeta. Iz toga razloga se izvođenju spinalne anestezije, koliko god bilo tehnički jednostavno, pristupa uz pažljivu pripremu i nadzor bolesnika, u sterilnim uvjetima sa punom ozbiljnošću. Svaki primijećeni neželjeni učinak se brižno nadzire, tretira te liječi ukoliko ima potrebe za time (Tablica 6).

Iako je incidencija niska, spinalna anestezija može biti neuspješna stvaranjem nedovoljne visine bloka. Trajanje spinalne anestezije ne može se produžiti ako je trajanje operacije duže od djelovanja anestezije. Kada se to dogodi, mora se prijeći na opću anesteziju.

Nakon ubrizgavanja lokalnog anestetika može se pojaviti nekoliko nuspojava. Može doći do simpatičkog bloka, hipotenzije i kardiovaskularne depresije, osobito kada visina bloka prelazi peti torakalni dermatom ili kada su pacijenti starije dobi. Kasne nuspojave spinalne anestezije su retencija urina, TNS, bol u leđima i PDPH. Krvarenje ili stvaranje apscesa su rijetki, ali se mogu pojaviti sa ili bez pojedinih neuroloških ispada (34).

TNS se opisuju kao tupa skakutajuća bol ili disestezija u glutealnoj regiji ili donjim udovima nakon spinalne anestezije. Simptomi se uglavnom javljaju unutar 24 sata nakon regresije bloka, a između mobilizacije i pojave simptoma postoji interval od 2-5 sati. Bol uglavnom nestaje unutar 5 dana (35).

Tablica 6: Neposredni i odgođeni negativni učinci spinalne anestezije

NEŽELJENI UČINCI SPINALNE ANESTEZIJE	NEPOSREDNI	ODGOĐENI
Neurološki	prolazni trnci, žmarci gubitak svih osjeta i boli gubitak kontrole nad ekstremitetom mučnina, svrbež, glavobolja	promijenjeni osjet, oslabljena motorika opasnost ozljede u fizikalnoj rehabilitaciji mogućnost postoperativne ozljede prolongirana post punkcijska glavobolja
Kardiovaskularni	hipotenzija, bradiaritmija cirkulatorni kolaps akutna renalna insuficijencija	ishemija miokarda TIA, infarkt mozga, retencija urina
Respiracijski	dispneja, bradipneja	
Termoregulacijski	drhtavica, hipotermija	hipotermija
Neurotoksičnost lokalnih anestetika	gubitak svijesti, konvulzije kardio-respiratorni urušaj	koma arest
Epiduralni i/ili subduralni hematomi Oštećenje spinalnog živca	parestezije poremećaj u senzornoj percepciji	pareza (plegija) ekstremiteta
Postpunkcijski absces	temperatura, tresavica	sepsa
Postpunkcijska glavobolja	mučnina, povraćanje, bradikardija iskrivljenost u vidnoj i slušnoj percepciji	gubitak sluha
Višebrojne punkcije	bol u leđima na mjestu punkcije	kronični bolni sindrom
Povraćanje	mučnina	odgoda kirurškog zahvata
Neuspjeli spinalni blok	nemir bolesnika, bolnost	opća anestezija

5. KONTRAINDIKACIJE ZA SPINALNU ANESTEZIJU

Spinalna anestezija nije prikladna za sve pacijente. Kontraindicirana je kod pacijenata koji imaju poremećaje zgrušavanja, infekciju na mjestu lumbalne punkcije ili povišen intrakranijalni tlak te od ranije prisutna neurološka oštećenja vezana uz kralježnicu ili samu regiju tijela koja se anestezira. Bolesnici ne smiju biti hipovolemični. Trebali bi imati normalan krvni tlak, bez posturalnog pada krvnog tlaka i tahikardije. Spinalna anestezija nije prikladna za pacijente sa septikemijom, anatomskim deformitetima leđa ili neurološkim bolestima (36).

Postoje **apsolutne i relativne kontraindikacije** za spinalnu anesteziju (Tablica 7).

Tablica 7: Kontraindikacije za spinalnu anesteziju

Apsolutne kontraindikacije	Relativne kontraindikacije
Odbijanje bolesnika	Koagulopatija
Infekcija na mjestu punkcije	Sepsa
Nekorigirana hipovolemija	Bolesti srca sa ograničenim srčanim izbačajem
Alergija na lokalni anestetik	Neurološke bolesti sa poznatim neurološkim deficitom
Povišeni intrakranijalni tlak	

Prema izvoru: https://www.nysora.com/techniques/neuraxial-and-perineuraxial-techniques/spinal-anesthesia/#toc_PHARMACOLOGY

Apsolutne kontraindikacije uključuju odbijanje suglasnosti pacijenta za spinalnu anesteziju, infekciju na mjestu uboda spinalne igle i ubrizgavanja lokalnog anestetika; teška, nekorigirana hipovolemija, alergija na bilo koji od lijekova; i povišeni intrakranijski tlak. Visoki intrakranijalni tlak povećava rizik od unkalne hernijacije ukoliko dođe do naglog isticanja likvora kroz spinalnu iglu. Spinalna anestezija također je kontraindicirana kada se očekuje da će operacija trajati dulje od trajanja živčanog bloka ili dovesti do gubitka krvi tako da je vjerojatan razvoj teške hipovolemije (2).

Koagulopatija, koja se prije smatrala apsolutnom kontraindikacijom, može se razmotriti ovisno o razini poremećaja. Još jedna relativna kontraindikacija za spinalnu anesteziju je sepsa različita od anatomskog mjesta uboda (npr. korioamnionitis ili infekcija donjih ekstremiteta). Ako pacijent uzima antibiotike i vitalni znakovi su stabilni, može se razmotriti spinalna anestezija. Spinalna anestezija je relativno kontraindicirana kod srčanih bolesti s fiksnim stanjima minutnog volumena (CO). Stenoza aorte, koja se nekoć smatrala apsolutnom kontraindikacijom za spinalnu anesteziju, danas ne isključuje provođenje spinalne anestezije ili unilateralni spinalni blok (2).

Neodređena neurološka bolest je relativna kontraindikacija. Multipla skleroza i druge demijelinizirajuće bolesti predstavljaju izazov. Pokusi in vitro pokazuju da su demijelinizirani živci osjetljiviji na toksičnost lokalnog anestetika. Međutim, nijedna klinička studija nije uvjerljivo pokazala da spinalna anestezija pogoršava takve neurološke bolesti.

6. KLINIČKE INDIKACIJE ZA PRIMJENU POJEDINIH VRSTA SPINALNE ANESTEZIJE

Primjeni pojedinih vrsta spinalne anestezije teži se poradi operativnog polja, tj. mjesta kirurškog zahvata. Prednost unilateralne spinalne anestezije u odnosu na bilateralnu očituje se u boljoj kardiovaskularnoj stabilnosti, motoričkoj i senzornoj neosjetljivosti samo jednog ekstremiteta, tj. kod sedalnog bloka (omogućuje bezbolnost operativne regije uz mogućnost duže analgezije i očuvana je pokretljivost bolesnika).

6.1. Klinički primjeri bilateralne spinalne anestezije

Bilateralna spinalna anestezija može biti izbor za **operaciju npr. zdjelice i još uvijek i za implatacija endoproteze kuka**. Duboki nervni blok se postiže u velikim dijelovima tijela relativno jednostavnim iniciranjem male količine lokalnog anestetika. Upravljanje čimbenicima koji djeluju na širenje blokade dijela tijela može se pridonijeti željenom tipu spinalnog bloka. Velika se varijabilnost propisuje brojnim čimbenicima kao što su: gustoća cerebrospinalne tekućine, lumbalna lordoza ili volumen lumbosakralne cerebrospinalne tekućine, tj. njezino razrjeđenje iniciranom otopinom izobaričnog anestetika. Spinalna anestezija dostatne visine i čvrstoće bloka postiže se dostatnom raspodjelom otopine lokalnog anestetika intratekalno, a razlika između gustoće likvora i injektirane otopine lokalnog anestetika ima temeljno djelovanje na intratekalno širenje anestetika. Predvidljiva se spinalna anestezija postiže hiperbaričnom ili hipobaričnom otopinom lokalnog anestetika. Riječ je o gravitacijskom učinku, hiperbarične otopine “tonu”, a hipobarične “plivaju” te će stupanj kaudalnog ili kranijalnog širenja, tj. raspodjele lokalnog anestetika zavisiti o uzajamnom djelovanju gustoće otopine i položaja tijela pacijenta (37).

Ovisno o vrsti, veličini i lokalizaciji **preponske kile** zahvat se može raditi u lokalnoj, spinalnoj ili općoj anesteziji, međutim danas pretežito ipak u spinalnom bloku. Nema pretpostavljenog značajnog gubitka krvi. Prilikom operacije ponovno se uspostavlja integritet stijenke s ili bez umetanja protetskog materijala, kilne vreće se odstranjuju, a sadržaj vraća u trbušnu šupljinu. Kod otvorenog pristupa isprepariraju se strukture ingvinalnog kanala te se s prednje strane mišića prednje trbušne stijenke postavlja mrežica. Zatvara se mišićna fascija, a koža i potkožje šiva se pojedinačnim šavovima, od kojih je potrebno odstraniti samo šavove kože nakon 10-12 dana. Kod laparoskopskog pristupa istovjetni postupak se vrši kroz trbušnu

šupljinu (TAPP) ili u slojevima same stijenke (TEP) kroz nekoliko manjih rezova (incizija) za pristup troakarima – radnim instrumentima ove minimalno invazivne metode, a bez reza u preponi ili većeg reza na prednjoj trbušnoj stijenci (38).

Transuretralna resekcija prostate (TURP) jedan je od čestih kirurških zahvata. Još uvijek se smatra zlatnim standardom u liječenju benigne hiperplazije prostate (BPH), koja uzrokuje urinarnu opstrukciju i posljedično, povećava rizik od infekcije mokraćnog sustava. Trenutno se spinalna anestezija smatra učinkovitijom i sigurnijom u usporedbi s općom anestezijom za mnoge kirurške zahvate. TURP kao jedna od najčešćih uroloških operacija može se izvesti u spinalnoj anesteziji. Korištenje niske doze bupivakaina pomiješanog sa sufentanilom ili fentanilom može inducirati dostatnu i učinkovitu spinalnu anesteziju bez hemodinamske nestabilnosti ili dugotrajnog oporavka nakon operacije kod starijih pacijenata (39).

6.2. Klinički primjeri unilateralne spinalne anestezije

Hiperbarična unilateralna spinalna anestezija često se koristi u kirurgiji donjih udova i donjeg abdomena (operacije varikoziteta natkoljenice i/ili potkoljenice jedne noge, operacija meniska koljena, ugradnja proteze koljena, lom potkoljenice, natkoljenice, gležnja). Za ovu tehniku anestezije navodi se nekoliko prednosti, poput ograničenih kardiovaskularnih učinaka, manje učestalosti postoperativne retencije urina, brzog oporavka kao i dobrog zadovoljstva pacijenata (40).

Kako bi se postigla uspješna jednostrana anestezija, potrebno je uzeti u obzir nekoliko čimbenika, kao što su oblik igle i smjer kosine, mjesto i brzina ubrizgavanja anestetika, količina, baričnost i koncentracija otopine anestetika, kao i položaj pacijenta tijekom izvođenja spinalne anestezije i tijekom operacije. Kod nekih ortopedskih operacija (prijelom velikog trohantera, artroplastika kuka) kao i vaskularne kirurgije ekstremitet koji se operira obično se drži s gornje strane. U ovoj situaciji će se izvesti hiperbarični unilateralni spinalni blok s pacijentima postavljenim u bočni položaj s ekstremitetom koji se operira okrenut prema dolje. Tek nakon uspostavljanja bloka pacijent će se rotirati na zdravom ekstremitetu i može se pristupiti kirurškom zahvatu predmetnog dijela gornjeg ekstremiteta (40).

6.3. Klinički primjeri „sedalnog bloka“

Anestezija “sedalnog bloka” glavna je metoda anestezije za brojne kirurške zahvate. Ovaj se postupak primjenjuje zbog njegove jednostavnosti i lakoće uvođenja, sigurnosti i točne lokalizacije distribucije anestezije i koristi se s zadovoljavajućim rezultatima (41).

“Sedalni blok” se najčešće izvodi primjenom hiperbaričnog lokalnog anestetika koji se u sjedećem položaju bolesnika fiksira uz izlazišta spinalnih živaca lumbosakralnog područja. Pravilnim odabirom kombinacije lokalnog anestetika i opijatnog analgetika, ovim blokom se postiže odlična analgezija i anestezija uz minimalnu motornu blokadu. Utjecaj “sedalnog bloka” na blokadu simpatičkih vlakana je na toj razini zanemariva što rezultira minimalnim hemodinamskim poremećajima (42). Ovaj tip spinalne anestezije koristi se kod operacije genitalnog i analnog područja, primjerice, operacije analnih fisura, drenaže perianalnih apscesa i dr.

7. SESTRINSTVO U ANESTEZIOLOŠKOM TIMU KOD PRIMJENE SPINALNE ANESTEZIJE

7.1. Općeniti tijek anesteziološke skrbi bolesnika za spinalnu anesteziju

Općeniti tijek anesteziološke skrbi bolesnika koji se priprema za spinalnu anesteziju obuhvaća:

- a) pregled sveobuhvatne dostupne dokumentacije i povijesti bolesti koju bolesnik posjeduje
- b) razgovor s bolesnikom (anamneza) te roditeljem, članom obitelji, prijateljem, osobom iz pratnje (heteroanamneza)
- c) fizikalni pregled bolesnika
- d) pregled laboratorijskih nalaza te zatraženih i dodatnih dijagnostičkih pretraga kako bi se utvrdilo aktualno bolesnikovo stanje
- e) ukoliko se bolesnik liječi od kronične bolesti potrebno je priložiti posljednji kontrolni nalaz ili konzultirati specijalistu (npr. internista, kardiolog, pulmolog i sl.) prije odluke za vrstu anestezije i sam spinalni blok
- f) određivanje i davanje propisane premedikacije
- g) pripremi materijala (sterilnih setova), odabiru spinalnih igala i lokalnih anestetika
- h) osiguravanje neinvazivnog praćenja vitalnih funkcija (EKG, SpO₂, RR, respiracijski monitoring) i oksigenacije bolesnika neposredno prije izvođenja spinalnog bloka, tijekom spinalne anestezije i nakon završetka operacije do prestanka djelovanja spinalnog bloka
- i) određivanju poslijeoperacijske terapije i laboratorijskih nalaza i drugih pretraga, kada je to potrebno

7.2. Uloga sestrinstva u anesteziološkom timu kod primjene spinalne anestezije

Napredovanjem medicinske znanosti, napredovala je i anestezija, te se tako pojavila potreba da liječnik anesteziolog uz sebe ima „pomoćnika“ koji će mu pomoći u skrbi za bolesnika. To su iz početka bile priučene osobe, ali se iz tog početka, iskristalizirala specifična djelatnost u okviru sestrinske struke – anesteziološki tehničari.

Tijekom pripreme za spinalnu anesteziju medicinske sestre/tehničari rade na osnovnom i jednostavnom objašnjenju bolesniku samih aktivnosti koje će se provoditi, kupanju ili tuširanju bolesnika, brijanju bolesnika, provjeri prikupljene medicinske dokumentacije, primjeni ordinirane premedikacije u točno određeno vrijeme na temelju poziva anesteziologa. Tijekom samog izvođenja spinalnog bloka medicinske sestre/tehničari rade na postavljanju bolesnika u položaj za izvođenje spinalne anestezije, postavljanju neinvazivnog monitoringa vitalnih funkcija, otvaranju i.v. puta i postavljanju infuzije, pripremi sterilnog seta za spinalnu anesteziju, sterilnih kompresa, tupfera i spinalnih igala. Asistiraju kod sterilnog uzimanja materijala i lijekova.

Tijekom operacije medicinske sestre/tehničari prate spinalnu anesteziju što uključuje nadzor oksigenacije, respiracije i cirkulacije bolesnika. Provjeravaju učinkovitost bloka, bezbolnosti i zadovoljstva bolesnika (u vremenskim intervalima, osobito ako operacija produženo traje. Poslije operacije nadziru oporavak iz spinalne anestezije na odjelu (povratak mišićne aktivnosti i osjeta boli, dodira, pojava spontanog mokrenja, mučnine, glavobolje i sl.).

8. PRAVNI I ETIČKI ASPEKTU PRIMJENI SPINALNE ANESTEZIJE

Spinalnu anesteziju možemo provesti u punoljetne, svjesne osobe samo ukoliko je dala svoj pismeni pristanak za nju, neposredno nakon što je prethodno detaljno obavještana o svim njezinim značajkama, prednostima, ali i rizicima i mogućim komplikacijama. Kod maloljetnih osoba pristanak daje roditelj, a kod osoba s posebnim potrebama najčešće ovlašteni skrbnik.

Izvođenje spinalne anestezije povjereno je kvalificiranom osoblju (anesteziolozima tj. liječnicima koji su završili propisanu specijalizaciju iz anesteziologije). U izvođenju spinalne anestezije sudjeluju, tj. asistiraju medicinske sestre i/ili tehničari koji su posebno educirani na polju anestezije. Kod izvođenja spinalne anestezije, anesteziolog postupa u najboljem interesu svakog pojedinog bolesnika (pristupa određenom nivou leđne moždine, primjenjuje najoptimalniju vrstu i veličinu spinalne igle, odabire potrebnu dozu i koncentraciju lokalnog

anestetika). Popratna anesteziološka oprema mora biti standardizirana i mora postojati dopusnica (dozvola) za njezinu uporabu. Svi postupci provođenja spinalne anestezije moraju se dokumentirati u povijesti bolesti i elektronski u bolničkom sustavu (BIS). U vrijeme anestezije vodi se lista anestezije, a nakon operacije vodi se poslijeoperacijska lista u sklopu sobe za bušenje ili odjela, odnosno jedinice intenzivnoga liječenja ukoliko to zahtijeva samo stanje bolesnika.

Zakonski su propisani prostorni, tehnički i kadrovski uvjeti koje mora imati jedna operacijska dvorana. Anesteziolog će poštovati etička načela naznačena u Hipokratovoj prisezi, Zakletvi iz Ženeve, Helsinkija, Internacionalnom kodeksu liječničke etike i etičkom kodeksu Liječničke komore.

9. ZNAČENJE PROBIRA TEHNIKE SPINALNE ANESTEZIJE PREMA VRSTI OPERACIJSKOG ZAHVATA

Spinalna anestezija metoda je neuroaksijalne anestezije u kojoj se lokalni anestetik primjenjuje u subarahnoidalni prostor kralježničke moždine te posljedično dolazi do blokiranja provođenja bolnih podražaja u području koje inerviraju anestetizirani živci. Ova vrsta anestezije posebno je pogodna za operacijske zahvate koji se obavljaju u donjem dijelu trupa i nad donjim ekstremitetima, kao što su operacija preponske kile, operacija hemoroida, carski rez, brojni urološki zahvati te gotovo sve operacije na donjim ekstremitetima, uključujući artroskopiju koljena, ugradnju umjetnog kuka te amputacije nogu (42).

Probir vrste i tehnike spinalne anestezije danas čini standard dobre kliničke prakse sa ciljem osiguravanja najoptimalnijih kirurških uvjeta rada i postizanja uspješne anestezije u području interesne regije tijela, a sve uz minimalno invazivni anesteziološki pristup i maksimalno osiguranu stabilnost svih životnih funkcija anestetiziranog bolesnika.

10. FAKTORI DOPRINOSA KVALITETI I ZADOVOLJSTVU KIRURŠKOG BOLESNIKA U SPINALNOJ ANESTEZIJI

Faktori doprinosa kvaliteti i zadovoljstvu kirurškog bolesnika u spinalnoj anesteziji su:

- Stručno medicinsko osoblje
- Odgovarajuća komunikacija s bolesnikom
- Pružanje informacija bolesniku prije i nakon spinalne anestezije
- Zadovoljavajući higijenski uvjeti
- Korištenje adekvatne opreme
- Zadovoljavajući ergonomske uvjeti
- Odgovarajući nadzor nad bolesnikom prije, za i nakon spinalne anestezije
- Odgovarajuća zdravstvena njega bolesnika
- Pravovremena reakcija u slučaju komplikacija
- Zaštita privatnosti bolesnika
- Zaštita osobnih podataka bolesnika.

11. ZAKLJUČAK

Spinalna anestezija je tehnika neuroaksijalne anestezije kod koje se anestezija postiže ubrizgavanjem male količine lokalnog anestetika u subarahnoidalni prostor. Spinalna igla se obično plasira između lumbalnih kralježaka i to ispod razine na kojoj završava leđna moždina. Spinalna anestezija je jednostavna za izvođenje i ima potencijal pružiti izvrsne operativne uvjete za operaciju nad donjim dijelom tijela (donji ekstremiteti, zdjelica, donji dio abdomena). Ako anesteziolog ima odgovarajuće znanje o relevantnoj anatomiji, fiziologiji i farmakologiji, lako može postići sigurnu i zadovoljavajuću anesteziju.

Spinalna anestezija čini dio skupine neuroaksijalnih blokova. Koristi se kao alternativa općoj anesteziji uvijek kada je to moguće i kod bod bolesnika kod kojih je rizik opće anestezije neprihvatljiv. Prilikom aplikacije lokalnog anestetika u spinalni prostor igla prolazi između kralješaka kroz meke česti, ligamente i tvrdu moždanu ovojnicu. Tijekom izvođenja spinalne anestezije bolesnik sjedi ili leži na boku. Uspješnost bloka ovisi o anatomiji kralježnice, vrsti i dozi primijenjenog lokalnog anestetika, suradljivosti bolesnika i uspješnosti anesteziologa. S

nastupom spinalnog bloka bolesnik gubi sve osjete i motoriku ili samo osjet bola prema dermatoma blokiranih spinalnih živaca. Ovisno o primijenjenoj vrsti i dozi anestetika spinalni blok može trajati od 1-5 sati.

Kod provođenja spinalne anestezije sestринство ima aktivnu i vrlo značajnu ulogu i to: u pripremi bolesnika prije anestezije (uvid u informacije koje su važne za pacijenta, poput informacija o lijekovima, kroničnim bolestima, zahvatima u prošlosti, eventualnoj reakciji na lokalni anestetik u prošlosti), tijekom samog izvođenja bloka (asistiranja tijekom izvođenja anestezije, pripreme materijala u sterilnim setovima te lokalnih anestetika u sterilnim uvjetima) kao i u nadzoru same spinalne anestezije tijekom operacije i kasnije u neposrednom poslijeoperacijskom periodu: neinvazivnom praćenju vitalnih funkcija bolesnika i adekvatnosti bloka tijekom anestezije (motorne i senzorne blokade te učinkovitost analgezije).

Zaključno, spinalna anestezija stara tehnika anestezije koja se danas provodi uz visoku uspješnost i sigurnost bolesnika zahvaljujući novim saznanjima na području iz neuroaksijalne anatomije i razvoju novih tehnologija spinalnog pristupa. Spinalna anestezija se još uvijek razvija u smislu indikacija, tehničkog napretka, lijekova i upravljanja nuspojavama, a sve sa svrhom postizanja što veće sigurnosti odabrane anestezije prilagođene bolesniku. To će zauzvrat pomoći u poboljšanju zadovoljstva bolesnika i cjelokupne kvalitete perioperativne skrbi i ishoda kirurškog liječenja.

12. LITERATURA

- (1) Vugrinović B, Uloga medicinske sestre u primjeni spinalne anestezije kod fracture potkoljenice, Završni rad, Bjelovar 2016.
- (2) Chin A, van Zundert A. Spinal anesthesia.
<https://www.nysora.com/techniques/neuraxial-and-perineuraxial-techniques/spinal-anesthesia>
- (3) Corning JL. Spinal anesthesia and local medication of the cord. *New York J Med*, 1885;42:483-485.
- (4) Calthorpe N. The history of spinal needles: getting to the point. *Anaesthesia* 2004; 59:1231-41.
- (5) Sakula A. A hundred years of lumbar puncture: 1891-1991 *J Royal College of Physicians of London* 1991;25(2):171-175.
- (6) Brown DL, Fink BR. The history of regional anesthesia. In: Cousins MJ, Carr DB, Horlocker TT, Bridenbaugh PO, eds. *Cousins and Bridenbaugh's neural blockade in clinical anesthesia and pain medicine*. Philadelphia: Lippincott Williams & Wilkins, 2009
- (7) Wulf HFW. The centennial of spinal anesthesia. *Anesthesiol* 1998;89:500-506.
- (8) Lund PC. *Principles and Practice of Spinal Anesthesia*. Springfield: Charles Thomas, 1971.
- (9) Bier A. Versuche uber cocainisirung des ruckenmarkes. *Deutsche Zeitschrift für Chirurgie* 1899;5:361-369.
- (10) Bainbridge WS. Analgesia in children by spinal injection. with a report of a new method of sterilization of the injection fluid. *Medical Records*, 1900;58:937-940.
- (11) Barker AE. A report on clinical experiences with spinal analgesia in 100 cases and some reflections on the procedure. *British Medical Journal* 1907;1:665-674.
- (12) Drasner K. Spinal anaesthesia: A century of refinement, and failure is still an option. *British Journal of Anaesthesia*. 2009;102(6):729-730.
- (13) Semantic Scholar. The historical perspectives of local anesthetics, 2018.
<https://www.semanticscholar.org/paper/The-Historical-Perspective-of-Local-Anesthetics-Bhimana-Bhimana/e7039adfb94d6e39b77aaba43c94b4b84b442dd>
- (14) Current JD. *Pharmacology for anesthetists: anesthetics and adjuvans*. PediaPress, 2011
- (15) Wood Library-Museum of Anesthesiology. *Stovaine*, 2020.
<https://www.woodlibrarymuseum.org/museum/item/504/stovaine>

- (16) Gielen MJ. Fewer headaches following lumbar puncture when using an atraumatic needle; double-blind randomized study. *Nederlands Tijdschrift voor Geneeskunde*. 1995;139(13):694.
- (17) Pitkanen M, Rosenberg PH. Local anaesthetics and additives for spinal anaesthesia-characteristics and factors influencing the spread and duration of the block. *Best Practice & Research. Clin Anaesthesiol*. 2003;17(3):305-322.
- (18) Wynter W. E. Four Cases of Tubercular Meningitis in Which Paracentesis of the Theca Vertebralis Was Performed for the Relief of Fluid Pressure. *Lancet* 1891;1 (3531): 981–982.
- (19) Levin MC. Lumbalna punkcija. <https://www.hemed.hr/Default.aspx?sid=13819>
- (20) Karmakar MK, Li X, Ho AMH, Kwok WH, Chui PT. Real-time ultrasound-guided paramedian epidural access: evaluation of a novel in-plane technique. *Reg Anesth* 2009; 102(6):845-854.
- (21) Broadbent CR, Maxwell WB, Ferrie R, Wilson DJ, Gawne-Cain M, Russell R. Ability of anaesthetists to identify a marked lumbar interspace. *Anaesthesia*. 2000;55(11):1122-1126.
- (22) Vadhanan P. Recent Updates in Spinal Anesthesia-A Narrative Review- Review Article. *Asian J Anaesthesiol* 2021;59(2):41-50.
- (23) Dias R, Dave N, Tullu M S, Deshmukh, CT. Local anaesthetic systemic toxicity following oral ingestion in a child: Revisiting dibucaine. *Ind J Anaesth*, 2019;61(7),587-589.
- (24) Nam NTH. Indication for spinal anaesthesia. <https://www.vinmec.com/en/news/health-news/general-health-check/indications-for-spinal-anesthesia>
- (25) Milosavljević S, Pavlović A, Trpković S, Vujović M, Špadijer MC. Uticaj unilateralne i bilateralne spinalne anestezije na hemodinamske parametre pacijenata operisanih od ingvinalnih hernija - hemodinamski parametri i spinalna anestezija. *Serb J Anesth Inten Ther*. 2016;38(1-2):25-31.
- (26) Đulabić L, Nesek Adam V, Šakić K, Karaman Ilić M, Šklebar I. Usporedba perioperacijskih neželjenih učinaka kod bilateralne i unilateralne spinalne anestezije. *Med Vjesn*. 2016;48(1-2):23-31.
- (27) Büttner B, Mansur A, Bauer M, Hinz J, Bergmann I. Einseitige Spinalanästhesie: Literaturübersicht und Handlungsempfehlung [Unilateral spinal anesthesia : Literature review and recommendations]. *Anaesthesist*. 2016;65(11):847-865.
- (28) Jukić M, i sur. *Klinička anesteziologija, 2. Dopunjeno izdanje*, Medicinska naklada Zagreb, 2017

- (29) van der Griend BF, Ho D. The effect of temperature on baricity of local anaesthetic solutions. *Anaesth.* 2006;61(10):1016-1017.
- (30) Hadzic A. *Textbook of Regional Anesthesia and Acute Pain Management.* New York: Mc Graw-Hill; 2007
- (31) Kamphuis ET, et al. Recovery of storage and emptying functions of the urinary bladder after spinal anesthesia with lidocaine and with bupivacaine in men. *Anesthesiol.* 1998;88(2):310-316.
- (32) Breebaart MB et al. Urinary bladder scanning after day-case arthroscopy under spinal anaesthesia: Comparison between lidocaine, ropivacaine, and levobupivacaine. *British Journal of Anaesthesia.* 2003;90(3):309-313
- (33) Goldblum E, Atchabahian A. The use of 2-chloroprocaine for spinal anaesthesia. *Acta Anaesthesiologica Scandinavica.* 2013;57(5):545-552.
- (34) Black AS et al. Spinal anaesthesia for ambulatory arthroscopic surgery of the knee: A comparison of low-dose prilocaine and fentanyl with bupivacaine and fentanyl. *British Journal of Anaesthesia.* 2011;106(2):183-188.
- (35) Hocking G, Wildsmith JA. Intrathecal drug spread. *Br J Anaesth.* 2004;93(4):568-578.
- (36) Hamber EA, Viscomi CM. Intrathecal lipophilic opioids as adjuncts to surgical spinal anesthesia. *Regional Anesthesia and Pain Medicine.* 1999;24(3):255-263
- (37) Ben-David B, et al. Intrathecal fentanyl with small-dose dilute bupivacaine: Better anesthesia without prolonging recovery. *Anesth Analg.* 1997;85(3):560-565.
- (38) Rae JD, Fettes PDW. Mechanisms and management of failed spinal anesthesia. <https://www.nysora.com/topics/complications/mechanisms-management-failed-spinal-anesthesia>
- (39) Unilateral spinal anesthesia with low dose bupivacaine and ropivacaine: hypobaric or hyperbaric solutions with fentanyl for one-day surgery? *Perid Biolog.* 2013;115(2): 197–202.
- (40) Maryam A, Sajjad H. Saddle Anesthetic Block. [Updated 2023 Mar 11]. In: StatPearls [Internet]. Treasure Island (FL): StatPearls Publishing; 2023
- (41) Hofhuizen C, Lemson J, Snoeck M, Scheffer GJ. Spinal anesthesia-induced hypotension is caused by a decrease in stroke volume in elderly patients. *Local and regional anesthesia.* 2019;12:19–26.
- (42) Ožegić O. Odabir vrste anestezije, *Pliva Zdravlje*, 2015
<https://www.plivazdravlje.hr/aktualno/clanak/27313/Odabir-vrste-anestezije.html>

13. POPIS KRATICA

CNS - (eng. Central nervous system) Centralni živčani sustav

CSF - (eng. Cerebrospinal fluid) cerebrospinalna tekućina

IVRA - (eng. Intravenous regional anesthesia) intravenska regionalna anestezija

NAP3 - (eng. Third National Adaptation Programme) treći nacionalni revizijski projekt

TIVA - (eng. Total intravenous anesthesia) totalna intravenska anestezija

TNS - (engl. Transient neurological symptoms) prolazni neurološki sindrom

TURP - (eng. Transurethral Resection of the Prostate) transuretralna resekcija prostate