

" Povezanost karotidne bolesti i ishemijskog moždanog udara"

Jelić, Katica

Graduate thesis / Diplomski rad

2024

Degree Grantor / Ustanova koja je dodijelila akademski / stručni stupanj: **University of Dubrovnik / Sveučilište u Dubrovniku**

Permanent link / Trajna poveznica: <https://um.nsk.hr/um:nbn:hr:155:213225>

Rights / Prava: [In copyright](#) / [Zaštićeno autorskim pravom.](#)

Download date / Datum preuzimanja: **2024-07-27**



Repository / Repozitorij:

[Repository of the University of Dubrovnik](#)



zir.nsk.hr



DIGITALNI AKADEMSKI ARHIVI I REPOZITORIJI

SVEUČILIŠTE U DUBROVNIKU
ODJEL ZA STRUČNE STUDIJE
SPECIJALISTIČKI DIPLOMSKI STRUČNI STUDIJ KLINIČKO
SESTRINSTVO

KATICA JELIĆ

POVEZANOST KAROTIDNE BOLESTI I ISHEMIJSKOG
MOŽDANOG UDARA

DIPLOMSKI RAD

DUBROVNIK, 2024.

SVEUČILIŠTE U DUBROVNIKU
ODJEL ZA STRUČNE STUDIJE
SPECIJALISTIČKI DIPLOMSKI STRUČNI STUDIJ KLINIČKO
SESTRINSTVO

POVEZANOST KAROTIDNE BOLESTI I ISHEMIJSKOG
MOŽDANOG UDARA

DIPLOMSKI RAD

KANDIDAT:
KATICA JELIĆ

MENTOR:
DOC. DR. SC. MIRA IVANKOVIĆ, DR. MED.

DUBROVNIK, 2024.

UNIVERSITY OF DUBROVNIK
DEPARTMENT OF PROFESSIONAL STUDIES
GRADUATE PROFESSIONAL STUDY OF
CLINICAL NURSING

ASSOCIATION OF CAROTID DISEASE AND ISHEMIC
STROKE

GRADUATE THESIS

CANDIDATE:
KATICA JELIĆ

MENTOR:
DOC. DR. SC. MIRA IVANKOVIĆ, DR. MED.

DUBROVNIK, 2024.

ZAHVALA

Veliko hvala mentorici doc. dr. sc. Miri Ivanković, dr. med. na prihvaćanju mentorstva, nesebičnoj pomoći, strpljivosti, kao i na svim savjetima pri izradi diplomskog rada.

Posebno se želim zahvaliti svojoj obitelji na potpori i pomoći kako tijekom izrade ovog rada, tako i tijekom cijelog studija. Također zahvaljujem svojim kolegama i prijateljima na potpori i pomoći tijekom svih ovih godina studiranja.

SADRŽAJ

SAŽETAK.....	1
SUMMARY	2
1. UVOD	3
2. KAROTIDNA BOLEST	5
2.1. Aterosklerotska bolest karotidnih arterija	5
2.1.1. Patofiziologija	6
2.1.2. Čimbenici rizika za razvoj ateroskleroze	9
2.1.2.1. Hiperlipoproteinemija	9
2.1.2.2. Hipertenzija	10
2.1.2.3. Pušenje	10
2.1.2.4. Šećerna bolest.....	10
2.1.2.5. Prekomjerna tjelesna težina.....	10
2.1.2.6. Oralni kontraceptivi.....	11
2.1.2.7. Alkoholizam	11
2.1.2.8. Fizička neaktivnost i psihički stresovi	11
2.1.2.9. Spol.....	11
2.1.2.10. Nasljedni čimbenici.....	11
2.1.3. Lokalizacija i učestalost aterosklerotičnih lezija.....	12
3. MOŽDANI UDAR.....	13
3.1. Epidemiologija moždanog udara.....	14
3.2. Ishemijski moždani udar (IMU).....	15
3.2.1. Etiologija	15
3.2.2. Klinička slika moždanog udara	18
3.2.3. Dijagnostika moždanog udara	19
3.2.4. Liječenje i skrb bolesnika s moždanim udarom	21
4. POVEZANOST KAROTIDNE BOLESTI I ISHEMIJSKOG MOŽDANOG UDARA.....	23
5. PRIKAZ SLUČAJA	29
5.1. Anamneza	29
5.2. Neurološki status	29

5.3. Dijagnostičke pretrage.....	29
5.4. Nalazi vaskularnog kirurga	32
6. ZAKLJUČAK	35
7. LITERATURA.....	36
8. PRILOZI.....	42

1. SAŽETAK

U diplomskom radu obrađena je tematika karotidne bolesti i ishemijskog moždanog udara, tj. njihove povezanosti. Karotidna bolest uključuje stenotičke lezije na karotidnoj bifurkaciji i/ili unutarnjoj karotidnoj arteriji u bolesnika bez znakova cerebralne ishemije. To je dugotrajan, prikriven proces koji se razvija godinama prije nego što se pojave bilo kakvi klinički simptomi. Najrašireniji i najznačajniji uzrok bolesti kardiovaskularnog sustava je ateroskleroza. Aterom ili fibrolipidni plak koji se nakuplja u arterijama dovodi do nastanka ateroskleroze. Te naslage sastoje se od kolesterola, masnih tvari, staničnih otpadnih proizvoda, kalcija i fibrina. Ateroskleroza je najvažniji tip arterioskleroze. Arterioskleroza znači otvrdnuće (skleroza) arterija. Kako se plak nakuplja, stijenka krvne žile se zadeblja, sužava se lumen arterije i posljedično smanjuje protok krvi. To smanjuje količinu kisika i drugih hranjivih tvari koje dopiru do tkiva. Mjesto nastanka plaka i vrsta zahvaćene arterije razlikuje se od osobe do osobe. Plak može djelomično ili potpuno blokirati protok krvi kroz velike ili srednje velike arterije u srcu, mozgu, zdjelici, nogama, rukama ili bubrezima. Moždani udar je ozbiljno zdravstveno stanje opasno po život koje se događa kada se prekine dotok krvi u dio mozga. Prema mehanizmu nastanka razlikujemo ishemijski i hemoragijski moždani udar. Ishemijski moždani udar je češći tip. Obično je uzrokovan krvnim ugruškom koji blokira ili začepi krvnu žilu u mozgu. To sprječava protok krvi i za nekoliko minuta moždane stanice budu trajno oštećene. Drugi uzrok je stenoza ili suženje arterije koja nastaje zbog ateroskleroze, bolesti u kojoj se plak nakuplja unutar arterija. Stoga, predmet i cilj rada su istražiti, analizirati i prikazati povezanost karotidne bolesti i moždanog udara na prikazu slučaja.

Ključne riječi: karotidna bolest, ateroskleroza, moždani udar, ishemijski moždani udar

2. SUMMARY

The subject of carotid disease and ischemic stroke, i.e., their connection, was discussed in the final thesis. Carotid disease involves stenotic lesions at the carotid bifurcation and/or internal carotid artery in patients without signs of cerebral ischemia. It is a long-term, insidious process that develops years before any clinical symptoms appear. The most widespread and significant cause of diseases of the cardiovascular system is atherosclerosis. Plaque (fatty deposits) that build up in your arteries is called atherosclerosis. These deposits consist of cholesterol, fatty substances, cellular waste products, calcium, and fibrin. Atherosclerosis is a type of arteriosclerosis. Arteriosclerosis means the hardening (sclerosis) of the arteries. As plaque builds up, the blood vessel wall thickens. This narrows the channel inside the artery, reducing blood flow. This reduces the amount of oxygen and other nutrients reaching the body. Where plaque develops and the type of artery affected varies from person to person. Plaque can partially or completely block blood flow through large or medium-sized arteries in the heart, brain, pelvis, legs, arms, or kidneys. This can lead to a stroke. A stroke is a serious, life-threatening medical condition that occurs when the blood supply to part of the brain is interrupted. There are two types ischemic and hemorrhagic. Ischemic stroke is the more common type. It is usually caused by a blood clot that blocks or clogs a blood vessel in the brain. This prevents blood flow to the brain. Within minutes, brain cells begin to die. Another cause is stenosis, or narrowing of the artery. This can happen because of atherosclerosis, a disease in which plaque builds up inside your arteries. Therefore, the subject and aim of the paper are to investigate, analyze, and present the connection between carotid disease and stroke in a case report.

Keywords: carotid disease, atherosclerosis, stroke, ischemic stroke

1. UVOD

Karotidna bolest uključuje stenotičke lezije na karotidnoj bifurkaciji i/ili unutarnjoj karotidnoj arteriji u bolesnika bez znakova cerebralne ishemije. To je dugotrajan, prikriven proces koji se razvija godinama prije nego što se pojave bilo kakvi klinički simptomi. Ateroskleroza je postupno nakupljanje plaka na stijenkama arterija. Arterije su krvne žile koje prenose krv bogatu kisikom do organa i tkiva u cijelom tijelu. Aterosklerotski plak (aterom) je ljepljiva tvar sastavljena od masti, kolesterola, kalcija i drugih tvari. Kako se plak nakuplja, stijenka arterije postaje deblja i tvrđa. Ovo „otvrdnjavanje arterija“ je obično tihi proces u ranim fazama. Možda osoba neće primijetiti simptome dugo vremena, ali na kraju, kako plak raste, otvor (lumen) arterije se sužava, ostavljajući manje prostora za protok krvi. To znači da manje krvi može doći do organa i tkiva. Osim toga, stalna sila protoka krvi može dovesti do erozije ili pucanja plaka, uzrokujući stvaranje krvnog ugruška. Ateroskleroza ometa normalan rad kardiovaskularnog sustava. Može ograničiti ili blokirati protok krvi u različite dijelove tijela, uključujući srce i mozak, što može rezultirati srčanim i moždanim udarom.

Moždani udar je ozbiljno zdravstveno stanje opasno po život koje se događa kada se prekine dotok krvi u dio mozga. Dva su glavna uzroka moždanog udara, ishemijski i hemoragijski. Ishemijski moždani udar nastaje kada je dotok krvi u dio mozga prekinut ili smanjen te sprječava da tkivo mozga dobije kisik i hranjive tvari. Moždane stanice počinju umirati za nekoliko minuta. Moždani udar je hitno medicinsko stanje, a brzo liječenje je ključno. Rano djelovanje može smanjiti oštećenje mozga i druge komplikacije. Postavlja se pitanje kakva je zapravo povezanost karotidne bolesti i moždanog udara.

Stoga su predmet i cilj rada istražiti, analizirati i prikazati povezanost karotidne bolesti i moždanog udara na prikazu slučaja.

Rad se temelji na sekundarnim podacima. Korištene su različite bibliografske baze podataka kao što su UpToDate, Cochrane i PubMed kako bi se prikazale dosadašnje spoznaje o karotidnoj bolesti, moždanom udaru i njihovoj povezanost. Pored toga, korištena je stručna i znanstvena literatura.

Diplomski rad strukturiran je kroz pet temeljnih cjelina. U uvodnom poglavlju sažeto su prikazani predmet, cilj, metodologija i struktura rada, dok se u drugom poglavlju prikazuje karotidna bolest,

njezina definicija, patofiziologija, dijagnoza, liječenje i sestrinska skrb. Kroz treće poglavlje naglasak je stavljen na prikaz moždanog udara s naglaskom na ishemijski moždani udar. Opisuje se njegova etiologija, klinička slika, dijagnostika te se fokus stavlja i na prikaz liječenja i skrb bolesnika. Kroz četvrto poglavlje ukratko se prikazuje povezanost karotidne bolesti i ishemijskog moždanog udara, dok se u petom poglavlju prikazuje bolesnik s karotidnom bolešću. Na kraju rada, u zaključku su iznesena zaključna razmatranja na obrađenu tematiku, naveden je popis korištene literature i popis priloga.

2. KAROTIDNA BOLEST

Karotidna bolest, koja uključuje stenotičke lezije na karotidnoj bifurkaciji i/ili unutarnjoj karotidnoj arteriji u bolesnika bez znakova cerebralne ishemije, dugotrajan je i prikriven proces koji se razvija godinama prije nego što se pojave bilo kakvi klinički simptomi. Nastaje u sklopu generalizirane ateroskleroze, a klinički se može manifestirati kao moždani udar (MU), tranzitorna ishemijska ataka (TIA) i/ili kao prolazni gubitak vida na jedno oko (amaurosis fugax). Kao najvažniji i najčešći uzrok oboljenja kardiovaskularnog i cerebrovaskularnog sustava smatra se ateroskleroza, stoga će se u nastavku više govoriti o njoj (1).

2.1. Aterosklerotska bolest karotidnih arterija

Arterioskleroza se javlja kada se krvne žile, arterije koje prenose kisik i hranjive tvari od srca do perifernih tkiva strukturno promijene, postanu zadebljane i krute, ponekad ograničavajući protok krvi u organe i tkiva. Zdrave arterije su fleksibilne i elastične, ali s vremenom, stijenke arterija mogu otvrdnuti tj. „sklerozirati“. Promjene nastaju na velikim i malim, elastičnim i muskularnim arterijama i arteriolama (1, 2).

Ateroskleroza je specifična vrsta arterioskleroze koja nastaje nakupljanjem masnog materijala na unutarnjem (intimalnom) sloju velikih i srednje velikih mišićnih i elastičnih arterija. S vremenom lipidni aterosklerotski plak postaje fibrozna te akumulira minerale kalcija. Ovo nakupljanje dovodi do nastanka ateroma ili fibro-lipidnog plaka, a prethodi mu stvaranje masnih pruga (eng. fatty streaks). Aterosklerotski plak može sekundarnim procesom ulcerirati, krvariti, trombozirati ili kalcificirati. Ateroskleroza je dugotrajan proces, može nastati u bilo kojoj arteriji, a najčešće zahvaća koronarne, karotidne, cerebralne i periferne arterije. Zdrave životne navike mogu pomoći u prevenciji ateroskleroze (3).

2.1.1. Patofiziologija

Patogeneze ateroskleroze prolazi kroz tri faze (4):

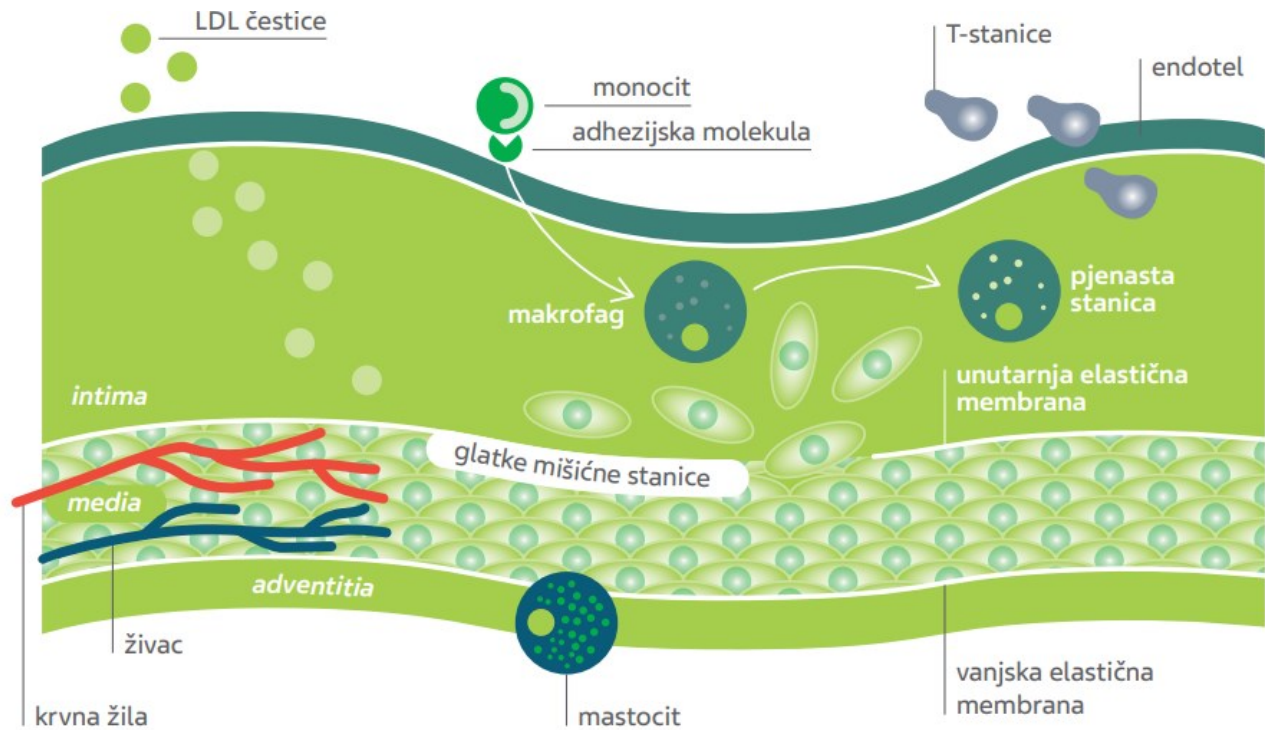
1. početak,
2. napredovanje i
3. komplikacije.

U početku razvoja ateroskleroze lipoprotein niske gustoće (LDL) se nakuplja u intimalnom sloju tijekom rane faze (5). Sfenoidealne nakupine LDL-a bogate su kolesterolom (LDL-C) te imaju fosfolipidni omotač s apolipoproteinom B. Nakupine LDL-a su zaštićene od antioksidansa iz plazme te prolaze oksidativnu modifikaciju i postaju proupalne i imunogene. Proupalni monociti se vezuju na adhezijske molekule koje proizvode endotelne stanice. Kemokini potiču vezane monocite da odu u tuniku intimu arterije, gdje se razvijaju u makrofage. Na makrofagima su prisutni receptori čistači koji im omogućuju da vežu čestice lipoproteina i transformiraju se u pjenaste stanice. Limfociti T također prodiru u intimu i kontroliraju funkcije imunoloških, endotelnih i glatkih mišićnih stanica (6). Kao odgovor na gore navedene medijatore, glatke mišićne stanice sele iz tunike medije u tuniku intimu (slika 1).

U epidemiološkim istraživanjima sadržaj lipoproteina visoke gustoće (HDL) često se povezuje s obrnutim rizikom od aterosklerotske bolesti. Međutim, ideja da HDL-C štiti od ateroskleroze nije podržana najnovijim genetskim istraživanjima (7).

Prema genetskim dokazima postoji snažna povezanost lipoproteina i rizika od ateroskleroze, za razliku od povezanosti HDL-a i ateroskleroze (8).

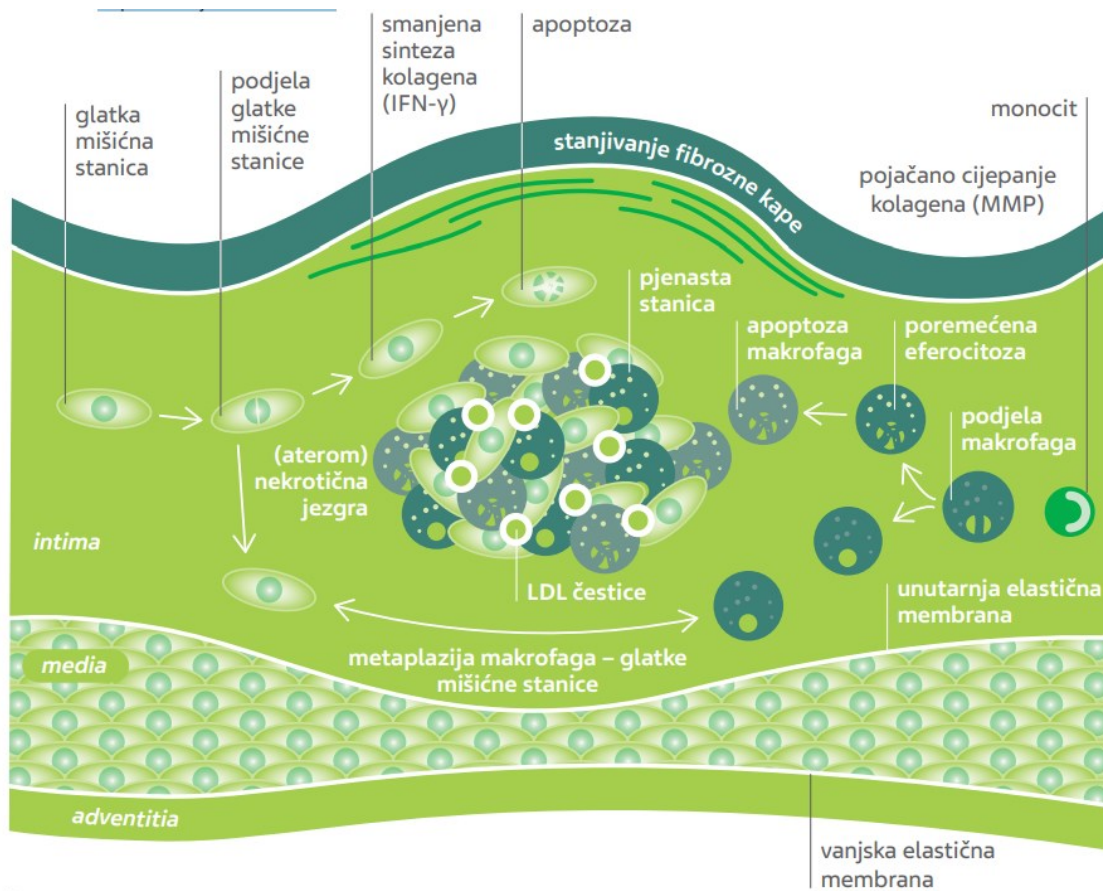
Slika 1. Početak razvoja aterosklerotskog procesa



Izvor: <https://hrcak.srce.hr/file/399845>, (26.11.2023.)

U fazi napredovanja razvoja aterosklerotskog plaka kolagen, elastin, proteoglikani i glukozamini proizvode rezidentne i regrutirane glatke mišićne stanice (SMC) te pomažu zadebljanju sloja tunike intime (9). T-stanični medijatori (INF γ) mogu smanjiti kapacitet SMC stanica za proizvodnju kolagena. To smanjuje sposobnost ovih stanica da održavaju i popravljaju fibroznju kapicu koja pokriva nekrotičnu jezgru (10). Osim toga, makrofagi stimuliraju sintezu enzima iz obitelji matriksnih metaloproteinaza (MMP) koji razgrađuju intersticijski kolagen fibrozne kapice. Rezultat je slabljenje vlakana kapice, što plak čini osjetljivijim i sklonijem pucanju. SMC i makrofagi sposobni su za apoptozu tj. smrt stanice. Nekrotična jezgra ateroma bogata lipidima (11) nastaje kada se nakupe ostaci apoptotičnih stanica (slika 2).

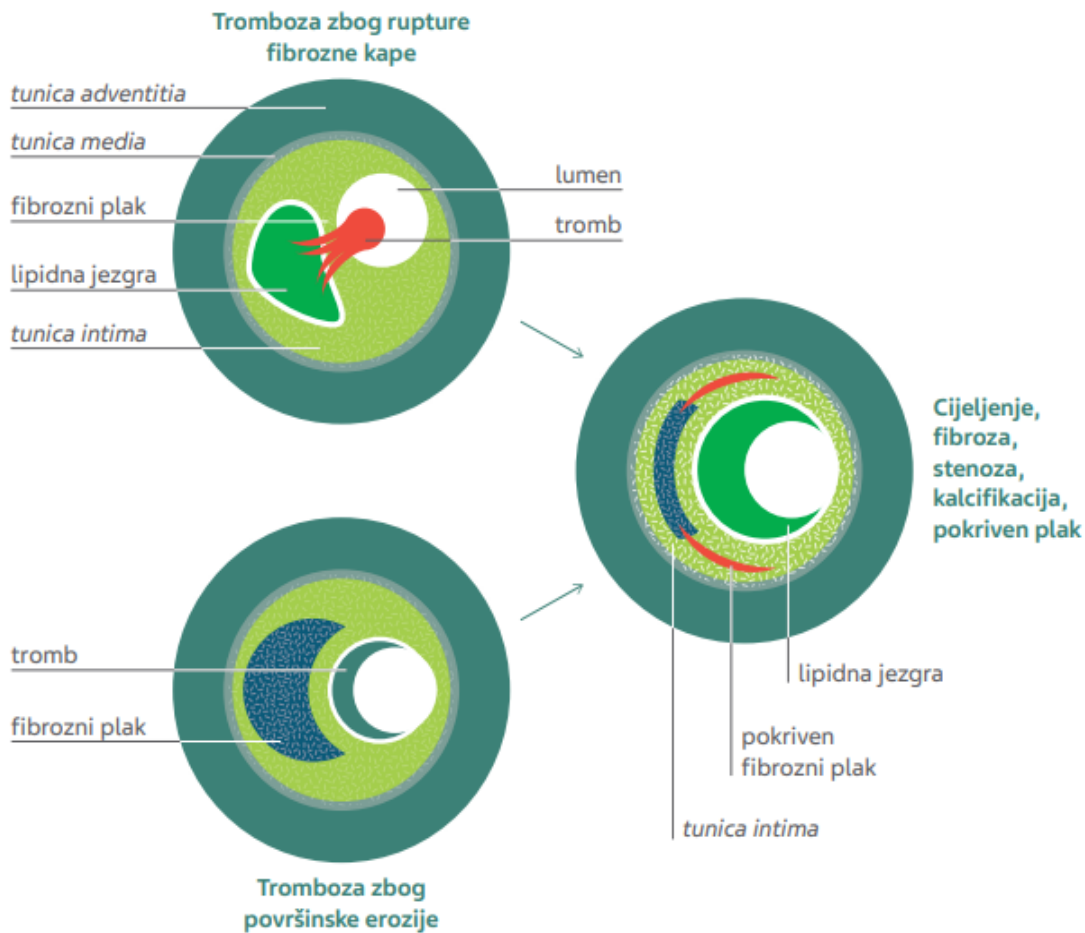
Slika 2. Napredovanje ateroskleroze



Izvor: <https://hrcak.srce.hr/file/399845>, (26.11.2023.)

Komplikacije ateroma uključuju stvaranje ulkusa kada fibrozna kapica aterosklerotskog plaka pukne, dopuštajući krvi da dopre do jezgre plaka. Područje ulceriranog plaka idealno je okruženje za rast tromba, koji zatim dovodi do okluzije krvne žile i pojave akutnih ishemijskih epizoda. Endogena fibrinolitička obrana uzrokuje lizu muralnih tromba (12). Lezija se povećava i može čak zahvatiti lumen krvne arterije kao rezultat resorbirajućeg tromba koji aktivira migraciju glatkih mišićnih stanica i stvaranje izvanstaničnog matriksa. Ugrušci povezani s površinskom erozijom pokazuju karakteristike „bijelih“ tromba koji su obogaćeni eritrocitima. Puknuće plaka povezano je s „crvenim“ trombima koji su bogati fibrinom i razbijenim eritrocitima (1) (slika 3).

Slika 3. Komplikacije ateroma



Izvor: <https://hrcak.srce.hr/file/399845>, (26.11.2023.)

2.1.2. Čimbenici rizika za razvoj ateroskleroze

2.1.2.1. Hiperlipoproteinemija

Značajnu ulogu u nastanku karotidne ateroskleroze imaju lipoproteini, povišene razine LDL kolesterola i antigena Lp(a). Osobe s obiteljskom hiperkolesterolemijom, osobito homozigotnim oblicima, imaju najizrazitije aterosklerotske promjene na karotidama koje se susreću već u mlađoj životnoj dobi.

2.1.2.2. Hipertenzija

Visoki krvni tlak oštećuje endotel krvne žile zbog promjene hemodinamike kratkotrajnim ili stalnim djelovanjem mehaničke sile na stijenku krvne žile. Oštećenjem endotela veće količine lipoproteina prodiru u stijenku krvne žile, povećava se lizozomska aktivnost stanica što dovodi do njihove degeneracije. Zadebljava se stijenka krvnih žila povećanjem količine glatkih mišićnih stanica. Sve ove promjene pridonose aterosklerotskim promjenama pa se hipertenzija smatra jednim od vodećih čimbenika rizika ateroskleroze koronarnih i moždanih krvnih žila (13).

2.1.2.3. Pušenje

Pušenje je jedan od najznačajnijih čimbenika rizika ateroskleroze. Ponavljano oštećenje endotela je mehanizam nastanka ateroskleroze u pušača. Hipoksija zbog povećanih vrijednosti karboksihemoglobina povećava količinu glatkih mišićnih stanica, smanjuje aktivnost enzima lizozoma koji sudjeluju u razgradnji LDL kolesterola pa dovode do njegova gomilanja u stanicama. Također se povećava agregacija trombocita (14). Sve navedeno povećava rizik ateroskleroze u pušača 3 - 5 puta u odnosu na nepušače.

2.1.3.4. Šećerna bolest

Bitan čimbenik rizika za razvoj ateroskleroze prisutan je kod oba tipa šećerne bolesti, kako inzulino-visne tako i inzulino-neovisne. Često je povezan s ostalim rizičnim čimbenicima pa je teško razlučiti koji je od njih presudan u nastanku ateroskleroze. Važnu ulogu ima inzulin jer se smatra da potiče proliferaciju glatkih stanica i aktivnost LDL receptora u stijenci krvnih žila.

2.1.2.5. Prekomjerna tjelesna težina

Utječe na povišenu razinu triglicerida inzulina i kolesterola, pa tako i na nastanak ateroskleroze. Javlja se kao izolirani čimbenik rizika, ali je učestalije povezan s hipertenzijom, hiperlipidemijom i šećernom bolesti. Pretilost, tj. prekomjerna tjelesna masa, rizični je čimbenik za brojne bolesti te je dokazana povezanost indeksa tjelesne mase s incidencijom IMU-a (15).

2.1.2.6. Oralni kontraceptivi

Oralni kontraceptivi povećavaju rizik ateroskleroze osobito u kombinaciji s pušenjem, hipertenzijom i šećernom bolesti. Dovode do hiperkoagulabilnosti te porasta fibrinogena i kolesterola (16). Prema nekim istraživanjima učestalost moždanog udara kod žena koje su uzimale kontraceptive je i do devet puta veća, a učestalost krvarenja, osobito subarahnoidalnog krvarenja i do dva puta češća. Rizik se povećava djelovanjem drugih čimbenika, osobito pušenja.

2.1.2.7. Alkoholizam

Značajna je povezanost karotidne ateroskleroze u starijih ljudi koji su uz ostale čimbenike rizika imali i anamnezu alkoholizma. Mehanizam nije u potpunosti poznat. Vezan je uz poremećaj metabolizma lipida te pojave hipertenzije i šećerne bolesti u alkoholičara.

2.1.2.8. Fizička neaktivnost i psihički stresovi

Nastanak ateroskleroze kod fizički neaktivnih bolesnika i bolesnika izloženih stresu nije sasvim razjašnjen ali se povezuje s hipertenzijom, hiperlipidemijom i povećanim inzulinskim odgovorom kod tih bolesnika.

2.1.2.9. Spol

Aterosklerotske promjene u muškaraca javljaju se čak 10 - 15 godina ranije nego u žena u generativnoj dobi. Nakon menopauze žene postaju tri puta podložnije aterosklerozi u odnosu na muškarce. Vjeruje se da veliku ulogu imaju spolni hormoni i njihove vrijednosti prije i poslije menopauze (17).

2.1.2.10. Nasljedni čimbenici

Ateroskleroza u ranoj životnoj dobi česta je unutar pojedinih obitelji i povezana je s nasljednim bolestima: hiperlipidemijom, hipertenzijom, šećernom bolesti i homocistinurijom.

Ponekad su u obiteljima s ranom pojavom ateroskleroze prisutne i loše životne navike kao prekomjerno uzimanje hrane s visokim udjelom zasićenih masti i smanjena tjelesna aktivnost što dovodi do prekomjerne tjelesne težine i posrednog razvoja ateroskleroze.

2.1.3. Lokalizacija i učestalost aterosklerotičnih lezija

Aterosklerotske promjene češće se javljaju na koronarnim arterijama, karotidnim bifurkacijama, iliofemoralnim arterijama i infrarenalnoj aorti, izraženije na bifurkacijama i na mjestima promjene promjera arterijskog lumena gdje nastaju lokalni poremećaji protoka.

Okluzivna bolest ekstrakranijskih cerebralnih arterija aterosklerotske geneze je dva puta češća od ateroskleroze intracerebralnih arterija.

Najčešće mjesto ekstrakranijske ateroskleroze je karotidna bifurkacija, osobito na unutrašnjoj karotidnoj arteriji. Najranije aterosklerotičko zadebljanje je na dorzolateralnoj stijenci bulbusa, potom na dorzolateralnoj stijenci završnog dijela zajedničke i početnog dijela unutrašnje karotidne arterije u segmentu dužine 2 - 3 cm. Nastaju zbog promjene toka krvi u karotidnom bulbusu. U kombinaciji s veličinom kuta grananja karotidnih arterija laminarni protok prelazi u vrtložni protok te se povećava vjerojatnost stvaranja aterosklerotskih plakova duž lateralne stijenske unutarnje karotidne arterije. Mijenjanjem geometrijske konfiguracije lumena nastaju novi poremećaji lokalne hemodinamike koji pridonose rastu plaka na toj strani, ali i na suprotnoj medijalnoj strani bulbusa, a vremenom i u cijelom bulbusu.

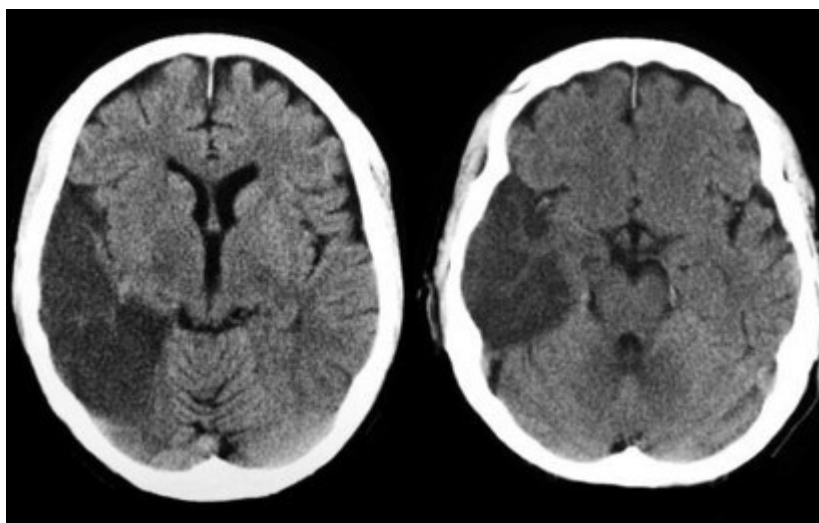
Hemodinamske promjene mogu djelovati i na površinu postojećeg plaka te dovesti do njegove ulceracije i embolizacije, krvarenja u plak i disekcije plaka.

Druga tipična mjesta nastanka ateroskleroze u unutarnjoj karotidnoj arteriji su intrakranijska, u karotidnom sifonu i u proksimalnom segmentu cerebralnih arterija Willisova kruga (18).

3. MOŽDANI UDAR

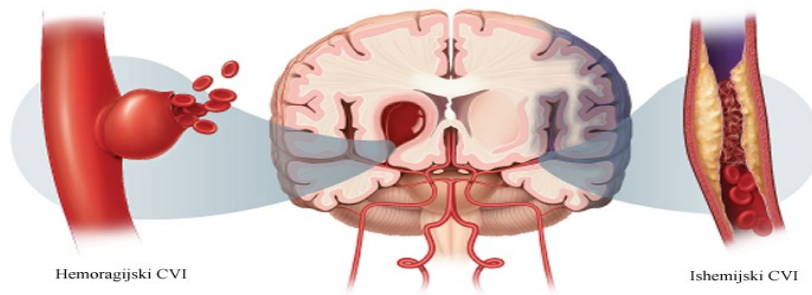
Moždani udar (MU) se definira kao naglo nastalo neurološko oštećenje uzrokovano poremećajem cirkulacije u mozgu, koje se događa zbog iznenadnog djelomičnog ili potpunog prekida protoka krvi u mozgu (ishemija) (slika 4) ili zbog prsnuća krvne žile (hemoragija) (slika 5). Poremećaj cirkulacije u mozgu dovodi do nedovoljne opskrbe određenih dijelova mozga kisikom i hranjivim tvarima. Zbog toga dolazi do oštećenja i odumiranja živčanih stanica u zahvaćenom dijelu mozga, pa posljedično i do oštećenja funkcija koji taj dio mozga kontrolira (19, 20).

Slika 4. CT prikaz ishemijskog moždanog udara



Izvor: https://www.antamedica.com/wp-content/uploads/2020/10/aleksandra_pavlovic1.jpg, (15.07.2023.)

Slika 5. Prikaz ishemijskog (desno) i hemoragijskog (lijevo) moždanog udara



Izvor: <https://repositorij.unin.hr/islandora/object/unin%3A4563/datastream/PDF/view>, (15.07.2023.)

3.1. Epidemiologija moždanog udara

Moždani udar (MU) predstavlja veliki javno zdravstveni problem te se sve češće susrećemo s njim kako u starijoj tako i u sve mlađoj populaciji. Prema najnovijim podacima Global Burden of Disease iz 2019. godine, MU ostaje drugi vodeći uzrok smrti i treći uzrok smrti i nesposobnosti u svijetu (21,22). Pretpostavlja se da godišnje 12,2 milijuna ljudi oboli od MU-a (uključujući i hemoragijski MU), odnosno da svake 3 sekunde jedna osoba oboli od MU-a (8).

Epidemiološke studije s početka 21. stoljeća su pokazale da je incidencija MU-a u Europi od 95-290/100 000 godišnje. Otprilike 1,1 milijun osoba u Europi doživio je MU svake godine, a zbog starenja populacije predviđa se da će taj broj 2025. godine porasti na 1,5 milijuna.

85% oboljelih ima ishemijski moždani udar. Muškarci oboljevaju 1,2 - 2 puta češće od žena, vjerojatno zbog veće učestalosti čimbenika rizika za MU kod muške populacije. Unatoč tome, zbog duljeg životnog vijeka žene čine veći udio oboljelih.

Dobno standardizirana incidencija MU-a smanjila se ukupno za 12% za nacije s visokim dohotkom, uključujući Europu. Prema Globalnom istraživanju o teretu bolesti, u suprotnosti s ukupnim padom, ključno je istaknuti rastuću učestalost MU-a među mladim, odraslim stanovništvom zemalja s visokim dohotkom. U francuskom registru Dijon za MU, kod osoba mlađih od 55 godina, incidencija je porasla od 8,1/100 000 u razdoblju od 1985. do 1993. na čak 18,1/100 000 godišnje u razdoblju od 2003. do 2011. godine (23).

Jedan je od glavnih uzroka invaliditeta odraslih i drugi najčešći uzrok smrtnosti. Svjetska zdravstvena organizacija (WHO) procjenjuje da će jedna od šest osoba doživjeti moždani udar. Muškarci imaju 25% veću vjerojatnost obolijevanja iako ukupno gledajući, žene imaju teže posljedice. Muškarci su izloženiji riziku tijekom radnog vijeka, od 45. do 59. godine, a žene u razdoblju nakon menopauze. Vjerojatnost pojave se nakon 55. godine udvostručuje svakih deset godina, a incidencija postupno raste iz godine u godinu (24).

3.2. Ishemijski moždani udar (IMU)

IMU je širok pojam koji pokriva razne bolesti s mnogo temeljnih uzroka. Najpopularnija klasifikacija temeljena na etiologiji je TOST (Trial of Org 10172 in Acute Stroke Treatment).

3.2.1. Etiologija

IMU se razvija kao rezultat neadekvatnog ili potpuno poremećenog protoka krvi u određenom dijelu mozga. Nedovoljan protok krvi uzrokuje propadanje moždanog tkiva koje postaje disfunkcionalno. Tromboza, embolija, sustavna hipoperfuzija i venska tromboza četiri su najčešća uzroka (20).

TOST je najpopularnija etiološka klasifikacija koja se temelji na kliničkim karakteristikama i nalazima dijagnostičke obrade i fokusira se na patofiziološkim mehanizmima IMU-a.

TOST klasifikacija ima pet glavnih podskupina (25, 26):

1. IMU velikih arterija
2. kardioembolijski IMU
3. lakunarni IMU (okluzija manjih arterija)
4. IMU neke druge dokumentirane etiologije
5. IMU nejasne etiologije.

1. IMU velikih arterija

Najčešće ateroskleroza intrakranijalnih (karotidnih ili vertebralnih) ili ekstrakranijalnih arterija s rupturom plaka i kasnijim razvojem tromba uzrokuje IMU velikih arterija.

Najčešći uzrok tromboembolije s distalnom okluzijom je novonastali tromb, a rjeđi je akutna okluzija i posljedična hipoperfuzija. Oko 20% IMU-a u zemljama s visokim prihodima uzrokovano je aterosklerozom glavnih arterija, koja je tipično ekstrakranijalnog podrijetla. Treći najčešći uzrok IMU-a u mladih osoba je arterijska disekcija koja može uzrokovati ishemijsku ili lokalnom blokadom ili udaljenom tromboembolijom. Moyamoya bolest, Fabryjeva bolest i arteritis velikih arterija rjeđi su uzroci IMU-a velikih arterija (20).

2. Kardioembolijski IMU

Etiologija 14 - 30% svih IMU-a je kardioembolijska. Nekoliko je bolesti koje osobu predisponiraju za ovu vrstu IMU-a, a prema podrijetlu embolije mogu se klasificirati kao prekardijalne ili paradoksalne, intrakardijalne ili postkardijalne embolije.

- a) Otvoreni ovalni otvor, atrijski septalni defekt ili plućna arterijsko-venska malformacija dopuštaju paradoksalnom embolusu da uđe u arterijsku cirkulaciju nakon što se formira u venskom sustavu, najčešće kao rezultat duboke venske tromboze.
- b) Brojna su srčana oboljenja koja mogu dovesti do intrakardijalne embolije. Najčešće navedena stanja uključuju fibrilaciju atrijsku, bolest mitralnog zaliska, transmuralni infarkt miokarda i tumore srca (20). Rizik IMU-a je do pet puta veći u osoba s fibrilacijom atrijskom. Oko 25% svih IMU-a u Sjevernoj Americi i Europi povezano je s fibrilacijom atrijskom. Drugi značajan faktor rizika za IMU je kongestivno zatajenje srca, koje može povećati rizik čak tri puta. Iako su u Europi rjeđi uzrok, embolije se također mogu razviti kao rezultat vegetacije zalistaka u nebakterijskom ili infektivnom endokarditisu.
- c) Aterosklerotični plakovi luka aorte i proksimalne arterije subklavije najčešći su postkardijalni uzroci tromboembolije (27, 28).

3. Lakunarni infarkti

Začepljenje malih arterija čini oko 20% svih IMU-a. Ove arterije prodiru duboko u moždani parenhim, primjer jedne od tih arterija je lentikulostrijatalna grana prednje i srednje cerebralne arterije. Okluzija male arterije najvjerojatnije je uzrokovana lokaliziranom trombozom, koja se razvija kao posljedica mikroateroma i lipohijalinoze. Mikroembolija iz obližnjih aterosklerotskih plakova, policitemija rubra vera, antifosfolipidna protutijela, amiloidna angiopatija i arteriopatije dodatni su uzroci lakunarnog IMU-a.

4. IMU neke druge dokumentirane etiologije

Obuhvaća rjeđe uzroke IMU-a (disekcija arterije, migrena, hiperkoagulabilnost u sklopu primarne hematološke bolesti ili sve učestalije maligne bolesti) koji se ne mogu kategorizirati u prve tri navedene skupine IMU-a.

5. IMU nejasne etiologije

Nazivamo ih i kriptogenim MU-ima jer nemaju definiran uzrok, MU je nepoznatog uzroka. Jedan od dva uvjeta mora biti zadovoljen kako bi se MU uključio u kategoriju MU-a s nejasnom etiologijom:

- 1) temeljit dijagnostički proces koji je uključivao pregled velikih krvnih žila i temeljitu kardiovaskularnu procjenu i nije uspio identificirati izvor MU-a
- 2) nedostatna dijagnostička procjena.

Postotak MU-a s nepoznatom etiologijom varira od 5% do 40%, jer najviše ovisi o dostupnosti dijagnostičkih sredstava. Većina slučajeva MU-a u starijih bolesnika s nejasnim podrijetlom najvjerojatnije je uzrokovana neotkrivenom paroksizmalnom fibrilacijom atrijske (20).

Klinički, samo mali dio svih epizoda MU-a može se pripisati okultnom MU-u. S druge strane, razvoj magnetske rezonancije otkrio je da značajan dio pojedinaca s okultnim MU-ima ima kardiovaskularne poremećaje koji su još uvijek asimptomatski. Sukladno tome, prema nekim istraživanjima, udio „tihih“ MU-a u starijoj populaciji kreće se od 8% do čak 28%. Slično „aktivnom“ MU-u, „tihan“ MU je povezan s demencijom, kognitivnim propadanjima i depresijom (29).

Također je važno spomenuti MELAS - sindrom mitohondrijske encefalopatije, laktacidozu i događaje slične moždanom udaru koji su manje uobičajeni uzroci IMU-a (30).

Kada govorimo o MU-u, najčešće govorimo o arterijskim oštećenjima. Osim arterijskih oštećenja moždanog parenhima postoje i oštećenja koja su uzrokovana venskim trombozama. Manje od 1% IMU-a uzrokovano je cerebralnom venskom trombozom. Najčešće zahvaćeni sinusi su gornji sagitalni, transverzalni i kavernozi sinusi. Lokalizirani edem i venski infarkt uzrokovani venskom trombozom često rezultiraju intracerebralnim krvarenjem.

3.2.2. Klinička slika moždanog udara

Unatoč značajnom napretku u dijagnostičkim tehnikama IMU je još uvijek u biti klinički definiran pojam, potkrijepljen prikazom mozga, posebice kompjutoriziranom tomografijom (CT) i magnetskom rezonancijom (MRI). Njegovi klinički znakovi otkrivaju mnogo o vrsti bolesti, lokalizaciji, prognozi i željenom tijeku liječenja. Ključno je imati na umu da se MU-i mogu klinički uočiti čak i kada se obično ne mogu detektirati tehnikama snimanja kao što su CT i MRI.

Na temelju vaskularne opskrbe klinički simptomi MU-a se mogu grupirati u sindrome. Prednji cerebralni protok krvi, također poznat kao karotidni sliv čine prednje i srednje moždane arterije i prednje koroidalne arterije, a posteriorni cerebralni protok krvi, poznat kao vertebrobazilarni sliv, stražnje vertebralne, bazilarne i stražnje moždane arterije. Većina moždanih udara nastaje u prednjoj cirkulaciji, poglavito u opskrbnom području srednje cerebralne arterije. Klinički se prezentiraju različitim stupnjevima motoričkih i/ili senzornih oštećenja na suprotnoj strani tijela kao i gubitkom dijela vidnog polja (31).

Afazija (dominantna hemisfera), zanemarivanje (nedominantna hemisfera), apraksija i drugi kortikalni simptomi također mogu biti prisutni u MU-u koji zahvaća srednje cerebralne arterije.

Jedna trećina MU-a nastaje u vertebrobazilarnom slivu. Klinička slika ovisi o tome koje je područje stražnje cirkulacije oštećeno. Različiti stupnjevi promjena u razini svijesti, poremećaji vida, vrtoglavica, nistagmus, ataksija i ipsilateralna paraliza kranijalnih živaca s kontralateralnim motoričkim i/ili senzornim deficitima mogu biti znakovi MU-a stražnjeg cerebralnog krvotoka.

I druge bolesti mogu oponašati MU pa je samo kod 2/3 pojedinaca koji su primljeni u bolnicu sa sumnjom na MU bolest stvarno identificirana. Migrena, epileptični napadaji, sinkopa, hipoglikemija, primarni ili sekundarni tumori mozga, prolazna globalna amnezija i toksični metabolički poremećaji s delirijem najčešća su stanja koja mogu oponašati MU.

Na temelju kliničkih simptoma često je moguće razlikovati IMU od intracerebralnog hematoma (ICH-a) i SAH-a što je osobito značajno za geografske regije u kojima nisu dostupne slikovne tehnologije kao što su CT i MRI. Kod ICH-a bolesnici učestalije imaju glavobolju, mučninu, povraćanje, ukočenost vrata i epileptične napadaje. Ipak zbog netočnosti dijagnostike temeljene isključivo na kliničkim pokazateljima za egzaktnu potvrdu ili odbacivanje dijagnoze trebamo slikovne tehnike (32).

3.2.3. Dijagnostika moždanog udara

Kod pacijenta kod kojeg se sumnja na akutni moždani udar potrebno je uzeti anamnezu i napraviti brz i fokusiran neurološki pregled. U brznoj kliničkoj procjeni težine moždanog udara koristi se Ljestvica moždanog udara Nacionalnog instituta za zdravlje koja predstavlja najtočniju i najpopularniju ljestvicu (33). Omogućuje kvantificiranje težine moždanog udara i povećava vjerojatnost da će procjena biti točna. Sama se ljestvica sastoji od 11 dijelova od kojih svaki daje ocjenu od 0 do 4. Normalna funkcija se ocjenjuje kao 0, dok više ocjene označavaju teže funkcionalno oštećenje. Posljednji korak je zbrajanje rezultata svake od 11 komponenti kako bi se odredio ukupni NIHSS rezultat pacijenta. Rezultat 0 je uredan neurološki status; 1 do 4 blagi MU, 5 do 15 - umjereno težak MU, 16 do 20 umjeren do težak MU, a 21 do 42 - težak MU (33).

Nakon što klinički simptomi pokažu sumnju na MU potrebno je napraviti dodatne dijagnostičke pretrage. Najprije je potrebno izvaditi krv, a zatim pacijenta poslati na hitan CT glave, dijagnostičku pretragu kojom možemo odrediti veličinu i lokaciju lezije, utvrditi uzrok moždanog udara, procijeniti je li je pacijent kandidat za trombolizu (CT/MR) i primjenu tPA (tkivnog aktivatora plazminogena), postoji li okluzija velike krvne žile, je li kandidat za intraarterijsku trombektomiju (CT/MR angiografija ili digitalna subtrakcijska angiografija - DSA) te postoji li ishemična penumbra (CT/

MR perfuzija). Zbog svoje dostupnosti, kratkog vremena izvođenja, neinvazivnosti i manje ovisnosti o suradnji bolesnika, nativni CT najupotrebljavaniji je alat u dijagnostici akutnog MU-a (34).

Prije početka intravenske terapije rekombinantnim tkivnim aktivatorom plazminogena (rtPA) neophodno je odrediti razinu glukoze u krvi (35).

Rutinske pretrage krvi koje se analiziraju su: kompletna krvna slika, sedimentacija eritrocita, urea, kreatinin, elektroliti u serumu, lipidogram, srčani enzimi i urin. Protrombinsko vrijeme (PV-INR), aktivirano parcijalno tromboplastinsko vrijeme i zasićenje kisikom sljedeći su ključni krvni testovi. Kada je potrebno, također ćemo napraviti testove jetrene funkcije, toksikološki pregled, testove na alkohol u krvi, testove na trudnoću, arterijske plinske testove kako bismo isključili hipoksiju, radiografsku obradu pluća kako bismo isključili plućnu bolest, lumbalnu punkciju kako bismo isključili SAH kada je CT negativan i elektroencefalogram kako bi se isključili epileptički napadaji. Stanja koja oponašaju MU (engl. stroke mimics) čine 20 – 25% svih akutnih prezentacija u hitnoj neurološkoj ambulanti. Najčešći su konvulzije, sinkopa, sepsa, migrenska glavobolja i tumori mozga (34, 36).

Prije uporabe rtPA nije potrebno čekati rezultate ovih testova, iako ih je korisno znati. Obavezno ih je imati ako je pacijent prethodno primio heparin ili varfarin, ako nije poznato je li pacijent uzeo antikoagulantne lijekove i ako postoji klinička sumnja na abnormalnost zgrušavanja krvi ili trombocitopeniju.

Nakon dovršetka navedenih testova potrebno je napraviti EKG te telemetrijski pratiti bolesnika, a ehokardiografija (transtorakalna i transezofagealna) je nužna za dijagnosticiranje intrakardijalnih shuntova, infektivnog endokarditisa i vjerojatnih kardiogenih izvora embolije (37). Embolije povezane sa srcem rezultiraju recidivima infarkta u prednjoj i stražnjoj cirkulaciji, dok karotidna stenoza rezultira recidivima ishemije ipsilateralno (31).

Osjetljivost CT-a mozga za rano otkrivanje ishemijske lezije nastale u prvih 6 - 8 sati je niska i iznosi (20 - 75%). Također, ovom metodom često nisu vidljivi lakunarni infarkti pa MR mozga značajno povećava osjetljivost za dijagnostiku rane ishemije i lakunarnih lezija (34).

Najpopularniji i najjeftiniji pristup pregleda arterija glave i vrata u potrazi za aterosklerotskim stenozama je neurosonološki pregled. Ovom pretragom moguće je vidjeti protok krvi kroz krvnu žilu

u stvarnom vremenu, promjene na stijenkama krvnih žila, hipo i hiperehogene aterosklerotske plakove, stenoze i okluzije (38). Glavni kriteriji za određivanje stupnja stenoze karotidne arterije su mjerenje vršne brzine protoka (PSV) te prikaz aterosklerotskog plaka.

3.2.4. Liječenje i skrb bolesnika s moždanim udarom

Prvi korak u pružanju sveobuhvatne i učinkovite skrbi za pacijente s moždanim udarom je prepoznavanje stanja kao hitnog, što zahtijeva liječenje bolesnika u bolnicama - jedinicama za moždani udar. Za ishemijski moždani udar postoje tri stupnja liječenja (36).

1. Početna faza liječenja obuhvaća opće mjere: osiguranje prohodnosti dišnog puta i oksigenacije, osiguranje venskog pristupa, praćenje neurološkog statusa i vitalnih funkcija, praćenje i regulacija GUK-a, tjelesne temperature, acidobaznog statusa i dr.
2. Drugi stupanj liječenja IMU-a je primjena rekombinantnog tkivnog aktivatora plazminogena (rt-PA), koji se koristi isključivo u prva 3 - 4.5 sata nakon početka MU-a, kako bi se rekanalizirala okludirana krvna žila. Zbog značajnog rizika od komplikacija, liječenje se provodi prema pažljivo razrađenoj proceduri. Postoje indikacije i apsolutne i relativne kontraindikacije za primjenu lijeka kojih se treba strogo pridržavati. Iako se samo mali postotak pacijenata može podvrgnuti trombolizi, značajno je da nam je ova terapija IMU-a dostupna i da ju je potrebno primijeniti kod bolesnika koji zadovoljavaju kriterije primjene jer dovodi do brzog djelomičnog ili potpunog oporavka neurološkog deficita.
3. Profilaksa i upravljanje problemima čine treću razinu skrbi. Komplikacije nastale nakon MU-a mogu se podijeliti u dvije kategorije:
 - a) komplikacije neurološkog porijekla - epileptički napadaji, naknadno krvarenje, moždani edem
 - b) komplikacije koje nisu povezane s MU-om - urinarne infekcije, dekubitusi, duboka venska tromboza, plućna embolija, aspiracijska pneumonija itd.

Bolesnicima koji su nepokretni nakon moždanog udara savjetuje se primjena niskomolekularnog heparina kako bi se smanjio rizik od plućne embolije i duboke venske tromboze. Svim osobama koje imaju problema s gutanjem treba postaviti nazogastričnu sondu kako bi se spriječila aspiracijska

pneumonija. Rana mobilizacija pacijenata ključna je u sprječavanju raznih problema, uključujući duboku vensku trombozu, dekubituse i aspiracijsku upalu pluća (39).

4. POVEZANOST KAROTIDNE BOLESTI I ISHEMIJSKOG MOŽDANOG UDARA

IMU nastaje prekidom dotoka krvi kroz oštećenu intrakranijalnu arteriju što dovodi do lokalizirane ishemije i određenog stupnja trajnog neurološkog oštećenja. U okolnom području, poznatom kao ishemijska penumbra, dolazi do hipoperfuzije. Ako su kolateralna cirkulacija i liječenje dostatni, neuroni u penumbri se mogu oporaviti, što se klinički prepoznaje kao poboljšanje simptoma nastalog MU-a. U protivnom dolazi do nekroze živčanih stanica, trajnog oštećenja i kliničkog pogoršanja MU-a (40, 41).

Najčešći uzrok okluzije intrakranijalne arterije u IMU-u je embolizacija. Embolije povezane sa srcem mogu dovesti do kardioembolijskih moždanih udara, koji su najčešći u bolesnika s fibrilacijom atrija ili bolešću srčanih zalistaka. S druge strane, aterotrombotski embolusi rezultat su ateroskleroze ekstrakranijalne karotidne arterije ili vertebralne arterije. Zbog tromboze in situ izazvane cerebralnim aterotrombotskim plakom rjeđe dolazi do začepjenja intrakranijalnih arterija (20).

Ateroskleroza ima ulogu u patofiziologiji većine MU-a, što može rezultirati hemoragičnim moždanim udarima ili opstrukcijom intrakranijalne arterije i stvaranjem IMU-a (20). Ekstrakranijalne i intrakranijalne karotidne krvne arterije najčešće su istovremeno zahvaćene aterotrombotskim promjenama. I zajednička karotidna arterija i unutarnja karotidna arterija često razvijaju aterotrombotske promjene. Ekstrakranijalni dio unutarnje karotidne arterije doživljava promjene češće nego intrakranijalni dio (31).

S jakim dokazima koji povezuju veću luminalnu stenozu ekstrakranijalne unutarnje karotidne arterije s povećanim rizikom od MU-a, ateroskleroza ekstrakranijalnih karotidnih arterija značajno pridonosi akutnom IMU (37).

Najprije se mijenja debljina stijenke arterije, a potom nastaju plakovi u karotidnim arterijama zahvaćenim aterosklerozom koji se postupno povećavaju i sužavaju lumen te uzrokuju značajnu stenozu karotidne arterije (4,37). Muški spol povezan je s nastankom plakova bogatih lipidima i upalnim plakovima, dok je dob povezana s plakovima s velikom lipidnom jezgrom. Studije još nisu pokazale mogu li značajke plaka biti čimbenik rizika moždanog udara neovisno o drugim konvencionalnim vaskularnim čimbenicima rizika (42).

Cirkulacija u mozgu često je poremećena uznapredovalom aterosklerozom. Ulceracija karotidnog aterosklerotičnog plaka je ključni događaj u njegovoj evoluciji, tako stenoza najčešće postaje neurološki simptomatska. Ulceracija plaka nastaje rupturom endotela ili fibrozne kape te dovodi do erupcije lipoproteinskog i holesterolskog detritusa u krvnu struju čime se značajno povećava rizik nastanka embolijskog moždanog udara. Najopasnija komplikacija nastaje kada se na fisuriranim ili ulceriranim plakovima pokrene kaskada koagulacije. Nastali tromb može lokalno stenozirati ili okludirati krvnu žilu ili dovesti do distalne embolizacije što smanjuje perfuziju moždanog tkiva i dovodi do infarta mozga (4, 37).

4.1. Ultrazvuk u dijagnostici karotidne bolesti

Ultrazvuk B-moda visoke rezolucije i doppler u boji mogu se koristiti za brzo i neinvazivno otkrivanje plakova i stenoza u karotidnim arterijama (43).

Luminalna stenoza veća od 50% klasificira se kao ateroskleroza velikih krvnih arterija i uzrok je MU-a prema uobičajenoj TOAST klasifikaciji IMU-a, a te osobe imaju povećan rizik od naknadnih MU-a. Međutim, sve više dokaza sugerira da i komplicirani nestenozirajući karotidni aterosklerotski plakovi mogu arterijsko-arterijski embolizirati i uzrokovati kriptogene IMU-e (37).

Aterosklerotski plakovi se mogu vizualizirati i klasificirati u četiri kategorije: ehogeni, hipohogeni, kalcificirani i oni s krvarenjem ili ulceracijom (43).

MRI karakterizacija karotidnog plaka nedavno je proučavana kao potencijalni alat za predviđanje MU-a uzrokovanog karotidnom aterosklerozom. Prisutnost krvarenja unutar plaka, nekrotične jezgre bogate lipidima i stanjivanje/ruptura fibrozne kapice karotidnog plaka na MRI povezana je s povećanim rizikom od budućeg MU-a ili TIA-e u bolesnika s KB-u. Osim mjerenja luminalne stenozu u KB-i sastav plaka nudi važne informacije o riziku od MU-a (37).

KB vrlo je česta, otprilike jedna trećina ispitanika ima umjerene aterosklerotske promjene koje su češće u bolesnika s kardioembolijskom IMU-om i IMU-om sitnih krvnih arterija.

Ateroskleroza je čimbenik rizika za IMU malih i velikih krvnih žila, a ozbiljnije aterosklerotske promjene češće su u bolesnika s IMU-om velikih žila (43). Stenoza karotidnih arterija odgovorna je

za oko 20% do 25% IMU-a. Godišnji rizik MU-a iznosi između 2% i 5% za bolesnike s asimptomatskom KB (44).

Studije su pokazale povezanost između stupnja stenozе karotidne arterije i pojave simptoma (45). Porast stupnja stenozе za 10% bio je povezan je s povećanjem rizika za cerebrovaskularni događaj za 26% (46).

Studija koja je za cilj imala procijeniti ishode moždanog udara u bolesnika s medicinski liječenom asimptomatskom teškom karotidnom stenozom (70% - 99%), dijagnosticiranom između 2008. i 2012. godine, provedena je na 3737 odraslih sudionika koji su u prethodnih 6 mjeseci bili bez ipsilateralnog neurološkog događaja ili bez prethodne kirurške intervencije. U kohorti bolesnika s asimptomatskom teškom karotidnom stenozom koji nisu bili podvrgnuti kirurškoj intervenciji procijenjena stopa akutnog IMU-a povezanog s ipsilateralnom karotidnom arterijom bila je 4,7% tijekom 5 godina. Ovi rezultati mogu pridonijeti donošenju odluka u vezi s kirurškim i medicinskim liječenjem pacijenata s asimptomatskom teškom stenozom karotidne arterije (47).

Stupnjevanje karotidne stenozе je najvažniji element ultrazvučnog pregleda karotidnih arterija. Klinički znakovita stenoza locirana je na bifurkaciji i/ili polazištu ACI, dok stenozе ACE nemaju veće kliničko značenje. Ultrazvučni kriteriji se temelje na selektivnoj arteriografiji karotidnih arterija kao zlatnoj metodi na temelju koje se stupnjuje stenoza.

U Europi se danas u većini centara primjenjuju NASCET-kriteriji za stupnjevanje stenozе prema kojima je CEA indicirana kod stenozа $\geq 70\%$ promjera arterije. Za stupnjeve stenozа u rasponu 60 – 70%, a koji su također vrlo važni pri odabiru bolesnika za CEA još nema međunarodno prihvaćenih i usuglašanih ultrazvučnih kriterija. Osnovni doplerski ultrazvučni parametri koji se mjere pri objektiviziranju promjena su maksimalna sistolička brzina na mjestu stenozе ACI (PSV, eng. peak systolic velocity), end-dijastolička brzina protoka na mjestu stenozе ACI (EDV, eng. end-diastolic velocity) te omjer maksimalnih sistoličkih brzina na mjestu stenozе ACI s maksimalnom sistoličkom brzinom u srednjem ili distalnom odsječku ACC (tzv. ACI/ACC omjer). Danas se PSV uzima kao najvažniji samostalni kriterij upotrebljavan za stupnjevanje karotidne stenozе. Postojali su brojni kriteriji za stupnjevanje stenozе ACI. Prema kriterijima Concensus Conference Society of

Radiologists in Ultrasound (SRU) stenoza ACI > 70% dijagnosticira se kada je PSV > 2,3 m/s, EDV > 1m/s, a omjer PSV-a ACI/ACC > 4. Pri stenozama višeg stupnja rutinski se gleda i smjer toka krvi u oftalmičkoj arteriji. Retrogradan protok se u pravilu očekuje u stenozama > 80% promjera (48, 49).

4.2. Indikacije za kirurško liječenje karotidne stenozе

Indikacije za liječenje osoba sa stenozom karotidne arterije ovise o nizu čimbenika, uključujući neurološke simptome, stupanj stenozе, komorbiditetna stanja, rizik postupka te vaskularne i lokalne anatomske karakteristike stenozе.

Prema Europskoj organizaciji za moždani udar (ESO) iz 6/2021. sljedeće su smjernice za tromendarerektomiju (TEA) karotidnih arterija:

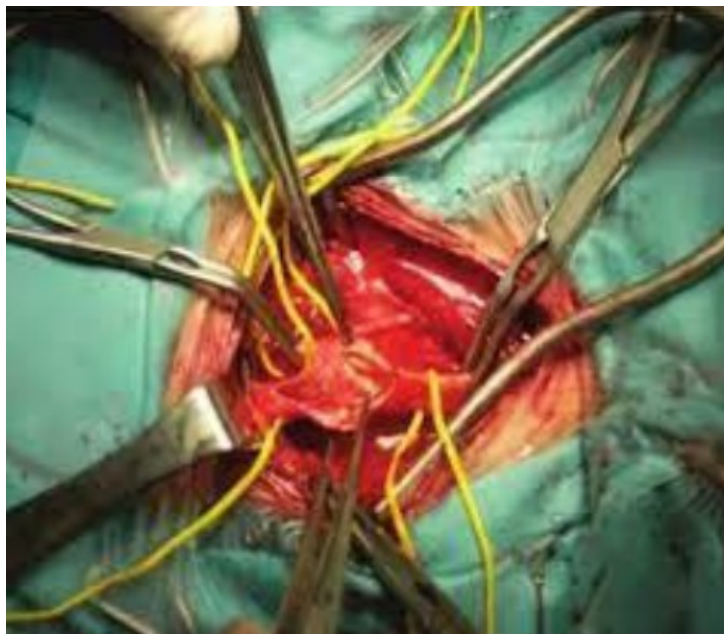
- a) TEA se preporučuje bolesnicima koji imaju asimptomatsku stenozu karotidne arterija ≥ 60 - 99%, a unatoč najboljoj terapiji lijekovima imaju povećani rizik moždanog udara
- b) preporučuje se bolesnicima sa simptomatskom stenozom ≥ 70 - 99%.
- c) u bolesnika sa simptomatskom stenozom >50% ne preporučuje se endarterektomija.
- d) u bolesnika sa simptomatskom stenozom koji zahtijevaju rekanalizaciju preporučuje se TEA kao metoda izbora
- e) u bolesnika sa simptomatskom stenozom 50-99% u kojih je operacija planirana preporučuje se endarterektomija dva tjedna nakon neurološkog događaja (retinalni ili cerebralni ishemijski događaj) (50).

4.3. Kirurško liječenje karotidne stenozе

Stupanj suženja lumena karotide temeljno je razmatranje u procjeni rizika i terapijskoj strategiji. Ukoliko se kod pacijenta potvrdi dijagnoza stenozе karotidne arterije, potrebno je odlučiti hoće li se pristupiti minimalno invazivnom ili invazivnom liječenju, poput postavljanja stenta (eng. carotid artery stenting-CAS) ili uspostavljanja indikacije za karotidnu endarterektomiju (eng. carotid endarterectomy – CEA) (50).

CEA (eng. Carotid endarterectomy) karotidna trombendarterektomija primarni je kirurški zahvat za uklanjanje tromba iz karotidne arterije i ostaje zlatni standard liječenja simptomatske KB (slika 6). U bolesnika s asimptomatskom stenozom karotidne arterije > 70% CEA je indicirana uz periproceduralni rizik manji od 3%. Komplikacije tijekom i nakon operacije ovise o stručnosti i metodama kirurga, čimbenicima rizika za pacijenta i preoperativnoj skrbi. Najčešće se javljaju infarkt miokarda, hiperperfuzijski sindrom, oštećenje obližnjih živaca, perioperativni moždani udar, restenoza, a u najgorim situacijama i smrt (51).

Slika 6. Kirurška tehnika tijekom operacije karotidne arterije

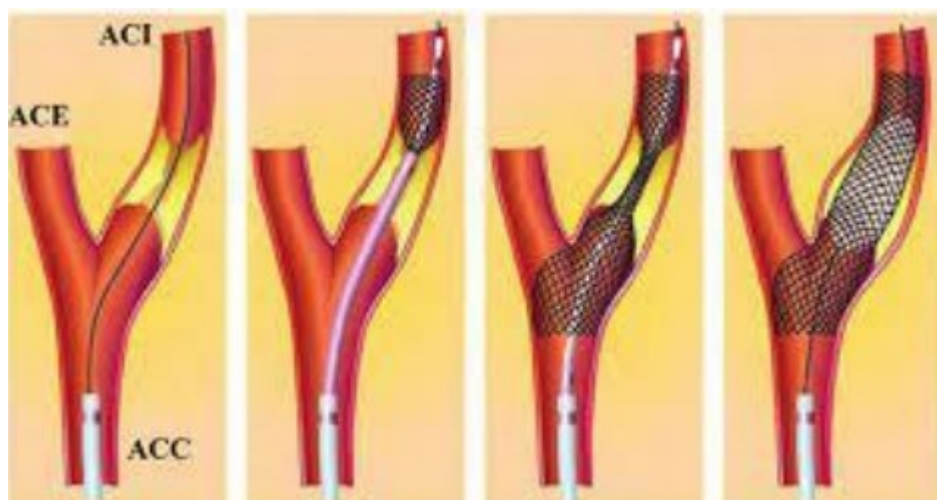


Izvor: <https://repository.medri.uniri.hr/islandora/object/medri:142>, (10.07.2023.)

CAS (eng. carotid artery stenting) karotidno stentiranje provodi se u bolesnika sa simptomatskom KB koji imaju znatan rizik od CEA-e (slika 7). Bolesnici koji imaju tešku bolest srca, prethodnu operaciju ili zračenje vrata, visoku cervikalnu karotidnu bifurkaciju ili potpunu okluziju kontralateralne unutarnje karotidne arterije, podskupine su pacijenata koji bolje reagiraju na CAS. Uloga CAS-a u liječenju bolesnika s asimptomatskom karotidnom stenozom nije dokazana zbog veće perioperativne učestalosti moždanog udara u usporedbi s CEA-om. Primjenjuje se samo kod

bolesnika koji imaju veliki rizik od perioperativnih komplikacija ili nepovoljne anatomske uvjete. Opće kontraindikacije za tehniku angioplastike su male krvne arterije, stražnja kalcifikacija, arterijska opstrukcija ili hematoma, nemogućnost uzimanja dvostrukih antitrombocitnih lijekova i alergija na komponente stenta. Zbog značajnog rizika od moždanog udara, karotidna angioplastika općenito je kontraindicirana u starijih (iznad 80) bolesnika. Komplikacije koje mogu nastati nakon steniranja su TIA-a, bradikardija i hipotenzija. Bradikardija se najčešće javlja odmah nakon postavljanja stenta i/ili balonske angioplastike, a povezana je s manipulacijom baroreceptora karotidnog sinusa u karotidnom bulbusu. Hipotenzija može potrajati i do nekoliko sati (51).

Slika 7. Perkutana transluminalna angioplastika



Izvor: <https://hrcak.srce.hr/98605>, (11.07.2023.)

Medikamentna terapija, osobito snižavanje povišenih vrijednosti lipida znatno pridonosi prevenciji moždanog udara u bolesnika sa simptomatskom i asimptomatskom stenozom karotidne arterije. U bolesnika s pravilno provedenim medicinskim liječenjem CEA-om dodatno se smanjuje rizik od smrti i moždanog udara.

5. PRIKAZ SLUČAJA

5.1. Anamneza

Gosp. A. K. 69 god., hospitaliziran je na Neurološkom odjelu zbog obrade recidivnih TIA koje su se klinički prezentirale prolaznom motoričkom slabošću i trncima u lijevim ekstremitetima u trajanju od 15 - 20 minuta.

Iz anamneze – hipertoničar s povišenim vrijednostima lipida. Th. Prylar (ramipril/amlodipin) 5/5 mg 1x1, Atoris (atorvastatin) a 10 mg 1x1.

Majka imala hipertenziju i šećernu bolest, otac umro od karcinoma pluća.

Navike i funkcije – puši 20-ak cigareta dnevno, mokrenje i stolica uredni.

5.2. Neurološki status

Neurološki status - svjestan, orijentiran, urednog verbalnog kontakta. Zjenice izokorične, urednih reakcija na svjetlo. Bulbomotorika uredna, nema nistagmusa, nema diplopije. Simetrično inervirana facijalna muskulatura. Jezik pri protruziji medioponiran. Nepčane lukove simetrično odiže pri fonaciji. Funkcija ostalih kranijalnih živaca je uredna. Vrat slobodan. Auskultatorno bez šumova nad karotidama. Na udovima u AG položaju bez lateralizacije. MTR simetrični, srednjeg intenziteta. Babinski negativan. Pokuse koordinacije izvodi bez dismetrije. U Rombergu stabilan. Sfinktere kontrolira.

RR 140/90 mmHg.

5.3. Dijagnostičke pretrage

Patološki lab nalazi: kolesterol 7,2 mmol/l; LDL kolesterol 4,2 mmol/l; ostali nalazi b.o.

EKG - sinus ritam fr. 97/min. PR int. 0,14 sec. Fiz. el. os. Bez dinamike ST spojnice.

Rtg srca i pluća - primjerena je pl. prozračnost i blago naglašen plućni crtež kaudohilarno, bez jasno formiranih svježih infiltrativnih ili akutnih zastoynih promjena. Srčano žilna sjena morfološki u fiziološkim granicama. Kupole ošita su jasno ocrtane, f.c. sinusi slobodni.

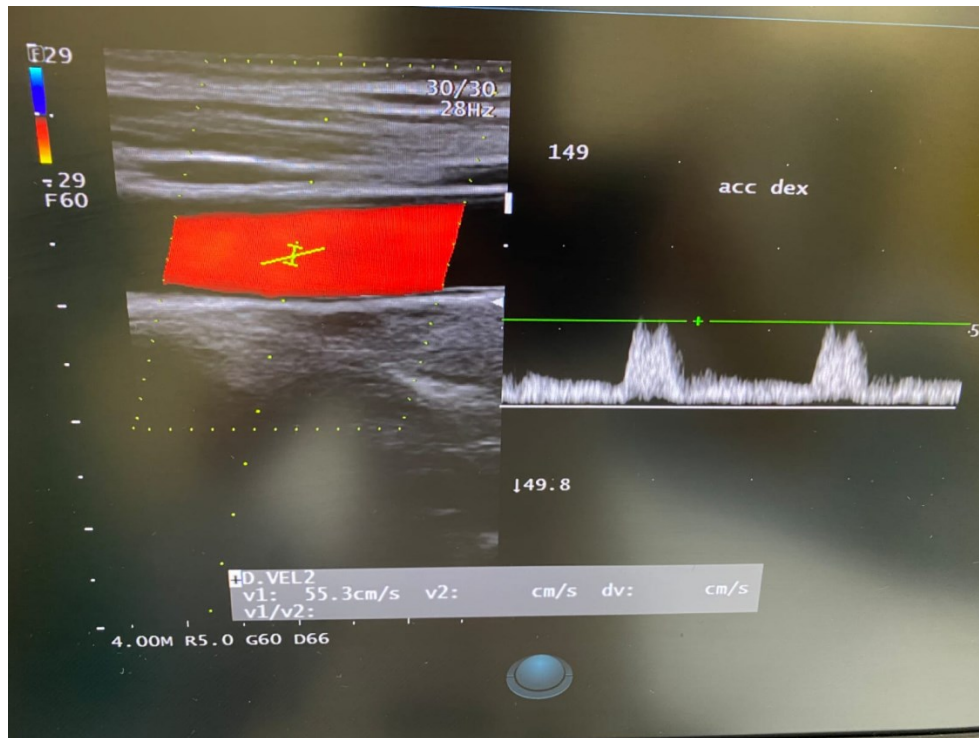
MSCT mozga - ne nalazi se znakova demarkirane akutne ishemije, intrakranijskog krvarenja kao niti nativno vidljivih ekspanzivnih žarišnih lezija. Ventrikularni je sustav centralno smješten umjereno šira lijeva postranična komora uz dublji lijevi okcipitalni rog najvjerojatnije razvojno, bez znakova hidrocefalusa. U koštanom prozoru bez znakova svježe koštane frakture.

Ultrazvučni pregled karotidnih i vertebralnih arterija – difuzno ath. promijenjena stijenka obje ACC, oba bulbusa i obje ACI. U bulbusima i početnom dijelu obje ACI više mješovito-lipidnih ath. plakova. Brzine protoka u obje ACC oko 50 cm/s (slika 8). Lijeva ACI bez znakova stenoze. U proksimalnom dijelu desne ACI veći mješovito-lipidni ath. plakovi značajno suzuju lumen, PSV > 450 cm/s, omjer ACI/ACC oko 9 puta (slika 9). Vertebralne arterije tortuotične, fizio. smjera protoka i urednih brzina.

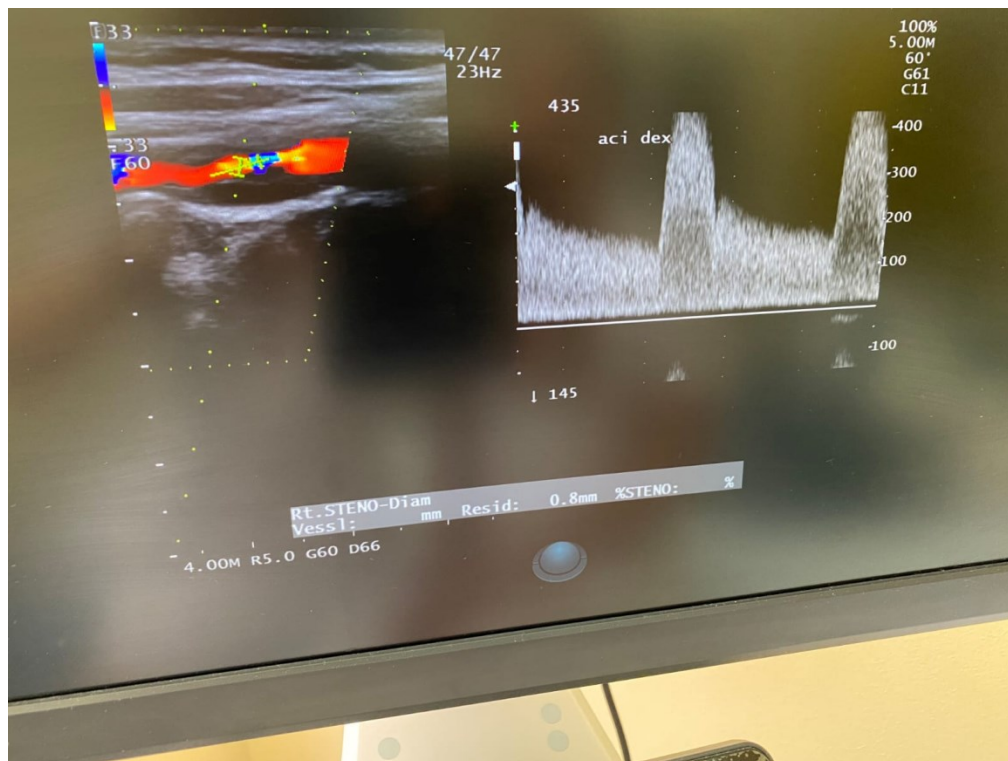
Zaključak – značajna stenoza desne ACI u proksimalnom segmentu.

Preporučuje se žurni pregled vaskularnog kirurga.

Slika 8. PSV (eng. Peak Systolic Velocity) – vršna sistolička brzina u ACC



Slika 9. PSV (eng. Peak Systolic Velocity) – vršna sistolička brzina u ACI



5.4. Nalazi vaskularnog kirurga

Nalaz vaskularnog kirurga – radi se o simptomatskoj značajnoj stenozu desne ACI. Indicirana TEA.

Dg. TIA recid.

Stenosis ACI dex. gr. gravis

Hypertensio art.

Hyperlipidaemia

Th. Prylar 5/5 mg 1x1 (ramipril/amlodipin)

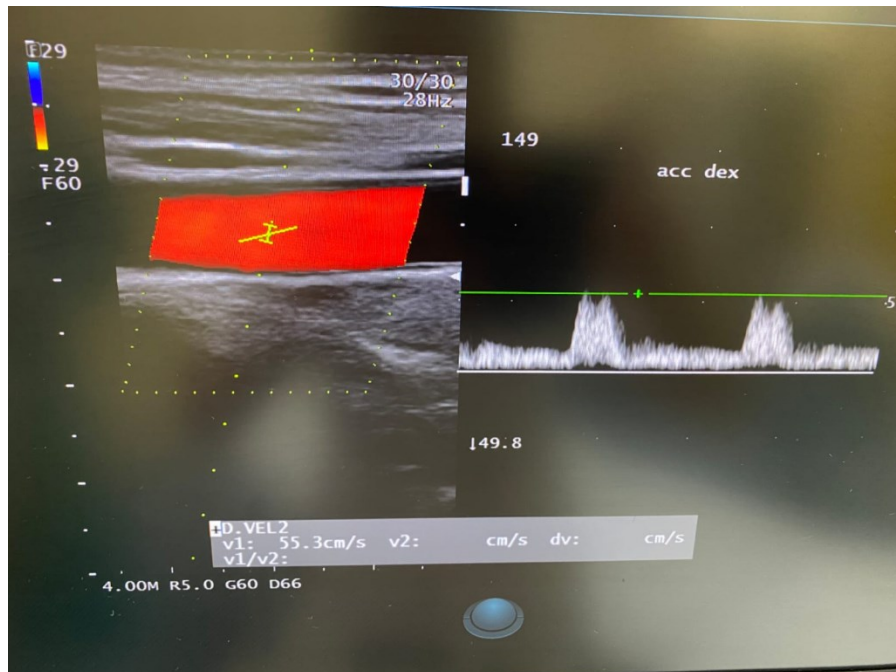
Roswera 20 mg 1x1 (rosuvastatin)

Aspirin protect 1x1 (acetilsalicilna kiselina)

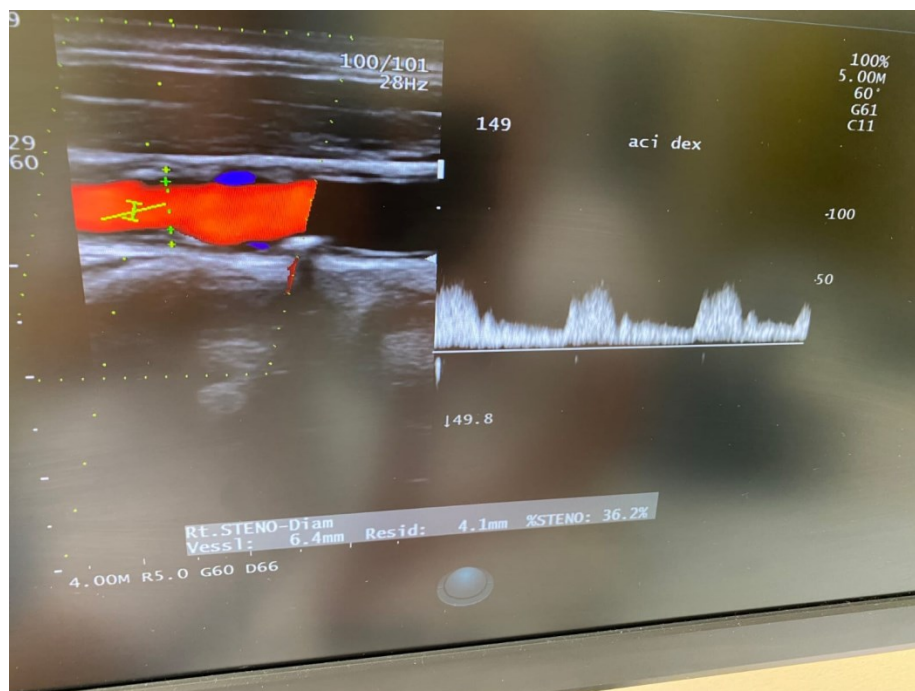
Preporuke: TEA desne ACI po vaskularnom kirurgu. Prestati pušiti! Hipolipemička dijeta uz kontrolu krvnog tlaka.

Postoperativni nalaz ACI dex.

Slika 10. PSV (eng. Peak Systolic Velocity) – vršna sistolička brzina u ACC dex.



Slika 11. PSV (eng. Peak Systolic Velocity) – vršna sistolička brzina u ACI dex.



Zaključak - Stenoza unutarnje karotidne arterije (ACI) povećava rizik od moždanog udara.

25 - 30% svih moždanih udara uzrokovano je tromboembolijom iz područja račvišta karotidne arterije.

CEA ima važnu ulogu u prevenciji moždanog udara, kod operiranih bolesnika se smanjuje njegov rizik i dugoročno poboljšava kvaliteta života.

6. ZAKLJUČAK

Kao komponenta generalizirane ateroskleroze, karotidna bolest je aterosklerotsko stanje karotidnih arterija koje može uzrokovati tranzitornu ishemijsku ataku, moždani udar ili trenutni gubitak vida na jednom oku. Nakupljanje masti na unutarnjem, intimalnom sloju arterija poznato je kao ateroskleroza. Aterosklerotični plak se skuplja i s vremenom postaje fibrozan. Uznapredovali plakovi tipičan su uzrok ishemije cerebralnog tkiva jer mogu prodrijeti u lumen arterije i spriječiti protok krvi. Tromb ima sklonost stvaranju u određenim područjima krvne žile, što također može rezultirati blokadom protoka krvi i posljedičnom ishemijom moždanog tkiva. Aterotromboza (tromboza in situ), aterotromboembolija ili hipoperfuzija mogući su patofiziološki mehanizmi nastanka ishemije.

Moždani udar drugi je najčešći uzrok smrtnosti u Europi, s 1,1 milijun smrtnih slučajeva godišnje. 15% moždanih udara uzrokovano je aterosklerozom glavnih krvnih arterija u glavi i vratu. Budući da više od polovice preživjelih doživljava trajni invaliditet, ova bolest predstavlja značajan financijski pritisak na zdravstveni sustav u cjelini. Ovisno o anatomskom položaju i kliničkoj manifestaciji, ateroskleroza velikih krvnih žila glave može se svrstati u četiri skupine: ekstrakranijalna karotidna stenoza, koja može biti simptomatska i asimptomatska, intrakranijalna aterosklerotična bolest i ekstrakranijalna aterosklerotična bolest vertebralnih arterija.

Detaljno uzimanje anamneze i temeljit klinički pregled ključni su prvi koraci koji nas upućuju na mjesto nastanka moždanog udara ili TIA-e. Primarna prevencija moždanog udara podrazumijeva temeljitu prilagodbu čimbenika načina života, poput prestanka pušenja, usvajanja mediteranske prehrane, korekcije tjelesne težine i umjerene tjelesne aktivnosti (oko 30 minuta, tri do četiri puta tjedno).

Budući da postoji 20% šanse za ponavljanje moždanog udara tijekom sljedećih pet godina, ključno je dati prioritet identifikaciji čimbenika rizika i prevenciji moždanog udara. Iz prikazanih podataka, dolazi se do zaključka da je karotidna bolest povezana u 15 do 48% slučajeva s moždanim udarom. Uz poboljšanu dijagnostiku i prevenciju, suvremena medicina pokazala je obećavajući trend u liječenju moždanog udara. Dodatno, invaliditet pacijenata se sve više smanjuje kao rezultat novih i bržih terapijskih alternativa, što ima veliki utjecaj na kvalitetu njihovog života.

7. LITERATURA

1. Haq S, Mathur M, Singh J, Kaur N, Sibia RS, Badhan R. Colour Doppler Evaluation of Extracranial Carotid Artery in Patients Presenting with Acute Ischemic Stroke and Correlation with Various Risk Factors. *J Clin Diagn Res.* 2017;11:1–5.
2. Wiszniewska M, Niewada M, Czlonkowska A. Sex differences in risk factor distribution, severity, and outcome of ischemic stroke. *Acta Clin Croat.* 2011;50:21-28.
3. Arboix A. Cardiovascular risk factors for acute stroke: Risk profiles in the different subtypes of ischemic stroke. *World J Clin Cases.* 2015;3:418–29.
4. Musuka TD, Wilton SB, Traboulsi M, Hill MD. Diagnosis and management of acute ischemic stroke: speed is critical. *CMAJ.* 2015;187(12):887–93.
5. Ference BA, Ginsberg HN, Graham I i sur. Low-density lipoproteins cause atherosclerotic cardiovascular disease. 1. Evidence from genetic, epidemiologic, and clinical studies. A consensus statement from the European Atherosclerosis Society Consensus Panel. *Eur Heart J* 2017;38(32):2459–72.
6. Gisterå A, Hansson GK. The immunology of atherosclerosis. *Nat Rev Nephrol* 2017;13(6):368–80.
7. Musunuru K, Kathiresan S. Surprises From Genetic Analyses of Lipid Risk Factors for Atherosclerosis. *Circ Res* 2016;118(4):579–85.
8. Burgess S, Ference BA, Staley JR i sur; European Prospective Investigation Into Cancer and Nutrition–Cardiovascular Disease (EPIC-CVD) Consortium. Association of LPA Variants With Risk of Coronary Disease and the Implications for Lipoprotein(a)-Lowering Therapies: A Mendelian Randomization Analysis. *JAMA Cardiol* 2018;3(7):619–27.
9. Bennett MR, Sinha S, Owens GK. Vascular Smooth Muscle Cells in Atherosclerosis. *Circ Res* 2016;118(4):692–702.
10. Libby P, Hansson GK. Inflammation and immunity in diseases of the arterial tree: players and layers. *Circ Res* 2015;116(2):307–11.

11. Clarke MC, Talib S, Figg NL, Bennett MR. Vascular smooth muscle cell apoptosis induces interleukin-1-directed inflammation: effects of hyperlipidemia-mediated inhibition of phagocytosis. *Circ Res* 2010;106(2):363–72.
12. Libby P, Pasterkamp G. Requiem for the ‘vulnerable plaque’. *Eur Heart J*. 2015;36(43):2984–87.
13. Hurtubise J, McLellan K, Durr K, Onasanya O, Nwabuko D, Ndisang JF. The Different Facets of Dyslipidemia and hypertension in Atherosclerosis. *Curr Atheroscler Rep*. 2016;18(12):82.
14. Siasos G, Tsigkou V, Kokkou E, Oikonomou E, Vavuranakis M, Vlachopoulos C, Verveniotis A, Limperi M, Genimata V, Papavassiliou AG, Stefanadis C, Tousoulis D. Smoking and atherosclerosis: mechanisms of disease and new therapeutic approaches. *Curr Med Chem*. 2014;21(34):3936-48.
15. Kroll ME, Green J, Beral V, Sudlow CL, Brown A, Kirichek O, i sur. . Adiposity and ischemic and hemorrhagic stroke: Prospective study in women and meta-analysis. *Neurology*. 2016; 87(14): 1473-81.
16. Reddy V, Wurtz M, Patel SH, McCarthy M, Raval AP. Oral contraceptives and stroke: Foes or friends. *Front Neuroendocrinol*. 2022 Oct;67:101016. doi: 10.1016/j.yfrne.2022.101016. Epub 2022 Jul 20.
17. Padro T, Muñoz-Garcia N, Peña E, Badimon L. Sex Differences and Emerging New Risk Factors for Atherosclerosis and Its Thrombotic Complications. *Curr Pharm Des*. 2021 Sep 23;27(29):3186-97.
18. De Syo D, Podobnik-Šarkanji S, Despot I, Ferenčić Ž. Patologija okluzivne bolesti u Moždani krvotok, Vida Demarin i suradnici, Zagreb 1994: 37-38.
19. Cerebrovascular Disease – Classifications, Symptoms, Diagnosis and Treatment [Internet]. American Association of Neurological Surgeons. [cited 2022 Jun 12]. Available from: <https://www.aans.org/en/Patients/Neurosurgical-Conditionsand-Treatments/Cerebrovascular-Disease>

20. Brinar V. Neurologija za medicinare. 2nd ed. Zagreb: Medicinska naklada; 2019.
21. Feigin VL, Stark BA, Johnson CO, Roth GA, Bisignano C, Abady GG, et al. Global, regional, and national burden of stroke and its risk factors, 1990–2019: a systematic analysis for the Global Burden of Disease Study 2019. *The Lancet Neurology* [Internet]. 2021 Oct;20(10):795– 820. Available from: [https:// linkinghub.elsevier.com/retrieve/pii/S1474442221002520](https://linkinghub.elsevier.com/retrieve/pii/S1474442221002520) 8.
22. Feigin VL, Brainin M, Norrving B, Martins S, Sacco RL, Hacke W, et al. World Stroke Organization (WSO): Global Stroke Fact Sheet 2022. Vol. 17, *International Journal of Stroke*. SAGE Publications Inc.; 2022. p. 18–29.
23. Béjot Y, Bailly H, Durier J, Giroud M. *Epidemiology of stroke in Europe and trends for the 21st century*. London: Press Medicale; 2016.
24. Demarin V. *Cerebrovaskularne bolesti - Moždani udar*. Zagreb: Vaše zdravlje; 2012..
25. Adams HP, Bendixen BH, Kappelle ; L Jaap, Biller J, Love BB, David ;, et al. Classification of subtype of acute ischemic stroke. Definitions for use in a multicenter clinical trial. TOAST. Trial of Org 10172 in Acute Stroke Treatment. *Stroke* [Internet]. 1993 [cited 2022 Jan 19];24(1):35–41. Available from: [https:// www.ahajournals.org/doi/abs/10.1161/01.str.24.1.35](https://www.ahajournals.org/doi/abs/10.1161/01.str.24.1.35)
26. Bergman Marković B, Diminić Lisica I, Katić M. *Smjernice u praksi obiteljskog liječnika*. Zagreb: Medicinska naklada; 2020.
27. Donnan GA, Fisher M, Macleod M, Davis SM. *Stroke*. *Lancet*.2008;371(9624):1612–23.
28. Chung J, Park SH, Kim N, Kim W, Park JH, Ko Y. Trial of ORG 10172 in Acute Stroke Treatment (TOAST) Classification and Vascular Territory of Ischemic Stroke Lesions Diagnosed by Diffusion- Weighted Imaging. *J Am Heart Assoc*. 2014;3(4):1467-1542.
29. Azeem F, Durrani R, Zerna C, Smith EE. Silent brain infarction and cognition decline: systematic review and meta-analysis. *J. Neurol*. 2020 Feb; 267(2):502-12.doi:0.1007/s00415-019-09534-3. Epub 2019 Nov 5.

30. Tetsuka S, Ogawa T, Hashimoto R, Kato H. Clinical features, pathogenesis, and management of stroke-like episodes due to MELAS. *Metab Brain Dis.* 2021 Dec; 36(8):2181-93.doi: 10.1007/s11011-021-00772-x. Epub 2021 Jun 12.
31. Ferro JM, Fonseca AC. Clinical features of acute stroke. In: *Oxford Textbook of Stroke and Cerebrovascular Disease.* Oxford: Oxford University Press; 2014.
32. Viela P. Acute stroke differential diagnosis: Stroke mimics. *Eur J Radiol.*2017 Nov;96:133-44. doi: 10.1016/j.ejrad.2017.05.008. Epub 2017 May 5.
33. Kampać K, Bonifačić D. Važnost ljestvica za zbrinjavanje moždanog udara. Vol. 54, 35 *Medicina Fluminensis.* Croatian Medical Association and School of Medicine; 2018. p. 366–72.
34. Campbell BCV, de Silva DA, Macleod MR, Coutts SB, Schwamm LH, Davis SM, et al. Ischaemic stroke. *Nature Reviews Disease Primers.* 2019 Dec 1;5(1).
35. Grotta J, Albers G, Broderick J, Kasner S, Lo E, Sacco R, et al., editors. *Stroke: Pathophysiology, Diagnosis, and Management.* 6th ed. Elsevier; 2015.
36. Hurford R, Sekhar A, Hughes TAT, Muir KW. Diagnosis and management of acute ischaemic stroke. *Practical Neurology.* 2020 Aug 1;20(4):306–18.
37. Gupta A, Gialdini G, Lerario MP, Baradaran H, Giambrone A, Navi BB. Magnetic Resonance Angiography Detection of Abnormal Carotid Artery Plaque in Patients With Cryptogenic Stroke. *J Am Heart Assoc.* 2015;4:1-8.
38. Fedak A, Ciuk K, Urbanik A. Ultrasonography of vulnerable atherosclerotic plaques in the carotid arteries: B-mode imaging .*J Ultrason.* 2020;20(81):e135-45.doi: 10.15557/JoU.2020.0022. Epub 2020 Jun 15.
39. Bakran Ž, Dubroja I, Habus S. Rehabilitacija osoba s moždanim udarom. *Medicina fluminensis.* 2012;48(4):385-94.
40. Zaheer Z, Robinson T, Mistri AK. Thrombolysis in acute ischaemic stroke: An update. Vol. 2, *Therapeutic Advances in Chronic Disease.* 2011. p. 119–31.

41. Žitko J. Rekanalizacijsko liječenje akutnog ishemijskog moždanog udara. [Zagreb]; 2019.
42. Howard DP, van Lammeren GW, Rothwell PM, Redgrave JN, Moll FL, de Vries JP. Symptomatic carotid atherosclerotic disease: correlations between plaque composition and ipsilateral stroke risk. *Stroke*. 2015;46:182-89.
43. Nezu T, Hosomi N. Usefulness of Carotid Ultrasonography for Risk Stratification of Cerebral and Cardiovascular Disease. *J Atheroscler Thromb*. 2020 Oct;27(10):1023-35.
44. Aboyans V, Ricco JB, Bartelink MEL, Björck M, Brodmann M, Cohnert T i sur. 2017 ESC Guidelines on the Diagnosis and Treatment of Peripheral Arterial Diseases, in collaboration with the European Society for Vascular Surgery (ESVS): Document covering atherosclerotic disease of extracranial carotid and vertebral, mesenteric, renal, upper and lower extremity arteries Endorsed by: the European Stroke Organization (ESO) The Task Force for the Diagnosis and Treatment of Peripheral Arterial Diseases of the European Society of Cardiology (ESC) and of the European Society for Vascular Surgery (ESVS). *Eur Heart J*. 2018;39(9):763-816.
45. de Weerd M, Greving JP, Hedblad B, Lorenz MW, Mathiesen EB, O'Leary DH i sur. Prediction of asymptomatic carotid artery stenosis in the general population: identification of highrisk groups. *Stroke*. 2014;45(8):2366-71. Howard DPJ, Gaziano L, Rothwell PM; Oxford Vascular Study. Risk of stroke in relation to degree of asymptomatic carotid stenosis: a population-based cohort study, systematic review, and meta-analysis. *Lancet Neurol*. 2021;20(3):193-202.
46. Herder M, Johnsen SH, Arntzen KA, Mathiesen EB. Risk factors for progression of carotid intima-media thickness and total plaque area: a 13-year follow-up study: the Tromsø Study. *Stroke*. 2012;43(7):1818-23.
47. Chang RW, Tucker LY, Rothenberg KA, Lancaster E, Faruqy RM, Kuang HC, Flint AC, Avins AL, Nguyen Huynh N. Incidence of Ischemic Stroke in Patients With Asymptomatic Severe Carotid Stenosis Without Surgical Intervention. *JAMA*, 2022, 327(20):1974-82.
48. Morgan, Jonathan A, Ackerman, Robert H, Romero, Javier M. Noninvasive imaging evaluation of carotid artery occlusive disease. *Applied radiology*. 2004;33:8-16.

49. Boris, Brkljačić. Dopler krvnih žila. Zagreb:Medicinska naklada, 2000.
50. Bonati H Leo et al. European Stroke Organisation guideline on endarterectomy and stenting for carotid artery stenosis. Eur Stroke J.2021 Jun.
51. Cvjetko I, Kovačević M, Penović, S, Ajduk M, Palenkić H, Erdelez L, Pinotić K, Škopljanac-Maćina Andrija, Lovričević I, Petrunić M. Smjernice za liječenje stenozе karotidne arterije. Source / Izvornik: Liječnički vjesnik, 2017, 139, 51-55.

4. 8. PRILOZI

Slika 1. Početak razvoja aterosklerotskog procesa.....	7
Slika 2. Napredovanje ateroskleroze.....	8
Slika 3. Komplikacije ateroma.....	9
Slika 4. Kirurška tehnika tokom operacije karotidne arterije.....	27
Slika 5. Perkutana transluminalna angioplastika.....	28
Slika 6. PSV (eng. Peak Systolic Velocity) – vršna sistolička brzina u ACC.....	30
Slika 7. PSV (eng. Peak Systolic Velocity) – vršna sistolička brzina u ACI.....	31
Slika 8. PSV (eng. Peak Systolic Velocity) – vršna sistolička brzina u ACC.....	32
Slika 9. PSV (eng. Peak Systolic Velocity) – vršna sistolička brzina u ACI.....	33