

"Melanomi dijagnosticirani u Općoj bolnici Dubrovnik u deseteogodišnjem razdoblju"

Padovan, Anamarija

Undergraduate thesis / Završni rad

2019

Degree Grantor / Ustanova koja je dodijelila akademski / stručni stupanj: **University of Dubrovnik / Sveučilište u Dubrovniku**

Permanent link / Trajna poveznica: <https://um.nsk.hr/um:nbn:hr:155:914529>

Rights / Prava: [In copyright](#) / [Zaštićeno autorskim pravom.](#)

Download date / Datum preuzimanja: **2024-11-20**



SVEUČILIŠTE U DUBROVNIKU
UNIVERSITY OF DUBROVNIK

Repository / Repozitorij:

[Repository of the University of Dubrovnik](#)



zir.nsk.hr



DIGITALNI AKADEMSKI ARHIVI I REPOZITORIJ

SVEUČILIŠTE U DUBROVNIKU
ODJEL ZA STRUČNE STUDIJE
PREDDIPLOMSKI STRUČNI STUDIJ SESTRINSTVO

ANAMARIJA PADOVAN

**MELANOMI DIJAGNOSTICIRANI U OPĆOJ BOLNICI
DUBROVNIK U DESETOGODIŠNJEM RAZDOBLJU**

ZAVRŠNI RAD

Dubrovnik, 2019. godine

**SVEUČILIŠTE U DUBROVNIKU
ODJEL ZA STRUČNE STUDIJE
PREDDIPLOMSKI STRUČNI STUDIJ SESTRINSTVO**

**MELANOMI DIJAGNOSTICIRANI U OPĆOJ BOLNICI
DUBROVNIK U DESETOGODIŠNJEM RAZDOBLJU**

**MELANOMAS DIAGNOSED AT GENERAL HOSPITAL
DUBROVNIK IN TEN YEAR PERIOD**

ZAVRŠNI RAD

KANDIDAT: ANAMARIJA PADOVAN

MENTOR: PROF. PRIM. DR. SC. MERICA GLAVINA DURDOV, DR. MED.

KOMENTOR: DR. SC. VELIBOR PUZOVIĆ, DR. MED.

Dubrovnik, 2019. godine

Zahvala

Od srca se zahvaljujem mojoj obitelji i prijateljima na neprestanoj podršci i motivaciji koju su mi pružali za vrijeme studiranja.

Zahvaljujem se profesorima koji su se nesebično trudili prenijeti nam svoje znanje, ohrabrivali nas i poticali na rad i učenje.

Posebno hvala mojoj mentorici prof. prim. dr. sc. Merici Glavina Durdov, dr. med. i komentoru dr. sc. Veliboru Puzoviću, dr. med. na strpljenju i pomoći pri izradi ovog završnog rada.

IZJAVA

S punom odgovornošću izjavljujem da sam završni rad izradila samostalno, služeći se navedenim izvorima podataka i uz stručno vodstvo mentorice prof. prim. dr. sc. Merice Glavine Durdov, dr. med. i komentora dr. sc. Velibora Puzovića, dr. med.

Ime i prezime studentice: Anamarija Padovan

Potpis: _____

SAŽETAK

U završnom radu obrađeni su patološki nalazi ispitanika kojima je dijagnosticiran melanom od 2009. do 2018. godine u Općoj bolnici Dubrovnik. Melanom je jedan od najzloćudnijih tumora, najčešće lokaliziran na koži, ali se može javiti na sluznicama, mrežnici i moždanim ovojnicama. Iako se broj oboljelih iz godine u godinu povećava, javnost nije dovoljno osviještena o važnosti mjera prevencije i ranog otkrivanja tumora. Čak naprotiv, mediji i društvene mreže nameću ideal ljepote i preplanulog tena pa se mnogi, osobito žene, namjerno izlažu jakom suncu ili odlaze u solarij kako bi dostigli optimalan ten i boju kože, iako pretjerano UV zračenje šteti koži. U ovom istraživanju korištena je računalna baza patohistoloških nalaza Odjela za patologiju i citologiju Opće bolnice Dubrovnik. Po MKB šifri C43 prikupljeni su nalazi ispitanika s malignim melanomom dijagnosticiranim u Općoj bolnici Dubrovnik od 01. siječnja 2009. do 31. prosinca 2018. godine. Analizirani pokazatelji bili su spol i životna dob, lokalizacija, veličina i histološki podtip tumora, dubina invazije, debljina tumora stupnjavana po Breslowu, patološki TNM i drugi dostupni prognostički čimbenici. Identitet osoba je neotkriven i zaštićen, a za istraživanje je prethodno dobiveno odobrenje Etičkog povjerenstva Opće bolnice Dubrovnik. U uzorku je 163 ispitanika, 100 (61%) muškog i 63 (39%) ženskog spola. Najčešća lokalizacija tumora je na leđima, u 39% ispitanika, a najčešći podtip površinsko-šireći melanom, u 33% ispitanika. U drugoj polovini praćenog razdoblja dijagnosticirano je značajno više melanoma nego u prvom.

Ključne riječi: melanom, Opća bolnica Dubrovnik, patohistološka analiza

ABSTRACT

In this paper, we analysed histopathological reports of the patients diagnosed with melanoma from 2009 to 2018 at the General hospital Dubrovnik. Melanoma is one of the most malignant tumours, most commonly localized on the skin, but can also occur on the mucous membranes, retina, meninges etc. Even though the number of patients is increasing every year, the public is not aware enough of the importance of prevention and early detection of melanoma. On the contrary, the media and social networks are imposing the ideal of beauty and tanned skin, and because of this many people, especially women, deliberately expose themselves to the bright sun or go to a tanning salons to achieve optimal skin colour. This study used a computer database of the histopathological findings of the Department of Pathology and Cytology of the General hospital Dubrovnik. According to MKB code C43, histopathological reports of the subjects with malignant melanoma diagnosed at General hospital Dubrovnik from January 2009 to December 2018 were collected. The analyzed parameters were gender, age, localization, size and histologic subtype of the tumour, depth of the invasion, Breslow tumour thickness, pathological TNM and other available prognostic factors. The identity of the persons was undisclosed and protected, and the study has been previously approved by the Ethics Committee of the General hospital Dubrovnik. The population included 163 patients, 100 (61%) males and 63 (39%) females. The most common tumour localization was the back, in 39% of the patients respectively. The most common subtype of melanoma was superficially spreading melanoma, which has been found in 33% of the patients. Significantly more melanomas were diagnosed in the second half of the observed period (2014-2018).

Keywords: melanoma, General hospital Dubrovnik, pathohistological analysis

Popis korištenih kratica

SZO - Svjetska zdravstvena organizacija

RH - Republika Hrvatska

AJCC - American Joint Committee on Cancer

LDH - Serumska laktat-dehidrogenaza

UV - Ultraljubičasto zračenje

SSM – Površinsko-šireći melanom

NM - Nodularni melanom

LMM - Lentigo maligni melanom

ALM - Akrolentiginozni melanom

SADRŽAJ

1. UVOD.....	1
2. MELANOM.....	2
2.1. Epidemiologija melanoma.....	2
2.2. Etiologija melanoma.....	2
2.3. Klasifikacija melanoma.....	3
2.4. Prognostički čimbenici kod melanoma.....	6
2.4.1. Klinički čimbenici.....	6
2.4.2. Patohistološki kriteriji.....	6
2.5. Klinička slika melanoma.....	7
2.6. Postavljanje dijagnoze.....	8
2.7. Liječenje melanoma.....	9
3. PATOHISTOLOGIJA MELANOMA KOŽE.....	10
3.1. Melanom <i>in situ</i>	10
3.2. Površinsko-šireći melanom (SSM).....	10
3.3. Nodularni melanom (NM).....	11
3.4. Polipoidni melanom.....	11
3.5. Lentigo maligni melanom (LMM).....	11
3.6. Akrolentiginozni melanom (ALM).....	11
4. RIJEĐI OBLICI MELANOMA.....	12
6. PREVENCIJA MELANOMA.....	13
5.1. Uloga medicinske sestre u prevenciji melanoma.....	13
6. ISTRAŽIVANJE.....	15
6.1. Cilj istraživanja.....	15
6.2. Metode i ispitanici.....	15
6.3. Rezultati za desetogodišnji period (2009. - 2018. godine).....	15
7. RASPRAVA.....	28
8. ZAKLJUČCI.....	31
9. LITERATURA.....	32

1. UVOD

Koža pokriva cijelo tijelo, a na prirodnim otvorima kao što su vjeđe, usta, anus i vanjski spolni organi nastavlja se na odgovarajuće sluznice. Debljina kože varira, a osobito je debela na dlanovima, tabanima, leđima i glutealnoj regiji. Boja kože varira prema starosti, klimi i rasi, a uvjetovana je prisutnošću žutog do tamnosmeđeg pigmenta melanina [1]. Koža je građena od epidermisa, dermisa i subkutisa. Epidermis je višeslojni pločasti epitel građen od pet slojeva s orožnjanim površinskim slojem. Dermis je sastavljen od dva sloja, a u njemu se nalaze dlake, žlijezde znojnice i lojnice te lamelarna osjetna tjelešca. Subkutis spaja kožu s podlogom i omogućuje njenu pomičnost, a sastoji se od rahlog vezivnog tkiva i reznjica masnih stanica [1].

Unatoč tomu što na boju kože utječu četiri vrste pigmenta: endogeno stvoreni smeđi melanin, egzogeni žuti karoten te reducirani plavi i oksidirani crveni hemoglobin, glavni utjecaj ipak ima melanin. Sinteza melanina odvija se u melanocitima, stanicama koje se nalaze u bazalnome sloju epidermisa, procesom koji se naziva melanogenezom. Melanociti se razvijaju iz neuralnog grebena i već tijekom osmog tjedna fetalnog života migriraju u dermis, a ubrzo i na bazalnu membranu i u epidermis. Normalni melanociti jesu putujuće stanice koje se već za vrijeme ontogeneze sele iz neuralnoga grebena na mjesto gdje će se stvarati melanin. Maligni melanom sastoji se od melanomskih stanica koje se mogu uzeti kao zloćudni oblik staničnog sustava koji stvara melanin u koži [2].

Koža ima vitalni značaj za naše zdravlje. To je zaštitna barijera između vanjskog svijeta i unutrašnjosti tijela, najbolja i prva obrana od hladnoće, topline, gubitka vode, zračenja, kemijskih tvari, bakterija i virusa. Ima ključnu ulogu u očuvanju zdravlja reguliranjem temperature (znoj hladi tijelo, a stisnuti krvožilni sustav čuva toplinu), kontrolom osjeta (živčani završeci u koži čine je osjetljivom na pritisak, vibracije, dodir, bol i temperaturu) i obnavljanjem (cijeljenje rane) [3]. Na melanom otpada 2 do 3 % svih tumora kože, ali je uzrok smrti u 75 % zloćudnih tumora kože. Može nastati gdje god ima melanocita - u koži, oku, sluznici dišnog i probavnog sustava, moždanim ovojnica, čak i limfnim čvorovima [4].

2. MELANOM

Melanom je tumor podrijetla iz melanocita. Obično se endogeni pigment melanin nalazi u tumorskim stanicama i stromi. Tvorba može biti hiperpigmentirana, umjereno pigmentirana ili amelanotična. Tumor je lokalno agresivan, sklon ranom limfogenom i/ili hematogenom metastaziranju [5].

2.1. Epidemiologija melanoma

U relativno kratkom razdoblju od četiri desetljeća, melanom je u bijeloj rasi postao tumor s najbrže rastućom incidencijom od svih zloćudnih tumora i važan javno zdravstveni problem [6]. Izražena je geografska varijabilnost u učestalosti melanoma: češći su u sunčanom podneblju i prema ekvatoru nego u hladnim sjevernim ili južnim područjima. Najviša učestalost je u Australiji, gdje ljudi svijetle puti provode mnogo vremena izloženi suncu [7]. Prema podacima Svjetske zdravstvene organizacije (SZO), godišnje se u svijetu dijagnosticira 2-3 milijuna zloćudnih tumora kože, od čega 160 000 melanoma. U ukupnoj incidenciji zloćudnih tumora u svijetu na melanom otpada 2 % slučajeva. U različitim dijelovima svijeta prosječni godišnji porast incidencije melanoma je 3 do 8 %, a u europskim zemljama 5 % [4]. Prema dostupnim podacima Registra za rak Republike Hrvatske, na melanom otpada 3 % svih malignoma. U 2015. godini je zabilježeno 649 novooboljelih od melanoma (362 muškarca i 287 žena), a stopa incidencije bila je 15,4 / 100 000 stanovnika [8]. Osim toga, stopa mortaliteta od melanoma globalno je u porastu [6]. U 2016. godini je zbog melanoma kože u RH umrlo ukupno 235 osoba, 138 muškaraca i 97 žena [9].

2.2. Etiologija melanoma

U etiologiji melanoma, značajni su čimbenici domaćina i okolišni čimbenici. Etiološki čimbenici vezani za domaćina su:

- 1. obiteljska sklonost melanomu** - obiteljska anamneza za melanom pozitivna je u 10-15 % bolesnika s melanomom. Osobe u kojih je prethodno dijagnosticiran melanom u nekog bliskog rođaka, imaju dvostruki rizik za razvoj melanoma u odnosu na opću populaciju.
- 2. prethodno dijagnosticiran melanom ili ne-melanomski zloćudni tumor kože** - bolesnici kojima je dijagnosticiran melanom kože spadaju u skupinu s povećanim

rizikom za razvoj sljedećeg primarnog melanoma. Bolesnici koji su prethodno imali ne-melanomski zloćudni tumor kože imaju veći rizik za razvoj melanoma.

3. **tip i broj nevusa** - osobe s velikim brojem nevusa (>100) imaju povećan rizik od melanoma, čak kad su nevusi uredne kliničke i dermatoskopske slike. Osobe s jednim ili više atipičnih (tzv. displastičnih) nevusa imaju povećan rizik od razvoja melanoma.
4. **tip kože i pigmentacija** - najvećem riziku su izložene osobe svijetle puti, crvene ili svijetle kose, plavih očiju, s pjegama, koje brzo zadobiju opekline prilikom izlaganja Sunčevim zrakama i teško potamne.
5. **genske mutacije**
6. **imunosupresija** - u istraživanjima je zabilježen povećan rizik od melanoma u osoba koje su primale/primaju imunosupresivnu terapiju [6].

Najvažniji okolišni čimbenik u nastanku melanoma je UV zračenje, osobito u osoba s povećanim rizikom za razvoj melanoma, ali etiološki nisu svi melanomi povezani s utjecajem UV zraka. Najopasnije je tzv. intermitentno izlaganje UV zrakama, odnosno povremeno intenzivno sunčanje i izlaganja onih dijelova tijela koji nisu uobičajeno i svakodnevno izloženi Sunčevoj svijetlosti, što često rezultira opeklinama. Osim Sunčeva zračenja, na razvoj melanoma mogu utjecati umjetni izvori UV zraka pa osobe koje se izlažu UV zrakama u solariju radi umjetnog tamnjenja kože imaju povećani rizik od melanoma [6].

2.3. Klasifikacija melanoma

Općeprihvaćen sustav stupnjevanja melanoma je TNM - sustav AJCC-a (engl. *American Joint Committee on Cancer*) koji se temelji na obilježjima primarnog tumora (T), zahvaćenosti limfnih čvorova (N) i utvrđivanju udaljenih metastaza (M). (Tablica 1., 2., 3.).

Tablica 1. Prikaz klasifikacije primarnog tumora prema AJCC. Izvor [6].

T klasifikacija		
TX	ne može se odrediti primarno sijelo tumora	
T0	nema dokaza za primarni tumor	
Tis	<i>in situ</i> melanom	
T1	a	debljina $\leq 1,0$ mm, bez ulceracije, stopa mitozu $< 1 / \text{mm}^3$
	b	debljina $\leq 1,0$ mm, ulcerirani tumor i/ili stopa mitozu $\geq 1 / \text{mm}^3$
T2	a	debljina 1,01 - 2,0 mm, bez ulceracije
	b	debljina 1,01 - 2,0 mm, ulcerirani tumor
T3	a	debljina 2,01 - 4,0 mm, bez ulceracije
	b	debljina 2,01 - 4,0 mm, ulcerirani tumor
T4	a	debljina $> 4,0$ mm, bez ulceracije
	b	debljina $> 4,0$ mm, ulcerirani tumor

Tablica 3. Prikaz klasifikacije regionalnih limfnih čvorova prema AJCC. Izvor [6].

klasifikacija		
NX	ne mogu se odrediti regionalni limfni čvorovi	
N0	nema širenja u regionalne limfne čvorove	
N1	a	mikrometastazama zahvaćen 1 regionalni limfni čvor
	b	makrometastazama zahvaćen 1 regionalni limfni čvor
N2	a	mikrometastazama zahvaćena 2 ili 3 regionalna limfna čvora
	b	makrometastazama zahvaćena 2 ili 3 regionalna limfna čvora
	c	satelitske ili <i>in transit</i> metastaze bez zahvaćanja limfnih čvorova
N3		metastaze u 4 ili više limfnih čvorova ili zahvaćanje paketa limfnih čvorova ili satelitske / <i>in transit</i> metastaze sa zahvaćanjem limfnih čvorova

Tablica 4. Prikaz klasifikacije udaljenih metastaza prema AJCC. Izvor [6].

M klasifikacija		
M0	nema udaljenih metastaza	
M1	a	udaljene metastaze kože, potkožnog tkiva ili limfnih čvorova; uredni LDH
	b	plućne metastaze; uredni LDH
	c	ostale visceralne metastaze ili bilo koja udaljena metastaza uz povišen LDH

Iz utvrđenih T N M kategorija određuje se stadij bolesti, važan za prognozu i preživljenje [6]. Stadiji I i II odnose se na lokaliziranu bolest, stadij III na bolest sa zahvaćenim regionalnim limfnim čvorovima, a stadij IV na bolest s udaljenim metastazama [5]. (Tablica 4.).

Tablica 4. Prikaz: Klinička i patološka klasifikacija melanoma prema AJCC. Izvor [5].

Klinička klasifikacija				Patološka klasifikacija			
	T	N	M		T	N	M
0	Tis	N0	M0	0	Tis	N0	M0
IA	T1a	N0	M0	IA	T1a	N0	M0
IB	T1b	N0	M0	IB	T1b	N0	M0
	T2a	N0	M0		T2a	N0	M0
IIA	T2b	N0	M0	IIA	T2b	N0	M0
	T3a	N0	M0		T3a	N0	M0
IIB	T3b	N0	M0	IIB	T3b	N0	M0
	T4a				T4a	N0	M0
IIC	T4b	N0	M0	IIC	T4b	N0	M0
III	bilo koji T	N > N0	M0	IIIa	T1-4a	N1a	M0
					T1-4a	N2a	M0
				IIIb	T1-4b	N1a	M0
					T1-4b	N2a	M
					T1-4a	N1b	M0
				IIIC	T1-4a	N2b	M0
					T1-4a	N2c	M0
T1-4b	N1b	M0					
T1-4b	N2b	M0					
				T1-4b	N2c	M0	
				bilo koji T	N3	M0	
IV	bilo koji T	bilo koji N	M1	IV	bilo koji T	bilo koji N	M1

2.4. Prognostički čimbenici kod melanoma

Različiti klinički, patohistološki i molekularni pokazatelji u melanomu imaju prognostički značaj.

2.4.1. Klinički čimbenici

1. **Dob** - učestalost melanoma raste s životnom dobi, posebno u starijih muškaraca pa je najčešći u prosječnoj dobi od 50 godina. Mlađi bolesnici imaju dulje preživljenje nego bolesnici u starijim dobnim skupinama.
2. **Spol** - učestalost melanoma podjednaka je u žena i muškaraca. Brojne studije pokazuju da žene s melanomom kože imaju bolju stopu preživljenja nego muškarci.
3. **Anatomska lokalizacija** - melanom se može razviti bilo gdje, ali je zamijećena razlika u učestalosti pojedinih lokacija s obzirom na spol. U muškaraca najčešće nastaje na trupu, a u žena na nogama. Melanomi na udovima imaju bolju prognozu od melanoma u području glave, vrata i trupa [6].

2.4.2. Patohistološki kriteriji

1. **Stupanj invazije prema Clarku** - Prvi prognostički model za melanom kože uveo je Clark 1967. godine [6]. Dubinu invazije procjenio je prema zahvaćenosti epidermisa, dermisa i potkožnog tkiva. Dobru prognozu imaju melanomi stupnja I, II i III po Clarku, a lošu prognozu melanomi stupnja IV i V (zahvaćen retikularni dermis/potkožno masno tkivo) [1].
2. **Debljina primarnog tumora** - Breslow je 1970. godine mjerio debljinu tumora od zrnatog sloja do najdublje točke invazije i uveo pet stadija [6]. Danas je u uporabi modificirana Breslowljeva klasifikacija od I do IV:
 - **Breslow I** - debljina $\leq 0,75$ mm
 - **Breslow II** - debljina 0,76 - 1,5 mm
 - **Breslow III** - debljina 1,51 - 4 mm
 - **Breslow IV** - debljina > 4 mm [6].

Debljina melanoma po Breslowu je najvažniji neovisni prognostički čimbenik jer veća debljina znači lošiju prognozu. U melanoma debljine do 1 mm petogodišnje preživljenje je 100%, debljine od 1 do 2 mm 95%, debljine 2.01 do 4 mm 75%, a debljine iznad 4 mm 50% [4].

3. **Broj mitozna na mm²** - Prisutnost mitozna odražava proliferativnu sposobnost tumora, a mjeri se na 1mm². Značajno je manje preživljenje u bolesnika u kojih je u primarnom tumoru u dermisu nađena jedna ili više mitozna na 1 mm². Veći broj mitozna na mm² povezan je s agresivnijim oblicima melanoma [6].
4. **Ulceracija** - Ulceracija je potpuni gubitak epidermisa iznad tumora, koji nije povezan s prethodnim kirurškim zahvatom. Prisutnost ulceracija je prognostički loš znak povezan s povećanim rizikom od nastanka metastaza. Za bolesnike stadija I i II je ukupno 10-godišnje preživljenje 95 %, a ako je melanom ulceriran 78 % [6].
5. **Limfocitna infiltracija tumora** - Postojanje guste limfocitne infiltracije unutar melanoma je povoljan prognostički čimbenik [6].
6. **Regresija tumora** - Regresija je djelomični ili potpuni spontani nestanak primarnog tumora, javlja se u 13% svih melanoma i smatra lošim prognostičkim čimbenikom [6].
7. **Angiolimfatična invazija** - Infiltracija krvnih i limfnih žila atipičnim melanocitima povezana je s lošijom prognozom tj. povećanim rizikom od metastaza u regionalne limfne čvorove i smanjenim preživljenjem [6].
8. **Mikroskopske satelitske lezije / in-transit metastaze** - Satelitske lezije su žarišta tumorskih stanica u dermisu ili supkutisu, diskontinuirano od glavne tumorske mase na udaljenosti od 2 cm, veći od 0,5 mm u promjeru. *In-transit* metastaza je tumor u koži ili potkožju udaljen više od 2 cm od primarnog tumora, a unutar područja drenaže najbližih regionalnih limfnih čvorova. Prisutnost mikroskopskih satelitskih lezija ili *in-transit* metastaza su nepovoljni prognostički čimbenici koji povećavaju vjerojatnost lokalnog recidiva tumora [6].
9. **Neurotropizam** - Neurotropizam označuje prisutnost vretenastih atipičnih melanocita u endoneuriju i perineuriju kutanih živaca. Pojava neurotropizma u bolesnika s melanomom povezana je sa smanjenim preživljenjem i povećanom učestalošću recidiva [6].

2.5. Klinička slika melanoma

Pojam melanom asocira na tamno pigmentiranu promjenu nejednolike boje, nepravilna oblika i oštro ograničenu od okolne kože, no melanom nema uvijek tako tipičnu kliničku sliku,

što ponekad može otežati postavljanje dijagnoze [6]. Na melanom treba posumnjati kad se na koži pojavi pigmentirana lezija koja pokazuje vidljive promjene tijekom vremena. Klinički znakovi koji bude sumnju na melanom, poznati po pravilu ABCD, su A - asimetrija (engl. *asymmetry*) – nepravilni oblik, B - rubovi (engl. *border*) – nazubljeni, nepravilni, izbrazdani, C – boja (engl. *colour*) – varijacije od svijetlosmeđe do tamnosmeđe, često nehomogene boje, D – dijametar (engl. *diameter*) – svaka lezija veća od 6 mm bi trebala pobuditi sumnju na melanom). Neki autori naglašavaju komponente E (engl. *elevation*) – izdizanje lezije iznad kože, F (engl. *feeling*) – dugotrajni osjećaj bolnosti, svrbeža ili peckanje u madežu i G (engl. *growth*) - lezija koja raste [10].

Druge promjene u melanocitnim lezijama na koži koje pobuđuju sumnju na melanom su krvarenje, klinički znakovi upale i pojava erozija i/ili ulceracija. U svakodnevnoj praksi, osim ABCDEFG pravila, kliničari se oslanjaju i na znak “ružnog pačeta” (engl. *ugly duckling sign*). Te su lezije drugačije od svih nevoidnih promjena, tj. iskaču i ističu se među drugim nevusima na koži. Klinička slika melanoma različita je na različitim anatomskim lokalizacijama te ovisi o tipu rasta tumora [6].

2.6. Postavljanje dijagnoze

Često sam pacijent, partner, član obitelji ili liječnik primijeti sumnjivi madež [11]. Što ranije postavljanje dijagnoze jest osnovni preduvjet uspješnog liječenja melanoma.

1. **Anamneza** - Bolesniku je potrebno uzeti iscrpnu osobnu i obiteljsku anamnezu. Simptomi važni za dijagnozu su subjektivne i objektivne promjene na području postojećih nevusa (svrbež, peckanje, krvarenje, rast, pojava papula, nodusa, hiperpigmentacija, krvarenje). Valja uzeti u obzir radnu anamnezu, fototip kože i navike izlaganja UV-zračenju [10].
2. **Fizikalni pregled** podrazumijeva pregled kože i vidljivih sluznica u odgovarajućoj osvjetljenoj prostoriji. Potrebno je obratiti pozornost na interdigitalne i intertriginosne predjele, genitalnu regiju i pregledati adneксе kože (kosa, nokti). U analizi pigmentiranih promjena primjenjuje se „ABCDEFG“ metoda [10].
3. **Dermoskopija** je neinvazivna dijagnostička metoda u dermatovenerologiji koja podrazumijeva pregled promjene dermoskopom, stereomikroskopom, kamerom ili digitalnim *imaging* sustavom. Dermoskopijom se analiziraju specifične morfološke

strukture koje se ne vide kliničkim pregledom pa tako dermoskopija povezuje klinički pregled i dermatopatologiju [12].

4. **Ultrazvuk** - ultrazvučnim pregledom mjeri se veličina - duljina, širina i dubina primarnog melanoma kože, analizira izgled rubova tumora, regija do 10cm oko tumora radi otkrivanja prijelaznih metastaza i limfne drenaže, procjena prisutnosti i karakteristika regionalnih limfnih čvorova [13].
5. **Biopsija** - na temelju biopsije može se postaviti dijagnoza melanoma pa je zato važna za analizu svih suspektnih pigmentiranih promjena. Biopsija može biti ekcizijska, incizijska i subungvalna [13].
6. **Citološka dijagnostika** - obuhvaća analizu eksfolijativnog i aspiracijskog materijala te otiska. Za primarni tumor se češće koristi eksfolijativna citodijagnostika pri čemu se analiziraju spontano odljuštene stanice (izljevi, urin, iskašljaj, likvor, očna vodica) ili bris s površine tumora četkicom sa sluznice (bronh, jednjak, konjunktiva, uretra) i skarifikat s kože bez opasnosti od diseminacije. Citološki razmazi boje se po May-Grunwald Giemsa (Pappenheim) i Papanicolaou. Hemacolor ili Diff-Quick služe za brzo bojenje intraoperacijskih materijala. Mogu se koristiti citokemijska i imunocitokmijska bojenja u slučaju amelanotičnih lezija [14].

2.7. Liječenje melanoma

U liječenju je najvažnije što ranije otkriti melanom i uraditi eliptičnu eksciziju primarnog tumora s odgovarajućom širinom ruba zdrave kože [10]. Osnovni postupci u liječenju su:

1. **kirurško liječenje** – je najvažniji postupak u liječenju melanoma, a opseg kirurškog zahvata direktno povezan s prognozom. Kirurško liječenje je važno u proširenoj bolesti, radi potpunog uklanjanja ili smanjenja tumorske mase [6].
2. **Radioterapija** - Radioterapija je dio multidisciplinarnog liječenja u slučajevima kad operacija melanoma nije bila radikalna ili postoje negativni prognostički čimbenici nakon kirurškog liječenja, zatim u bolesnika s neresektabilnom bolešću ili u bolesnika koji zbog svog općeg stanja nisu kandidati za operaciju [6].
3. **Kemoterapija** - Uz nove ciljane lijekove koji su ušli u redovnu terapiju, smanjila se uloga uloga kemoterapije koja i dalje ostaje moguća terapijska opcija.

4. **Ciljana terapija** - Razvojem novih lijekova, mogućnosti liječenja bolesnika s metastatskim melanomom značajno su proširene i bolesnici imaju bolju prognozu [6].
5. **Imunoterapija** - Liječenje bolesnika s uznapredovalim neresektabilnim ili hematogeno diseminiranim metastatskim melanomom je terapijski problem, ali su postignuća u imunoterapiji poboljšala izgleda za bolji ishod u njihovu liječenju [6].

3. PATOHISTOLOGIJA MELANOMA KOŽE

Melanomi nastaju zloćudnom pretvorbom melanocita [6]. Histološki melanomi prolaze radijalnu i vertikalnu fazu rasta, osim nodularnog melanoma koji ima samo vertikalnu fazu rasta [6]. U najranijem stadiju epidermis sadržava pojedinačne **zloćudne melanocite** u bazalnome sloju i neposredno iznad bazalnog sloja (*melanoma in situ*). Iz ovoga stadija melanomske stanice se mogu širiti duž epidermisa i u papilarnom dermisu, što se naziva radijalnom fazom rasta. Kad nakon nekog vremena počnu invadirati retikularni dermis, nastaje vertikalna faza rasta [7].

3.1. Melanom *in situ*

Melanom in situ histološki je karakteriziran proliferacijom pojedinačnih atipičnih melanocita, njihovom invazijom u više slojeve epidermisa i nakupljanjem u nepravilna junkcionalna gnijezda. Epidermalna proliferacija melanocita započinje umnažanjem melanocita u bazalnim slojevima epidermisa. Arhitekturne promjene prati citološka atipija pa melanociti postaju veći, pleomorfni i hiperkromatični, s krupnom jezgrićom. Obilnija citoplazma sadržava melaninski pigment ili je retrahirana i s perinuklearnim prosvjetljenjem. Najčešće se vidi povećanje jezgrino/citoplazmatskog omjera i jezgrića. Citološka atipija je blaga do naglašena, a melanociti mogu poprimiti vretenasti oblik [6].

3.2. Površinsko-šireći melanom (SSM)

Ovo je najčešći oblik melanoma, do 70 % svih slučajeva, a nastaje na koži povremeno eksponiranoj suncu ili na neeksponiranoj koži, na trupu u muškaraca ili na donjim udovima u žena. Makroskopski, tumor je lagano uzdignut iznad razine okolne kože. Dok je u horizontalnoj fazi rasta, površinsko šireći melanom može se lako zamijeniti s melanocitnim nevusom. Kasnije lezija poprimi nepravilan oblik i jezičaste izdanke. Histološki, epidermis je iregularno zadebljan, atipični melanociti pojedinačno ili u gnijezdima *pagetoidno* infiltriraju više slojeve epidermisa i mogu dosegnuti granularni i rožnati sloj [6].

3.3. Nodularni melanom (NM)

Nodularni melanom je drugi najčešći tip melanoma, u 15 - 30 % svih slučajeva. Najčešće lokalizacije su trup, glava i vrat. Raste brzo pa se dijagnoza postavlja unutar nekoliko mjeseci do dvije godine od nastanka. Klinički izgleda kao dobro ograničen čvor sjajne površine, relativno jednoliko pigmentiran i s/bez ulceracije. Obično je tamnije pigmentiran nego površinsko-šireći melanom. Čak kad je lezija mala, ima veliki metastatski potencijal. Mikroskopski se vidi invazija dubokog dermisa, ali melanomske stanice rastu i prema površini kože koja ulcerira [7]. Najčešće su epiteloidnog tipa s povećanim, hiperkromatskim jezgrama i istaknutom jezgricom, obilnijom citoplazmom koja sadrži melaninski pigment i s povećanim jezgrino/citoplazmatskim omjerom [6].

3.4. Polipoidni melanom

Polipoidni melanom je podtip NM-a koji ima izrazito agresivan tijek. Za razliku od izgleda i tijeka NM-a, polipoidni melanom je deblji, često s prisutnom ulceracijom i brzom pojavom okultnih metastaza. Češće se pojavljuje u mlađih osoba na trupu, ali i sluznicama (gornji respiratorni trakt, ezofagus, vagina, rektum) [6].

3.5. Lentigo maligni melanom (LMM)

Na LMM otpada 5 - 15 % svih melanoma, a razvija se u starijih osoba na koži kronično izloženoj suncu. Najčešće lokalizacije su lice i vrat, nadlaktice i potkoljenice. Makroskopski, tumor se polagano razvija tijekom više od 20 godina preko *lentigo maligna (melanoma in situ)*. Prezentira se kao smeđa makula koja postupno raste periferno i ima nepravilan rub, a pokazuje varijaciju u pigmentaciji. U početku se nalazi melanocitna lentiginozna proliferacija u bazalnim slojevima epidermisa, koja s vremenom postane kontinuirana i broj melanocita znatno premaši broj bazalnih keratinocita. Epidermis je ujednačeno stanjen. Atipični melanociti na granici dermisa i epidermisa zadržavaju vretenasti oblik i formiraju gnijezda. U gornjem dermisu nađe se vrpčasti, gusti infiltrat limfocita [6]. Vertikalna faza rasta pojavljuje se u 5 - 30 % LM [6]. Citološki, tumorske stanice su pretežno izdužene, vretenasta oblika, a s progresijom melanoma, postaju više epiteloidne i s istaknutom jezgricom, koji put multinuklearne [6].

3.6. Akrolentiginozni melanom (ALM)

Ovaj oblik melanoma je rijedak u bijeloj rasi, do 5% , a u ljudi crne rase, Indijanaca i drugih ljudi obojene kože je najčešći tip melanoma [7]. Nastaje na rukama i nogama, u ležištu

nokta, na genitalijama i mukoznim membranama [6]. Obično raste tijekom nekoliko mjeseci do više godina. U početku je smeđe pigmentirana makula nepravilnih rubova koja se razvija u nodularnu leziju veličine do 3 cm. Subungvalni tip ALM-a je česta lokalizacija, pogotovo na palcu stopala. Klinički ga obilježava smeđa ili crna linija na nokatnoj ploči. Histološki, u početnoj fazi se nalaze veliki atipični melanociti s prominentnim dendritima u bazalnom dijelu epidermisa. U kasnijim se fazama rasta gnijezda tumorskih stanica nalaze na vrhovima dermalnih papila, te prelaze u vertikalnu fazu rasta s vretenastim stanicama. Citološki, atipični melanociti su i vretenasti i ovalni. Jezgre tumorskih stanica su povećane, hiperkromatske, jako polimorfne, dok su citoplazme različito melanizirane [6].

4. RIJEĐI OBLICI MELANOMA

Nekoliko vrsta melanoma se rjeđe susreću u svakodnevnoj kliničkoj praksi. To su amelanotični, dezmoplastični, verukozni i nevoidni melanom i melanom nepoznata primarnog sjajela [6].

1. **Amelanotični melanom (AM)** - u svakodnevnoj kliničkoj praksi ga je najteže dijagnosticirati jer izostaje pigmentacija, koja je većinom glavno obilježje melanoma. Zato se kasno dijagnosticira i ima lošu prognozu. Klinički je AM ružičasta papula ili papula boje mesa.
2. **Dezmoplastični melanom (DM)** - DM je rijedak oblik melanoma. Obično se pojavljuje između 60. i 65. godine života, češće u muškaraca. DM se može pojaviti na bilo kojoj anatomske lokalizaciji na koži i sluznicama. Nažalost, često se dijagnosticira u kasnoj fazi razvoja zbog često amelanotičnog izgleda ili kliničke slike u vidu blijedog nodula, ili plaka koji podsjeća na ožiljkasto tkivo.
3. **Nevoidni melanom** - Nevoidni melanom citomorfološki podsjeća na melanocitni nevus, ali ima histološka obilježja i biološki metastatski potencijal kao melanom. Taj tip melanoma čini 1 % svih melanoma. Klinička slika je slična običnim nevusima i obilježena je verukoznim ili pravilno pigmentiranim nodusom.
4. **Spitzoidni melanom** - Spitzoidni melanom klinički se najčešće očituje rastućom papulom koja može biti amelanotična ili pigmentirana (smeđasta, crna ili plavkasta), ponekad s krustom ili ulceracijom na površini. Spitzoidni melanomi često su intenzivno i jednolično pigmentirani, a mogu nastati *de novo* ili unutar postojećeg Spitz nevusa.

5. **Zloćudni *blue nevus*** - Zloćudni *blue nevus* se razvija iz atipičnog celularnog *blue nevusa* i ima zloćudni potencijal jednak melanomu. Klinički ima izgled nodularne tamnoplave do crne tvorbe veličine ≥ 2 cm, a obično je lokaliziran na vlasištu, dorzumu stopala i sakrokokcigealno.
6. **Animalni tip melanoma** - Animalni tip melanoma je rijedak oblik melanoma koji je karakteriziran proliferacijom intenzivno pigmentiranih epiteloidnih i vretenastih stanica koje podsjećaju na vrlo pigmentirane melanome u sivih konja. Smatra se da ovaj rijedak oblik melanoma ima manje agresivno ponašanje u odnosu na druge vrste melanoma.
7. **Dermalni melanom** - Poseban oblik melanoma i dijagnostički izazov je dermalni melanom koji se nalazi u dermisu i/ili potkožnom masnom tkivu bez epidermalne komponente. Dermalni melanom se može pojaviti na bilo kojoj anatomske lokalizaciji.
8. **Verukozni melanom** - Verukozni melanom je rijedak oblik melanoma koji je klinički gotovo jednolično pigmentirana hiperkeratotična verukozna promjena slična seboroičnoj keratozi. Češće se pojavljuje u žena na bilo kojoj lokalizaciji, a najčešće na udovima.
9. **Multipli primarni melanomi (MPM)** - Pojava nekoliko primarnih melanoma u istog bolesnika je rijetka pojava, s učestalošću 0,2 - 8,6 %. Najčešće se drugi primarni melanom pojavi unutar dvije godine od postavljanja dijagnoze primarnog melanoma [6].

6. PREVENCIJA MELANOMA

Svi su ljudi na Zemlji izloženi zračenju Sunca koje emitira vidljivu svjetlost, infracrveno i UV zračenje. Izlaganje suncu tijekom proteklih desetljeća bio je sinonim za ljepotu, dobro zdravlje i dinamiku. No, izlaganje suncu uzrokuje fotoštećenja kože. Također, sve veći broj ljudi se izlaže umjetnim izvorima UV zračenja, što danas predstavlja značajan čimbenik u povećanju broja oboljelih od svih oblika zloćudnih tumora kože. Učestalost melanoma u stalnom je porastu. Kako bi se smanjila incidencija bolesti, potrebno je planirati preventivne postupke koji bi u idućem razdoblju smanjili incidenciju novooboljelih [6].

5.1. Uloga medicinske sestre u prevenciji melanoma

Medicinska sestra ima važnu ulogu na sve tri razine. Osnovni cilj primarne prevencije je spriječiti nastanak melanoma. Najvažnija aktivnost je **edukacija** u svim dobnim skupinama, od vrtića, osnovnih i srednjih škola, studija pa do odrasle dobi. Populaciju treba upoznati sa štetnim

utjecajem prekomjernog izlaganja UV zrakama i naglasiti povezanost s nastankom melanoma. Najvažnija stavka u prevenciji melanoma je izbjegavanje prekomjerne izloženosti Suncu i solariju te zaštita od UV zračenja. Preporučuje se pravilno korištenje krema sa zaštitnim faktorom, nošenje zaštitne odjeće, kapa, sunčanih naočala, izbjegavanje sunca od 10 do 17 sati tijekom dana, te što češći boravak u hladu. Smanjenje izlaganja Sunčevu zračenju glavni je cilj javnozdravstvenih akcija, a korištenje pripravaka sa zaštitnim faktorom dodatna zaštitna mjera. Važno je naglasiti kako postoje i drugi rizični čimbenici poput boje kože, broja nevusa i postojanje melanoma u obiteljskoj anamnezi koji također povećavaju rizik oboljevanja, a o kojima bi javnost trebala biti educirana. Pravilna zaštita od sunca je iznimno važna i za bolesnike s melanomom, budući da oni imaju i do 900 puta veći rizik od razvoja drugog melanoma nego opća populacija [15]. Cilj sekundarne prevencije je **rano otkrivanje** i dijagnosticiranje melanoma. Preporučuju se samopregledi tj. upoznavanje vlastite kože detaljnim pregledom madeža, promjena pigmentacije i strukture kože, zamjećivanje novih promjena. Pregled treba biti sistematičan, počevši od glave, preko trupa do udova. Medicinska sestra treba objasniti kako prepoznati promjenu po ABCDEF kriterijima. U osoba koje dermatolog nakon temeljita pregleda kože procijeni rizičnima za nastanak melanoma, preporučuju se daljnji redoviti pregledi svakih 6 mjeseci ili jednom godišnje [6]. U RH se provode razne javnozdravstvene preventivne aktivnosti s ciljem ranog otkrivanja melanoma. Medicinske sestre sudjeluju u preventivnim aktivnostima koje uključuju edukaciju i informiranje građana, besplatne letke, besplatne dermatološke preglede, sudjelovanje u TV i radio emisijama. Osim samog prepoznavanja melanoma, edukacija treba biti usmjerena i na poticanje odgovornog ponašanja prema vlastitom zdravlju [15]. Tercijarna prevencija je skup mjera kojima je cilj usporiti već poodmakle patološke procese, ograničiti morbiditet i produžiti život osoba s otkivenom bolesti [5].

6. ISTRAŽIVANJE

6.1. Cilj istraživanja

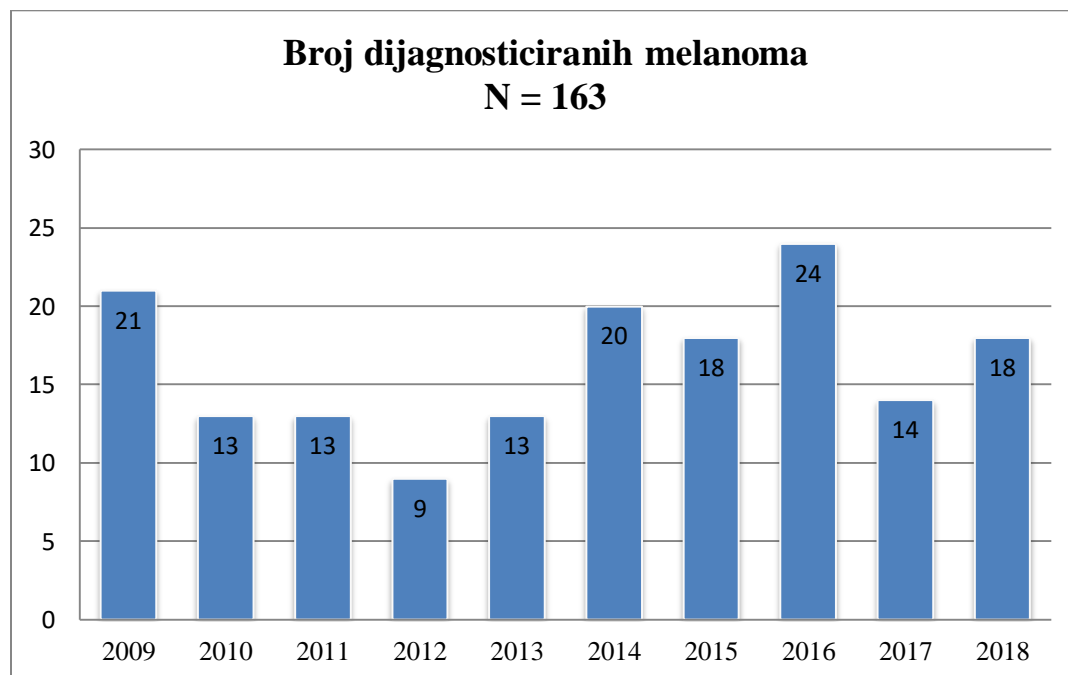
Cilj ovog rada je analizirati epidemiološke i patohistološke pokazatelje u ispitanika s melanomom dijagnosticiranim u Općoj bolnici Dubrovnik od 01.siječnja 2009. do 31.prosinca 2018. godine te usporediti ima li razlike u dva petogodišnja razdoblja.

6.2. Metode i ispitanici

Istraživanjem je obuhvaćeno 163 ispitanika kojima je susljedno postavljena dijagnoza melanoma na Odjelu za patologiju i citologiju Opće bolnice Dubrovnik u 10-godišnjem razdoblju. Podaci su dobiveni retrospektivno pretragom računalne baze patohistoloških nalaza Odjela za patologiju i citologiju Opće bolnice Dubrovnik.

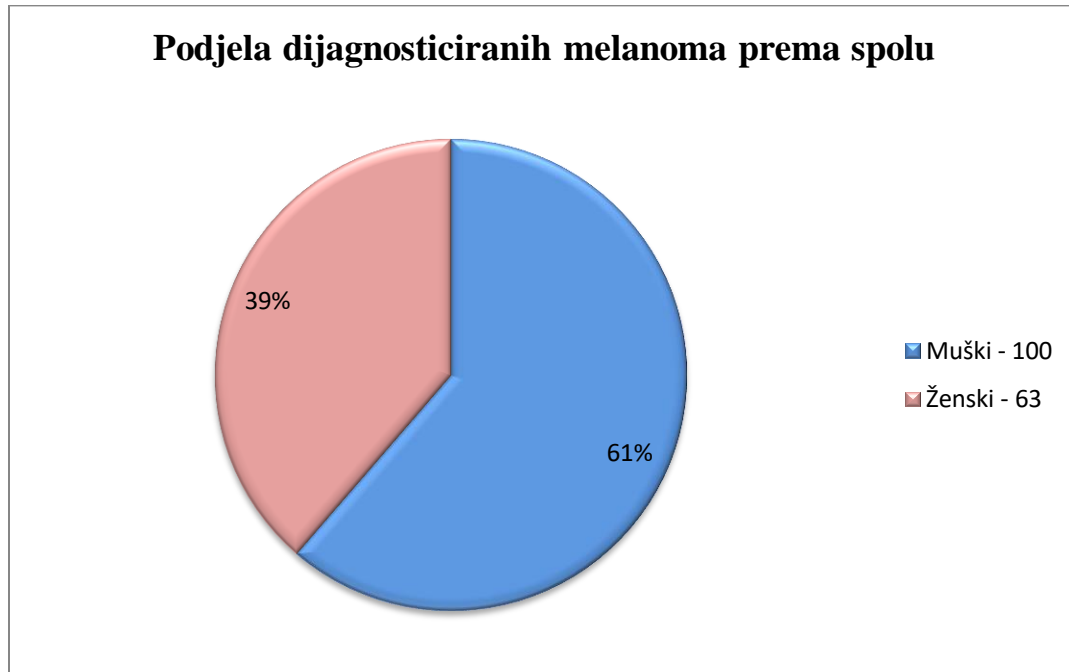
6.3. Rezultati za desetogodišnji period (2009. - 2018. godine)

U uzorku su prikupljeni podaci o 163 ispitanika s dijagnosticiranim melanomom (Slika 1). Od 163 ispitanika, 100 (61%) je muškog, a 63 (39%) ženskog spola (Slika 2). U 143 slučaja dijagnoza je postavljena na temelju ekscizijske biopsije primarnog tumora, u dva na temelju incizijske biopsije kože, u devet na temelju metastaze melanoma u kožu (s nepoznatim primarnim sijelom) i u šest slučajeva na temelju biopsije melanoma izvan kože.



Slika 1. Broj dijagnosticiranih melanoma u promatranom razdoblju.

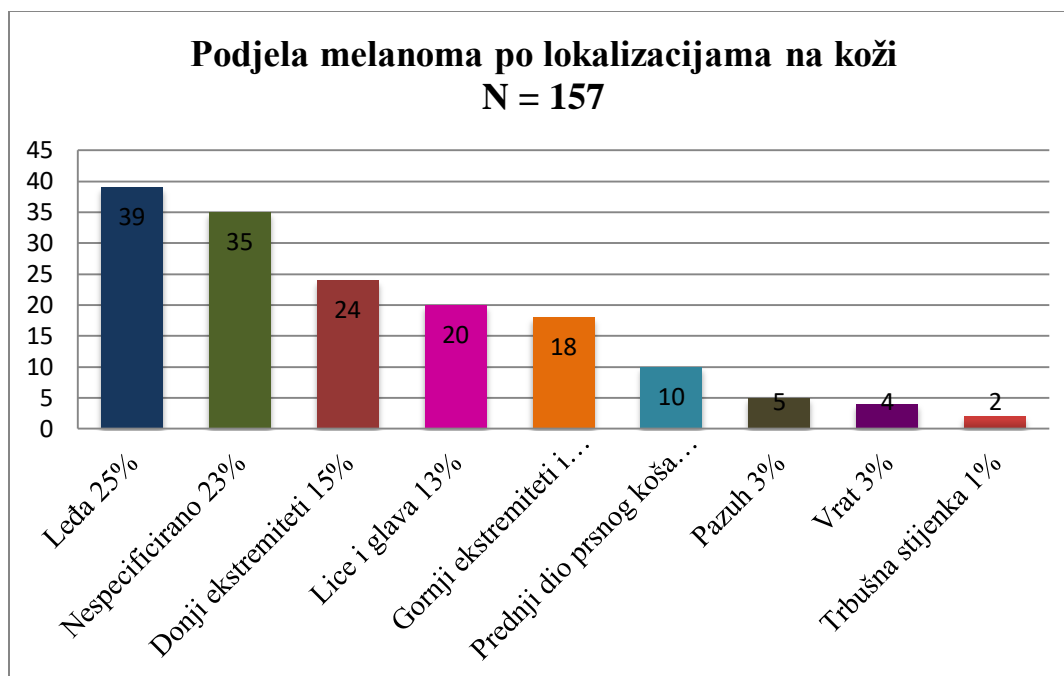
Prema Slici 1, u drugom petogodišnjem razdoblju dijagnosticirano je više melanoma.



Slika 2. Podjela po spolu ispitanika s dijagnosticiranim melanomom.

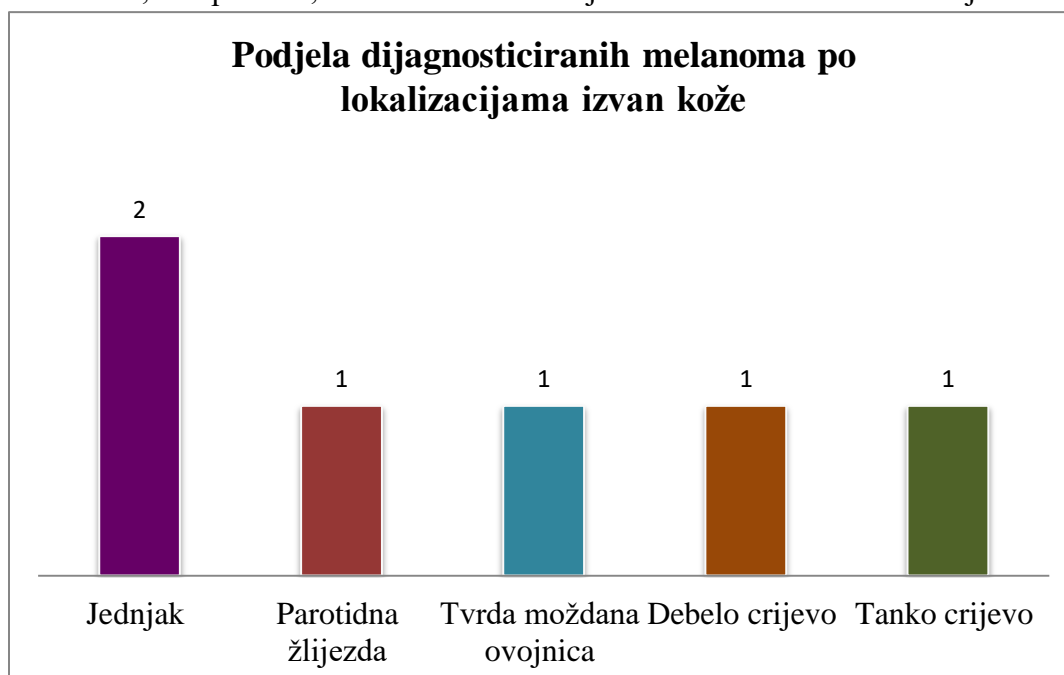
Više je ispitanika muškog spola, 61%. Srednja dob ispitanika je 66 godina, medijan je 68, raspon 15 – 95 godina.

Ispitanici su svrstani u skupine prema lokalizaciji melanoma (Slika 3). Najviše ispitanika imalo je melanom na leđima, njih 39 (25%) (Slika 3).



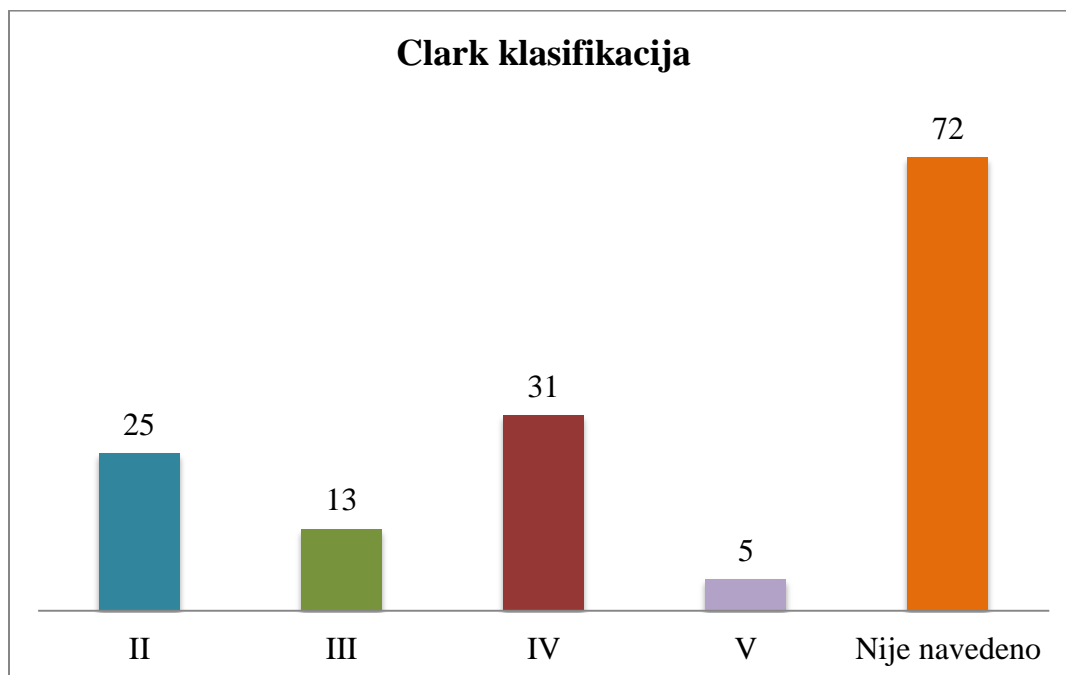
Slika 3. Podjela melanoma po lokalizacijama na koži

U šest (4%) slučajeva melanom je bio lokaliziran izvan kože i to u jednjaku, tvrdoj moždani, parotidi, debelom crijevu i tankom crijevu (Slika 4).



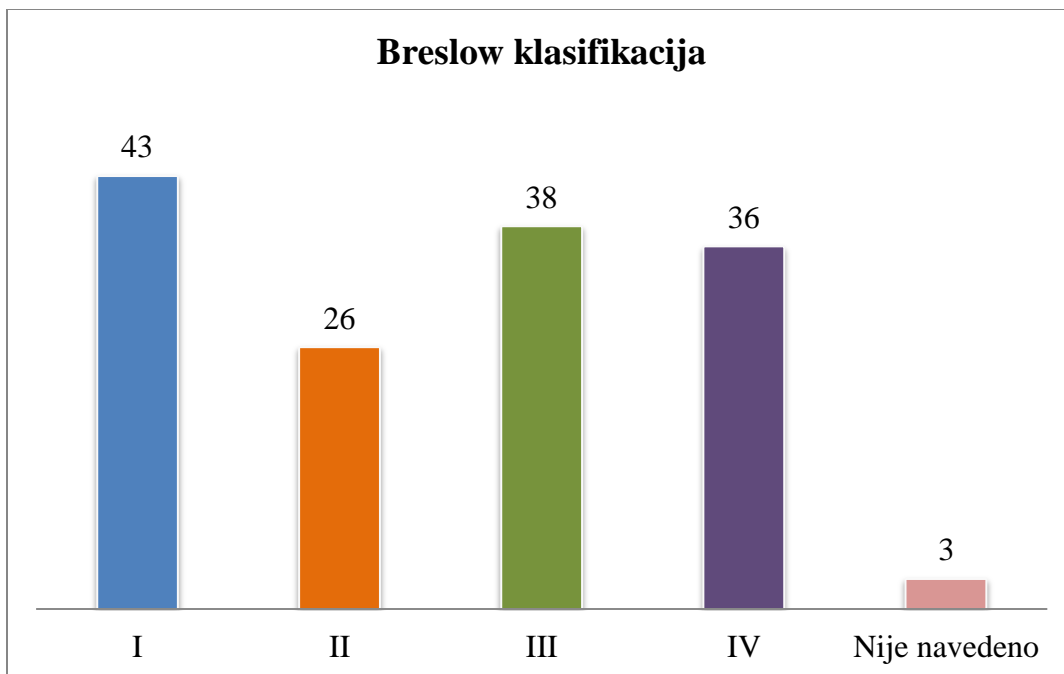
Slika 4. Raspodjela po lokalizaciji izvan kože melanoma dijagnosticiranih u desetogodišnjem razdoblju.

Najviše dijagnosticiranih melanoma bilo je u skupini Clark IV, 31 (21%) (Slika 5). Clark klasifikacija nije navedena u 72 (49%) patohistoloških nalaza, uglavnom iz razdoblja nakon 2014. god.

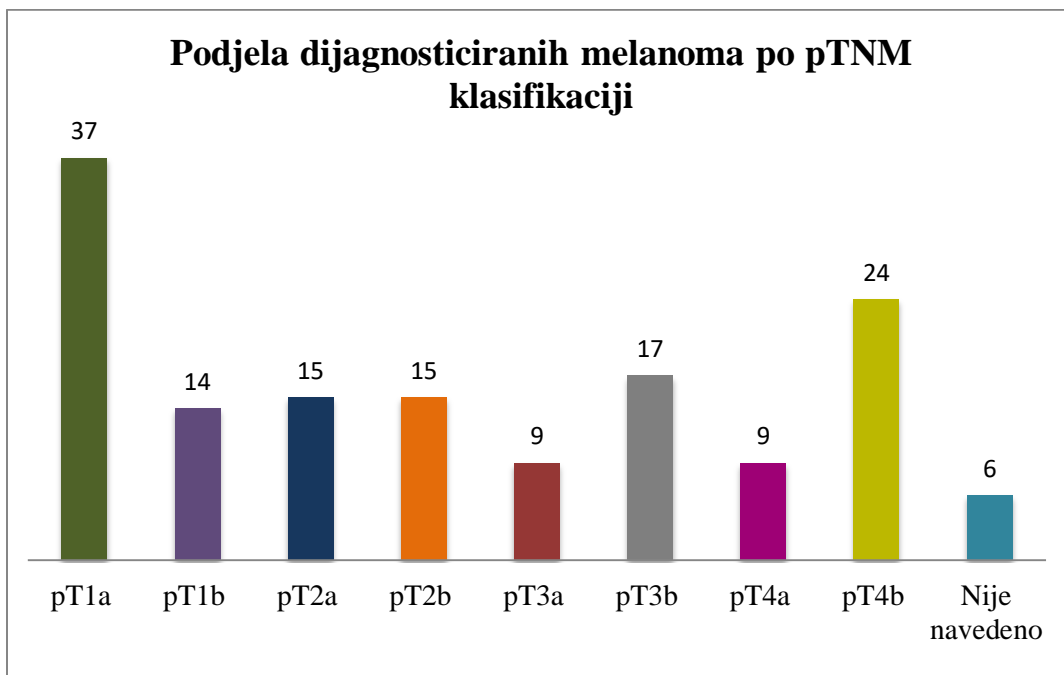


Slika 5. Raspodjela po Clarkovoj klasifikaciji melanoma dijagnosticiranih u desetogodišnjem razdoblju.

Prema Breslow klasifikaciji, najviše dijagnosticiranih melanoma je u I skupini, 43 (29%). Ukupno gledajući, 26 (18%) je u II skupini, 38 (26%) u III skupini, 36 (25%) u IV skupini, a u 3 (2%) slučaja klasifikacija nije navedena (Slika 6).



Slika 6. Raspodjela po Breslow klasifikaciji melanoma dijagnosticiranih u desetogodišnjem razdoblju.



Slika 7. Raspodjela po patološkoj T klasifikaciji melanoma dijagnosticiranih u desetogodišnjem razdoblju.

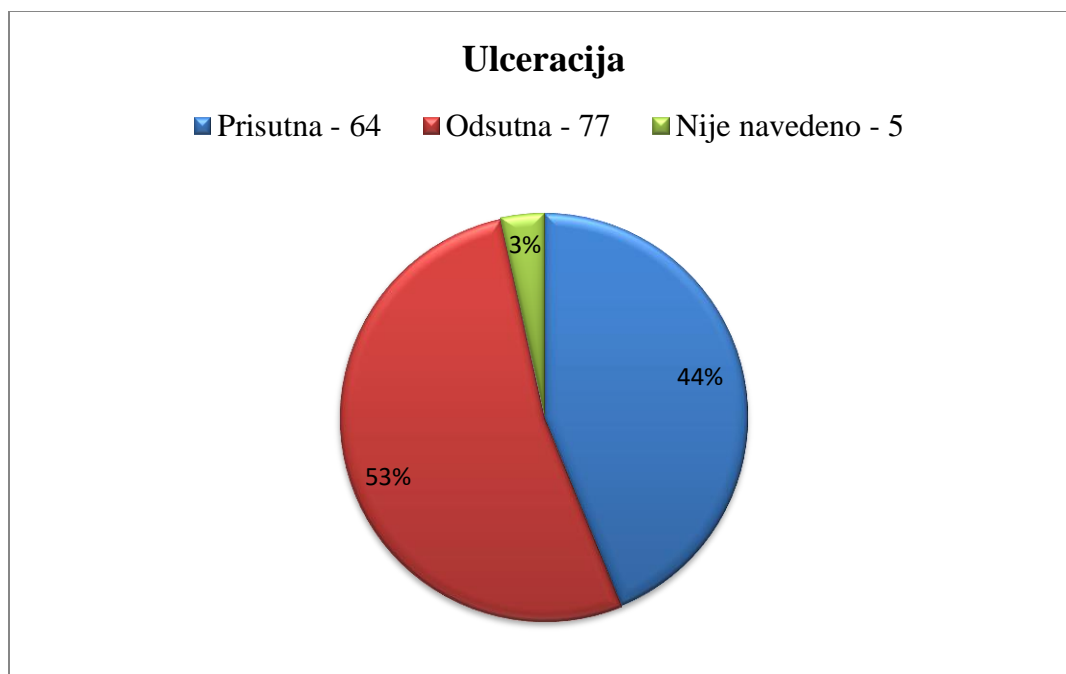
Raspodjela melanoma po patološkom stadiju prikazana je na tablici 6.

Tablica 6. Podjela dijagnosticiranih melanoma po patološkom stadiju.

TNM klasifikacija	Broj	Postotak
pT1a	37	25%
pT1b	14	10%
pT2a	15	10%
pT2b	15	10%
pT3a	9	6%
pT3b	17	12%
pT4a	9	6%
pT4b	24	17%
Nije navedeno	6	4%

Ukupno je najviše melanoma dijagnosticirano u stadiju pT1a.

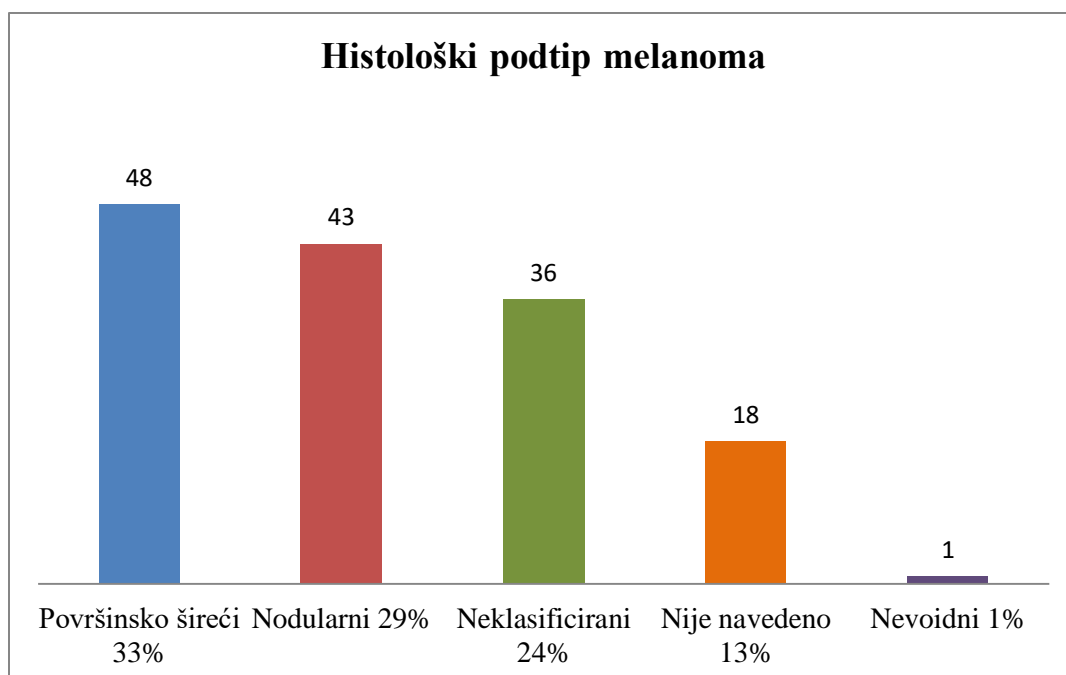
Prkaz ulceracija tumora je na Slici 8.



Slika 8. Prisutnost ulceracija u melanomima u desetogodišnjem razdoblju.

Ulceracija je bila prisutna u 64 (44%), a odsutna u 77 (53%) uzoraka. U 5 (3%) slučajeva nije navedena u patohistološkom nalazu.

Podtipovi melanoma prikazani su na slici 9.



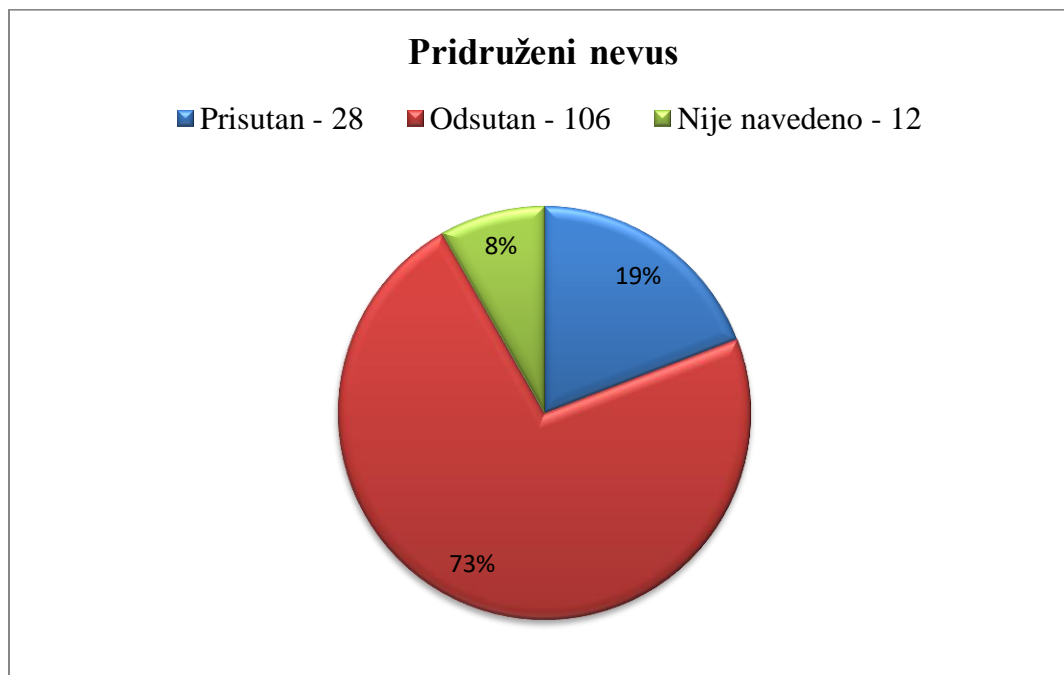
Slika 9. Podtipovi melanoma dijagnosticiranih u desetogodišnjem razdoblju.

Nodularni melanom dijagnosticiran je kod 43 (29%), neklasificirani melanom u 36 (24%), a nevoidni melanom u 1 (1%) ispitanika. Histološki podtip nije naveden u 19 (13%) ispitanika (Tablica 7).

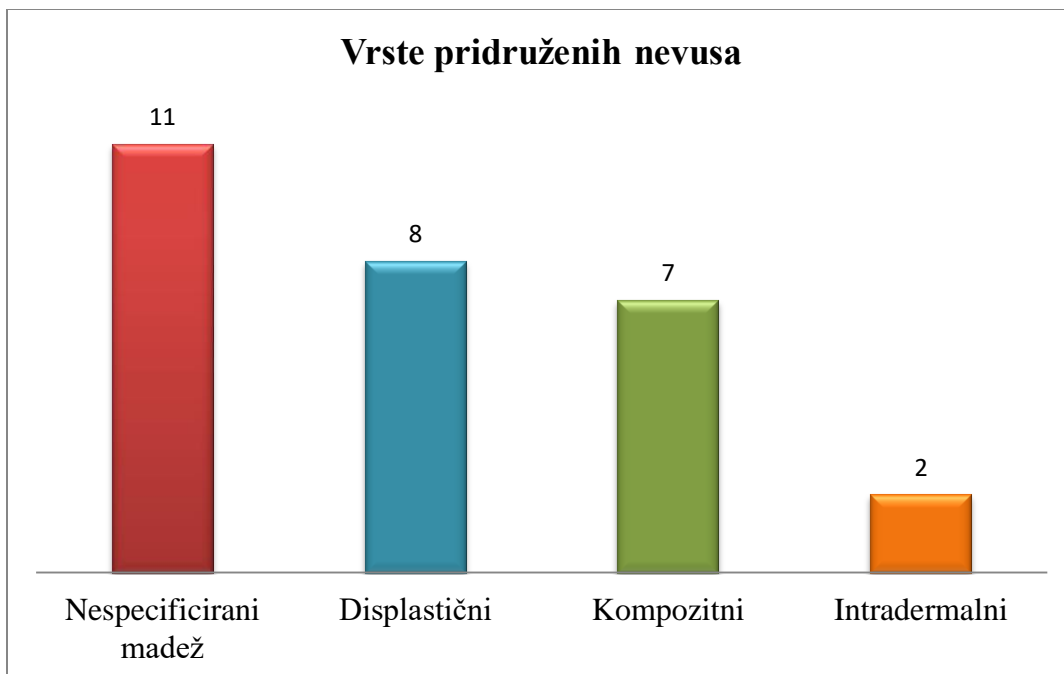
Tablica 7. Histološki podtip melanoma.

Histološki podtip melanoma	Broj	Postotak
Površinsko - šireći	48	33%
Nodularni	43	29%
Neklasificirani	36	24%
Nevoidni	1	1%
Nije navedeno	18	13%

Pridruženi nevus je prisutan u 28 (19%), odsutan u 106 (73%), a u 12 (8%) nalaza podatak nije naveden (Slika 10).

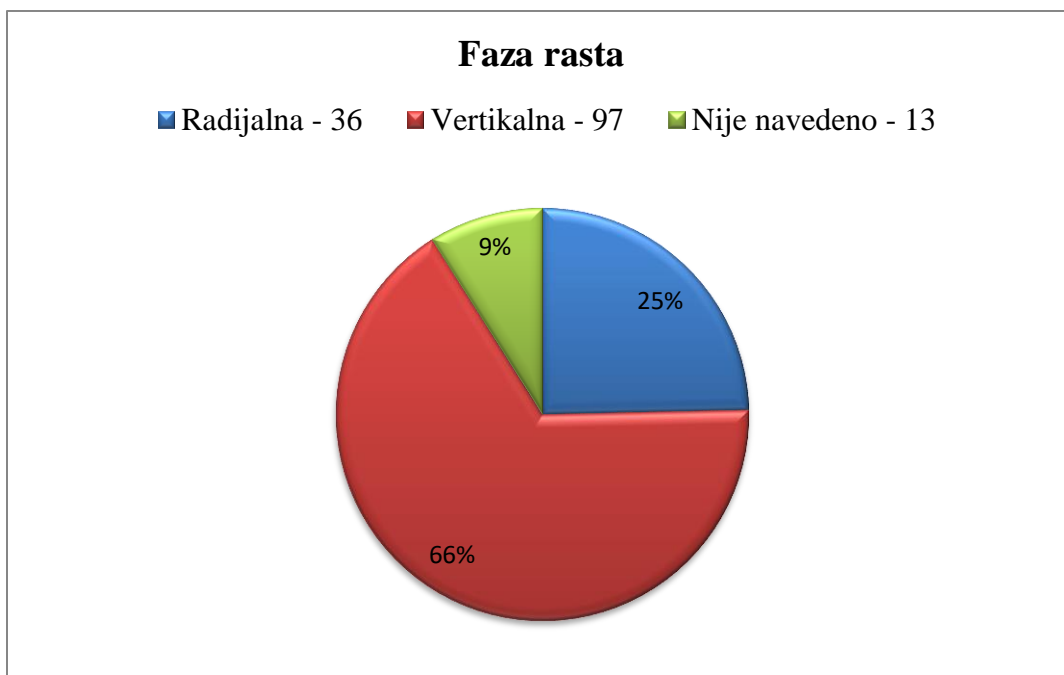


Slika 10. Učestalost pridruženih nevusa u melanomima dijagnosticiranih u desetogodišnjem razdoblju.



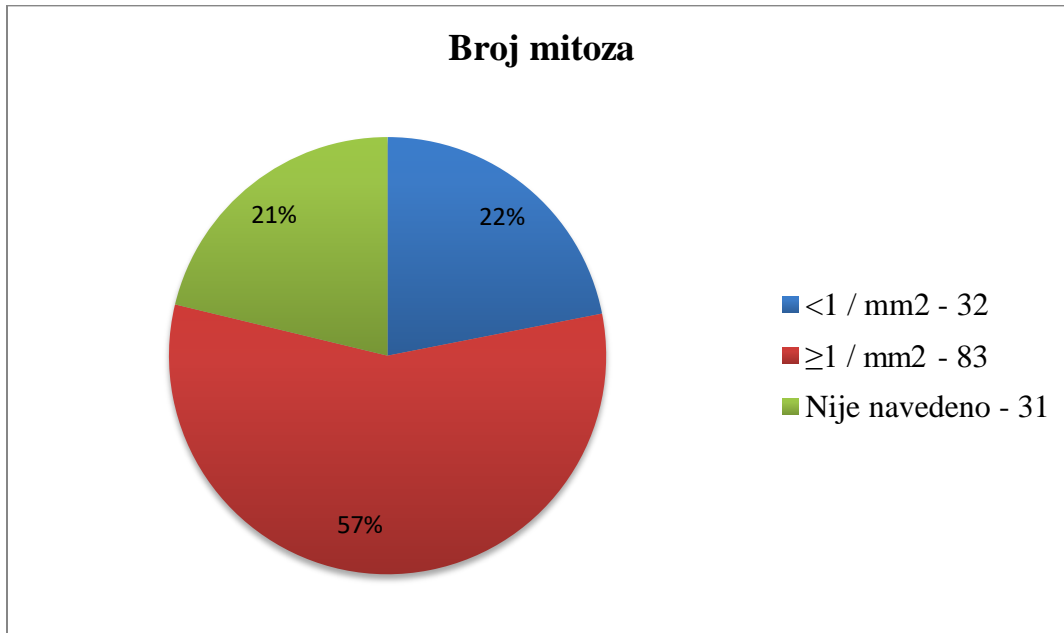
Slika 11. Raspodjela po tipu pridruženih nevusa u melanoma dijagnosticiranih u desetogodišnjem razdoblju.

U 97 (66%) melanoma je bila vertikalna, a u 36 (25%) radijalna faza rasta. Podatak nije naveden u 13 (9%) ispitanika (Slika 12).



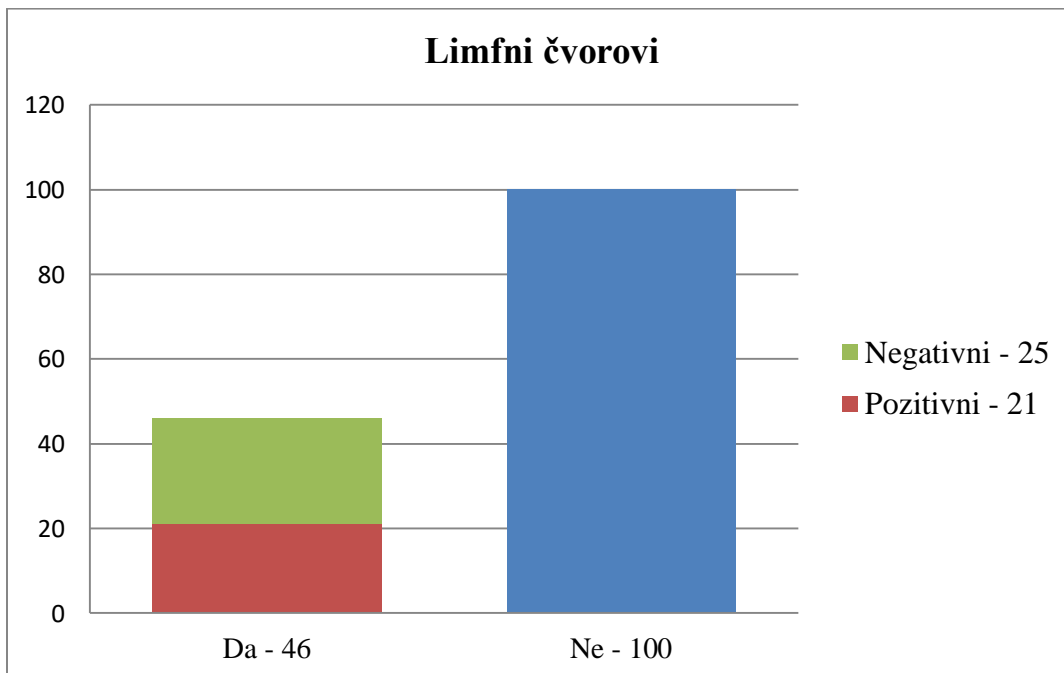
Slika 12. Faza rasta melanoma.

U 83 (57%) uzoraka je broj mitozna na 1 mm² bio ≥ 1 , a u 32 (22%) < 1 (Slika 13).



Slika 13. Broj mitozna na mm² u melanoma dijagnosticiranih u desetogodišnjem razdoblju.

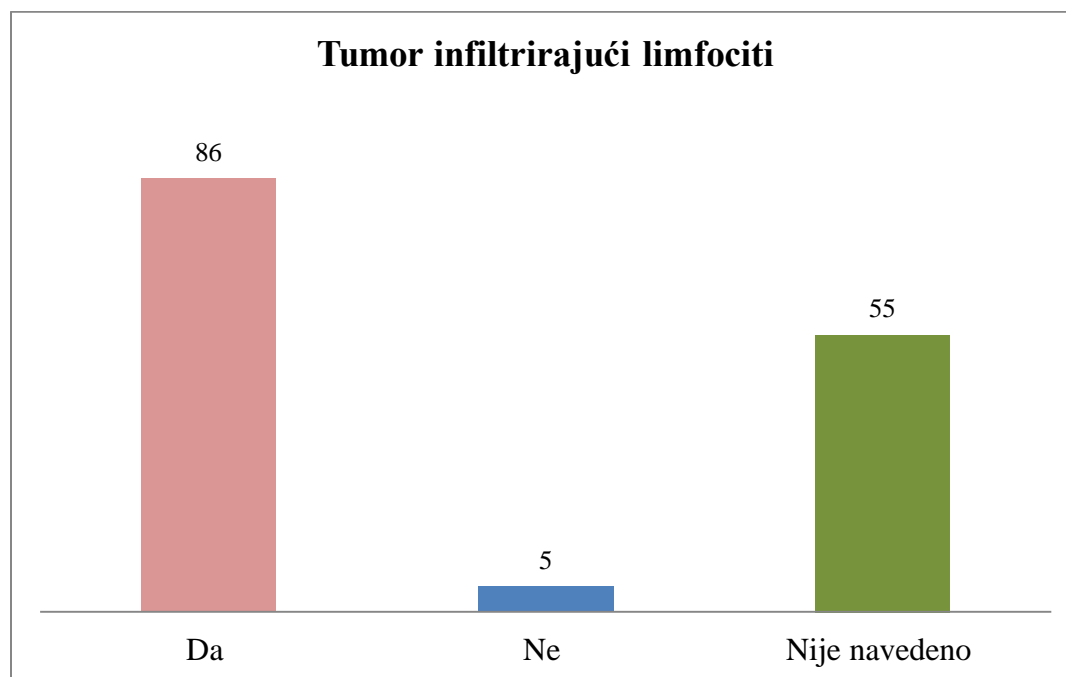
Regionalni limfni čvorovi su odstranjeni u manjem broju slučajeva, 46 (32%) (Slika 14).



Slika 14. Status izoliranih lokalnih limfnih čvorova u bolesnika s melanomom dijagnosticiranih u desetogodišnjem razdoblju.

U 21 (46%) slučaju nađeno je metastatsko tumorsko tkivo, a u 25 (54%) su limfni čvorovi bili negativni. Limfni čvorovi nisu odstranjeni u 100 (68%) ispitanika.

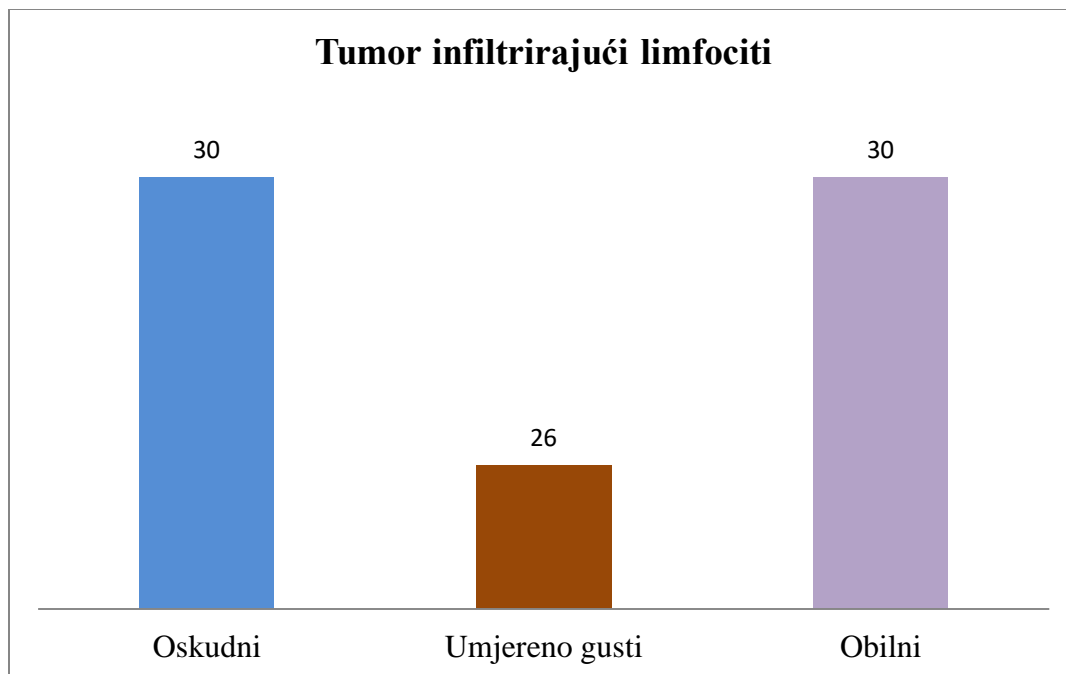
Analizirana je prisutnost tumor infiltrirajućih limfocita (Slika 15).



Slika 15. Tumor infiltrirajući limfociti u melanomima dijagnosticiranih u desetogodišnjem razdoblju.

Limfociti su bili prisutni u 85 (59%), nisu nađeni u 5 (3%), dok u 55 (38%) ispitanika podatak nije naveden.

Gustoća limfocitne infiltracije prikazana je na slici 16.



Slika 16. Intenzitet infiltracije limfocita u melanomima dijagnosticiranih u desetogodišnjem razdoblju.

U 30 (35%) infiltrat je bio oskudan, u 26 (30%) umjeren, a u 30 (35%) slučajeva vrlo gust.

Regresija i perineuralna invazija nisu navedene u 55 (38%) slučajeva, gotovo isključivo u razdoblju od 2009. – 2013. godine.

U daljnjoj analizi usporedili smo praćene pokazatelje u dva razdoblja, prije i poslije uvođenja formatiranog nalaza 2014. godine. Rezultati su prikazani na tablici 8.

Tablica 8. Praćeni pokazatelji prije i poslije uvođenja formatiranog nalaza melanoma dijagnosticiranih u Općoj bolnici Dubrovnik.

Pokazatelj	2009-2013 N (%)	2014-2018
Broj dijagnosticiranih melanoma	69	94
Muški spol	39 (51%)	65(69%)
Ulceracija prisutna	29 (45%)	36(44%)
Limfni čvorovi odstranjeni	19 (30%)	27(33%)
TIL nije naveden	46 (72%)	9(11%)
Clark 4	30 (47%)	2 (2%)
Clark nije naveden	1 (1%)	71(87%)
Breslow I	17(27%)	26(32%)
Breslow III	19(30%)	19(23%)
Broj mitozna na 1mm² nije naveden	30(47%)	1 (1%)

U drugom razdoblju je postotak dijagnosticiranih melanoma veći, kao i zastupljenost muškog spola. Broj ispitanika s odstranjenim regionalnim limfnim čvorovima nije značajno promijenjen. U nalazima iz prvog razdoblja se rjeđe nalazi podatak o tumor-infiltrirajućim limfocitima. S druge strane, u drugom razdoblju zanemaruje se podatak o klasifikaciji po Clarku. Postotak melanoma Breslow stadij I je nešto veći u drugom razdoblju, a postotak melanoma u Breslow stadij III nešto manji u drugom razdoblju. U nalazima iz prvog razdoblja nedostaje podatak o broju mitozna, koji je kasnije u formatiranom nalazu postao obvezan te nedostaje u samo 1% nalaza.

7. RASPRAVA

U ovom radu analizirali smo ispitanike s melanomom dijagnosticiranim od 2009. do 2018. godine u OB Dubrovnik i, uspoređujući prvu i drugu polovinu tog razdoblja, uočili porast broja ispitanika s ovom dijagnozom. U praksi je porast nastao zbog većeg priljeva uzoraka s otoka Korčule i drugih dijelova Dubrovačko-neretvanske županije, ali se vjerojatno radi i o većoj godišnjoj incidenciji u našoj regiji. Barbarić i suradnici analizirali su podatke iz 2000.-2014. godine u RH i utvrdili porast broja dijagnosticiranih melanoma, što potvrđuje našu opservaciju. Autori upozoravaju na rastuću incidenciju melanoma u Hrvatskoj u zadnjih 20 godina, 149% za muškarce i 130% za žene. U 2016 godini prema podacima Registra za rak, novoboljelo je 438 muškaraca i 362 žena [16-17].

U našem uzorku više je muškaraca nego žena, što se slaže s podacima Hrvatskog zavoda za javno zdravstvo [7]. Slični rezultati dobiveni su u studijama diljem svijeta, u kojima je utvrđen porast incidencije melanoma u sjevernim zemljama i veća incidencija u muškaraca [5]. Također, pojedini autori navode kako je u muškaraca prisutan 40% veći rizik za oboljevanje od melanoma nego u žena [18].

Prosječna dob ispitanika je 66 godina, slično američkoj studiji iz 2017. godine u kojoj je 45% melanoma u SAD-u dijagnosticirano u bolesnika starih između 55 i 74 godine [19].

U našem uzorku najčešća lokalizacija bila su leđa. Whiteman i suradnici su pokazali da se u muškaraca melanom najčešće javlja na leđima, a u žena na donjim ekstremitetima [20]. Ovi se podaci tumače kao dokaz o važnosti izlaganja UV zračenju u patogenezi melanoma.

U našem uzorku je prosječna debljina tumora bila 2,9 mm. Dobiveni rezultati slični su rezultatima epidemiološke studije Referentnog centra za melanom Ministarstva zdravlja Republike Hrvatske, koja je uključila više od 700 bolesnika s melanomom. U navedenoj studiji, srednja debljina melanoma u času postavljanja dijagnoze bila je 2,24 mm, što je nažalost više od europskog prosjeka.

Melanom na lokalizacijama izvan kože je u 6 (4%) ispitanika. Dobiveni rezultat je sličan podacima Scotta i sur. koji navodi da približno 5% melanoma otpada na melanome lokalizirane izvan kože [21].

Melanom je bio dijagnosticiran kao pT1a u 37 (25%) ispitanika, što se slaže s podacima iz literature prema kojima je najveći broj melanoma dijagnosticiran u ranom stadiju, prije zahvaćanja limfnih čvorova ili udaljenih metastaza [22].

Površinsko-šireći melanom imalo je 48 (33%) ispitanika, što se slaže s podacima iz dostupne literature [17]. Na drugom mjestu je nodularni melanom, u 29% slučajeva, što je u skladu s dostupnom literaturom [6]. Nespecificirani melanom dijagnosticiran je u 23% ispitanika. Dobiveni rezultati su usporedivi s rezultatima Babarića i suradnika koji su analizirali razdoblje od 2000.-2014. godine u RH. Od 2000.-2007. godine, 52% melanoma je činio nespecificirani melanom, a u periodu 2007.-2014. godine broj nespecificiranih melanoma se smanjio na 36% [17].

Vertikalna faza rasta melanoma nađena je u 66%, radijalna u 25%, a nije bila navedena u 9% ispitanika. Clark sa suradnicima već 1984. god. pokazao da se od 386 slučajeva melanoma 31% melanoma nalazi u radijalnoj fazi rasta [23]. Prema Betti i suradnicima, od površinsko-širećih melanoma 62% nalazi se u vertikalnoj, a 28% u radijalnoj fazi rasta [24]. U razdoblju od 2009. do 2013. godine se patohistološki nalazi nisu bili uniformirani te nedostaju podaci za broj mitozu u 47% uzoraka i podatak o tumor infiltrirajućim limfocitima u 72% uzoraka.

Hrvatsko društvo za patologiju i sudsku medicinu je, na temelju aktualnih znanstvenih spoznaja koja su postala standard u dobroj kliničkoj praksi, 2012. godine donijelo smjernice za patološke nalaze zloćudnih tumora [25]. U formatiranom nalazu, procjenom svih pokazatelja bitnih za dijagnostiku zloćudnih tumora, smanjena je mogućnost necjelovite patološke dijagnoze. Od 2014. godine uveden je u OB Dubrovnik formatirani nalaz svih malignih tumora. U nalazu melanoma navedeni su svi bitni prognostički čimbenici: histološki tip melanoma, debljina po Breslowu, pTNM, tumorska regresija, perineuralna invazija, limfovaskularna invazija, tumor infiltrirajući limfociti, ulceracija, broj mitozu, pridruženi nevus i drugo.

Veći broj mitozu na mm^2 je povezan s agresivnijim oblicima melanoma pa je broj mitozu sastavni dio pTNM klasifikacije [6]. Azzola sa suradnicima je 2003. godine pokazao da nije bilo statistički značajne razlike u prognozi bolesnika s melanomom kad je mitotski indeks bio veći od 1 mitoze na mm^2 [26]. Sukladno tome analizira se je li u tumorskom tkivu manje ili više od 1 mitoze na mm^2 . U promatranom razdoblju je u 22% slučajeva nađeno <1 mitoze na mm^2 , u 57% uzoraka > 1 mitoze na mm^2 , a podatak nije bio naveden u 21% slučaju. Nakon uvođenja formatiranog nalaza, u gotovo svim nalazima naveden je podatak o broju mitozu. U 29% slučajeva bilo je < 1 mitoze na mm^2 , a u čak 70% slučajeva >1 mitoze na mm^2 . Thompson sa suradnicima je u studiji 11 664 bolesnika s melanomom pokazao da se u 28,39% slučajeva našlo

< 1 mitoze na mm² što je slično našim nalazima za razdoblje od 2014. do 2018. godine kad je analiza broja mitoza postala obvezna [27].

Clark je 1969. godine predložio klasifikaciju melanoma u pet stupnjeva prema dubini zahvaćenosti kože i potkožnog tkiva. Prognostičku vrijednost te klasifikacije nije potvrđena u multivarijatnim analizama. Stoga nije ponuđena u formatiranom nalazu u OB Dubrovnik pa se u drugom dijelu analiziranog razdoblja ne nalazi. Klasifikacija po Clarku može se koristiti kao progostički pokazatelj u slučaju kad nije moguće izmjeriti dubinu invazije i/ili odrediti broj mitoza [28], [29].

Porast broja ispitanika s dijagnosticiranim melanomom u OB Dubrovnik upućuje na povećanu incidenciju melanoma u našoj regiji. Iz tog razloga, zdravstveni radnici trebaju stalno ulagati trud, znanje i vještine u prevenciju i rano otkrivanje melanoma. Pri tom je edukacija javnosti važan čimbenik bez kojeg uspješna prevencija nije moguća.

8. ZAKLJUČCI

Retrospektivnim istraživanjem podataka o ispitanicima s dijagnosticiranim melanomom u analiziranom desetgodišnjem razdoblju u Općoj bolnici Dubrovnik zaključili smo sljedeće:

1. Melanom je češći u muškog spola
2. Prosječna dob ispitanika je 66 godina, raspon 15-95 godina.
3. Najčešća lokalizacija melanoma je na leđima.
4. Prema Breslow klasifikaciji, najviše dijagnosticiranih melanoma spada u Breslow I skupinu, a prema pTNM u skupinu pT1a.
5. Najčešće dijagnosticirani podtip melanoma je površinsko-šireći melanom.
6. Većina melanoma se nalazi u vertikalnoj fazi rasta i ima više od 1 mitoze na mm².
7. Uočljiv je porast broja melanoma u drugoj polovici analiziranog desetgodišnjeg razdoblja.

9. LITERATURA

1. Jakić-Razumović J, Šarčević B, Seiwerth S. Patologija. Naklada slap. Zagreb 2009.
2. Lipozenčić J i sur. Dermatovenerologija. Naklada Zadro. Zagreb 1999.
3. Struktura i funkcija kože. Dostupno na: <https://www.eucerin.hr/o-kozi/osnovni-podaci-o-kozi/struktura-i-funkcija-koze> Datum preuzimanja: 28. rujan 2019.
4. Budisavljević I, Babarović E, Ljubačev A i sur. Patohistološki pokazatelji i mitotski indeks kao prognostički faktori kod primarnih melanoma kože. *Medicina Fluminensis*, Vol. 48 No. 2, 2012.
5. Kanđera S. Melanom-epidemiološka analiza. Završni rad. Sveučilište Sjever. Dostupno na: <https://zir.nsk.hr/islandora/object/unin:1112/preview> Datum preuzimanja: 28. rujan 2019.
6. Šitum M i sur. Melanom. Medicinska naklada. Zagreb 2016.
7. Damjanov I, Seiwerth S, Jukić S i sur. Patologija. Medicinska naklada. Zagreb 2016.
8. Hrvatski zavod za javno zdravstvo. Registar za rak 2015.
9. Hrvatski zavod za javno zdravstvo. Izvješće o umrlim osobama u Hrvatskoj u 2017. godini.
10. Parać N. Melanom – etiopatogeneza, dijagnoza i liječenje. Diplomski rad. Sveučilište u Zagrebu. Dostupno na: <https://repozitorij.mef.unizg.hr/islandora/object/mef:321/preview> Datum preuzimanja: 28. rujan 2019.
11. Referentni centar za melanom Ministarstva zdravlja Republike Hrvatske. Vodič za pacijente - liječenje melanoma. Dostupno na: <http://www.kbcsm.hr/wp-content/uploads/2016/06/Lijecenje-melanoma-e-izdanje-2016.pdf> Datum preuzimanja: 28. rujan 2019.
12. Paštar Z, Lipozenčić J. Dermoskopija u prevenciji melanoma. *Medicus*, Vol. 16 No. 1, 2007.
13. Lisica K. Melanom. Završni rad. Sveučilište Sjever. Dostupno na: <https://repozitorij.unin.hr/islandora/object/unin:1440/preview> Datum preuzimanja: 28. rujan 2019.
14. Trutin Ostović K. Citološka dijagnostika. Medicinska naklada. Zagreb 2006.
15. Vijolić-Hilić M. Uloga medicinske sestre u dermatovenerologiji. Završni rad. Sveučilište u Dubrovniku. Dostupno na: <https://repozitorij.unidu.hr/islandora/object/unidu%3A222> Datum preuzimanja: 28. rujan 2019.
16. Hrvatski zavod za javno zdravstvo. Registar za rak Republike Hrvatske za 2016. godinu.

17. Barbarić J, Coebergh J, Šekerija M. Completeness od data on malignant melanoma skin sites and morphology in the Croatian National Cancer Registry 2000-2014: An overview of recent progress. *Acta Dermatovenerol Croat* 2017;25:285-291.
18. Prado G, Svoboda R, Darrell S i sur. What's new in melanoma. *Dermatol Clin* 2019;37:159-168.
19. Ward W, Farma J. Cutaneous melanoma – etiology and therapy. Codon Publications. Brisbane, Australia 2018.
20. Whiteman D, Green A. Epidemiology of malignant melanoma. Springer 2010.
21. Scott J, Gerstenbilth R. Noncutaneous melanoma. Codon Publications. Brisbane, Australia 2018.
22. Schandendorf D, van Akkooi A, Berking C i sur. Melanoma. *Lancet* 2018; 392: 971–84.
25. Clark WH, Elder DE, Guerry D i sur. A study of tumor progression: the precursor lesions of superficial spreading and nodular melanoma. *Hum Pathol.* 1984;15:1147-1165
24. Betti R, Agape E, Vergani R i sur. An observational study regarding the rate of growth in vertical and radial growth phase superficial spreading melanomas. *Oncol Lett* 2016;12:2099-2102.
25. Prijedlog smjernica za patohistološke nalaze zloćudnih tumora. Hrvatski kongres patologa i sudskih medicinara. Hrvatsko društvo za patologiju i sudsku medicinu HLZ-a. Zagreb 2012.
26. Azzola MF, Shaw HM, Thompson i sur. Tumor mitotic rate is a more powerful prognostic indicator than ulceration in patients with primary cutaneous melanoma: an analysis of 3661 patients from a single center. *Cancer* 2003 Mar 15;97(6):1488-98.
27. Thompson JF, Soong SJ, Balch CM i sur. Prognostic Significance of Mitotic Rate in Localized Primary Cutaneous Melanoma: An Analysis of Patients in the Multi-Institutional American Joint Committee on Cancer Melanoma Staging Database. *J Clin Oncol* 2011; 29: 2199–2205.
28. 1. Richard A, Scolyer RA, Judge M, Evans A. Data Set for Pathology Reporting of Cutaneous Invasive Melanoma. *Am J Surg Pathol* 2013;37:1797–1814.
29. AJCC Cancer staging manual, 8. izdanje. American Joint Committee on Cancer. Springer 2017.