

# "Nove tehnike liječenja ozljeda ukriženih ligamenata koljena zgloba"

---

**Bičanić, Marko**

**Undergraduate thesis / Završni rad**

**2020**

*Degree Grantor / Ustanova koja je dodijelila akademski / stručni stupanj:* **University of Dubrovnik / Sveučilište u Dubrovniku**

*Permanent link / Trajna poveznica:* <https://um.nsk.hr/um:nbn:hr:155:647219>

*Rights / Prava:* [In copyright](#) / [Zaštićeno autorskim pravom.](#)

*Download date / Datum preuzimanja:* **2024-07-30**



*Repository / Repozitorij:*

[Repository of the University of Dubrovnik](#)



SVEUČILIŠTE U DUBROVNIKU  
ODJEL ZA STRUČNE STUDIJE  
PREDDIPLOMSKI STRUČNI STUDIJ SESTRINSTVO

Marko Bičanić

**Nove tehnike liječenja ozljeda ukriženih ligamenata  
koljena zgloba**

**Završni rad**

DUBROVNIK, 2020.

SVEUČILIŠTE U DUBROVNIKU  
ODJEL ZA STRUČNE STUDIJE  
PREDDIPLOMSKI STRUČNI STUDIJ SESTRINSTVO

**Nove tehnike liječenja ozljeda ukriženih ligamenata  
koljena zgloba /**

**New techniques for the treatment of cruciate ligament  
injuries of the knee joint**

## **Završni rad**

**KANDIDAT:**

Marko Bičanić

**MENTOR:**

Mladen Miškulin, doc.  
dr.sc. prim. dr. med.

## ZAHVALE

Prije svega, želim se zahvaliti svom mentoru doc. dr. sc. Mladenu Miškulinu, prim. dr. med. na pomoći oko izrade završnog rada. Također se zahvaljujem svim profesorima, liječnicima, medicinskim sestrama i tehničarima na prenesenom znanju u ove 3 godine studija. Zahvalu upućujem kolegicama Anđeli Matić i Mariji Grazii Kusanović koje su mi bile velika potpora i uvijek spremne pomoći oko studija i izvan njega.

Posebno se zahvaljujem svojim roditeljima i sestri na velikom strpljenju i pruženoj potpori u svim trenucima bez kojih bi završetak studija bio neostvariv.

## **IZJAVA**

S punom odgovornošću izjavljujem da sam završni rad izradio samostalno, služeći se navedenim izvorima podataka i uz stručno vodstvo mentora doc. dr. sc. Mladena Miškulina prim. dr. med.

Ime i prezime studenta: Marko Bičanić

Potpis: \_\_\_\_\_

# SADRŽAJ:

<b>1. SAŽETAK .....</b>	<b>1</b>
<b>1. UVOD .....</b>	<b>2</b>
<b>2. KOLJENI ZGLOB.....</b>	<b>3</b>
2.1. ANATOMIJA .....	3
2.2. FUNKCIONALNA ANATOMIJA.....	4
<b>3. BIOMEHANIKA.....</b>	<b>7</b>
<b>4. PREDNJA I STRAŽNJA UKRIŽENA SVEZA .....</b>	<b>9</b>
<b>5. MEHANIZAM NASTANKA OZLJEDA LIGAMENATA.....</b>	<b>10</b>
5.1. OZLJEDE PREDNJE UKRIŽENE SVEZE .....	10
5.2. OZLJEDE STRAŽNJE UKRIŽENE SVEZE .....	11
<b>6. DIJAGNOSTIKA .....</b>	<b>13</b>
6.1. PREDNJA UKRIŽENA SVEZA .....	13
6.2. STRAŽNJA UKRIŽENA SVEZA .....	16
<b>7. LIJEČENJE.....</b>	<b>18</b>
7.1. OSNOVNI PRINCIPI ZBRINJAVANJA.....	18
7.2. KONZERVATIVNE METODE LIJEČENJA .....	19
7.2.1. <i>Fzikalna terapija</i> .....	19
<b>8. KIRUŠKE METODE LIJEČENJA .....</b>	<b>25</b>
8.1. POVIJEST .....	25
8.1.1. <i>Autologne transplantacije široke fascije i meniskusa</i> .....	26
8.1.2. <i>Hamstrings transplantati</i> .....	26
8.1.3. <i>Transplantati patelarnog ligamenta</i> .....	27
8.1.4. <i>Transplantati ligamenta patele</i> .....	28
8.2. ARTROSKOPIJA .....	29
8.3. DONEDAVNE METODE REKONSTRUKCIJE PREDNJE UKRIŽENE SVEZE .....	30
8.4. STRAŽNJA UKRIŽENA SVEZA .....	32
8.5. NAJNOVIJA METODA REKONSTRUKCIJE LIGAMENATA „ALL INSIDE“ .....	32
8.5.1. <i>Prednosti tehnike:</i> .....	36
8.5.2. <i>Rehabilitacija:</i> .....	36
<b>9. ULOGA MEDICINSKE SESTRE.....</b>	<b>37</b>
<b>10. PRIKAZ SLUČAJA .....</b>	<b>39</b>
<b>11. MATERIJALI I METODE.....</b>	<b>43</b>
<b>12. RASPRAVA.....</b>	<b>48</b>
<b>13. ZAKLJUČAK .....</b>	<b>52</b>
<b>14. LITERATURA: .....</b>	<b>53</b>

# 1. SAŽETAK

Koljeno je najveći zglob u ljudskom tijelu i sudjeluje u jednostavnim i složenim motoričkim kretanjama donjih udova, bilo da je riječ o stabilizaciji ili izvođenju kretanje. U današnje vrijeme ljudi počinju biti svjesni važnosti fizičke aktivnosti i pozitivnog utjecaja vježbanja na fizičko i mentalno zdravlje. U profesionalnom sportu oko polovica ozljeda odlazi na zglob koljena, a zbog povećanog zanimanja oko rekreativnih aktivnosti i rekreativci su podložni ozljedama u normalnom životu. Bez obzira na uzrok nastanak ozljeda koljena one mogu biti od nagnječenja mekih tkiva, preko puknuća ligamenata. Nakon dobro obavljenog kliničkog pregleda postavlja se dijagnoza, a za preciznije postavljanje dijagnoza osim manualnih testova primjenjuju se magnetska rezonanca, rendgenska snimanja i artroskopije. Ovisno o stavu, stanju ozljede, dobi i prethodnim fizičkim navikama osoba u dogovoru s liječnikom odlučuje hoće li se primjenjivati liječenje konzervativnom ili kirurškom metodom liječenja. Cilj ovog preglednog rada jest prikazati nove metode i tehnike liječenja ukriženih sveza, zbog razumijevanja nastanka ozljede prikazat će se anatomija koljenskog zgloba, biomehanika, postupak dijagnosticiranja i prikaz slučaja osobe sa dugogodišnjim nestabilnim koljenom.

**Ključne riječi:** zglob koljena, prednja ukrižena sveza, stražnja ukrižena sveza, rekonstrukcija prednje ukrižene sveze

# 1. UVOD

Zglob koljena jedan je od najvećih u našem tijelu. Ozljeda zgloba koljena najčešća je ozljeda među svim starosnim grupama i posebno je podložan ozljedi za vrijeme sportskih aktivnosti i tjelovježbe, ali i zbog sve bržeg načina života ozljede koljena nisu rezervirane samo za profesionalne sportaše.

U današnje vrijeme u velikom je porastu broj rekreativnih sportaša. Ovisno o stupnju ozljede, tj. ozlijeđenoj strukturi koljena oporavak varira od uobičajene fizikalne terapije do operacije. Neke od ozljeda zgloba koljena može se liječiti na tradicionalan način: odmor, led, imobilizacija i fizikalna terapija. Međutim, neke ozljede zgloba koljena zahtijevaju kiruršku intervenciju. Ova je procedura poznata kao operacija niskog rizika i može se izvesti i bez dugotrajne hospitalizacije.

Rekonstrukcija ligamenata od velike je važnosti iz razloga što nestabilnost koljena uglavnom onemogućava nesmetanju kretanju što uvelike onemogućava obavljanje nesmetanih svakodnevnih životnih aktivnosti, onemogućava aktivnosti u kojima je potrebna promjena smjera kretanja. Dugoročno, nestabilnost koljena ugrožava biomehaniku zgloba te uzrokuje degeneraciju zglobne hrskavice odnosno inicira proces osteoartritisa. Stabilnost koljena važno je i kod prevencije osteoartritisa, jer se kod nestabilnog koljena razvija značajno brže nego kod koljena sa urednim ligamentima.

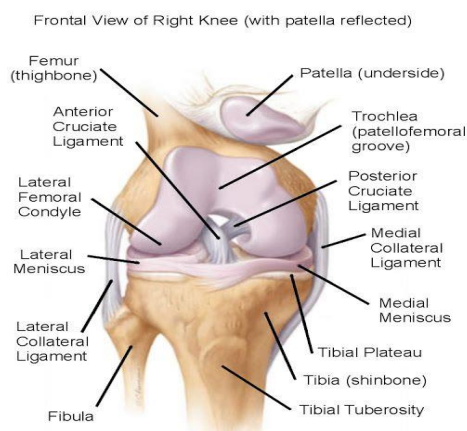
Temeljit klinički pregled osnova je za postavljanje pravilne dijagnoze ozljede, a samim time i metode liječenja. Postoje razni testovi, svaki je specifičan za određenu vrstu ozljede. Testovi kojima se dijagnosticira oštećenje ligamenta uključuju: test prednje ladice, Lachmanov test i varus-valgus test. Opuštenost u jednom od ovih pokreta rezultira pozitivnim testom i time ukazuje na oštećenje određenog ligamenta.



## 2. KOLJENI ZGLOB

### 2.1. Anatomija

Koljeni se zglob odlikuje posebnom građom zglobnih tijela, osobitom građom i razmještajem sveza.[1] Koljeno je najveći zglob u ljudskom tijelu, najkompliciranije građe i zglob koji se najčešće ozljeđuje. Povezuje distalni kraj bedrene kosti i proksimalni kraj goljenične kosti. Lisna kost ne sudjeluje u oblikovanju koljenskog zgloba.[2] Konveksno zglobno tijelo tvore kondili bedrene kosti koji su odijeljeni međučvornom udubinom. Konkavno zglobno tijelo čine kondili goljenične kosti sa zglobnim plohama. Medijalni plato tibije je konkavan, a lateralni konveksan i nisu kongruentne sa zglobnim plohama bedrene kosti. [2] Sukladnost zglobnih tijela koljenskog zgloba dopunjuju menisci articulares, medijalni i lateralni, pri tom je lateralni menisk pokretniji od medijalnog meniska.[1] Zglobna čahura mlohava je i široka, sprijeda i postranično je tanka, a pojačavaju je sveze. U prednju stijenk zglobne čahure, tj. u tetivu m. quadriceps, uložena je patela.[3] Ona je najveća sezamska kost u tijelu koja služi kao točka oslonca za m. quadriceps prilikom ekstenzije koljena, štiti koljeno te poboljšava premazivanje i nutriciju.[4] Za mehaniku i stabilnost koljenskog zgloba bitne su pobočne i ukrižene sveze, lig. collaterale mediale et laterale i lig. cruciatum anterius et posterius.[1] Kretnje u zglobu koljena omogućuju pasivni i aktivni stabilizatori koljena.[4] Krvna opskrba zgloba dolazi od krvnih žila a. femoralis i a. popliteae, a u živčanoj inervaciji sudjeluju n. femoralis i n. ischiadicus te kožni ogranci plexusa lumbalisa. [2]

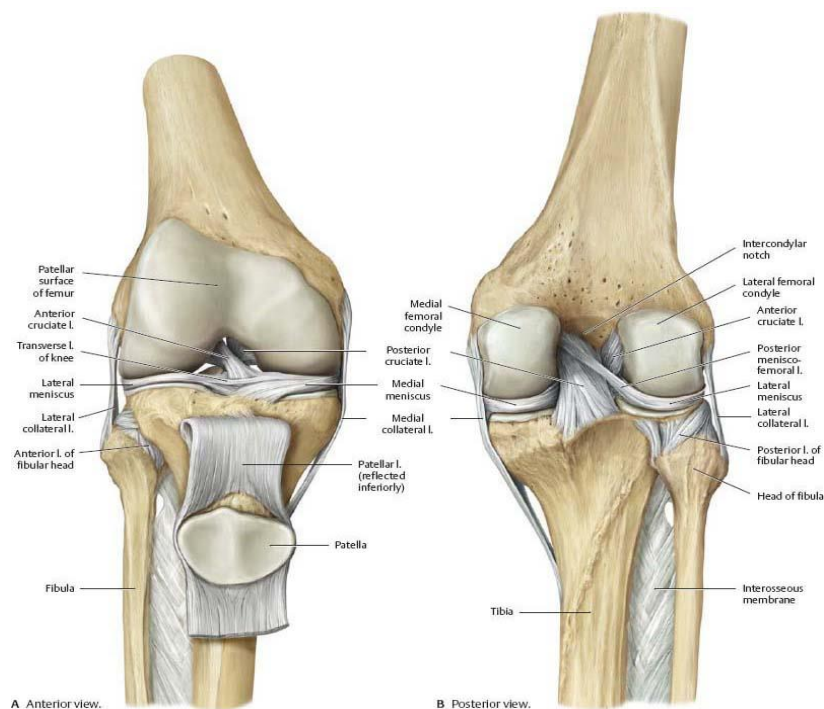


Slika 1. Anatomija koljena [preuzeto iz: <https://www.anatomynote.com/human-anatomy/knee-anatomy/frontal-view-of-right-knee-with-patella-reflected/>]

## 2.2. Funkcionalna anatomija

**Pasivni stabilizatori** su ligamenti, pri čemu su najvažniji prednji i stražnji ukriženi ligamenti, te unutarnji i vanjski pobočni (kolateralni) ligamenti. Prednja ukrižena sveza smještena je intrakapsularno i intrasinovijalno, dok je stražnja intrakapsularno, ali ekstrasinovijalno, te održavaju stalan doticaj zglobnih ploha prilikom rotacije.[4] Prednja ukrižena sveza, lig. cruciatum anterius, polazi od area intercondylaris anterior tibiae i seže do unutrašnje plohe lateralnoga kondila femura. Lateralna vlakna ove sveze usmjerena su više prema natrag nego medijalna vlakna. Lig. cruciatum posterius snažniji je nego prednja ukrižena sveza i polazi od lateralne plohe medijalnoga kondila femura, te seže do area intercondylaris posterior.[3]

Tokom cijelog opsega kretnji u koljenskom zglobu usklađeno je djelovanje križnih i pobočnih sveza, a sve je to usklađeno i s funkcijom koljenih meniska. Pri svakom pokretu koljena menisci se pokreću i ispravljaju inkongruenciju kondila femura i tibije. Pri ekstenziji zglobni se menisci pomiču prema naprijed, a pri fleksiji prema natrag. Menisci koljena povećavaju sukladnost zglobnih površina, povećavaju dodirne površine kondila femura i tibije, značajno sudjeluju u prenošenju opterećenja femura na tibiju i vrlo su važni za određivanje stabilnosti i to osobito rotatornih stabilnosti koljena. [5]



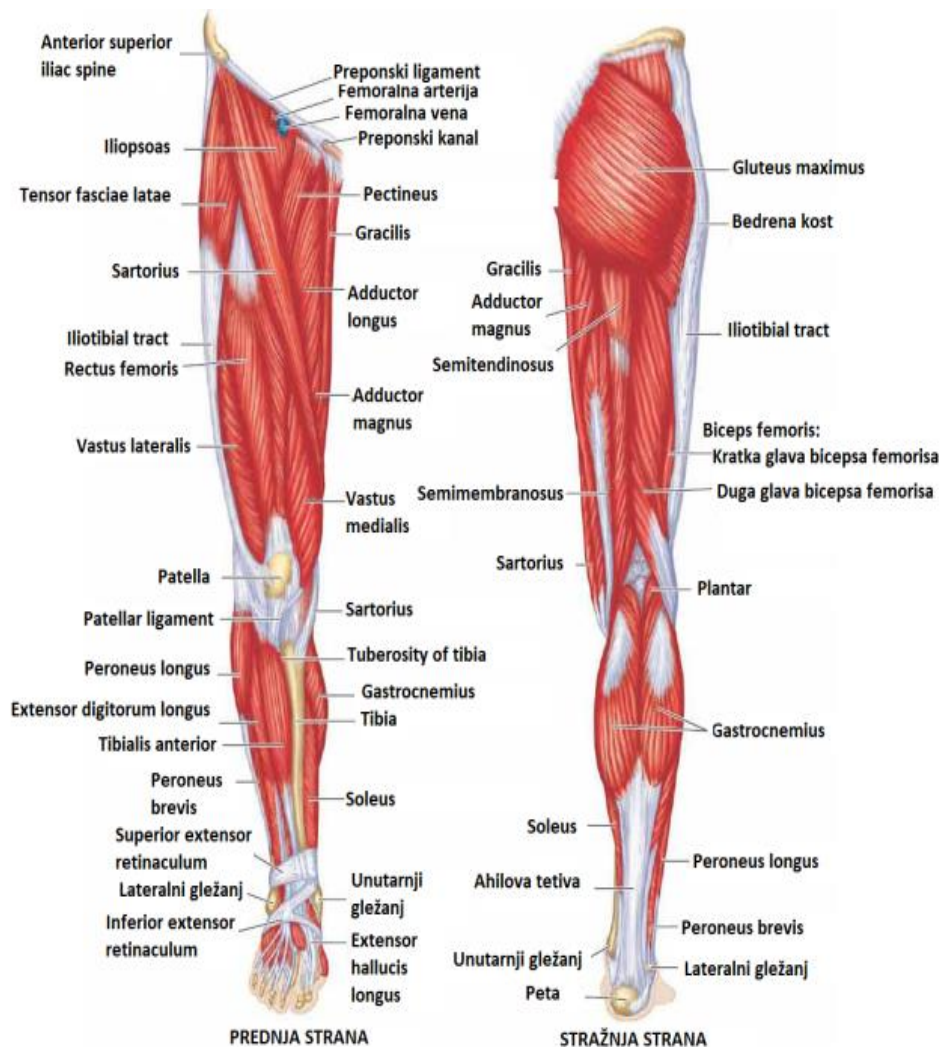
Slika 2. Zglobne strukture koljena:

A. pogled sprijeda B. pogled straga [<https://www.happyjointsindia.com/sports.html>]

**Dinamički stabilizatori** koljenskog zgloba su mišići i tetive koji svojom aktivnošću pokreću zglob i ujedno ga učvršćuju. To su svi mišići natkoljenice i potkoljenice koji sudjeluju u vršenju bilo kojeg pokreta u tom zglobu, primjerice m. quadriceps sa prednje strane natkoljenice te skupina mišića hamstringsa (m. biceps femoris, m. semitendinosus, m. semimembranosus) koji sačinjavaju stražnju stranu natkoljenice, odnosno stražnju ložu. Mišići potkoljenice imaju sinergističku ulogu kod velikog broja pokreta koljenskog zgloba.[5]

**M. semitendinosus** polazi zajedničkom glavom s tuber ischiadicum i seže do medijalne plohe tibije gdje tvori pes anserinus superficialis zajedno s m. gracilis i m. sartorius. Između plohe tibije i pes anserinusa nalazi se produžetak velike bursa anserina. Mišić je dvozglaban i u zdjeličnom zglobu obavlja retroverziju, a u koljenskom zglobu sudjeluje u fleksiji i rotaciji potkoljenice prema unutra. Inervira ga n. tibialis.[3]

**M. semimembranosus** polazi s tuber ischiadicum i tijesno je povezan s m. semitendinosus, a njegova se tetiva ispred lig. collaterale tibiale dijeli na tri dijela. Prvi dio je usmjeren naprijed prema medijalnom kondilu tibije, drugi dio prelazi u fasciju poplitealnog mišića i treći dio završava u stražnjoj stijenci zglobne čahure kao lig. popliteum obliquum, pa su ta tri spoja nazvana i pes anserinus profundus. Mišić je dvozglaban i ima funkciju sličnu onoj m. semitendinosusa, te u zdjeličnom zglobu obavlja retroverziju, a u koljenskom zglobu flektira i rotira potkoljenu prema unutra. Između njegove tetive (prije no što se razdijeli) i medijalne glave m. gastrocnemiusa leži bursa m. semimembranosi. Burza je često spojena s bursa subtendinea m. gastrocnemii medialis. Inervira ga n. tibialis. Mišić može katkad i manjkati ili je potpuno srašten s m. semitendinosus. U nekih ljudi, također može manjkati i lig. popliteum obliquum.[3]



Slika 3. Mišići donjih udova:

A. Prednja strana B. Stražnja strana

[<https://www.fitness.com.hr/vjezbe/vjezbe/10-najboljih-vjezbi-za-noge.aspx>]

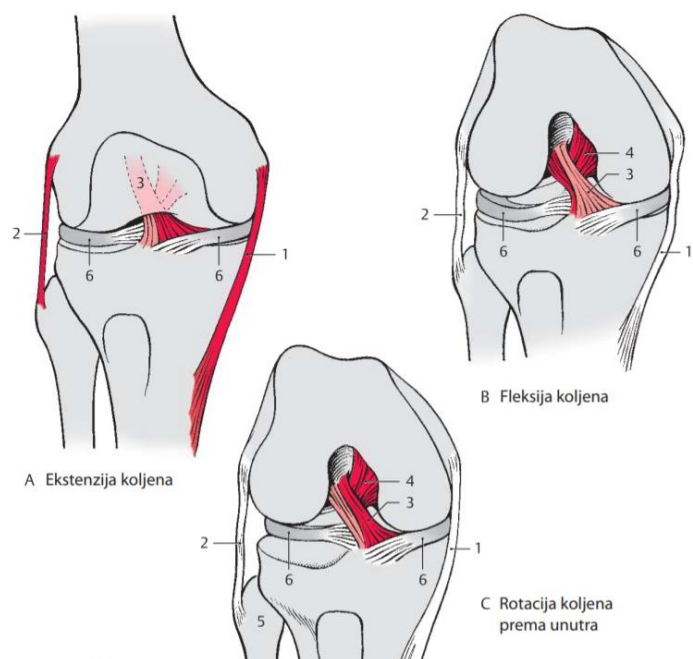
### 3. BIOMEHANIKA

S obzirom na mehaniku, koljeni je zglob sastavljen od kutnog i obrtnog zgloba – trochoginglymus.[1] Tijekom kretanja koljeno podnosi impresivna opterećenja dok istovremeno izvodi precizne pokrete i omogućava relativno stabilan mehanizam za učinkovito hodanje na dvije noge. Gledajući koljeno u sagitalnoj ravnini vidimo da su lukovi femoralnih kondila puno duži nego što je anterio-posteriorna dužina tibijalnog platoa što znači da bi se femur „otkotrljao“ sa tibije puno prije nego bi se dosegao maksimalan stupanj fleksije kada bi se ista odvijala samo valjanjem. No, to se ne događa iz razloga što femur istovremeno kliže prema naprijed dok se valja prema straga.[4]

Aktivna je ekstenzija u koljenu izvediva do položaja 0, pasivno je moguća hiperekstenzija do 5°, a patološka je hiperekstenzija veća od 15°. Aktivna fleksija u koljenskom zglobu u prosjeku je izvediva od položaja 0 do 135°, a pasivno se fleksija može povećati do krajnje granice od 160°. Raspon između 135° i 160° nazvan je “mrtvim mišićnim prostorom”. [1]

Tablica 1. Opseg pokreta u koljenom zglobu.

Aktivna ekstenzija koljena	0°
Pasivna hiperekstenzija koljena	5°
Aktivna fleksija koljena	0°-135°
Pasivna fleksija koljena	160°
Eksterna rotacija	40°
Interna rotacija	10°



**Slika 4. Ligamenti prilikom pokreta koljena**

[preuzeto iz: Platzer W. priručni anatomski atlas u tri sveska. Pri svezak-Sustav organa za pokretanje. 10.izdanje. Zagreb: Medicinska Naklada; 2011

(A) Pri ispruženom koljenu napete su obje kolateralne sveze (1, 2) i prednji dio lig. cruciatum anterius (3). Pri ekstenziji kližu kondili femura u krajnji položaj i pri tomu se širi lig. collaterale tibiale (1), te u zadnjih 10° ekstenzije, prije krajnjega položaja slijedi završna rotacija od oko 5°. Takva je kretnja uvjetovana napetošću lig. cruciatum anterius i također oblikom medijalnoga kondila bedrene kosti te djelovanjem iliotibijalnog traktusa. U tom su pokretu potpuno napete obje postranične sveze i istodobno nastaje blago razdvajanje ukriženih sveza (3, 4). Završna rotacija može biti nadopunjena i vanjskom rotacijom tibije, a na uporišnoj nozi nastaje blaga rotacija natkoljenice prema unutra. Pri krajnjoj ekstenziji napete su također i kolateralne (1, 2) te ukrižene sveze.[3]

(B) Pri flektiranom koljenu gotovo su sve sveze koljena mlohave i u položaju fleksije mogući su pokreti rotacije koje usklađuju ukrižene sveze. Prilikom fleksije femur se odiže sa prednjih rogova meniska pri čemu dolazi do kontakta između posteriornih dijelova femoralnih kodnila i tibijalnog platoa i stražnjih rogova meniska.[3]

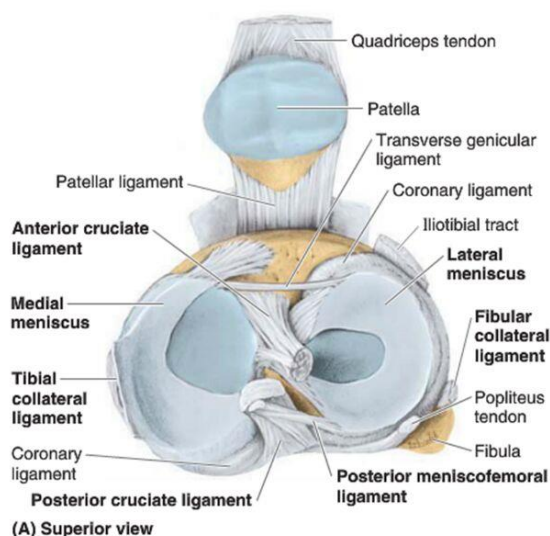
(C) Opseg je rotacije prema unutra veći nego opseg rotacije prema van, a u rotacijskom se pokretu po tibiji kreću femur i menisci (6), a pri fleksiji i ekstenziji kreće se femur klizeći po meniscima.[3]

## 4. PREDNJA I STRAŽNJA UKRIŽENA SVEZA

Ukrižene sveze, ligamenta cruciata genus, jesu dvije kratke i snažne sveze smještene u nutrini zgloba. Razapete su od međučvorne udubine bedrene kosti do goljenične kosti. Sveze su obložene sinovijalnim naborom koji polazi od stražnjeg interkondilarnog dijela koljena. One se međusobno križaju, a svaka je ukrižena i oko svoje osi. Zahvaljujući dvostrukom križanju sveze osiguravaju stalan doticaj zglobnih tijela u svakom položaju zgloba, jer je dio sveza uvijek zategnut.[2]

**Prednja ukrižena sveza**, ligamentum cruciatum anterius, je intrakapsularni intrasinovijalni skup fibroznih vlakana, polazi sa stražnjeg gornjeg dijela lateralnog kondila bedrene kosti i to sa strane što oblikuje lateralni zid međučvorne udubine. Sveza je usmjerena naprijed, dolje i medijalno i hvata se na goljeničnu kost ispred međučvorne udubine, na polju između prednjih hvatišta obaju meniska. Veza za goljeničnu kost je čvršća i šira nego ona za bedrenu kost.[2]

**Stražnja ukrižena sveza**, ligamentum cruciatum posterius, čvršća je nego prednja. Sveza polazi s prednjeg ruba međučvorne udubine i s dijela medijalnog kondila bedrene kosti koji je okrenut prema udubini. Proksimalno hvatište sveze polumjesečastog je oblika i funkcionalno je važnije od distalnog hvatišta. Sveza je usmjerena natrag, dolje i lateralno, križa poput slova "X" prednju ukriženu svezu i veže se u udubini iza stražnjeg ruba goljenične kosti na stražnjoj plohi tibije. Konveksna je prema natrag i široka oko 13 mm.[2]



Slika 5. Stukture koljenskog zgloba- pogled odozgo [preuzeto iz: <https://www.anatomynote.com/human-anatomy/knee-anatomy/knee-joint-superior-view/>]

## 5. MEHANIZAM NASTANKA OZLJEDA LIGAMENATA

Uz aktivnu mišićnu kontrolu, pasivna kontrola ligamenata u savršenoj funkciji koljena nije samo u vođenju pokreta nastalih djelovanjem mišića, već preko svoje senzorne inervacije poboljšavaju koordinaciju bitnu za zaštitu koljena. Funkcija kolateralnih i ukriženih ligamenata, meniska i zglobne čahure toliko je usko povezna u očuvanju cjelovitosti i stabilnosti koljena da je svaka ozljeda važna za mehaniku zgloba.[1]

Ozljede koljenskog zgloba često nastaju pri radu, u prometu, a pogotovo pri sportskim aktivnostima. Akutne ozljede koljena bez obzira na uzrok nastanka mogu biti od najjednostavnijeg nagnječenja mekih tkiva u području koljena, preko puknuća ligamenata, meniska do intraartikularnih prijeloma na femuru, tibiji i pateli i traumatskog iščašenja koljenskog zgloba (rijetko u sportu, najčešće u prometu).[1]

Bez obzira na to o kojem se ligamentu radi, najprije treba razlikovati je li nastalo samo istegnuće, *distensio*, djelomičan prekid, *ruptura partialis*, ili potpuni prekid, *ruptura totalis* ligamenata. S obzirom na lokalizaciju ozljede, treba razlikovati je li ona nastala na proksimalnom ili distalnom hvatištu ligamenta za kost ili eventualno između tih hvatišta, tj. u srednjem dijelu ligamenta. Podjela ozljeda ligamenata na svježije i zastarjele, na istegnuća, djelomične ili potpune prekide, te mjesto ozljede ligamenata, važna je pri donošenju odluke hoće li liječenje biti konzervativno ili kirurško.[1]

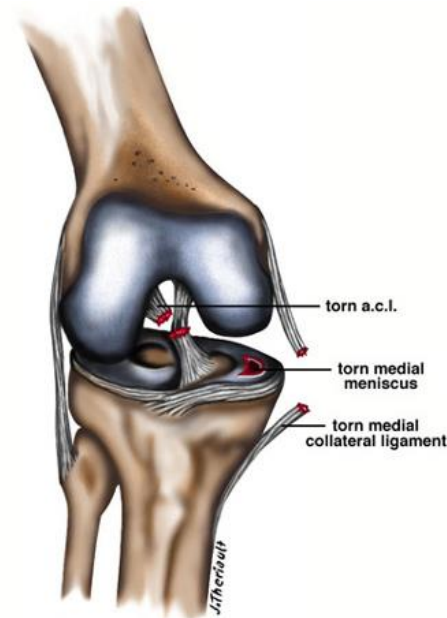
### 5.1. Ozljede prednje ukrižene sveze

-lig. cruciatum anterius (ACL) u smislu potpune rupture, najčešće su ozljede koje se dobro dijagnosticiraju, a dijagnozu je moguće postaviti kliničkim testovima s obzirom na to da dolaze s ozljedama meniska i medijalne kolateralne sveze, simptomatologija kojih dominira u kliničkoj slici ozljede.

Ozljede s abdukcijom i rotacijom u koljenu uvijek uzrokuju složene ozljede medijalnog kolateralnog ligamenta, prednjega ukriženog ligamenta i medijalnog meniska, što je nazvano „zlokobnim trijasom“ (nesretni trijas) koljena. Ozljeda prednjeg krucijatuma može biti na tibijalnom hvatištu uz avulziju eminentiae intercondylaris tibiae, zatim može postojati



avulzija ligamenta na femoralnom hvatištu, ili oba, tj. femoralnom i tibijalnom hvatištu , ali uz očuvanje kontinuiteta ligamenta. Unutar sinovijalne ovojnice ligament može biti „raščohan“.[1]



Slika 6. prikaz ozljede anatomskih struktura pri zlokobnom (nesretnom) trijasu koljena, ozljeda ukrižene sveze, meniska i kolateralne sveze.

[preuzeto iz: <https://oahct.com/specialties/knee/anterior-cruciate-ligament-acl-tears/>]

## 5.2. Ozljede stražnje ukrižene sveze

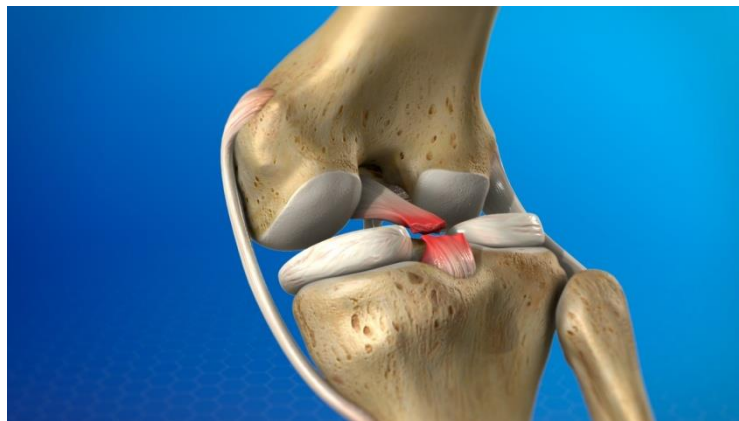-lig. cruciatum posterius (PCL) Ozljeđivanje PCL-a rjeđi je slučaj od ozljeđivanja ACL-a, a razlog tome je činjenica da je PCL deblji i snažniji te se shodno tome i teže može ozlijediti nego ACL. Ozljede PCL-a čine manje od 20% svih ozljeda koljenskog zgloba. Najčešći mehanizam ozljeđivanja PCL-a je direktni udarac ili pad na prednji dio goljenične kosti s koljenom u blago savijenoj, odnosno flektiranoj poziciji. Ozljeda je česta kod uklizavanja, sudara ili padanja u sportovima kao što su nogomet, skijanje, baseball, košarka, rukomet, itd. Također, ozljeda PCL-a može nastati akutno ili kronično, tj. može biti rezultat

iznenadne sile ili nastati akumulacijom mikrooštećenja na ligamentu izazvanih preopterećenjem ili drugim problemima u koljenskom zglobu.[6]

Stupnjevi ozljede PCL-a:

1. STUPANJ – parcijalna ruptura PCL-a
2. STUPANJ – parcijalna ruptura veće razine nego kod 1. stupnja
3. STUPANJ – potpuna ruptura PCL-a, koljeno nestabilno
4. STUPANJ – potpuna ruptura PCL-a u kombinaciji sa ozljedom nekog drugog ligamenta u koljenu

Kod rupture PCL-a rijetko se čuje zvuk pucanja kako kod rupture ACL-a, često se ozlijeđenima ne čini da su teže ozlijedili koljeno te nastoje normalno nastaviti sa aktivnostima što je zbog rupture ligamenta nemoguće.[6]



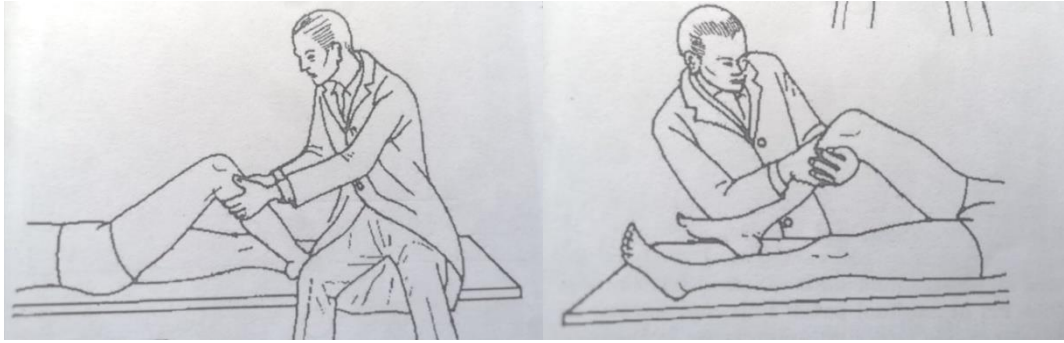
Slika 7. Ruptura stražnje ukrižene sveze [preuzeto iz: <https://regionalorthopedic.com/lower-extremities/knee/pcl-tears-treatment-surgery/>]

## 6. DIJAGNOSTIKA

### 6.1. Prednja ukrižena sveza

U kliničkoj slici uvijek postoje hemartros i zaštitni spazam mišića i zato je teško provesti kliničko ispitivanje u smislu izazivanja „simptoma prednje ladice“.[1] Najčešće je pri samoj ozljedi prisutna iznimno intenzivna bol praćena nastajanjem otoka i smanjenom pokretljivošću koljena. Za prvu pomoć treba upotrijebiti led kako bi se smanjila bolnost, te učiniti kompresiju elastičnim zavojem, a sve u nastojanju da se smanji nastajanje otoka. Nakon toga valja točno dijagnosticirati nastalu ozljedu.[7] Pri prvom pregledu liječnik će nastojati iglom i špricom aspirirati (evakuirati) otok, te ako naiđe na krv, to će biti prvi znak da se vrlo vjerojatno radi o puknuću ACL-a. Osim toga, uklanjanje krvi iz koljena obično donosi i smanjenje bolova. Nakon toga slijede testovi za koljeno, te postavljanje konačne dijagnoze.[7]

TEST PREDNJE LADICE - predstavlja kliničku metodu kojom možemo utvrditi dali postoji povećana gibljivost tibije u odnosu na femur u antero–posteriornom smjeru. Izvodi se dok pacijent leži na leđima s koljenom savinutim do 90 stupnjeva. Ispitivač sjedne na prste stopala fiksirajući na taj način distalni dio potkoljenice, a objema rukama obuhvati potkoljenu u blizini koljene pukotine sa stražnje strane. Palac obje ruke položen je uz tuberositas tibije. Test se izvodi na način da ispitivač pokuša povući potkoljenu prema naprijed ispod femura. Pomak tibije prema naprijed u odnosu na femur podsjeća na “izvlačenje ladice”, pa se i test naziva simptomom prednje ladice. Test je pozitivan kada je pomak tibije na bolesnoj nozi veći od pomaka tibije na zdravoj nozi. Pozitivan test upućuje na leziju prednjeg križnog ligamenta.[8]



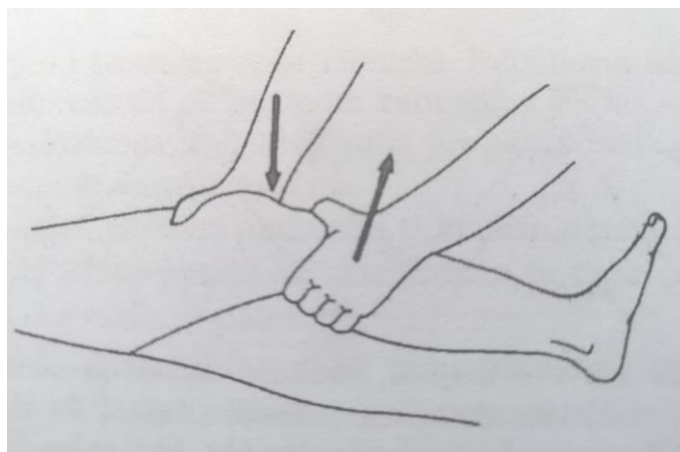Slika 8. Ispitivanje ukriženih sveza koljena - znak (simptom) ladice

[preuzeto iz: Pećina M. i suradnici: Ortopedija. 3.izmijenjeno i dopunjeno izdanje. Zagreb; 2004.]

LACHMANN-OV TEST - je vrlo pouzdan test kojim možemo dokazati postojanje lezije prednjeg križnog ligamenta. Test izvodimo na sličan način kao i test prednje ladice osim što je koljeno flektirano samo 20-30 stupnjeva.[9]

Lachmann test se izvodi dok pacijent leži na leđima sa koljenom savinutim 20-30 stupnjeva. Ispitivač jednom rukom primi natkoljenu i drži ju fiksno, a drugom rukom potkoljenu u području zglobne pukotine koljena i to sa stražnje strane te pokušava povući potkoljenu prema naprijed. Bitno je da palac ruke kojom primamo potkoljenu bude položen na tuberositas tibije.[9]

Pomak tibije prema naprijed u odnosu na natkoljenu trebao bi blokirati prednji križni ligament, pa ukoliko dođe do pomaka (pomak može biti od 2-10mm i više) možemo govoriti o puknuću ili nestabilnosti prednjeg križnog ligamenta.[9]



Slika 9. Pozitivan Lachmannov test pri ozljedi prednje ukrížene sveze koljena.

[preuzeto iz: Pećina M. i suradnici: Ortopedija. 3.izmijenjeno i dopunjeno izdanje. Zagreb; 2004.]

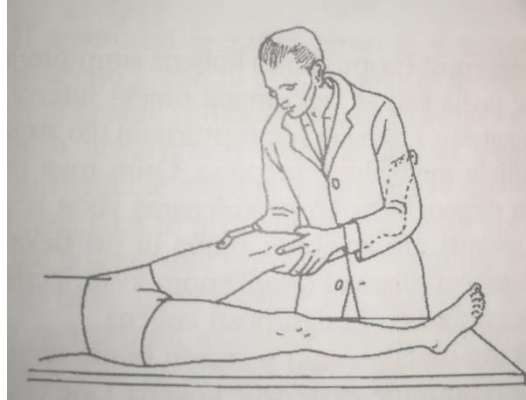
Dobro uzeta anamneza uz opis mehanizma ozljede i pažljivi pregled, po potrebi uz primjenu MR, omogućit će ranu dijagnozu i liječenje. Radiografiju treba uvijek učiniti da bi se vidjela eventualna avulzija interkondilarne eminencije.[1]

PIVOT SHIFT TEST – dinamičan, ali pasivan test stabilnosti koljena, koji provodi ispitivač bez ikakve aktivnosti pacijenta. Prikazuje poremećaj regulacije između kotrljanja i klizanja u zglobu koljena. Pacijent leži na leđima s opuštenim nogama. Ispitivač hvata petu zahvaćene noge nasuprotnom rukom smještenom bočno na proksimalnu tibiju, distalno od koljena. Ispitivač zatim primjenjuje valgus stres i aksijalno opterećenje dok interno rotira tibiju dok se koljeno pomiče u fleksiju iz potpuno ispruženog položaja. Pozitivan test naznačen je subluksacijom potkoljenice dok se femur rotira izvana, nakon čega slijedi smanjenje potkoljenice na 30-40 stupnjeva fleksije. Svrha ovog testa je otkriti anterolateralnu rotacijsku nestabilnost koljena. Strukture koje bi mogle biti ugrožene ako je ovaj test pozitivan su ACL, LCL, posterolateralna kapsula.[10]

JERK TEST – ima isti patomehanizam, osim što kreće iz fleksije koljena od 60 do 70 stupnjeva prema ekstenziji uz valgus i unutarnju rotaciju koljena. Kod fleksije od 30 stupnjeva događa se prednja subluksacija platoa tibije uslijed vlakna traktusa iliotibijalisa koji postaje ekstenzor.[11]

TEST ZA OZLJEDU KOLATERALNIH LIGAMENATA – pri normalnom koljenu nemoguće je ovim hvatom izvesti abdukciju ili addukciju potkoljenice, a pod prstom se

obično palpira napeti kolateralni ligament. Ako je ligament zbog ozljede distendiran ili rupturiran, potkoljenica će se moći abducirati ili adducirati, a zglobna pukotina između femura i tibije razjapiti će se kao žablja usta, po čemu je taj znak i dobio ime „znak žabljih usta“[1]



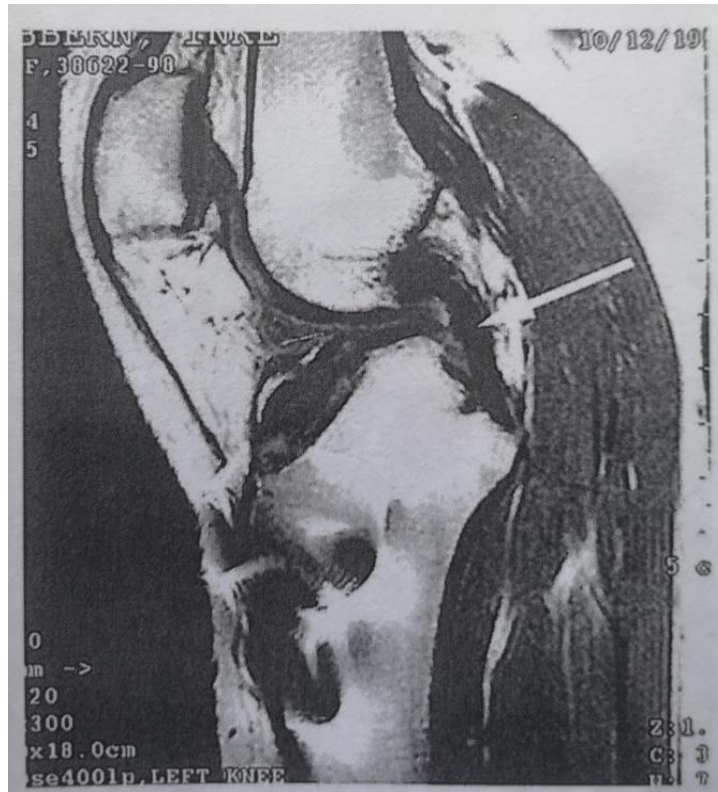
Slika 10. Način ispitivanja kolateralnih ligamenata koljena (znak žabljih usta).

[preuzeto iz: Pećina M. i suradnici: Ortopedija. 3.izmijenjeno i dopunjeno izdanje. Zagreb; 2004.]

## 6.2. Stražnja ukrižena sveza

Najčešće nastaje avulzija ligamenata s komadićima kosti tibije, što se može vidjeti radiografski ili pak dolazi do otrgnuća ligamenata na femoralnome hvatištu. Ako se previdi ozljeda lig. cruciatuma posteriusa, simptomi jače nestabilnosti koljena mogu se pojaviti i nakon dvije godine, kada nastane distenzija zglobne čahure i ostalih koljenih anatomskih struktura.[1]

Kod same ozljede javlja se bol u stražnjem dijelu koljena, a ponekad i u listu, zglob može nateknuti, može se javiti hematoma, osjećaj nestabilnosti i propadanja koljena, nemogućnost hodanja i stavljanja opterećenja na nogu, itd.[6] Za dijagnostiku je važna anamneza, tj. mehanizam ozljede. Ozljeda stražnjeg dijela zglobne čahure potvrđuje mogućnosti hiperekstenzije koljena. MR dijagnostika je od velike pomoći.[1]



Slika 11. Magnetska rezonancija (MR) osobito je značajna za prikazivanje stražnje ukrižene sveze koljena.

[preuzeto iz: Pećina M. i suradnici: Ortopedija. 3.izmijenjeno i dopunjeno izdanje. Zagreb; 2004.]

## 7. LIJEČENJE

### 7.1. Osnovni principi zbrinjavanja

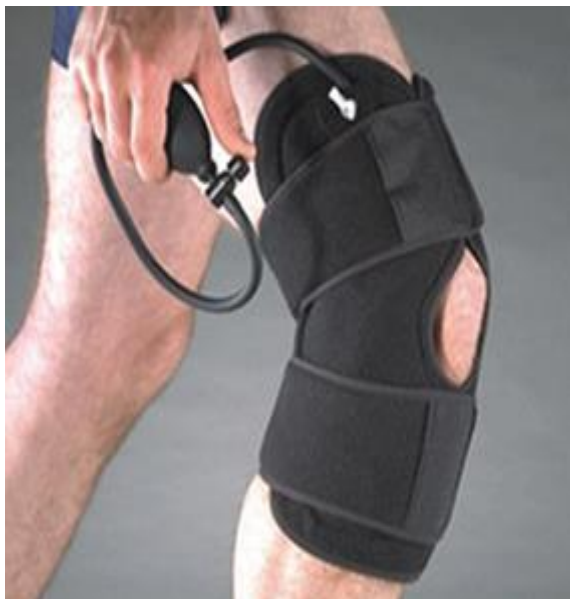U trenutku nastanka ozljede prva je zadaća liječnika kontroliranje i smanjenje hematoma, a što je bitno za daljnji tok liječenja i cijeljenja tkiva. Zato je osnovni princip zbrinjavanja ozljede Rice protokol: rest (poštediti), ice (hlađenje), compression (kompresija) i elevation (elevacija). Pod poštediti misli se na mirovanje počevši od odmora pa do funkcionalne imobilizacije ortozama sa zglobovima kojima je moguće regulirati opseg pokreta, a u trajanju koje se individualno određuje. Hlađenje se obavlja ledom ili potapanjem u hladnu vodu. Praktična je primjena vrećica za duboko smrzavanje, a danas postoje i posebno izrađene tzv. hladne manšete prilagođene za primjenu na pojedine zglobove i dijelove ekstremiteta. Važno je naglasiti da se led ili vrećice za hlađenje ne stavljaju direktno na kožu već preko sloja suhe gaze, ručnika, pamučne krpe, itd. Osobito je važno hlađenje u prvih tri sata nakon ozljede kada treba staviti led nekoliko puta po 15 minuta, a ako je podloga preko koje se stavlja led suha nema bojazni od pojave smrzotina, ako se led drži i duže od 15 minuta. Hlađenje se provodi 48 do 72 sata nakon ozljede s ciljem kontrole krvarenja, a nakon toga dolazi druga faza liječenja koja se sastoji u podržavanju procesa resorpcije hematoma. Kompresija se izvodi na različite načine, a najčešće elastičnim zavojem pri čemu treba biti oprezan da ne ometa perifernu cirkulaciju. Primjenjuje se zajedno s hlađenjem i zato je idealna tzv. hladna manšeta gdje se kompresija dozira po principu manšete tlakomjera. Elevacija ekstremiteta ima zadaću podržavanja venskog krvotoka, sprječavanje krvne staze i poboljšanja limfne drenaže.[1]

Nakon primjene osnovnih principa zbrinjavanja, ovisno o naravi i težini ozljede slijedi daljnja specijalistička dijagnostika i liječenje, bilo konzervativno ili kirurško uz odgovarajuću funkcionalnu rehabilitaciju.[1]



Slika 12. Hladna manžeta (Cryocuff) primjenjuje se zbog hlađenja i kompresija.

[preuzeto iz:  
<https://www.capesmedical.co.nz/medical-products/rehabilitation/ice-packs/loumark-cold-compression-knee/loumark-cold-compression->



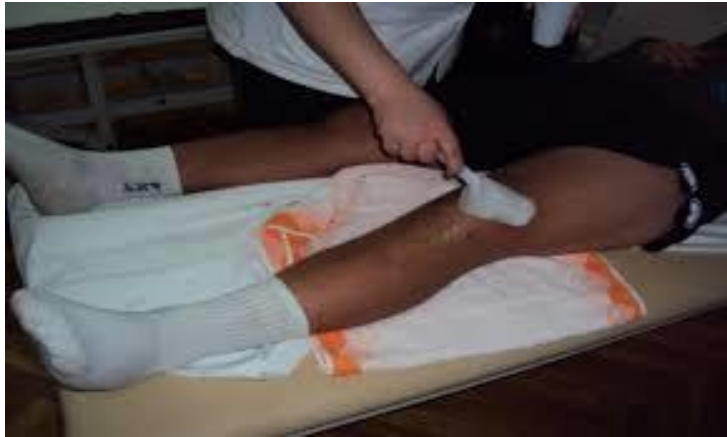## 7.2. Konzervativne metode liječenja

Stariji bolesnici, ali i oni mlađi koji prihvaćaju život bez pojačanih fizičkih i sportskih aktivnosti, čak ni oni ne mogu funkcionirati dobro, a dob nije ograničenje za izvođenje zahvata rekonstrukcije ligamenata, ali je na pacijentu odluka o metodi konzervativnog liječenja. Takvo liječenje podrazumijeva ciljano jačanje aktivnih stabilizatora koljena – natkoljениčnih i potkoljениčnih mišića te poboljšanje propriocepcije bitne za pokretljivost koljenskog zgloba. Ciljanim treningom snage i koordinacije zglob koljena se neće stabilizirati, jer su narušene unutarnje strukture zgloba. Lijekovi protiv bolova, sredstva koja smanjuju upalu, te krioterapija koja također pomažu oporavku.[5]

### 7.2.1. Fzikalna terapija

**Krioterapija** je primjena hladnoće u svrhu liječenja. Izravni učinak hlađenja je pad temperature kože i potkožnog tkiva, a manje mišića i zglobova. Pri akutnoj ozljedi krioterapija djeluje analgetski, smanjuje spazam, otok i krvarenje. Najčešće se primjenjuje prije kineziterapije, a provodi se u tri oblika:

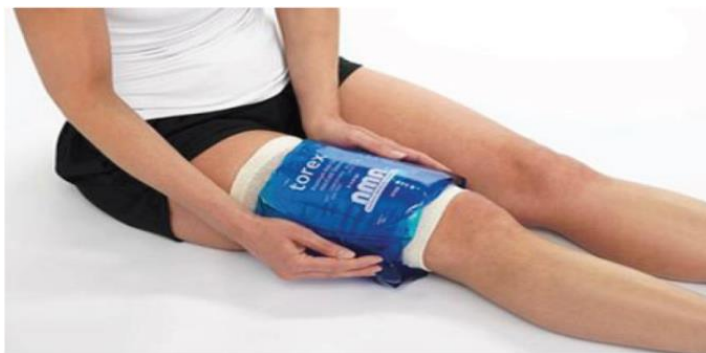- **Kriomasaža**, najčešći oblik, određeni dio tijela se masira ledom 10 minuta ili dok se ne postigne analgezija



Slika 13. Kriomasaža

[preuzeto iz: <https://epodravina.hr/krioterapija-lijecenje-hladnocom/>]

- **Kriooblog**, kao oblog se koristi kompresa ili vrećica sa hladnom vodom ili ledom



Slika 14. Kriooblog [preuzeto iz: <https://drgaletic.rs/tretmani/krioterapija/>)]

- **Kriokupka**, gdje se određeni dio tijela uranja u hladnu kupku

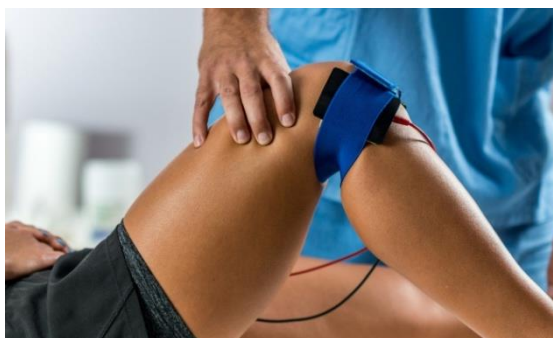

Slika 15. Kriokupka.

[preuzeto iz: <https://www.prohealthcareproducts.com/whitehall-s-series-110-gallon-stationary-cold-therapy-tank-w-o-turbine/>]

**Elektrostimulacija** je postupak kojim se izaziva mišićna kontrakcija putem električnih podražaja. Odabire se trajanje, amplituda i oblik pojedinog impulsa, te frekvencija impulsa. Postoje različiti izvori i vrste struje. Istosmjerna struja može biti konstantna tzv. galvanska ili kontinuirana, a izmjenična može biti faradska i sinusoidna. Impulsi imaju dva osnovna oblika, pravokutan i trokutast. Pravokutan pogoduje stimulaciji zdravog mišića, a trokutastim impulsima se testiraju mlohavije pareze. Impulsima modeliranim po jačini tretiramo inaktivitetnu, atrofičnu muskulaturu. Elektrode se mogu postaviti na mišić na više načina. Monopolarna tehnika se koristi kod stimulacije malih mišićnih skupina dok je bipolarna tehnika uobičajena i koristi dvije jednako velike elektrode koje se postavljaju jedna ispod druge na mišićni trbuh (mjesto gdje je podražljivost mišića najveća a kožni otpor najmanje).

[2]



Slika 16. Elektrostimulacija.

[preuzeto iz: <https://www.kaliper.hr/usluge/ortopedija/>]

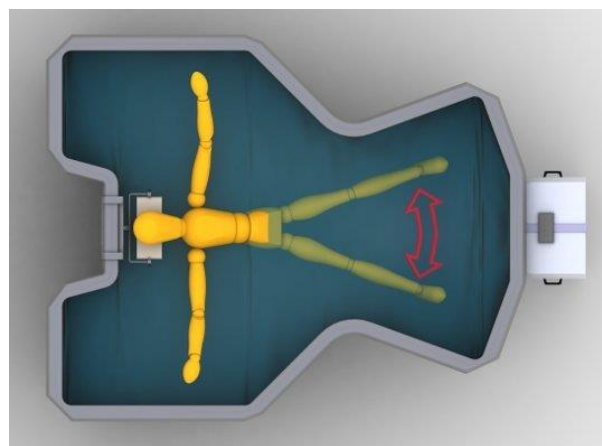
**Compex** predstavlja vrhunsku tehnologiju na području elektrostimulacije, koja je vrlo bitna i potrebna zdravstvenim radnicima u fizikalnoj i medicinskoj rehabilitaciji, ali i rekreativcima i vrhunskim profesionalnim sportašima. Njihovu djelotvornost potkrepljuju klinička ispitivanja. Compex je dobitnik niza tehnoloških, funkcionalnih i dizajnerskih nagrada u svijetu. U suradnji sa švedskim CEFAR-om, vodećim svjetskim istraživačem i proizvođačem elektrostimulatora, Compex predstavlja vodeću tehnologiju na tom području. Compex se ponosi svojom **MI-tehnologijom** – MUSCLE INTELLIGENCE je revolucionarna Compex-ova tehnologija koja uzima u obzir specifične karakteristike svakog mišića, kao što su npr. veličina, snaga, sastav i tip te tako nudi primjerenu mišićnu stimulaciju. Senzor mišićne inteligencije omogućava najširi krug djelovanja, jer se mišićna stimulacija može koristiti od najranijih trenutaka nakon ozljede ili operacije sve do najzahtjevnijih sportskih aktivnosti. Također je djelotvoran kod otklanjanja različitih bolnih stanja i aktivne regeneracije sportaša nakon treninga. Zahvaljujući brojnim modalitetima moguće je svaki program prilagoditi specifičnim potrebama.[12]

**Ultrazvuk** je metoda termoterapije u kojoj se ultrazvučne mehaničke vibracije pretvaraju u toplinu. Najvažnije djelovanje jest toplinsko. Primjena ultrazvuka uzrokuje mikromasažu tkiva, oksigenaciju i regeneraciju, bolju prokrvljenost i dolazi do analgezije, smanjena spazma i kontraktura zglobova.[2]

**Laser** - svjetlo pomoću stimulirane emisije radijacije (light amplification by stimulated emission of radiation) Laserska svjetlost je stimulirana emisija elektromagnetnog zračenja iz spektra neionizirajućeg zračenja. To je jako usmjeren snop koherentne

monokromatske (infracrvene, vidljive ili ultraljubičaste) svjetlosti. U fizikalnoj medicini se koriste laseri male snage koji ostvaruju biostimulativni efekt bez termičkog efekta i bez morfoloških promjena tkiva. Terapijska svojstva su snažno analgetsko djelovanje, snažno antiinflamatorno, antiedematozno djelovanje (protiv upale i oteklina), izrazito biostimulativno. Prednosti kod terapije laserom značajno skraćuje vrijeme liječenja, može se primijeniti u akutnoj fazi jer je atermična procedura (ne zagrijava tkiva), također je pozitivan utjecaj na regeneraciju kosti, perifernih živaca, mišićnih vlakana i kože. [13]

**Hidroterapija** koristi tekući medij u terapijske svrhe i prednost ove metode su 3 osnovna svojstva vode: toplina, sila uzgona i hidrostatski tlak. Toplina poboljšava cirkulaciju, smanjuje bol i mišićni spazam i dovodi do opuštanja ligamenata. Sila uzgona dovodi do prividnog smanjenja težine i to omogućava lakše izvođenje aktivnog pokreta. Hidrostatski tlak je veći od kapilarnog pa kompresijom djeluje na pražnjenje kapilara i smanjenje edema. Hidroterapijom se najčešće koristimo za provođenje vježbi (hidrogimnastika). Vježbe se provode u bazenu ili u Hubbardovom tanku.[2]




Slika 17. Leptir kada (

Hubbardov tank)

[preuzeto iz: <https://www.ewacmedical.com/products/butterfly-bath-hubbard-tank/>]

**Kineziterapija** metoda fizikalne terapije koja se u liječenju koristi pokretom, osnovnim ciljem jačanja mišića. Vježbe se izvode individualno, u parovima, u manjim ili većim skupinama. Svaka vježba ima uvodni (priprema cirkulacije) glavni (najveća aktivnost) i završni dio (smirivanje aktivnosti). Kod kineziterapije od posebne je važnosti sinkronizacija

disanja i pokreta. Tipovi vježbi: pasivne, aktivne i potpomognute vježbe. Pasivne vježbe izvodi fizioterapeut, a koristi se za sprečavanje nastanka kontraktura, za održavanje duljine mišićnih vlakana i proprioceptivnog osjeta. Aktivne vježbe izvodi bolesnik, a služe jačanju mišića i povećanju opsega pokreta zglobova. Indikacije su, praktički, sva područja medicine, osobito oštećenja lokomotornog, centralnog i perifernog živčanog sustava te poremećaji pravilnog razvoja djece. Ona je osnovni postupak u rehabilitaciji.[14]



Slika 18. Kineziterapija.

[preuzeto iz: <https://www.fitness.com.hr/zdravlje/ozljede-bolesti/Ozljeda-prednjeg-kriznog-ligamenta.aspx>]

## 8. KIRUŠKE METODE LIJEČENJA

### 8.1. Povijest

Ukriženi ligamenti poznati su još od doba drevnog Egipta i njihova anatomija je opisana u poznatom Smith papirusu (3000 g. pr. Kr.). Hipokrat također (460-370 g. pr. Kr.) navodi subluksaciju koljenskog zgloba sa patologijom ligamenata. Grčki fizičari Claudius Galen u Rimskom Carstvu je prvi koji je opisao prirodu ACL-a. Prije Galenovih opisivanja, vjerovalo se da su ukriženi ligamenti dio živčanog sustava, ali Galen je prvi koji je opisao ACL kao strukturu koja podupire zglob i prevenira abnormalne kretnje u koljenu. Nazvao ih je križni ligamenti koljena, ali nije opisao detalje njihove funkcije. Godine 1836. braća Weber iz Goettingena u Njemačkoj, primijetili su abnormalne antero-posteriorne pokrete tibie nakon presjeka ACL. Također su opisali rotatorne i klizajuće mehanizme koljena i uzrok zatezanja različitih snopova križnih ligamenata, prvi su opisali da je svaki snop ACL-a napet u različitim stupnjevima fleksije koljenskog zgloba.[15]

Godine 1845. Amade Bonnet (1809-1858) u Lyonu, objavio je svoje prve studije za mehanizam nastanka ozljeda ligamenta koljena u svojoj raspravi o liječenju bolesti zglobova. Prvi zapisani opis rupture ACL je 1850. godine od strane Starka. Grk Georgios C. Noulis 1875. godine prvi put je opisao tehniku Lachmannovog testa. Godine 1900. Battle prvi izvještava o popravku ACL. To je učinjeno dvije godine ranije tijekom liječenja iščašenja koljena. Rezultati su bili zadovoljavajući, ali daljnji opis nije napravljen. Battle objavljuje prvo izvješće i Mayo-Robson izvršava prvi popravak, a 1903. godine izvještava o popravku oba ukrižena ligamenta koljena kod 41-godišnjeg rudara. Postavljena je dijagnoza puknuća prednjeg i stražnjeg križnog ligamenta. Daljnja artrotomija otkrila je da su ligamenti izvađeni iz bedrenih nastavaka i uredno su popravljeni šavovima. Nakon nekoliko tjedana gipsane imobilizacije, koljeno se smjelo pomicati i šest godina postoperativno pacijent je izvijestio da je koljeno "savršeno čvrsto". Mayo-Robson je smatrao da bi ovaj slučaj trebalo objaviti i da je kirurški popravak bio "izvediv i s nadanjem". Ipak kasnije, 1903. godine, F. Lange iz Münchena pokušao je zamijeniti ACL koristeći pletenu svilu pričvršćenu na semitendinozus kao zamjenu za ligamente, na kraju nije uspjelo. Važnost prednjeg križnog ligamenta (ACL) prepoznao je Fick već 1911. godine, a 1913. godine Goetjes je izradio detaljnu studiju ruptura križnih ligamenata. Raspravljao je o funkciji ligamenata i mehanizmima puknuća, kako je

utvrđeno ispitivanjima leševa. Zagovarao je popravak akutne ozljede i konzervativni tretman kroničnih ruptura do 1916. godine Jones je primijetio da je šivanje ligamenata apsolutno uzaludno, prirodno tkivo je jedino pouzdano sredstvo za popravak. Jonesovo rano opažanje potvrdili su 60 godina kasnije Feagin i Curl, kada su objavili svoje dugoročno praćenje kadeta iz West Pointa koji su tijekom studija imali popravljeni ACL. Zaključili su da dugotrajna praćenja ne opravdavaju nadu, da će anatomska repozicija rezidualnog ligamenta rezultirati ozdravljenjem. Takva su gledišta dovela do trenda udaljavanja od primarnog popravka ACL-a (bez povećanja) i prema konceptu neposredne rekonstrukcije ACL-a.[15]

### **8.1.1. Autologne transplantacije široke fascije i meniskusa**

K. H. Giertz je 1912. godine operirao 13-godišnjakinju s potpuno nestabilnim koljenom. Imala je septički artritis koljena kad je imala godinu dana. Prvo je ispravio fiksnu deformaciju fleksije od 45 stupnjeva osteotomijom. Dva tjedna kasnije stabilizirao je koljeno slobodnim transplantiranim trakama fascia lata, prišivenim na medijalnoj strani na medijalni epikondil femura i na tibijalni tuberkulum, a na bočnoj strani od lateralnog epikondila do glave fibule. Djevojčica je postoperativno bila asimptomatska i nije bila na praćenju 6 mjeseci. U sve praktične svrhe koljeno je bilo stabilno. Godine 1917. Hey Groves objavio je kratko izvješće o rekonstrukciji ACL-a. Odvojio je traku fascije late od njenog umetanja i usmjerio je kroz tunel u tibiji. Sljedeće 1918. godine Smith je objavio papirnati izvještaj o devet slučajeva koje je liječio tehnikom Hey Groves-a. Smith je bio kritičan prema nepotpunoj prirodi konstrukcije, koja nije uspjela ojačati medijalni kolateralni ligament. Godinu dana kasnije Hey Groves predstavio je još četrnaest slučajeva u kojima je modificirao svoju tehniku ostavljajući presadak pričvršćen na tibiju i odvajajući ga superiorno, slijedeći isti put kao u prethodnim slučajevima. Hey Groves 1920. godine prvi je jasno izjavio da fleksija i ekstenzija koljena utječu na napetost unutar ACL-a.[15]

### **8.1.2. Hamstrings transplantati**

Godine 1934. talijanski ortopedski kirurg Riccardo Galeazzi opisao je tehniku za rekonstrukciju ACL-a pomoću semitendinozne tetive. Tetiva je oslobođena iz svog muskulotendinoznog spoja i postavljena intraartikularno kroz koštani tunel promjera 5 mm izbušen u epifizi tibije i tunel izbušen kroz bočni kondil femura, gdje je fiksiran na



pokosnicu.[15] Galeazzi je koristio tri reza: jedan za uzimanje tetive semitendinozusa, drugi za artrotomiju i treći bočno za fiksaciju. Koristio je gips 4 tjedna, a 6 tjedana djelomično ležaj. Izvijestio je o tri slučaja, jedan je operiran 1932. godine i praćen je 18 mjeseci, a konačni ishod bio je stabilno koljeno s punim ispužanjem i samo blagim smanjenjem fleksije. Galeazzi je prvi koji je ikada objavio uporabu autotransplantata tetive stražnjeg koljena u rekonstrukciji ACL-a. Godine 1939. Macey je izvijestio o korištenju tetive semitendinozusa za rekonstrukciju ACL-a. Uziman je samo tetivni dio semitendinoznog mišića. Tijekom uzimanja Macey se zaustavio kraj muskulotendinoznog spoja i pričvrstio presadak s koljenom u punoj ekstenziji. Dugo godina vjerovalo se da je Macey prvi koji je ikada koristio tetive koljena u rekonstrukciji ACL. Ortopedska zajednica nije uzela u obzir Galeazzijevu publikaciju 5 godina ranije. Godine 1950. Lindemann je koristio tetivu semitendinozusa kao dinamički stabilizator koljena s nedostatkom ACL-a. Augustin je izvijestio o sličnom postupku. McMaster i sur. 1974. godine koristio je samo tetivu gracilisa. Ostavljen je distalno pričvršćen, provučen kroz tibijalni i femoralni tunel te fiksiran na bočni kondil pomoću spajalice.[15]

### **8.1.3. Transplantati patelarnog ligamenta**

Godine 1935. Campbell je izvijestio o prvoj uporabi transplantata na tibiji medijalne trećine patelarne tetive, prepatelarnog retinakuluma i dijela tetive kvadricepsa. Campbellova tehnika uključivala je bušenje dva tunela, jedan u tibiji i jedan u bedrenoj kosti. Transplantat je prišiven na pokosnicu na proksimalnom kraju femoralnog tunela. Postupak nije odmah postigao široko odobrenje. Nekoliko godina kasnije ponovno ga je uveo MacIntosh. Godine 1944. Abbott je primijetio da je, u odsustvu prijeloma, pregled zgloba koljena bio prečesto površan i letimičan, s mnogim obrascima ligamentnih ozljeda koji su grupirani kao "unutarnji poremećaji koljena" i tretirani neadekvatno. Savjetovao je da se, kako bi se izbjegao kasniji razvoj bolnog, nestabilnog zgloba s ponavljajućim izljevima, naknadnim artritičnim promjenama i pratećim trajnim invaliditetom, "daleko veća preciznost u dijagnozi i terapiji nužna je u zglobu tako raznolike složenosti".[15]

#### 8.1.4. Transplantati ligamenta patele

Jones je 1963. godine objavio novu kiruršku tehniku za rekonstrukciju nepopravljivo oštećenog ACL-a. Jones je komentirao da, iako se već dugo cijenila potreba za kirurškom rekonstrukcijom nepopravljivo rastrganog ACL-a, postojala je potreba za zadovoljavajućom tehnikom za rješavanje problema. Opisana tehnika smatrana je jednostavnijom i "gotovo fiziološkom" od prethodnih tehnika. Jones je svoju tehniku opisao kao najveću primjenu na stare ozljede, dok je sugerirao da je kirurški popravak i dalje postupak izbora za akutne ozljede. Jonesov postupak koristi medijalni parapatelarni rez koji se proteže od jednog inča distalno od patele do samo distalnog tibijalnog tuberkuluma. Nakon bušenja bedrenog tunela, srednja trećina patelarne tetive zarez se cijelom dužinom, s tim da se rezovi nastavljaju proksimalno preko patele i u tetivu kvadricepsa. Tada se pomoću pile izreže trokutasti blok kostiju iz površinske kore patele u liniji uzdužnim urezima. Zglobna površina patele nije probijena. Na taj je način transplantat koji se sastoji od koštanog bloka s patele i središnje jedne trećine stvara se tetiva patele, koja je i dalje u kontinuitetu s tibijom kroz tibijalni umetak tetive patele. Ovaj transplantat zatim prolazi kroz femoralni tunel ugrađujući se patelarna komponenta transplantata unutar femoralnog tunela, kada se povuče napeta tetiva patele i rez kože zatvaraju se. Jones je izvijestio o 11 pacijenata koji su to podvrgnuti postupak s izvrsnim kliničkim ishodima. Kritika tehnike usredotočila se na činjenicu da je, budući da je transplantat bio tako kratak, femoralni tunel morao biti bušen na prednjem rubu ureza, a ne na umetanju izvornog ACL-a. Tehnika je, međutim, bila jednostavna i uzrokovala je minimalne kirurške traume i tako stekla široko prihvaćanje. Bruckner je opisao sličnu tehniku 1966. godine, koristeći "medijalnu trećinu patelarne tetive. Transplantat, uzet blokom patelarne kosti, ostavljen je pričvršćen za tibiju, a zatim je prošao kroz tibijalni tunel, dajući transplantatu veću radnu dužinu nego u Jonesovoj tehnici. Nakon prolaska kroz zglob, transplantat je zatim stavljen u čahuru bedrenej kosti i pričvršćen za bočni aspekt bočnog kondila femura bedrene kosti šavovima koji prolaze kroz gumb. Franke je pionir u korištenju slobodnog koštano-patelarnog presatka koji se sastoji od jedne četvrtine tetive patelarne kosti s blokovima kosti izvedenih iz patele i proksimalne tibije na suprotnim krajevima transplantata. Njegov je transplantat fiksiran klinastim dijelom kosti usidrenim na visoravni tibije i dijelom kosti nalik školjki ugrađenom u kondil femura. Iako je vrlo slična tehnikama Jones i Bruckner, ovo je bio prvi opis slobodnog transplantata koji se koristi na ovaj način. Marshall i sur. 1979. godine također su koristili središnju trećinu patelarne tetive, ali su je

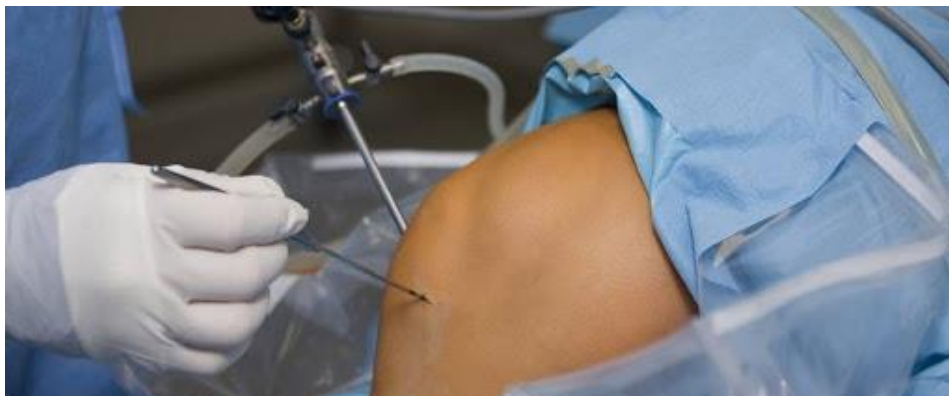ostavili distalno pričvršćenu, te su dodali dužinu trake tetive kvadricepsa, koja je bila pričvršćena u bočnom kondilu u gornjem položaju. Do 1990-ih tehnika korištenja slobodnog koštano-patellarnog tetiva-koštanog presatka uzetog iz središnje jedne trećine patele postala je „Zlatni standard“ liječenja. Ova je tehnika široko nazvana Jonesov postupak u odnosu na pionirski rad koji je Kenneth Jones obavio 1960-ih. Bio je popularan jer je bio relativno jednostavan i jer je donio stalno dobre rezultate. Tijekom tog razdoblja istraživači su osmislili metalni interferencijski vijak kao oblik fiksacije tibijalnog i femoralnog grafta. Ubrzo su uslijedili bioapsorbibilni interferencijski vijci.[15]

## 8.2. Artroskopija

Obavlja se uvođenjem endoskopa u zglob kroz male incizije dužine do 10 mm. Obično se izvode 2 pristupa na standardnim mjestima, jedan za artroskop, a drugi za operacijski instrument.[1]

Prednosti artroskopije su brojne i dijagnostika bolesti ozljeda zgloba neusporedivo je bolja budući da se artrotomijom nikada ne vidi čitav unutrašnji zglob, a pravilnim se artroskopskim pregledom može pregledati i najnedostupniji dio zgloba. Izbjegavaju se komplikacije artrotomije kojom se presijecaju proprioreceptori, što poslije utječe na funkciju zgloba i trofiku mišića. Skraćivanje vremena postoperacijske rehabilitacije vrlo je izražen u odnosu na otvoren način kirurškog liječenja. Komplikacije su velika rijetkost tako da je artroskopija vrlo sigurna operacijska metoda.[1]

Danas se artroskopija izvodi rutinski na svim većim, a po potrebi i na manjim zglobovima. Indikacije za artroskopiju razlikuju se od zgloba do zgloba. Kod svih se zglobova može reći da su indikacije za artroskopije ozljede ili bolesti intraartikularnih struktura. Za koljeni zglob vrijedi pravilo da se svi intraartikularni zahvati moraju učiniti artroskopskim putem eventualno u kombinaciji s artrotomijom. Ugradnja endoproteze koljena, naravno, nije moguća artroskopski, ali se artroskopija rabi u rješavanju nekih komplikacija kao na primjer za adheziolizu, instilaciju protočne drenaže u slučaju infekta itd.[1]

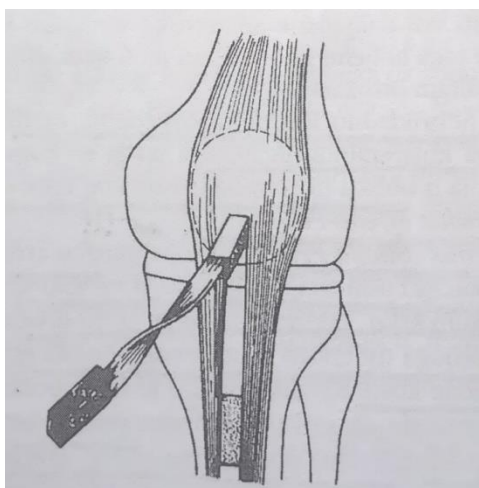


Slika 19. Artroskopija.

[preuzeto iz: <http://ordinacija.vecernji.hr/zdravlje/ohr-savjetnik/sto-je-artroskopija-i-kome-je-namijenjena/>]

### 8.3. Donedavne metode rekonstrukcije prednje ukrižene sveze

Liječenje ovisi o tome radi li se o izoliranoj ozljedi ili o udruženoj ozljedi meniska i/ili medijalnog kolateralnog ligamenta. Ako je posrijedi udružena ozljeda, tada se obavezno poduzima kirurško liječenje i izvodi se primarna reparacija svih ozlijeđenih anatomskih struktura, uz napomenu da je za prednju križnu svezu potrebno odmah učiniti i primarnu plastiku sveze tetivom m. semitendinozusa, m. gracilisa ili dijelom ligamenta patele.[1]



Slika 20. Shematski prikaz uzimanja slobodnog presatka iz patele, ligamenta patele i tibije za nadomještanje prednje ukrižene sveze. [preuzeto iz: Pečina M. i suradnici: Ortopedija. 3.izmijenjeno i dopunjeno izdanje. Zagreb; 2004.]

U slučaju izolirane ozljede prednje ukrižene sveze, imobilizacija nema smisla, već je potrebno odlučiti hoće li se liječenje provoditi konzervativno, tj. kineziterapijom kvadricepsa i osobito koljenih fleksora ili će se odmah poduzeti kirurško liječenje. [1]

Indikacija za kirurški zahvat ovisi i o bolesnikovu stavu, ali u pravilu, u ljudi do 40 godina života i u sportaša treba poduzeti kirurško liječenje. Danas prevladava mišljenje da i u slušaju odluke o kirurškom liječenju svježije ozljede prednje ukrižene sveze, zahvat treba odgoditi nekoliko tjedana i provoditi kineziterapiju i kada se postigne puni opseg kretnji, tada se artroskopski izvodi rekonstruktivni zahvat.[1] Ako je ozljeda prednje ukrižene sveze predviđena ili nije poduzeto kirurško liječenje, doći će do veće ili manje kronične nestabilnosti koljena i tada će se, ovisno o subjektivnim i objektivnim smetnjama, pristupiti plastici prednje ukrižene sveze.[1]

Operacijske metode: jedna se sastoji u rekonstrukciji sa srednjom trećinom patelarnog ligamenta, a druga s tetivama hamstrings muskulature, a puno rjeđe s tetivom četveroglavog mišića. Mogu se uzimati autologni presadci, ili homologni (od davatelja).[16]


Tijekom rekonstrukcije prednje ukrižene sveze neophodno je plasirati presadak na anatomska hvatišta, danas se to radi tzv. anteromedijalnim pristupom u koljeno. Na platou goljenične kosti potrebno je prepoznati anatomske mjesto u području eminencija, a na bedrenoj kosti u području lateralnog zida. Nakon što se učini tunel na anatomskom hvatištu femura, učini se i na tibiji. Ligamentarni presadak tetive mišića semitendinosusa i gracilisa se provlači kroz tunel na tibiji u tunel na femuru. S gornje strane se fiksira titanijumskom kopčom, a na donjoj strani interferentnim resorptivnim vijkom. Na kraju operacijskog zahvata kretnje u koljenu su slobodne, i koljeno je stabilno.[13] Građa prednje ukrižene sveze jako je složena, sastoji se od anteromedijalnog i posterolateralnog snopa. Kako bi se što više približili funkciji prirodne ukrižene sveze može se učiniti rekonstrukcija s dva tračka. Navedeni snopovi se mogu rekonstruirati. Učine se dva tunela kroz goljeničnu i dva kroz bedrenu kost. Ligamentarni presadci se provlače kroz navedene tunele i zatežu u različitim stupnju fleksije.[16]

## 8.4. Stražnja ukrižena sveza

Liječenje bi trebalo biti kirurško s obzirom na to da ozljede stražnjeg krucijatuma i čahure uzrokuju dosta veliku nestabilnost koljena.[1] Na sreću događa se puno rjeđe. Liječenje započinje konzervativno, imobilizacijom u ortozi. Ako zaostane stražnja nestabilnost veća od 15 do 20 mm, i bolesnik ima bolove i osjećaj nestabilnosti, pristupa se operacijskom liječenju. Rekonstrukcija se radi s istim presadcima kao i u slučaju prednje ukrižene sveze.[16]

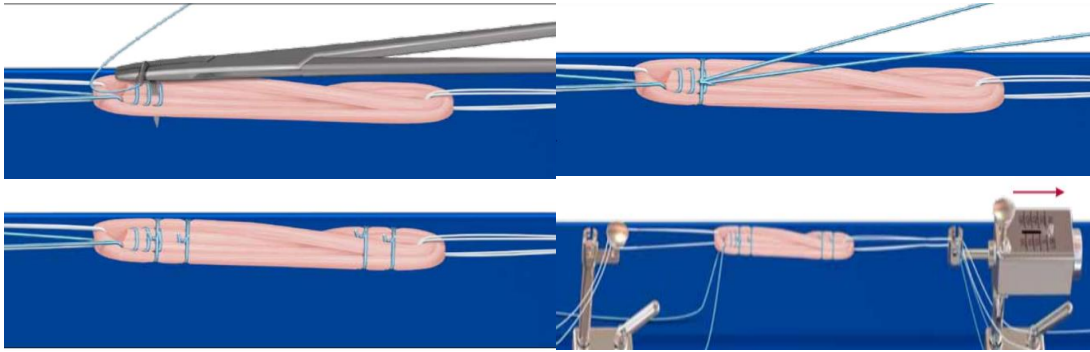
## 8.5. Najnovija metoda rekonstrukcije ligamenata „All Inside“

Nakon postavljene dijagnoze pristupa se operacijskom zahvatu. Zahvat se vrši najčešće u spinalnoj anesteziji tijekom jednodnevnog boravka pacijenta u specijalnoj bolnici Aksis. Nakon pripreme sterilnog operacijskog polja radi se mala incizija u području pes anserinus a te se kroz istu izolira tetiva m.semitendinozusa. Novost se sastoji u tome da se ovom tehnikom uzima samo jedna tetiva iz područja stražnje lože čime se sprječava preveliko slabljenje fleksorne muskulature koljena.



Slika 21. Prva faza pripreme transplantata

[preuzeto iz: [https://jrfortho.org/images/prod-files/GraftLink\\_AllInside\\_ACL\\_Reconstruction\\_with\\_ACL\\_TightRope\\_RT\\_and\\_TightRope\\_ABS.pdf](https://jrfortho.org/images/prod-files/GraftLink_AllInside_ACL_Reconstruction_with_ACL_TightRope_RT_and_TightRope_ABS.pdf)]



Slika 22. Druga faza pripreme transplantata

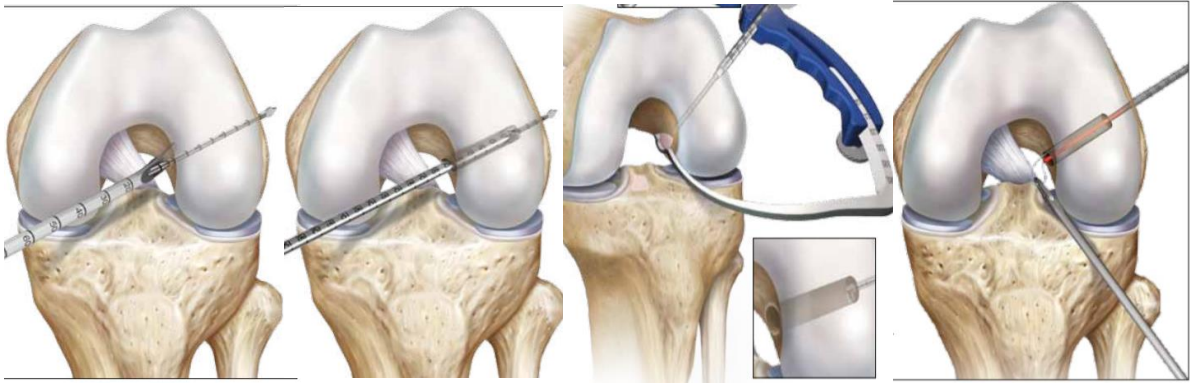
[preuzeto iz: [https://jrfortho.org/images/prod-files/GraftLink\\_AllInside\\_ACL\\_Reconstruction\\_with\\_ACL\\_TightRope\\_RT\\_and\\_TightRope\\_ABS.pdf](https://jrfortho.org/images/prod-files/GraftLink_AllInside_ACL_Reconstruction_with_ACL_TightRope_RT_and_TightRope_ABS.pdf)]

Tetiva m.semitendinozusa priprema se tako da se ista presavije 4 puta i postavi se dužina presatka na 6,5-7 cm ovisno o visini pacijenta. Ista je obješena na dva kraja na specijalne sisteme za fiksaciju koji se sastoje od čvrstih konaca i titanske pločice koje služe za provlačenje neoligamenta i za njegovu definitivnu fiksaciju. Po završetku pripreme novi ligament se ostavi u specijalnoj „cjevčici“ točno određenog dijametra kako bi znali kolike koštane polu tunele treba napraviti.

Artroskopija se odvija kroz dva standardna pristupa upotrebom optike i specijalnih instrumenata. Nakon pregleda zgloba i intraoperativne potvrde dijagnoze prvo se saniraju pridružene patologije – ozljede meniskusa ili hrskavice. Nakon toga odstrane se ostatci starog ligamenta i pripreme se mjesta na femuru i tibiji za postavljanje ligamenta. Ligament postavljamo u anatomske točke, dakle vrši se anatomska rekonstrukcija.

Za razliku od starih tehnika ne buši se veliki i dugački kanal u tibiji već se „iz zgloba“ (All Inside ) postave femoralni i tibijalni polutunel te se ligament provuče kroz mali artroskopski pristup na za to pripremljena mjesta a fiksira se i na femuru i na tibiji sa već opisanim implantatom, U koliko je ligament anatomski položen kut pri kojem se definitivno zategne ne igra ulogu; ipak najčešće se koljeno drži savinuto pod kutom od 30 stupnjeva.

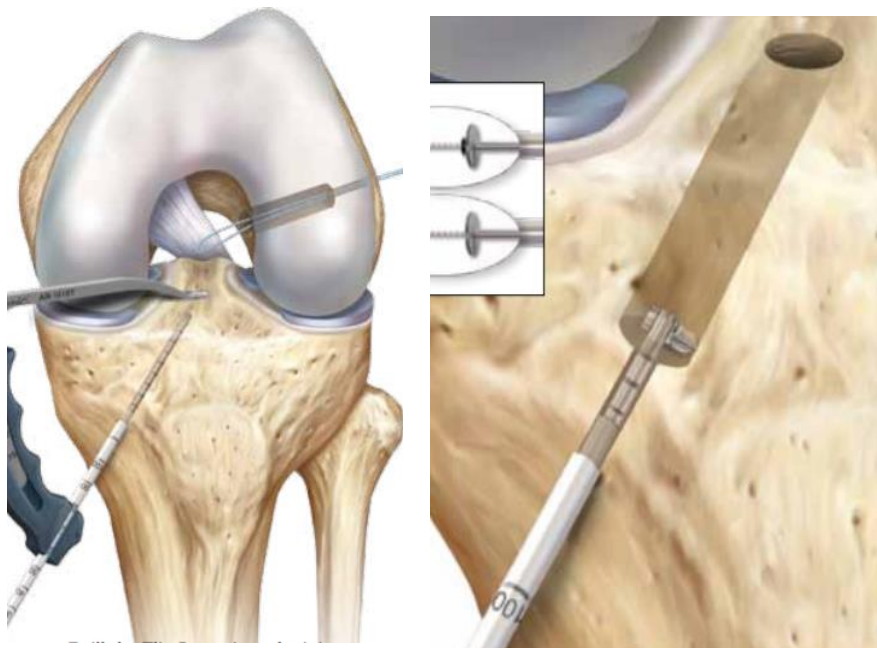




Slika 23. Femoralna priprema

[preuzeto iz:

[https://jrfortho.org/images/prodfiles/GraftLink\\_AllInside\\_ACL\\_Reconstruction\\_with\\_ACL\\_TightRope\\_RT\\_and\\_TightRope\\_ABS.pdf](https://jrfortho.org/images/prodfiles/GraftLink_AllInside_ACL_Reconstruction_with_ACL_TightRope_RT_and_TightRope_ABS.pdf)]

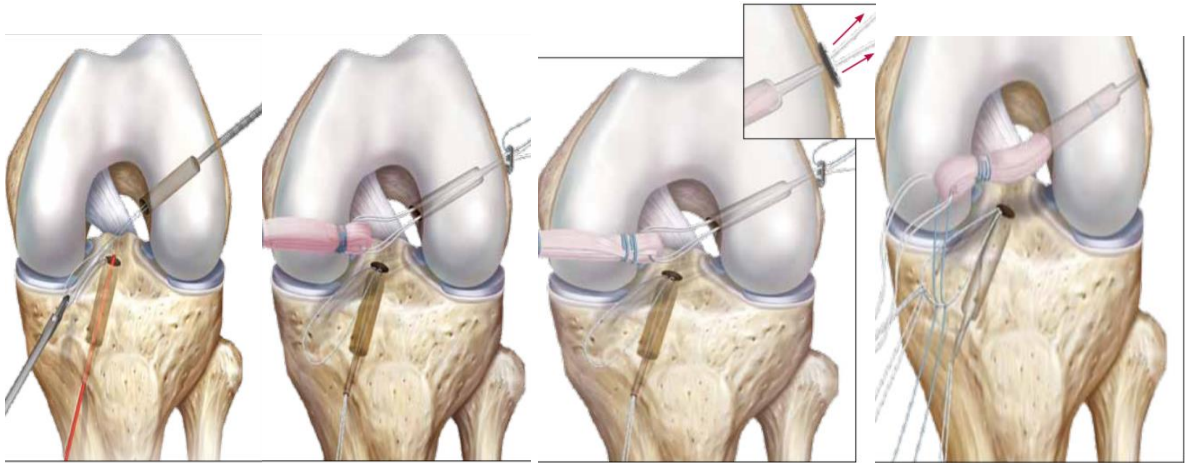


Slika 24. Tibijalna priprema

[preuzeto iz:

[https://jrfortho.org/images/prodfiles/GraftLink\\_AllInside\\_ACL\\_Reconstruction\\_with\\_ACL\\_TightRope\\_RT\\_and\\_TightRope\\_ABS.pdf](https://jrfortho.org/images/prodfiles/GraftLink_AllInside_ACL_Reconstruction_with_ACL_TightRope_RT_and_TightRope_ABS.pdf)]

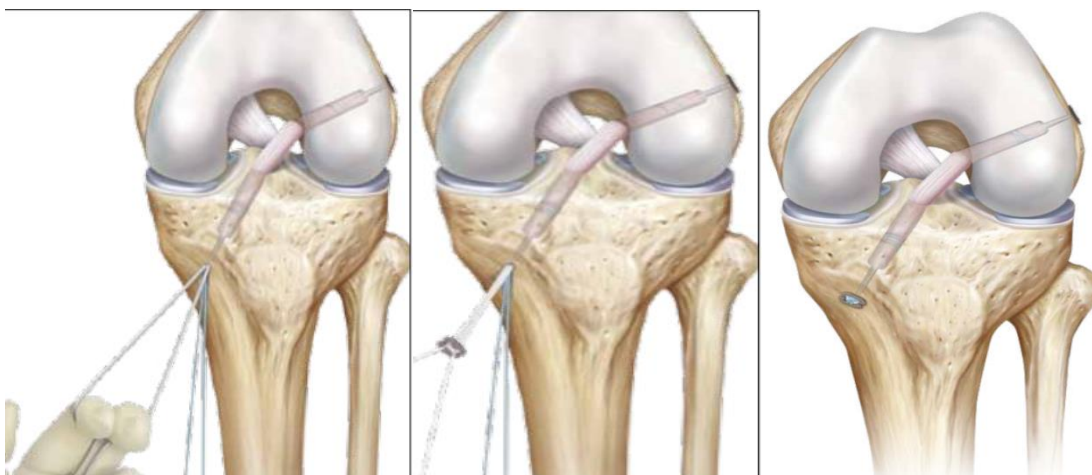




Slika 25. Prolazak transplantata

[preuzeto iz:

[https://jrfortho.org/images/prodfiles/GraftLink\\_AllInside\\_ACL\\_Reconstruction\\_with\\_ACL\\_TightRope\\_RT\\_and\\_TightRope\\_ABS.pdf](https://jrfortho.org/images/prodfiles/GraftLink_AllInside_ACL_Reconstruction_with_ACL_TightRope_RT_and_TightRope_ABS.pdf)]



Slika 26. Završna faza rekonstrukcije ACL-a

[preuzeto iz:

[https://jrfortho.org/images/prodfiles/GraftLink\\_AllInside\\_ACL\\_Reconstruction\\_with\\_ACL\\_TightRope\\_RT\\_and\\_TightRope\\_ABS.pdf](https://jrfortho.org/images/prodfiles/GraftLink_AllInside_ACL_Reconstruction_with_ACL_TightRope_RT_and_TightRope_ABS.pdf)]

### 8.5.1. Prednosti tehnike:

- Uzimanje samo jedne tetive
- Ne bušenje velikih tunela u tibiji niti fiksacija sa vijcima velikih dijametara
- Umanjuje se izlazak sinovijalne tekućine u tunel, a samim time i potencijalna mogućnost oštećenja novog ligamenta
- Umanjuje se postoperativna bol
- Umanjuje se mogućnost infekcije

### 8.5.2. Rehabilitacija:

- Pacijentima specijalne bolnice Aksis postoperativno je postavljena ortoza za koljeno koja štiti od neželjenih pokreta, ali u isto vrijeme ne imobilizira koljeno već omogućuje pokrete
- Već na dan operacije počinje se sa pasivnom kineziterapijom – kinetec
- Prvi postoperativni dan pacijent se vertikalizira, nauči ga se hod sa štakama
- Pacijentima je omogućeno da odmah daju puno opterećenje na operiranu nogu
- Započinje se sa aktivnom asistiranom samostalnom kineziterapijom.
- Rehabilitacija u centru počinje obično unutar nekoliko dana
- Pacijenti mogu, u koliko se tako osjećaju, ići i na posao, unutar 3 tjedna dozvoljeno im je da voze automobil; ortoza se nosi 4 tjedna
- Drugi postoperativni mjesec počinje se na specifični način jačati muskulatura noge, vozi se stacionarni bicikl, kreće se sa vježbama propriocepcije ( neki kreću čak i nakon 2 tjedna od operacije)
- Nakon 45 dana pacijentima je dozvoljen brzi hod, unutar 2 mjeseca počinju lagano pravolinijski trčati
- Unutar 3 mjeseca dozvoljena im je teretana u punom opsegu i trčanje sa promjenom smjera i ritma
- Unutar 4 mjeseca pacijenti koji rade stojeći posao ( konobari, i slično) mogu se vratiti na posao
- Od 4-6 mjeseca pacijenti se vraćaju postepeno u specifične sportske aktivnosti ali bez kontakta sa protivnikom;
- Sport bez ograničenja dozvoljen je u pravilu nakon 6 mjeseci

## **9. ULOGA MEDICINSKE SESTRE**

### **Preoperativna obrada pacijenta:**

- Pripremiti med. dokumentaciju o dosadašnjim kroničnim bolestima i terapiji s posljednjim kontrolnim pregledom

- Vađenje krvi za laboratorijske pretrage

- RTG srca i pluća

- Izvaditi krv za KG i Rh faktor[17]

### **Na dan operacije:**

- U 06h izvaditi krv (propisane pretrage po anesteziologu, obavezno GUK ako je dijabetičar)

- Dati terapiju koju pacijent redovito uzima

- Pacijent se cijeli otušira sa otopinom clorhexadina

- Okupati operacijsko polje, u pjenušavoj otopini clorhexadina

- Ošišati operativno polje električnom šišalicom

- Oblačenje posebne odjeće za operacijsku salu

- Jednokratni mantil i gaćice

- Izmjeriti krvni tlak, puls, temperaturu, disanje

- Na poziv dati premedikaciju i propisani antibiotik intravenozno, te se potpisati

- Sa svom medicinskom dokumentacijom transportirati pacijenta u salu[17]

## **Neposredna postoperativna njega:**

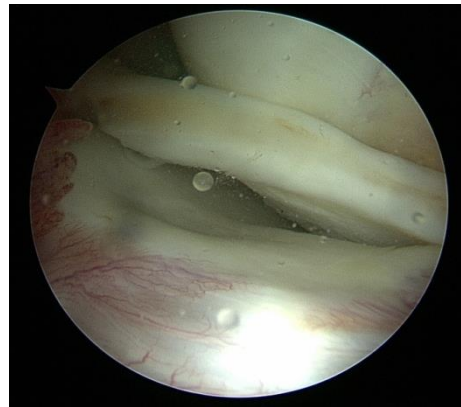- Promatranje, praćenje i bilježenje vitalnih funkcija
- Praćenje stanja svijesti
- Diureza
- Praćenje drena (količina, izgled), izgled okolne kože
- Prepoznavanje znakova komplikacija i postoperativnih teškoća (povraćanje, mučnina)
- Smjestiti osobu u udoban položaj
- Podignuti nogu do 45 stupnjeva
- Po potrebi primijeniti analgetike
- Obaviti fizikalni pregled da se može napraviti procjena za zdravstvenom njegom
- Pomoći pri vježbama za koljeno u koliko ne postoji mogućnost korištenja kinetick uređaja
- Postupno ustajanje iz kreveta
- Naučiti hod na štakama
- Edukacija nakon otpusta

## 10. PRIKAZ SLUČAJA

Pacijentica V. S. (1961.) bavi se arhitekturom tijekom 2011. godine ozlijedila je lijevi zglob koljena i liječenje je započela konzervativnim metodama liječenja, fizikalnom terapijom, izokinetičkim treninzima i aplikacijom matičnih stanica, ali koljeno i dalje osjeća nestabilnim. Lijevo koljeno je bez izljeva, pune pokretljivosti, tonus i trofika muskulature su dobri, osovina je uredna. Pozitivni su Lachman i Jerk testovi, meniskalni znakovi pozitivni za rupturu unutarnjeg meniskusa i naglašeni su znakovi hondromalascije patelofemoralnog zgloba.

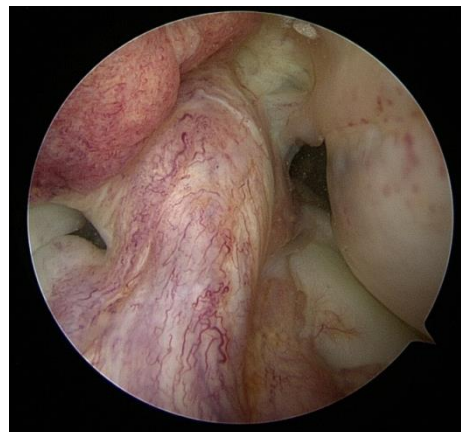Nakon odrađene dijagnostike MR dobili smo uvid da se radi o:

- kompleksnoj rupturi unutarnjeg meniskusa,



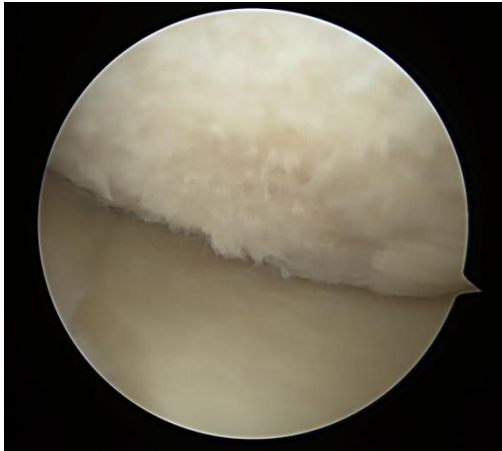
Slika 27. Ruptura unutarnjeg meniskusa "bucket handle"

- kompletna stara ruptura LCA,

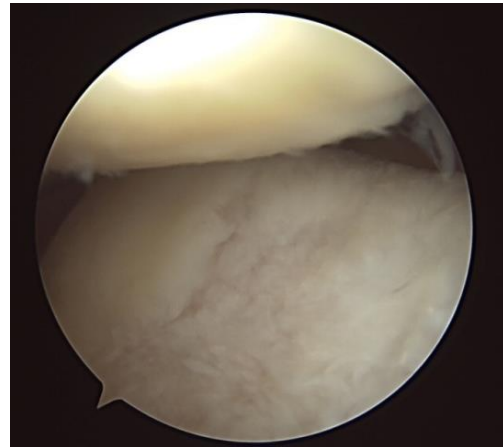


Slika 28. Kompletna ruptura LCA u proksimalnom (femoralnom hvatištu).

- oštećeni su hrskavični pokrov medijalnog kondila femura i trohlee femoris 3-4 stupnja i oštećen je hrskavični pokrov medijalne zglobne plohe patele 2-4 stupnja.



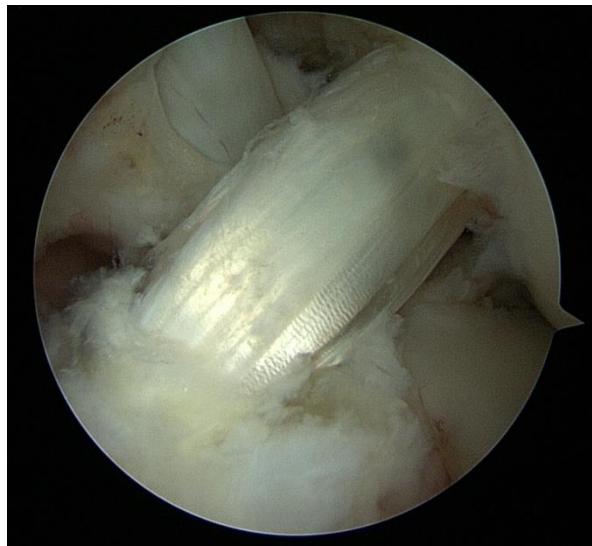**Slika 29. Oštećenje hrskavičnog pokrova medijalnog kondila bedrene kosti.**



**Slika 30. Hrskavično oštećenje 4 st trohlee femoris.**

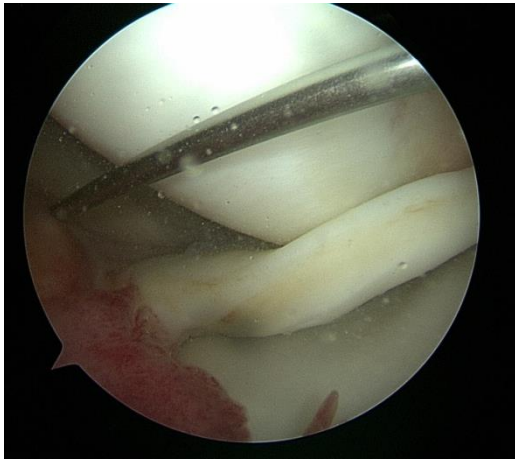
Nakon preoperativne pripreme učinjena je operacija u smislu:

- artoskopske rekonstrukcije LCA („All Inside“ tehnikom),

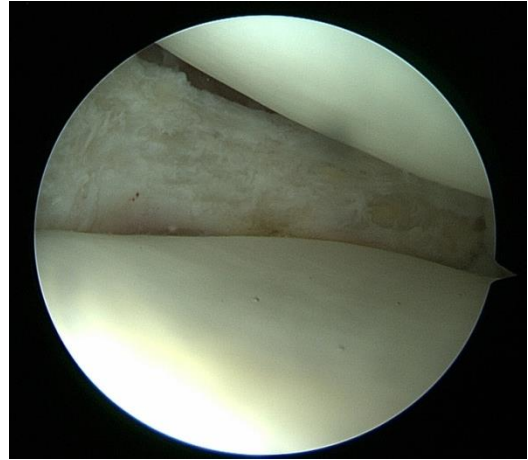


**Slika 31. Postavljen i fiksiran neoligamet; u pozadini vidljiv uredan stražnji ukriženi ligament.**

- medijalne meniscektomije,

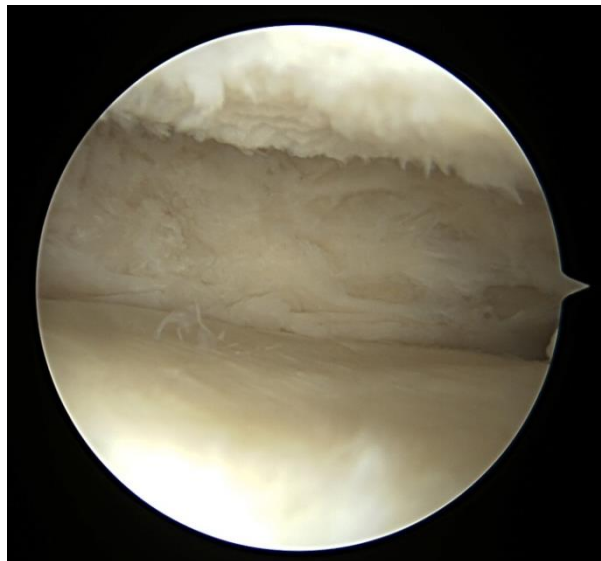


Slika 32. Ruptura unutarnjeg meniskusa "bucket handle" priprema medijalnog pristupa.



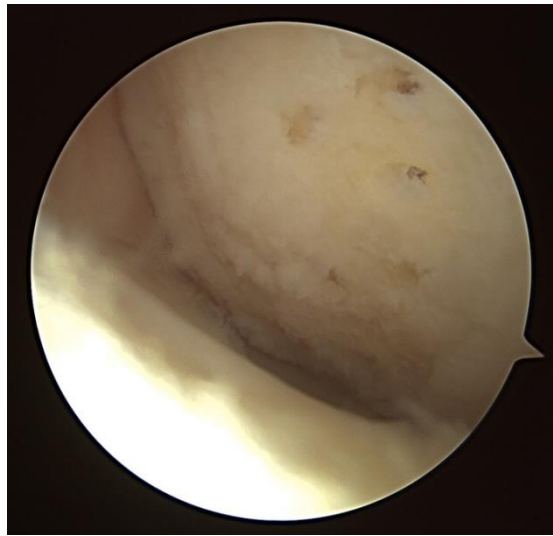
Slika 33. Stanje nakon medijalne meniscektomije, rezidualni dio meniskusa oko ¼.

-toaletu hrskavičnih lezija ( hrskavična lezija medijalne zglobne plohe patele 2-4 stupnja, trohlee femoris 3-4 stupnja veličine 3x3cm i difuzna lezija hrskavičnog pokrova medijalnog kondila femura 3-4 stupnja),



Slika 34. Stanje nakon toalete medijalnog kondila femura i medijalne meniscektomije.

- mikrofraktura trohlee femoris i medijalnog kondila femura lijevog koljena



**Slika 35. Stanje nakon mikrofraktura medijalnog kondila femura - postupak reparacije hrskavičnog oštećenja**

Postoperativni tijek je bio je uredan, pacijentica je opskrbljena ortozom, tijekom boravka vertikalizirana i osposobljena je za hod sa podlaktičnim štakama. Prvi postoperativni dan učinjen je prevoj rane koja cijeli i odstranjen je dren.

Dva dana od prijema i operacije, pacijentica se otpušta na kućnu njegu uz upute o krioterapiji, naučenoj kineziterapiji, analgetike koristi po potrebi, hod uz podlaktične štike sa dodirnim opterećenjem slijedećih 6 tjedana. Klinički nalaz nakon 6 tjedana je uredan, koljeno je stabilno, bez izljeva, a pacijentica nastavlja sa procesom rehabilitacije.

Pacijentica je praćena po standardnom postoperativnom protokolu na 3, 4 i 6 mjeseci. Na posljednjoj kontroli, 6 mjeseci nakon operativnog zahvata, verificirana je zadržana potpuna stabilnost koljena, puna pokretljivost, jako dobar tonus i trofika muskulature te je dozvoljeno puno opterećenje i povratak u sve sportske aktivnosti, uz napomenu da je potrebno ustrajati na redovitom održavanju muskulature i balansa.

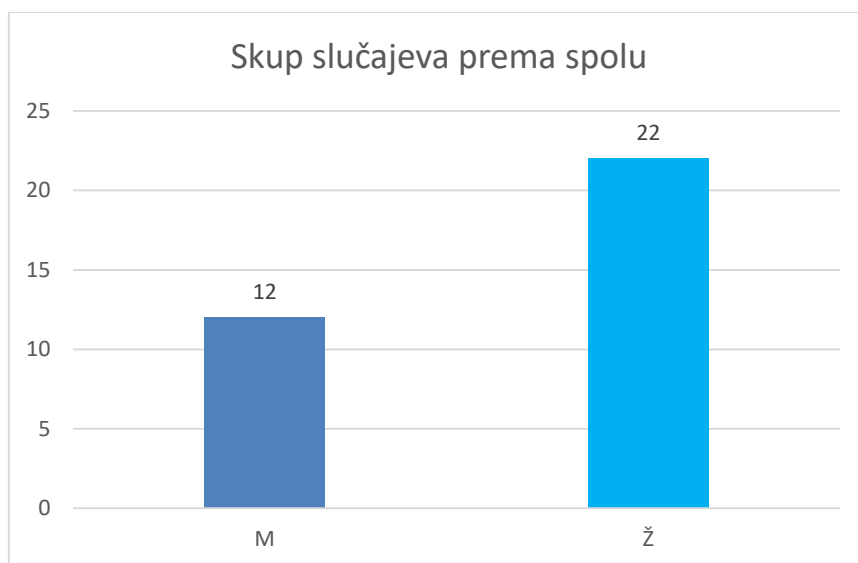


## 11. Materijali i metode

	DOB	SPOL		VRIJEME OD OZLIJEDE DO ZAHVATA (u)	DOB U TRENUTK U ZAHVATA	OZLIJEĐENA STRANA		OZLIJEDE ACL I PRIDRUŽENE OZLIJEDE						NAČIN NASTANKA OZLIJEDE	
		M	Ž			L	D	RUP.MED. MENISKUSA	RUP.LAT. MENISKUSA	BLOK KOLIENA	DISTENZIJA MCL	KOŠTANA KONTUZIJA	LEZIJA MCL		
D.N.	1993	+		12	26		+	+							REKREACIJA
B.K.	1988	+		3	32	+		+							REKREACIJA
N.V.	2004		+	3	16		+	+							REKREACIJA
V.S.	1961		+	432	59	+		+							REKREACIJA
P.S.	2001		+	1	19	+						+			REKREACIJA
L.D.	2003		+	56	17	+		+							REKREACIJA
K.Đ.	1991		+	12	29		+		+				+		REKREACIJA
K.B.	1976	+		1	44		+							+	REKREACIJA
D.J.	1993	+		3	26	+									REKREACIJA
M.J.	2002		+	8	17	+		+	+						SPORT
E.K.	1996	+		24	23		+	+							SPORT
J.S.	1981	+		144	28		+								REKREACIJA
G.C.	1986	+		4	33	+		+							REKREACIJA
B.H.	1988	+		3	31		+	+							REKREACIJA
M.M.	1979		+	4	40		+	+							REKREACIJA
I.M.	1969		+	4	50		+	+							REKREACIJA
F.A.	2000		+	3	18	+									REKREACIJA
A.S.	1985		+	288	33	+		+							REKREACIJA
Ć.M.	1994		+	2	24		+								SPORT
T.A.H.	1993		+	432	25	+		+							REKREACIJA
I.K.	1998		+	8	20	+									REKREACIJA
L.J.K.	1961		+	144	57		+	+							REKREACIJA
T.C.	2000	+		1	18		+		+						SPORT
I.L.	1967		+	4	51		+	+							REKREACIJA
M.J.	2002		+	28	15		+	+	+						SPORT
I.D.	1999		+	12	18		+	+							REKREACIJA
M.B.	1995	+		12	22		+								REKREACIJA
B.Č.	1960	+		4	57	+		+							REKREACIJA
E.D.	1959		+	4	58	+		+							REKREACIJA
K.M.	1989		+	12	27		+								REKREACIJA
I.P.	1989	+		48	28		+		+						REKREACIJA
S.K.	1991		+	2	27	+									REKREACIJA
J.I.	2001		+	3	18	+									SPORT
A.B.	2000		+	2	19		+	+							REKREACIJA

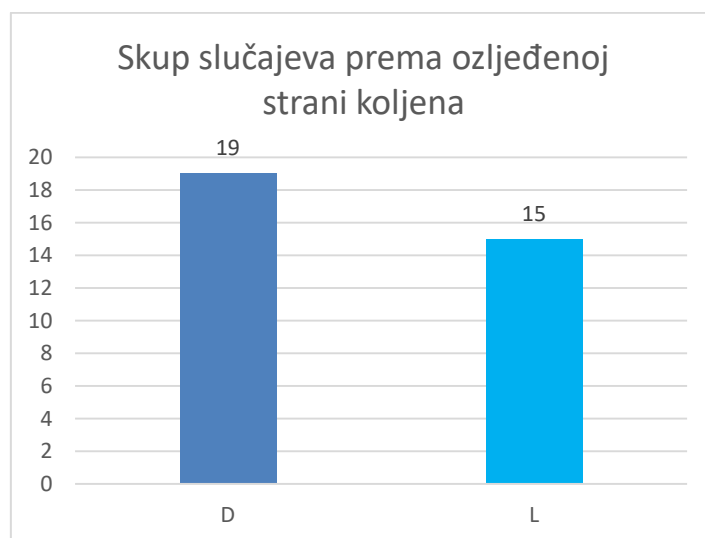
Za prikaz slučaja uzeo sam pacijente iz specijalne bolnice za neurokirurgiju i ortopediju Aksis u periodu od 2017. g. do 2020. g. u tom periodu operativnom zahvatu rekonstrukcije ACL-a pristupilo je 34 pacijenta, 12 muškaraca (35.3%) i 22 žene (64.7%) kao što je prikazano u grafu 1.1.

Graf 1.1.



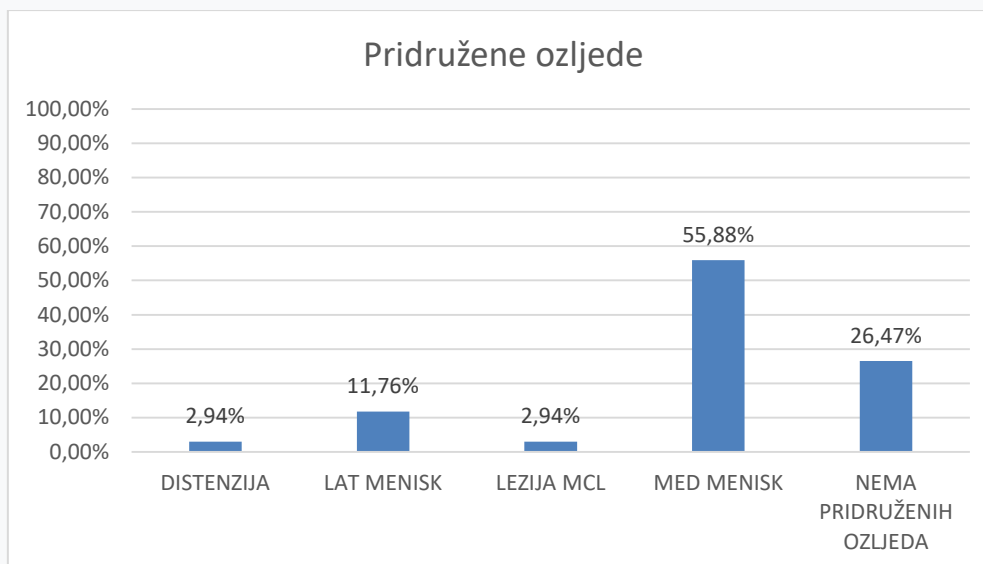
Od 34 pacijenta, 15 pacijenata (44.2%) ozlijedilo je lijevi zglob koljena, dok je 19 pacijenata (55.8%) ozlijedilo desni zglob koljena prikazano u grafu 1.2.

Graf 1.2.



Od 34 slučaja ozljede ACL-a, 9 je bilo bez pridružene ozljede, 1 slučaj ozljede sa diztenzijom, 4 sa lateralnim meniskusom, 1 sa lezijom MCL i 19 slučajeva sa medijalnim meniskusom prikazanim u grafu 1.3.

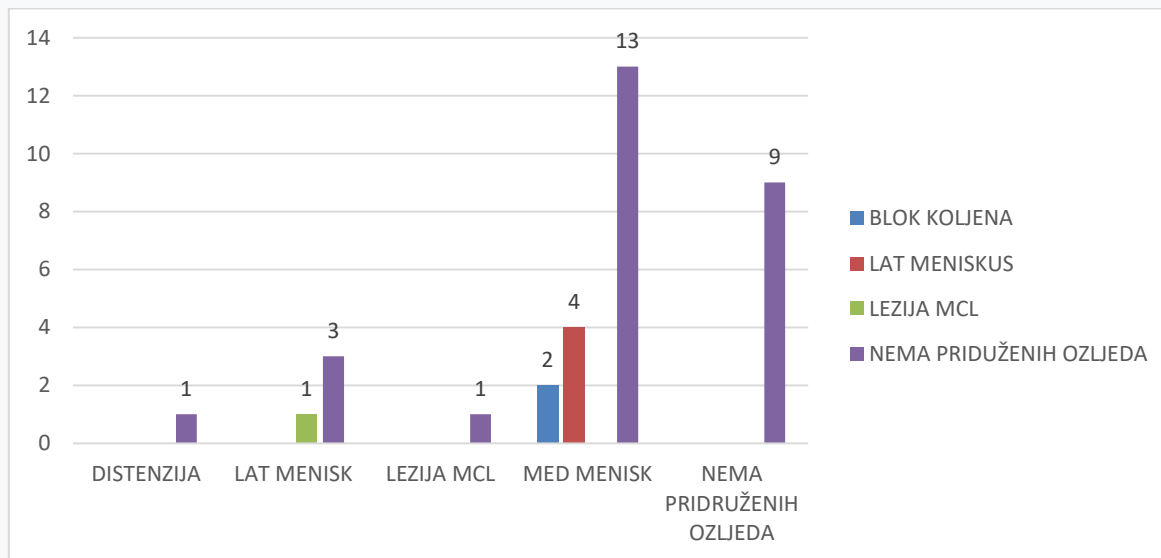
Graf 1.3.



Važno je istaknuti da prema skupu pregledanih ozljeda možemo zaključiti da se u velikoj većini slučajeva ruptura ACL-a događa s barem jednom od povezanih ozljeda, pretežno s ozljedom medijalnog meniskusa.

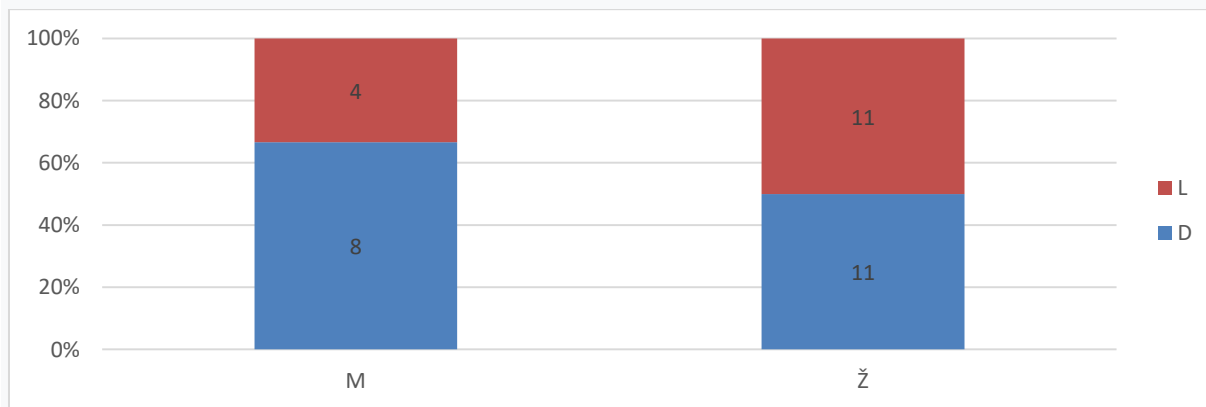
Tijekom istraživanja bilo je i slučajeva kada je ACL ozljeda imala više od 1 povezane ozljede. Statistika takvih slučajeva predstavljena je na grafu 1.4.

Graf 1.4.



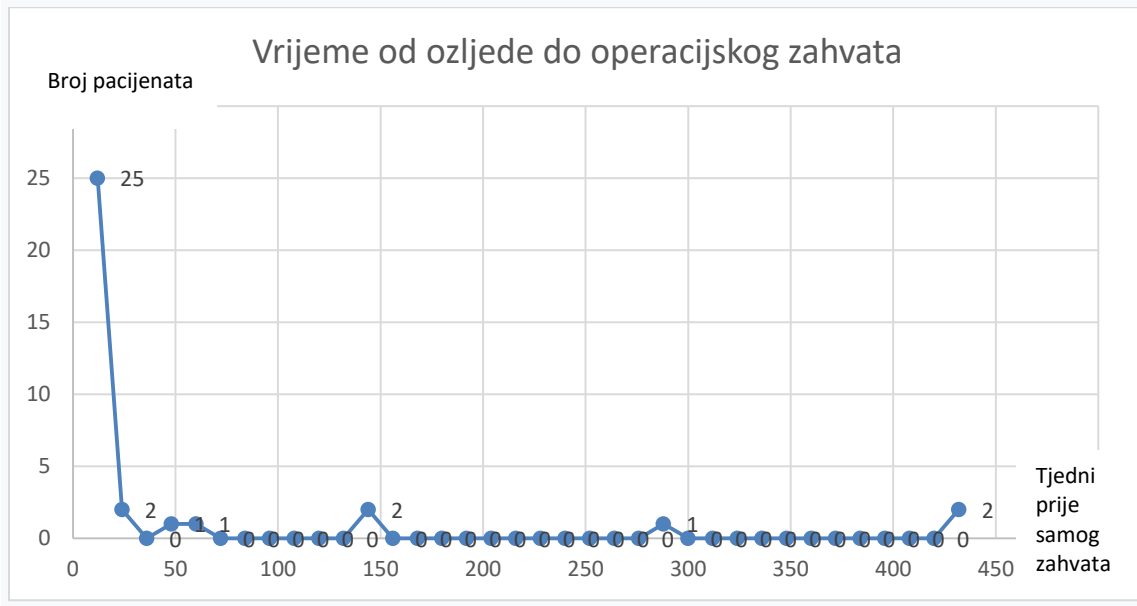Na temelju sudionika istraživanja možemo vidjeti da, dok su žene ozlijedile desno koljeno jednako često kao i lijevo, udio među muškim sudionicima je različit. Muški pacijenti ozlijedili su desno koljeno dvostruko češće od lijevog koljena prikazano u grafu 1.5.

Graf 1.5.



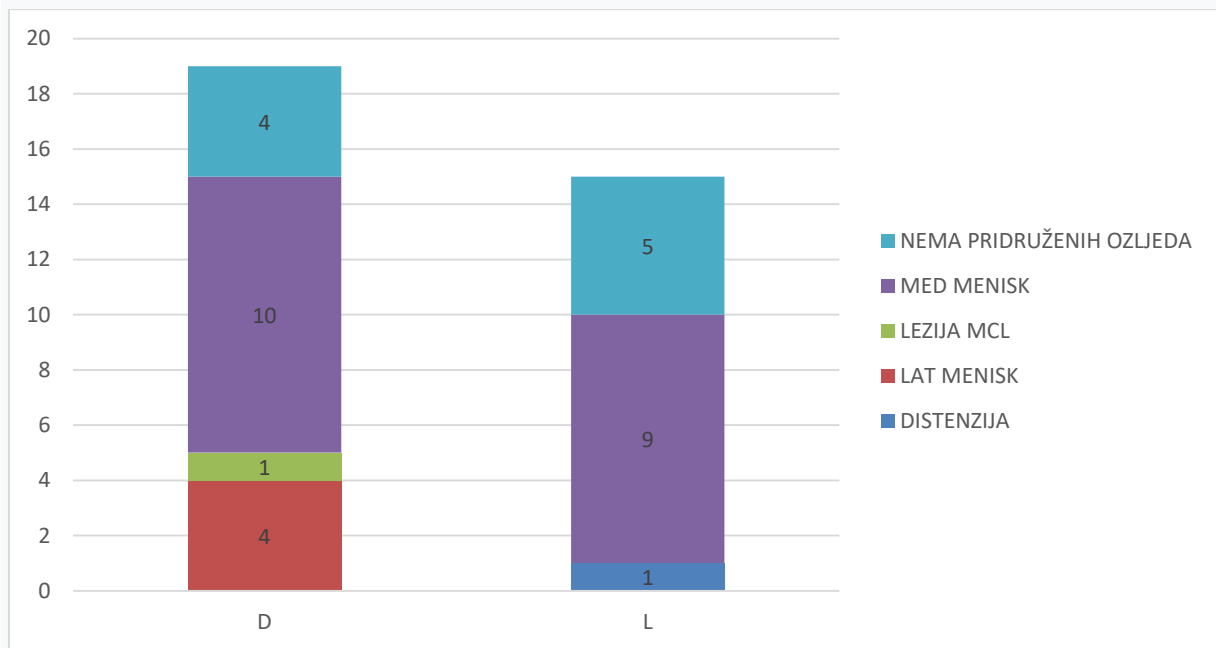
Uvidom u istraživanje možemo zaključiti i da se 74% ozljeda ACL-om liječi u prvih 12 tjedana od ozljede. Ako se operacija nije dogodila tijekom tog vremenskog okvira, velika je vjerojatnost da će se liječiti godinama nakon početne ozljede kao što je prikazano u grafu 1.6.

Graf 1.6.



Kada uspoređujemo povezane ozljede koje prate ACL rupturu, možemo vidjeti da je raspodjela između lijevog i desnog koljena gotovo ista kad je riječ o odsutnosti pridružene ozljede ili medijalnog meniskusa. U ovoj skupini ispitanika ozljede su lateralnog meniskusa i lezija MCL-a dogodili samo kod ACL-ovog zahvata desnog koljena kao što je prikazano u grafu 1.7.

Graf 1.7.



## 12. RASPRAVA

Podaci dobiveni iz specijalne bolnice za neurokirurgiju i ortopediju Aksis u periodu od 2017. godine do 2020. godine uzetih na 34 uzorka, govore nam da su žene više ozljeđivale prednju ukriženu svezu (64.7%) od muškaraca (35.3%), da je desni zglob koljena ozljeđivan više puta (55.8%) od lijevog zgloba koljena (44.2%). Najviše su se ozljeđivali ACL i medijalni meniskus 55.8%, zatim ACL i lateralni meniskus 23.5%, dok kombiniranu ozljedu ACL-a, medijalnog i lateralnog meniskusa ima 11.7% pacijenata, a 9% čine ACL i druge kombinirane ozljede. Važan podatak je način nastanka ozljede, gdje imamo 82,3% osoba u prosjeku 32.5 godine koje su zadobile ozljede nastale tijekom rekreativnih aktivnosti, dok sportsko-natjecateljskih ozljeda imamo 17.7% sa prosjekom 19.2 godina.

Cilj ovog rada bio je napraviti pregledni rad, a ne istraživački rad i potkrijepiti ga primjerima iz prakse Specijalne bolnice Aksis u kojoj se obavljaju upravo ovakve operacije sa najsuvremenijom tehnikom i prognoza oporavka njihovih pacijenata je odlična, iza čega stoji veliko iskustvo i konstantna edukacija u ovom području. Rada je potencijalno limitiran zbog deskriptivne analize podataka, manjeg uzorka sa kratkim periodom praćenja rezultata. Ipak, iskustva pokazuju da većina ovih pacijenata nastavlja sa normalnim životnim i sportskim aktivnostima. Postotak recidiva, odnosno ponovne ruptуре prednje ukrižene sveze smanjuje se sa napretkom operativnih tehnika i implantata. Također u ovom preglednom radu prikazani su razvoj operativnih tehnika, metoda liječenja, kako operativnih tako i konzervativnih metoda liječenja, prikazana je također ulogu fizioterapeuta i medicinske sestre/tehničara, jer dobar oporavak pacijenta je djelokrug rada kompletnog tima, a ne samo jednog pojedinca.

Napravljene su brojna istraživanja na ovu temu jedno od istraživanja je napravljeno u Danskoj 2005. godine kako bi se pratio razvoj kirurških metoda i klinički ishod, uspostavljena je nacionalna klinička baza podataka za rekonstrukciju ligamenata koljena. Ova studija predstavlja prve podatke s dvogodišnjim praćenjem iz danskog registra ACL-a. Tijekom prvih 30 mjeseci registrirane su 5.872 rekonstrukcije ligamenata koljena. Ukupno 4.972 su bile primarne rekonstrukcije ACL-a, 443 revizije ACL-a i 457 višestruka rekonstrukcija ligamenta. U bazu podataka prijavljeno je ukupno 85% svih rekonstrukcija ligamenta koljena. Ukupno 71% primarnih rekonstrukcija ACL-a koristilo je transplantat tetive hamstingsa, a 21% transplantat tetive patele. Ozljede meniskusa liječene su u 35% svih pacijenata. Ukupno 17% imalo je značajne lezije hrskavice. Nakon dvije godine praćenja 3% primarnih

rekonstrukcija revidirano je. Daljnji KOOS (Knee injury and Osteoarthritis Outcome Score) pokazao je specifične razlike između primarne rekonstrukcije ACL-a, revizije ACL-a i višestruke rekonstrukcije ligamenta. Ova studija predstavlja prve daljnje podatke iz nacionalnog registra ACL-a. Ti će podaci postati novi međunarodni referentni materijali za mjere ishoda prije i nakon operacije ACL. Baza podataka omogućit će buduće praćenje tehnika rekonstrukcije i ishoda ACL-a. [18]

Druga studija napravljena je u Sjevernoj Americi u svrhu procijene jesu li smanjena veličina slobodnog transplantata hamstrings tetive i smanjena dob pacijenta prediktori rane revizije transplantata. Nakon što je odrađena retrospektivna usporedna studija na 338 uzastopnih pacijenata, od 338 pacijenata, njih 256 (75,7%) su podvrgnuti primarnoj rekonstrukciji prednjeg križnog ligamenta (ACL) sa slobodnim transplantatom tetive hamstringsa. Zabilježeni su veličina transplantata i dob pacijenta, spol i indeks tjelesne mase u vrijeme rekonstrukcije ACL-a, zajedno s tim je li izvršena naknadna revizija ACL-a. Nakon dobivenih rezultata došli su do zaključka da su smanjena veličina slobodnog transplantata tetive hamstringsa i smanjena dob pacijenta prediktori rane revizije transplantata. Korištenje tetive slobodnog transplantata hamstringsa na koljenu promjera 8 mm ili manje u bolesnika mlađih od 20 godina povezano je s višim stopama revizije.[19]

Koljeno je jedan od zglobova koji je izazvao najviše polemike u medicini. Ukrižene sveze su poznate još iz doba starih Egipćana (3000. pr. Kr.), a i sam Hipokrat (460-370 g. pr. Kr.) spominjao je patologiju ligamenata koljena, ali zbog nedovoljnog poznavanja i mogućnosti adekvatnog tretiranja ovakvih ozljeda kroz prikazanu povijest razvoja rekonstrukcijskih tehnika u radu, konstantno su nailazili na puno neuspjeha. Razvojem tehnologije dijagnosticiranja, sve većeg broja proučavanja i pojavom novih metoda liječenja postoperativni tijek i sama rehabilitacija kod rekonstrukcije prednje i stražnje ukrižene sveze doveli su do sve bržeg i bezbolnijeg povratka pacijenata u njihovu standardnu i svakodnevnu rutinu kretanja i obavljanja određenih životnih zadataka koji su uvelike onemogućeni u koliko se soba ne može normalno i bezbolno kretati. Kada dođe do boli i nemogućnosti kretanja osobama se mijenja i njihov psihološki status, pogotovo kad je riječ o starijim osobama. Uz svu suvremenu tehnologiju i velik broj istraživanja o prevenciji ozljeda prednje i stražnje ukrižene sveze, one su i dalje prisutne u svim životnim kategorijama, bez obzira radili se o rekreativnim aktivnostima ili profesionalnim sportašima. Iz prethodno navedenih uzoraka vrlo se jasno da zaključiti da se puno više ozljeđuju osobe u rekreativnim aktivnostima. Razlozi mogu biti brojni, nedovoljna fizička kondicija osobe za određenu vrstu predviđenog treninga

ili natjecanja, loš ili nepravilan usvojen obrazac motoričkih kretnji, nagli pokreti i promjene smjera kretanja za koje ligamenti i zglobovi nisu pripremljeni, preveliko opterećenje gdje se kompenzira uključivanjem drugih mišićnih skupina i nepravilnom kretnjom mogu loše završiti za pojedinca. U profesionalnom sportu odmor je važan koliko i sam trening, a zbog povećanog broja natjecateljskih aktivnosti i oni su podložni ozljedama. Sport zavisi od popularnosti, pa svjedočimo da se treneri često žale i negoduju na pretrpani raspored utakmica ili natjecanja, a razlog tomu je vrlo jednostavan. Osim što kao tim ili pojedinac neće ostvariti mogući i željeni rezultat, što je sportaš umorniji to mu koncentracija opada, kako koncentracija opada tako kompenzacija kretnji dolazi sve više do izražaja, a time i mogućnost ozljede. Loše usvojene kretnje su jako opasne, za obje skupine sportaša, ali one najviše prevladavaju kod rekreativaca. Razlog tomu je nestručno vođenje i „Online treninzi“ gdje osobe izvode vježbe bez nadzora ili odluče primjenjivati određenu vrstu treninga za koje njihovo tijelo nije pripremljeno i to najčešće rezultira ozljedom. Jedna od zabluda među sportašima i rekreativcima je mišljenje da nakon što im se dogodila ozljeda koljena da će samim jačanjem mišića, tj. dinamičkih stabilizatora povratiti funkciju i stabilnost zgloba, ali to se neće dogoditi sve dok se ne riješi problematika unutarnjih struktura zgloba. Prekomjerna težina predstavlja veliki problem, osim što s prekomjernom težinom dolazi do kardiovaskularnih problema (povećanje krvnog tlaka, povišene vrijednosti kolesterola u krvi, povećani rizik za šećernu bolest tip 2, povećani rizik za srčani i moždani udar, pospješuje aterosklerozu), također prekomjerna težina vrši jako veliki pritisak na zglobove koji sudjeluju prilikom kretanja. Osobe sa prekomjernom težinom zbog svog fizičkog stanja su u lošijoj kondicijskoj pripremi, a time su limitirani kretnjama, ograničen opseg pokreta u zglobu znači da ligamenti nisu rastezljivi (što također dovodi do veće stope ozljeđivanja), pa i sam jedan krivi korak može izazvati strašnu silu i opterećenje na zglob gdje će doći do narušavanja unutarnjih zglobnih struktura. Provedena su brojna istraživanja o načinima kako pomoći i zbrinuti osobe koje su doživjele ovakvu vrstu ozljeda. Razvojem tehnologije također su unaprijeđene kineziterapija, fizikalna terapija, ali i medicinska robotika. Što se operativnog dijela tiče donedavna metoda bila je uzimanje dijela ligamenta patele, m. gracilisa i m. semitendinozusa. Danas se primjenjuje „All inside“ tehnika rekonstrukcije ukrižene svez. Ova tehnika ima prednosti jer se uzima samo jedna tetiva m. semitendinozusa (iz područja stražnje lože) čime se sprječava preveliko slabljenje fleksorne muskulature koljena, ne bušenje veliki tunela u tibiji niti fiksacija sa vijcima velikih dijametara, umanjuje se izlazak sinovijalne tekućine u tunel a samim time i potencijalna mogućnost oštećenja novog ligamenta, umanjuje se postoperativna bol, umanjuje se mogućnost infekcije. Nakon što pacijenta upoznamo sa



svim mogućim načinima pomoći i zbrinjavanja, moramo prepustiti pacijentu da sam odabere ono što on misli da je najbolje za njega.

## 13. ZAKLJUČAK

Načelo individualnosti kod ovakvih ozljeda dolazi najviše do izražaja. Osoba može izabrati između konzervativnog i operativnog zahvata. U praksi konzervativnu metodu liječenja biraju starije osobe koje nisu pretjerano motivirane za opsežni proces rehabilitacije, a i sa konzervativnim metodama liječenja prognoza njihovog oporavka je dobra, kvaliteta života neće biti uvelike narušena, a izbjeci ćemo operaciju, što kod određenih osoba izaziva veliki stres. Operativni zahvati nisu namijenjeni samo za profesionalne sportaše, ali je jako mali broj profesionalnih sportaša koji se uspio oporaviti konzervativnim metodama liječenja i vratiti u sam vrh sporta. Veliki broj njih morao se odlučiti na operativni zahvat. U radu je prikazana povijest razvoja operativnih metoda i do danas se „All inside“ tehnika pokazala kao najbolja i najpovoljnija metoda operacije ukriženih sveza koljenskog zgloba. Kvalitetu života i način kretanja uvelike nam određuju koljena, stoga je važno primijeniti i poštivati načela specifičnosti i individualnosti. Republika Hrvatska u samom je vrhu u Europi po broju osoba sa prekomjernom tjelesnom težinom, stoga treba poticati ljude svih dobnih skupina na što više kretanja i na što više rekreativnih aktivnosti, ali uz veliku dozu opreza i poštivanja mogućnosti vlastitog tijela.

## 14. LITERATURA:

1. Pećina M. i suradnici. Ortopedija. 3.izmijenjeno i dopunjeno izdanje. Zagreb; 2004.
2. Buntić S. Rehabilitacija nakon rekonstrukcije prednje križnog ligamenta. Završni rad. Sveučilište u Splitu, Preddiplomski studiji fizioterapije. Split; rujna 2014
3. Platzer W. priručni anatomske atlas u tri sveska. Pri svezak-Sustav organa za pokretanje. 10.izdanje. Zagreb: Medicinska Naklada; 2011.
4. Bičanić K. Transplantacija meniska. Diplomski rad. Sveučilište u Zagrebu, Medicinski fakultet. Zagreb; 2017.
5. Čulin P. Kontroverze u rehabilitaciji koljena nakon ozljede prednjeg križnog ligamenta. Završni rad. Sveučilište u Splitu, Sveučilišni odjel zdravstvenih studija, Preddiplomski sveučilišni studij fizioterapija. Split; 2016.
6. Stražnji križni ligament, 22. kolovoza 2020. <https://videoreha.com/hr/hr/programi/pml3j1pufuillmlpbce2na/ozljede-ligamenata-koljena--straznji-krizni-ligament-pcl>
7. Mistura D. Ruptura ACL-a. 22. kolovoza 2020. <http://www.scipion.hr/cd/130/ruptura-acl-a-scipion-centar-za-fizioterapiju-i-fitness-rijeka-scipion>
8. Test prednje ladice. 23. kolovoza 2020. <https://www.fizioterapeut.hr/medicinski-rjecnik/test-prednje-ladice/>
9. Lachmann test. 23. kolovoza 2020. <https://www.fizioterapeut.hr/medicinski-rjecnik/lachmann-test/>
10. Pivot shift 30. kolovoza 2020. [https://www.physio-pedia.com/Pivot\\_Shift](https://www.physio-pedia.com/Pivot_Shift)
11. Mihovilović, J. Završna faza kineziterapijskog programa nakon rekonstrukcije prednje ukrižene sveze. Diplomski rad. Sveučilištu u Zagrebu, Kineziološki fakultet. Zagreb; rujna 2016.
12. Compex – novi uređaj za elektrostimulaciju mišića. 5. rujna 2020. <https://klinika.preventivamedical.com/novosti/compex-novi-uredaj-za-elektrostimulaciju-misica/>
13. Laser. 5. rujna 2020. <http://www.fizio-gp.hr/tehnike-i-nacini-fizioterapije/laser/>
14. Kineziterapija. 23. kolovoza 2020. <https://www.medicinski.info/znacenje/kineziterapija.html>
15. Davarinos N., O'Neill B.J. and Curtin W. A Brief History of Anterior Cruciate Ligament Reconstruction. Hindawi Publishing Corporation advances in Orthopedic Surgery, volume 2014, article ID 706042, 6 pages.

16. Liječenje ozljeda ligamenata koljena. 24. kolovoza 2020.  
<https://www.akromion.hr/usluge/ortopedija/koljeno/lijecenje-ozljede-ligamenata-koljena/>
17. Marijana Neuberger: Zdravstvena njega odraslih 2, nastavni materijali – predavanja, 2017.- 2018.
18. Lind M., Menhert F. and Pedersen A. B. Knee Surgery, Sports Traumatology, Arthroscopy volume 17, pages 117–124,2009)
19. Magnussen R. A., Lawrence J. T. R., West R. L., Toth A. P., Taylor D. C., Garrett W. E. Graft size and patient age are predictors of early revision after anterior cruciate ligament reconstruction with hamstring autograft, Arthroscopy 28 volume, pages 526-531, april 2012.