

# "Intravenska punkcija nekad i danas"

---

Sutić, Petra

Undergraduate thesis / Završni rad

2021

Degree Grantor / Ustanova koja je dodijelila akademski / stručni stupanj: **University of Dubrovnik / Sveučilište u Dubrovniku**

Permanent link / Trajna poveznica: <https://um.nsk.hr/um:nbn:hr:155:086516>

Rights / Prava: [In copyright](#)/[Zaštićeno autorskim pravom.](#)

Download date / Datum preuzimanja: **2024-07-10**



Repository / Repozitorij:

[Repository of the University of Dubrovnik](#)



SVEUČILIŠTE U DUBROVNIKU  
ODJEL ZA STRUČNE STUDIJE  
PREDDIPLOMSKI STRUČNI STUDIJ SESTRINSTVO

PETRA SUTIĆ

**INTRAVENSKA PUNKCIJA NEKAD I DANAS**

**ZAVRŠNI RAD**

DUBROVNIK, 2021.

SVEUČILIŠTE U DUBROVNIKU  
ODJEL ZA STRUČNE STUDIJE  
PREDDIPLOMSKI STRUČNI STUDIJ SESTRINSTVO

**INTRAVENSKA PUNKCIJA NEKAD I DANAS**

# **ZAVRŠNI RAD**

KANDIDAT: Petra Sutić

MENTOR: Izv. Prof. dr.sc. Dubravka Bartolek Hamp, dr.med.

DUBROVNIK, 2021.

UNIVERSITY OF DUBROVNIK  
DEPARTMENT OF PROFESSIONAL STUDIES  
UNDERGRADUATE PROFESSIONAL STUDY OF NURSING

**INTRAVENOUS PUNCTURE: PAST AND TODAY**

**FINAL WORK**

CANDIDATE: Petra Sutić

MENTOR: Prof. Ph.D. Dubravka Bartolek Hamp, MD

Dubrovnik, 2021.

## *Zahvala*

*Zahvaljujem mojoj mentorici Izv. Prof. dr.sc. Dubravki Bartolek Hamp, dr.med. na podršci, pomoći te korisnim savjetima i sugestijama tijekom pisanja ovog rada.*

*Hvala mojoj ekipi sa posla, bez kojih nebi mogla studij privesti kraju.*

*Najviše se zahvaljujem mojoj obitelji koja me podupirala i vjerovala u mene kroz ove tri godine studiranja.*

# SADRŽAJ

SAŽETAK .....	
1. UVOD.....	1
2. POVIJESNI RAZVOJ PRISTUPA INTRAVENSKOM PUTU .....	2
3. SUVREMENI PRISTUP INTRAVENSKOM PUTU .....	6
3.1. Intravenska punkcija.....	6
3.2. Uspostava intravenskog puta.....	6
3.2.1. Periferni pristupi.....	7
3.2.2. Centralni pristupi.....	10
3.2.3. Zamjenski pristupi centralnom venskom putu.....	13
3.2.4. Kirurški formirani venski pristupi .....	14
3.3. Metode pristupa perifernom i centralnom venskom putu .....	16
3.3.1. Klasične metode .....	16
3.3.2. Metode vizualizacije .....	18
3.3.2.1. Ultrazvuk .....	18
3.3.2.2. RTG srca i pluća i RTG dijaskopija.....	20
3.3.2.3. EKG u detekciji vrha CVK.....	21
3.3.2.4. Detekcija paravenskog protoka.....	21
3.3.2.5. Robotika u detekciji venskog puta.....	22
4. INDIKACIJE ZA POJEDINE PRISTUPE INTRAVENSKOM PUTU .....	23
4.1. Indikacije za periferni venski put.....	23
4.2. Indikacije za centralni venski pristup.....	24
4.3. Indikacije za intraosealni i.v. pristup .....	25
5. KONTRAINDIKACIJE UVOĐENJA VENSKOGA PUTA .....	26
5.1. Kontraindikacije za postavljanje perifernog venskog puta.....	26
5.2. Općenite kontraindikacije za postavljanje centralnog venskog put.....	26
5.3. Kontraindikacije za intraosealni pristup venskome putu.....	27

6. ANTIKOAGULANTNA TERAPIJA I VENSKI PUT .....	28
7. SUGLASNOST BOLESNIKA ZA PRISTUP VENSKOM PUTU .....	30
8. METODE UVOĐENJA PERIFERNOG I CENTRALNOG VENSKOGA PUTA.....	32
8.1.Kupiranje proceduralne boli.....	32
8.2.Oprema i priprema mjesta punkcije .....	33
8.2.1. Oprema(set) za periferni venski pristup.....	33
8.2.2.Oprema(set) za centralni venski pristu.....	35
8.3.Očuvanje sterilnosti postupka.....	37
9. OČUVANJE I ODRŽAVANJE VENSKOG PRISTUPA.....	38
9.1. Očuvanje i održavanje perifernog venskog puta.....	38
9.2.Očuvanje i održavanje centralnog venskog puta .....	39
10. KOMPLIKACIJE UVOĐENJA VENSKOG PUTA I NJIHOVO ZBRINJAVANJE..	40
10.1.Osobitosti komplikacija kod perifernog venskog puta.....	40
10.2.Osobitost komplikacije kod centralnog venskoga puta .....	41
10.3. Komplikacije intraosealnog iv. pristupa.....	43
11. INTRAVENSKA TERAPIJA.....	44
11.1. Osnovni sistemi za jednokratnu i višekratnu aplikaciju.....	44
11.2. Regulacija veličine i brzine protoka infuzije.....	45
11.3. Zaštitni mehanizmi.....	46
11.4. Metode i aparati za kontroliranu iv terapiju.....	46
12. OSOBITOSTI PRISTUPA VENSKOM PUTU KOD DJECE.....	48
12.1. Pristup venskom putu kod nedonoščadi .....	49
12.2. Osobitosti pristupa venskom putu kod novorođenčadi .....	49
12.3. Pristup venskom putu kod dojenčadi i male djece .....	51
13. STANJA KOJA OTEŽAVAJU PRISTUP VENSKOM PUTU.....	53
14. REAKCIJE BOLESNIKA PRIJE, ZA VRIJEME I NAKON UVOĐENJA VENSKOG PUTA.....	54
15.ULOGA MEDICINSKE SESTRE U PRAVILNOM PRISTUPU INTRAVENSKOJ PUNKCIJI .....	56
15.1. Značaj sestrinske odluke u pravilnom odabiru načina i metode pristupa punkciji periferne vene .....	56

15.2. Različnost intravenskog pristupa i intervencije medicinske sestre.....	57
15.3. Uloga sestrinstva u očuvanju i njezi perifernog i centralnog venskog puta..	58
15.4. Značajnost sestrinstva u prevenciji infekcija kod otvorenog venskog puta..	59
15.5. Uloga sestrinstva u edukaciji samog bolesnika i obitelji kod produžene potrebe za perifernim i centralnim venskim putem .....	60
16. ZAKLJUČAK.....	61
17.KRATICE.....	62
POPIS LITERATURE .....	63



## SAŽETAK

Razvoj intravenske punkcije i samog pristupa venskom putu pratimo usporedno sa tehnološkim razvojem u kliničkoj medicini, a osobito u posljednjih pedesetak godina. Danas u rutinskoj praksi najčešće susrećemo primjenu perifernog i centralnog venskoga puta.

Kod perifernog venskog puta razlikujemo jednostavnu, jednokratnu punkciju vene koja se najčešće koristi u laboratorijskoj dijagnostici, za pojedinačnu intravensku terapiju i/ili mikrobiološku pretragu krvi i sl. te samu uspostavu venskoga puta kod kojega se nakon punkcije vene, intravaskularno postavlja kateter preko kojega se tijekom više dana mogu primjenjivati ponovljene i/ili kontinuirane dijagnostičke pretrage te različite terapije primjerene za periferni venski put (unošenje parenteralne hrane, tekućine, krvi i dr.). Intravenska punkcija i uvođenje perifernog venskoga katetera je u nadležnosti medinskih sestara, laboranata, mikrobioloških i rentgenoloških tehničara.

Centralni venski put uvodi liječnik u sterilnim uvjetima, a sam nadzor katetera vrši sestринство. Centralni venski kateteri omogućuju primjenu diferentne terapije (istovremenu kontinuiranu primjenu više otopina i lijekova različite osmolalnosti, osobito ukoliko postoji potreba za njihovom dužom primjenom), dijagnostičkih i intervencijskih postupaka (ugradnja stentova, srčanih stimulatora) te invazivnog praćenja bolesnika u jedinici intenzivnoga liječenja (mjerenje centralnog venskog tlaka, tlaka u plućnoj arteriji i sl). Centralni pristup venskome putu je invazivni te može biti praćen poznatim popratnim komplikacijama (pneumotoraks, hematotoraks, subkutani emfizem i sl.) koje je nužno na vrijeme uočiti, prepoznati i pravovremeno zbrinuti. Centralni venski pristup je indiciran uvijek kada je periferni pristup onemogućen, kada je potreban veliki protok infuzija te u posebnim situacijama koje uključuju reanimaciju, politraume, ekstenzivne opekline, velike operacijske zahvate, onkološku terapiju i sl.

Primjena intravenske punkcije ima svoje posebnosti u dječjoj dobi, a naročito kod novorođenčadi i nedonoščadi kada se mogu primijeniti i zamjenski venski pristupi ili kirurške preparacije vene.

U provedbi intravenske punkcije važnu ulogu ima sestrinstvo. Medicinska sestra treba biti educirana za provođenje periferne intravenske punkcije kao i za asistiranje prilikom provođenja centralne venske punkcije. Ona ima značaju ulogu i u prevenciji infekcija vezanih uz periferni, a naročito centralni venski put. Medicinska sestra je također ključni faktor u edukaciji i pravodobnoj informiranosti samih bolesnika , ali i članova njihove obitelji o načinu i nužnosti primjene intravenskog puta osobito ukoliko postoji potreba za njegovu dugotrajniju primjenu.

Ključne riječi: centralni venski put, komplikacije centralnog venskog puta intravenska punkcija, periferni venski put, komplikacije perifernog venskog puta, zdravstvena njega bolesnika, uloga medicinske sestre.

## **ABSTRACT**

Venipuncture and venous access evolved with the technological development in clinical medicine, particularly in the last fifty years. Today, in routine practice, the peripheral and central venous accesses are most commonly applied.

The peripheral venous access involves two methods. The first one is a simple, one-time venipuncture that is most often used in laboratory diagnostics, for individual intravenous therapy and/or microbiological blood tests, etc. The second is the establishment of intravenous route to insert IV catheter that allows repeated and/or continuous diagnostic tests and various therapies lasting several days for which the peripheral venous route is suitable (administration parenteral nutrition, fluids, blood, etc.). Venipuncture and peripheral venous catheter are the responsibility of nurses, laboratory technicians, microbiological and radiological technicians.

Central venous catheterization is performed by a physician under sterile conditions, while the role of a nurse is to monitor the catheter. Central venous catheters enable the use of differentiated therapy (simultaneous continuous use of multiple solutions and drugs of different osmolality, especially if there is a need for their longer use), diagnostic and interventional procedures (implantation of stents, cardiac pacemakers), and invasive monitoring of patients in the intensive care unit (measuring the central venous pressure and pulmonary artery pressure, etc.). The central venous access is an invasive procedure that may result in complications such as pneumothorax, hemothorax, subcutaneous emphysema, etc. that must be noticed, recognized and taken care of on time. Central venous access is indicated when peripheral access is not possible, or when a large infusion flow is required, and in special situations involving resuscitation, polytrauma, extensive burns, major surgery, cancer treatment, and the like.

Pediatric venipuncture has its own particular aspects, especially in newborns and premature infants when alternative venous accesses or surgical vein preparations can be applied.

Nursing plays an important role in performing venipuncture. Nurses need to be trained to perform peripheral venipuncture as well as to assist in performing central venous catheterization. Nurses play an important role in the prevention of infections

related to the peripheral and particularly to the central venous route. A nurse is also a key factor in educating and providing not only patients with timely information, but also their family members regarding the manner and necessity of intravenous access, especially if there is a need for its long-term use.

Key words: central venous access, central venous access complications, venipuncture, peripheral venous route, peripheral venous route complications, health care, the role of a nurse

## 1. UVOD

Medicinski postupci i klinička medicina su u posljednjem desetljeću iznimno napredovali. To se odnosi i na pristup intravenskom putu koji je zahvaljujući tehničkom napredku i razvoju suvremenih materijala i sistema našao široku primjenu kod bolesnika različite dobi i zdravstvenog stanja. U ovome radu je prikazan povijesni razvoj intravenske punkcije i pristupa venskome putu. Posebno je opisana tehnika intravenske punkcije te načini uspostave perifernog i centralnog venskoga puta, zamjenskih te kirurški formiranih venskih pristupa. Navedene su temeljne metode u provedbi svakog pojedinog venskog pristupa. Osobito su istaknute indikacije uvođenja pojedinog venskoga puta za različite dijagnostičke, intervencijske i terapijske postupke. Istaknuto je značenje centralnog venskog puta u invazivnom praćenju i dinamici venskih tlakova u srcu i plućnoj arteriji bolesnika u jedinicama intenzivnoga liječenja. Opisane su također kontraindikacije kao i moguće komplikacije koje susrećemo tijekom tehničkog uvođenja pojedinog venskog puta i provođenja intravenske terapije (1). Istaknuto je značenje ranog prepoznavanja i razrješavanja nastalih komplikacija kako bi se spriječile daljnje neželjene posljedice u bolesnika.

U radu su prikazane osobitosti pojedinih intravenskih pristupa u djece, nedonoščadi i novorođenčadi. Prikazana su i pojedina stanja kod kojih očekujemo otežani pristup venskome putu (onkološki bolesnici, ponovljene punkcije, opečeni bolesnici, bolesnici u sistemskom cirkulacijskom urušaju i sl.).

Cilj samoga rada je prikazati značenje i važnost intravenskoga puta u suvremenoj medicini te osobitost uloge medicinske sestre u njihovoj provedbi neovisno dali se radi o perifernom ili o centralnom venskom putu.

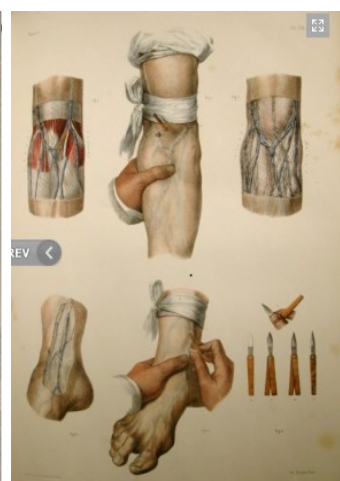## 2. POVIJESNI RAZVOJ PRISTUPA INTRAVENSKOM PUTU

Prve intravenske punkcije zabilježene su još u drevnih naroda i imale su mističnu i ritualnu funkciju. Pokušaji pružanja intravenske terapije zabilježeni su u 15. stoljeću, no sama klinička praksa je postala široko rasprostranjena tek početkom 20. stoljeća nakon razvoja tehnika za sigurnu i učinkovitu uporabu. Zbog nedostatka znanja o ljudskom tijelu i tehničke neusavršenosti materijala, rani pokušaji intravenskog pristupa i davanja tekućina i lijekova uglavnom su bili neuspješni (2).

Prve punkcije vena bile su vezane uz ispuštanje krvi. Zabilježene se još kod starih Egipćana u 1 st. prije nove ere. Egipćani su vjerovali da se ispuštanjem krvi mogu izliječiti mnoge bolesti. Ispuštanje krvi su mogli vršiti samo egipatski svećenici, odabrani od faraona koji su time zapravo nosili ulogu prvih liječnika.

U staroj Grčkoj je tada daleko poznati liječnik Galen od Pergamona, također podržavao punkcije vena sa ispuštanjem krvi. Štoviše on je razvio složeni sistem kojim je bilo moguće izdvojiti točno određenu količinu venske krvi (Slika 1). Tradicija punkcije vena preuzeta je i u drevnim Europskim zemljama. I već tada je primijećena veća učestalost pojave groznica i infekcija u bolesnika kod kojih se pristupilo venskome putu.

Slika 1: Galen od Pergamona iz drevne Grčke (a) i njegova tehnika ispuštanja krvi (b) uz pomoć malog drvenog instrumenta sa šiljkom tzv. „buhe“ (flea)(c)



Izvor: Slike 1a: <https://pixels.com/featured/1-galen-collection-abecasisscience-photo-library.html?product=art-print>,

Izvor Slike 1b, 1c: <https://collectmedicalantiques.com/gallery/bloodletting>

Sredinom 1800-ih napredovao je razvoj igala i šprica.

Godine 1845. usavršena je šuplja igla, nakon čega je 1853. godine razvijena prva praktična metalna štrcaljka, a prva podkožna štrcaljka korištena je 1855. godine.

U pedesetim godinama 20. stoljeća intravenska terapija se obično davala kroz kirurški implantirane metalne igle, koje su bile ručno naoštrene, sterilizirane i ponovno korištene. Intravenske otopine komercijalno su bile dostupne 1930-ih, što je otvorilo put za lijekove koji se daju infuzijom.

Plastika je sve promijenila. Liječnici su počeli eksperimentirati s plastičnim cijevima za isporuku tekućine četrdesetih godina, ali tek je 1950. godine dr. David Massa s klinike Mayo u Rochesteru u Minnesoti razvio "plastičnu iglu Rochester". Massin dizajn obuhvaćao je cijev od polivinilklorida (PVC) koja se, preko postavljene igle u veni mogla vrškom plasirati intravaskularno, a krajem pričvrstiti na osovinu šprice ili infuzijskog sistema (Slika 2).

Slika 2: Prikaz tehničkih detalja prvobitne plastične i.v. kanile prema opisu dr Davida Massa-e




Fig. 1. Details of the assembly of the plastic needle.

Izvor

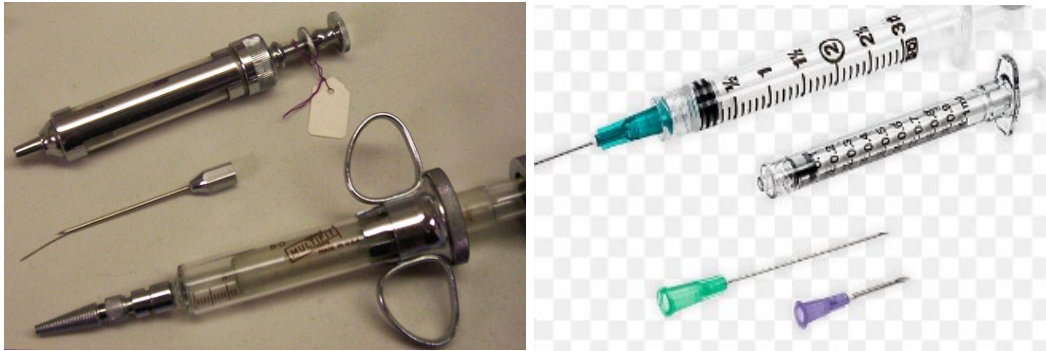Slike

2:

<http://www.asaabstracts.com/strands/asaabstracts/abstract.htm?absnum=759&index=14&year=2000>

Ovo je bio prvi model modernog jednokratnog intravenskog katetera koji je intravensku terapiju učinio sigurnijom i ugodnijom (Slika 3).

Slika 3: Usporedba metalnih šprica i igla (a) sa suvremenima materijalima od plastike (b)



Izvor Slika 3a: <https://www.rit.edu/news/rit-showcases-medical-tools-rochester-general-hospitals-museum#lg=10&slide=0>

Izvor Slika 3b: <https://www.bd.com/en-us/offerings/capabilities/syringes-and-needles/conventional-syringes-and-needles>

Prvi dokumentirani pokušaj intravenske terapije potječe iz 1492. godine. Izveo ga je liječnik koji se brinuo za papu Inocenta VIII. u Rimu. Nakon apoplektičnog moždanog udara, Papa je upao u komu. Liječnik mu je dao transfuziju krvi trojice dječaka. Nažalost, svo četvero je umrlo. Koncept intravenske transfuzije nakon toga se više nije pokušavao primijeniti više od stotinu godina (2).

Suvremeni razvoj intravenske terapije započeo je sa znanošću o transfuziji krvi. Prvi takvi zabilježeni pokušaj transfuzije krvi potječe iz 1660-ih. Na žalost, eksperiment, koji je obuhvatio dva psa, bio je također neuspješan (3).

Kasnije je Sir Christopher Wren napravio prvi uspješni uređaj za intravenoznu infuziju. Godine 1658. uspio je staviti infuzijsku mješavinu (vina, opijuma i jetre antimona) u pseće vene, a uspješan eksperiment bio je ponovljen i sa drugim infuzijama. Međutim, primitivna oprema pokazala se problematičnom. Igle su bile previše krhke i nježne i nisu se mogle jednostavno fiksirati uz krvne žile. Srebro je bio sljedeći izbor zbog svoje podatnosti i čvrstoće. Wrenov kolega Richard Lower osmislio je nove instrumente i izveo prvu uspješnu transfuziju između životinja 1665. godine (2).

Godine 1667. dr. Jean Baptiste Denis izvršio je prvu uspješnu transfuziju krvi životinje u čovjeka ubrizgavanjem janjeće krvi u mladića. Naknadne transfuzije



proizvele su prve dokumentirane štetne događaje. Radi kasnijeg usvajanja sumnjivih praksi transfuzije i smrti koje su uslijedile, francuski parlament je 1668. godine zabranio transfuziju sa životinje na čovjeka (4).

Budući da ova zabrana u to vrijeme nije bila na snazi u Engleskoj, Lower je tamo, također, izvršio transfuziju sa životinje na čovjeka. Nisu zabilježene reakcije transfuzije, a Lower je krenuo u rješavanje tehničkih ograničenja u tada već dokazanom principu liječenja. Dizajnirao je nove uređaje za kontrolu protoka krvi i za transfuziju. Međutim, uskoro zbog straha od neželjenih reakcija, transfuziju krvi zabranili su i engleski parlament i Vatikan 1669. godine. Napredak u intravenskoj terapiji zaustavljen je na period od više od sto godina (3).

Godine 1796. dr. Philip Syng Physick, kasnije poznat kao otac moderne kirurgije, postao je prvi koji je predložio transfuziju s čovjeka na čovjeka. Ubrzo nakon njegova prijedloga, odnosno 1818. godine, dr. James Blundell, britanski opstetričar, izvršio je seriju transfuzija ljudske krvi u liječenju postporođajnog krvarenja. Od 1825. do 1830. godine Blundell je izveo deset transfuzija, od kojih je pet bilo uspješnih. Također je izumio nekoliko revolucionarnih instrumenata za izvođenje intravenske transfuzije (4).

Izbijanje kolere u cijeloj Europi krajem 19. stoljeća potaknulo je evoluciju intravenske terapije. Godine 1831. dr. William Brooke O'Shaughnessy utvrdio je da su velike količine vode i njezine fiziološke otopine izgubljene iz krvi žrtava kolere i da se krv mora vratiti u prirodnu specifičnu težinu. Godine 1832. dr. Thomas Latta primijenio je O'Shaughnessyev savjet. Pomoću šprice i srebrne cijevi uspješno je oživio 8 od 25 pacijenata koje je liječio intravenoznom fiziološkom otopinom (2). U 20. stoljeću intravenska primjena tekućine postupno je prihvaćena u režimima postoperativnog liječenja (3).

Do 1960-ih upotreba uređaja za intravensko liječenje postala je rutina u većini američkih bolnica. Intravenska terapija danas je jedan od najčešće korištenih tretmana u modernoj medicini. Pružatelji zdravstvenih usluga mogu učinkovito liječiti pacijente na temelju medicinskih otkrića inovatora, poput, Sir Wrena, dr. O'Shaughnessyja i dr. (2).

Krajem 1900-ih uvođenje anestezije tijekom kirurških zahvata otvorilo je nove mogućnosti pristupa i i.v. terapije te omogućilo put sigurnijoj operaciji.

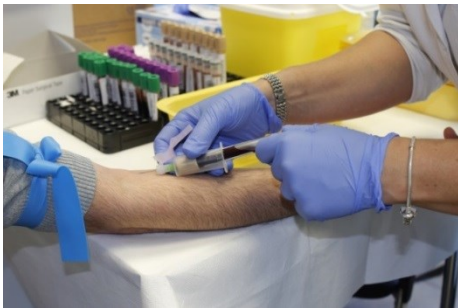### 3. SUVREMENI PRISTUP INTRAVENSKOM PUTU

U suvremenom pristupu intravenskoj punkciji razlikuju se periferni pristupi, centralni pristupi, zamjenski pristupi te kirurški formirani venski put.

#### 3.1. Intravenska punkcija

Intravenska (i.v.) punkcija je jednokratni postupak ulaska u intravaskularni venski prostor radi uzimanja uzorka krvi bilo u svrhu dijagnostike (analiza krvne slike, mikrobiološke analize i sl.) ili jednokratne terapije ili intervencije koja se ne može primijeniti drugim putem (Slika 4).

Slika 4: Intravenska punkcija

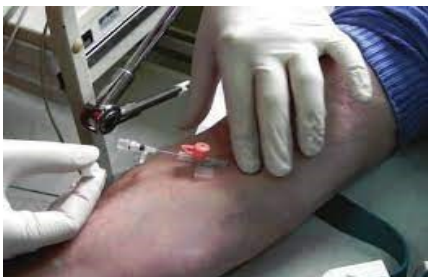

Izvor Slike 4: <https://geek.hr/znanost/clanak/dolaze-roboti-za-vadenje-krvi/>

#### 3.2. Uspostava intravenskog puta

Pristup intravenskom putu je postupak kod kojeg osim same punkcije vene u veni, po vađenju metalne igle ostaje plasirani plastični kateter koji omogućuje višekratni tj. ponovljeni i.v. pristup, a da se bolesnika ne mora ponovo bosti (Slika 5).

Slika 5: Uspostava i.v. puta kanilom



Izvor Slike 5: [http://www.akaz.ba/udoc/Dijagrami\\_toka.pdf](http://www.akaz.ba/udoc/Dijagrami_toka.pdf)

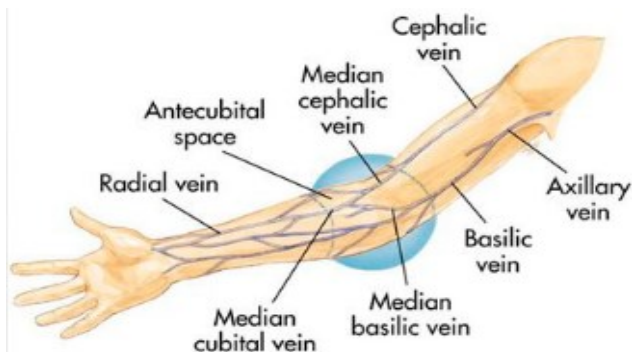
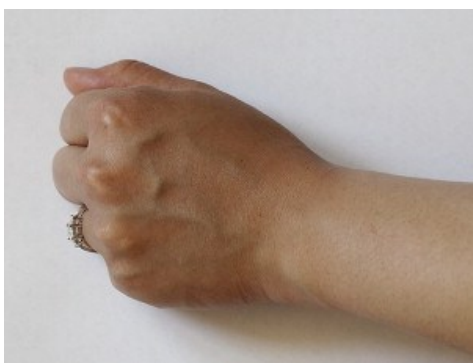### 3.2.1. Periferni pristupi

Postavljanje perifernog venskog puta, koje se naziva i periferna intravenska (IV) kanila, podrazumijeva umetanje neprekidne plastične cijevi s jednim lumenom preko kože u perifernu venu. Takvi se uređaji mogu nazivati perifernim iv (ili venskim) vodovima, kanilama ili kateterima. Oni omogućuju unošenje tekućina, lijekova i drugih terapija, poput krvnih pripravaka izravno u kardiovaskularni sustav, zaobilazeći druge barijere za apsorpciju i vrlo brzo dosežući većinu ciljnih organa. Jednom stavljena IV linija može ostati u upotrebi nekoliko dana ako je potrebno, izbjegavajući potrebu za ponovnim umetanjem igle u bolesnika. Postavljanje perifernih linija najčešći je invazivni postupak koji se provodi kod 80% bolesnika kojima je potreban intravenski pristup u nekoj fazi liječenja (5,6).

Razna područja tijela su pogodna za postavljanje intravenske kanile: gornji i donji ekstremiteti te površne vene vrata i tjemena. Često se bira dominantan gornji ekstremitet zbog udobnosti, smanjenog rizika od pomicanja i manje učestalosti tromboze ili tromboflebitisa (7):.

Na gornjem ekstremitetu potencijalna mjesta punkcije vene počinju distalno s metakarpalnim venama na dorzumu šake. One se odводе proksimalno kroz venski luk formirajući iznad luka cefalične i bazilične vene podlaktice. U blizini antekubitalne jame, one su povezane srednjim kubitalnim i srednjim antebrahijalnim venama prije nastavka toka proksimalnije prema nadlaktici i aksilarnoj jami (Slika 6).

Slika 6: Periferni venski splet proksimalnoga dijela šake (a) i anatomski prikaz najčešćih vena podlaktice i lakatne jame za plasiranje venskoga puta.

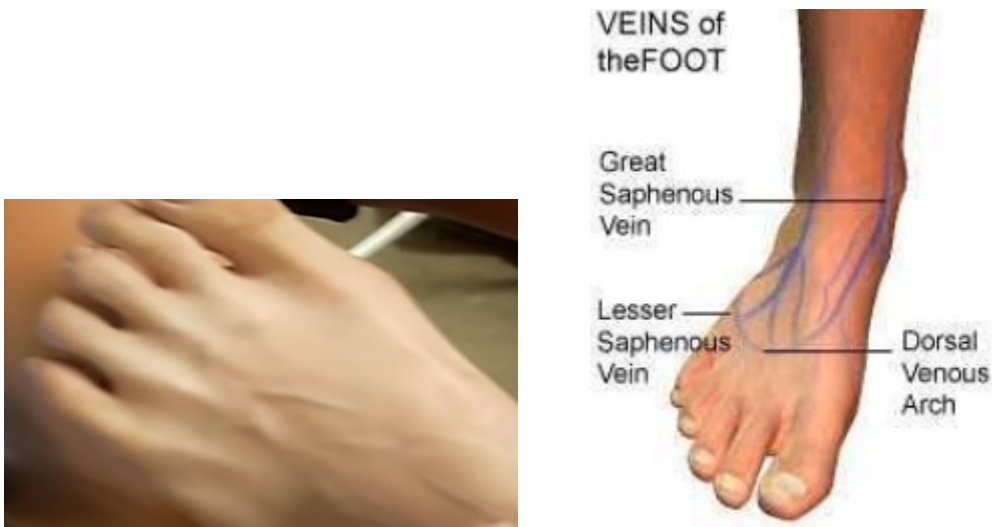

Izvor Slika 6a: <https://www.sciencedirect.com/topics/nursing-and-health-professions/vein-puncture>

Izvor Slika 6b: <https://slideplayer.com/slide/4654107/>

Na donjem ekstremitetu mogu se postaviti i.v. kanile počevši od površnog venskog luka na palmarnom dijelu stopala do velike i male vene safene na gležnju i potkoljenici (Slika 7). Iako pristupačne, vene stopala nisu prvi odobar u formiranju i.v. puta radi jače osjetljivosti bolesnika, teže manipulacije infuzijom i učestaliji dekanilacija.

Slika 7: Površna venska mreža na palmarnoj strani stopala (a) sa prikazom anatomske projekcije venskog spleta (b).

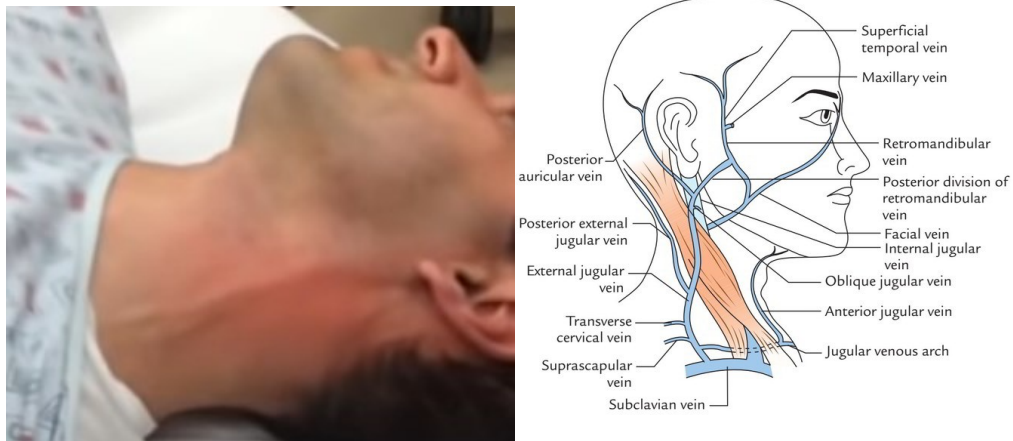


Izvor Slike 7a: <https://www.youtube.com/watch?v=j07iNNcBpKE>

Izvor slike 7b: [https://nanopdf.com/download/peripheral-venous-cannulation\\_pdf](https://nanopdf.com/download/peripheral-venous-cannulation_pdf)

Površne vene vrata koje su prikladne za i.v. periferni pristup su desna i lijeva vanjska jugularna vena (Slika 8). Vanjska jugularna vena odnosi vensku krv iz područja vanjskog venskog sliva glave i dubokih dijelova lica u istostranu potključnu venu. Iako u pojedinim zemljama ovaj venski put mogu uspostaviti dobro educirani sestrički kadar i paramedicinsko osoblje, preporuka je da i.v. put na vanjskoj jugularnoj veni ipak otvaraju liječnici.

Slika 8: Lijeva vanjska površna jugularna vena (a) i anatomski prikaz (b)

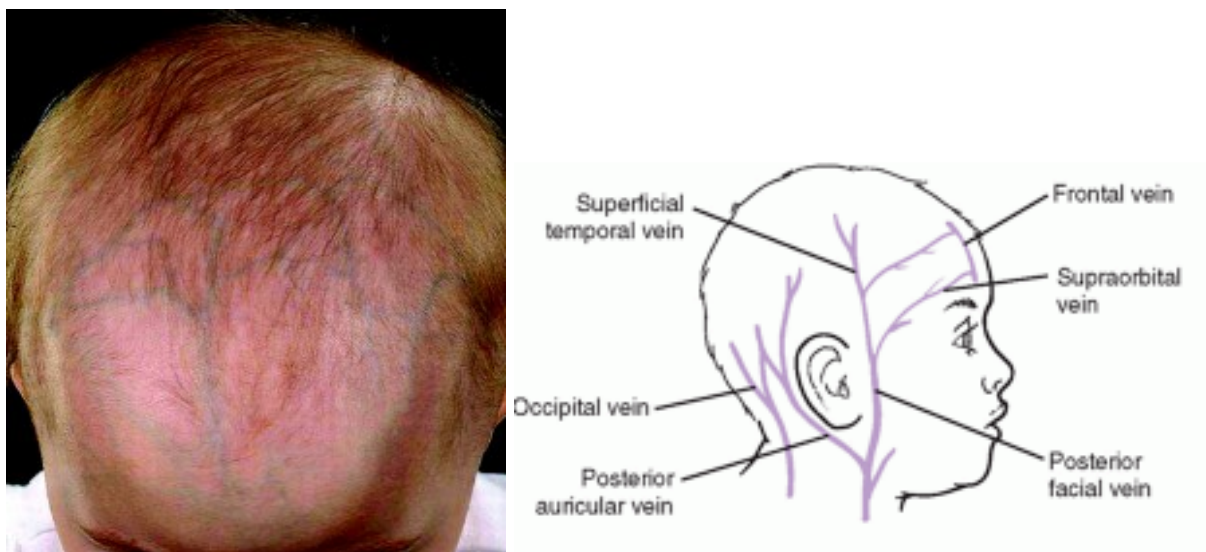


Izvor Slika 8a: <https://www.youtube.com/watch?v=iNhmyA78sU>

Izvor Slika 8b: <https://www.earthslab.com/anatomy/external-jugular-vein/>

Intravenski pristup na vene tjemena je prikladan prvenstveno za bolesnike pedijatrijske populacije, najčešće novorođenčad te osobito ako prethodni pokušaji na ekstremitetima nisu uspjeli ili bi mogli biti neuspješni. Opcija su frontalne, okcipitalne, površinske sljepoočne ili stražnje ušne vene (Slika 9). U tim slučajevima, intravenski pristup venama tjemena se odabire prije odluke za otvaranje venskog puta na vanjskoj jugularnoj veni.

Slika 9: Tjemene vene (a) i anatomski prikaz njihove mreže (b)



Izvor Slika 9a: <https://adc.bmj.com/content/93/12/1006>

Izvor Slika 9b: <https://nursekey.com/intravascular-therapy-peripheral-catheters/>

Uobičajeno da se probir pristupa veni počinje od distalnijih prema sve proksimalnijim dijelovima tijela npr. od šake prema lakatnoj jami ili od stopala prema potkoljениčnom dijelu. Ovim načinom pristupanja na distalnije vene se doprinosi očuvanju pristupa na velike vene za diferentnije zahvate, a ujedno postiže bolja kontrola protoka terapije i rane detekcije paravenskog isticanja infuzije (8).

### **3.2.2. Centralni pristupi**

Pristup centralnoj veni je invazivni medicinski postupak koji se široko primjenjuje u pedijatrijskih i odraslih bolesnika od hitnog bolničkog prijema, jedinica intenzivnoga liječenja, kirurških, internističkih i onkoloških bolesnika. Izvodi je liječnik uz asistenciju medicinske sestre u sterilnim uvjetima.

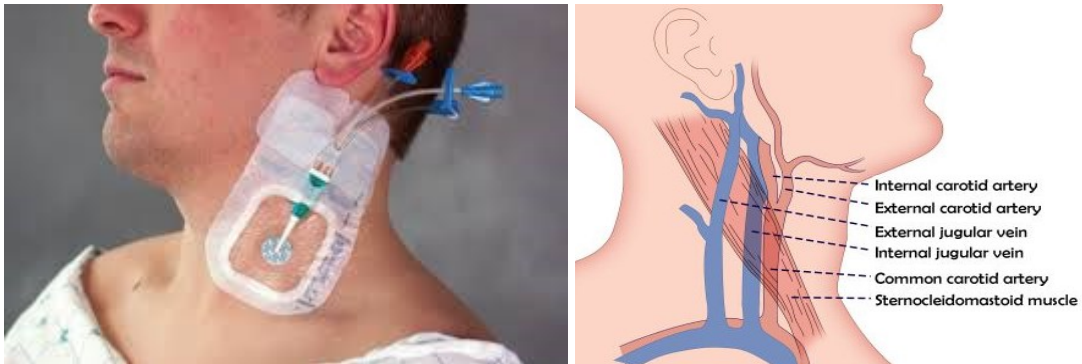
Najčešći pristupi za centralni venski put uključuju unutarnju jugularnu venu, potključnu venu i femoralnu venu. Prema radu Wonk AV i sur. iz 2018. Između 117 bolesnika, centralni venski kateter(CVK) je bio najčešće postavljen preko unutarnje jugularne vene (80%), a znatno manje preko femoralne (12%) i potključne vene (8%). U ovoj skupini ispitanika centralni venski kateter je bio sa podjednakom učestalošću postavljan u jedinici intenzivnoga liječenja (49%) i operacijskoj sali tijekom kirurških zahvata (9).

Najčešće se koristi jedan centralni venski pristup, ukoliko nema drugih zapreka uvijek na desnoj strani tijela. Kod osobito teških kliničkih stanja nerijetko se plasiraju i dva centralna venska pristupa. Centralnoj veni se može pristupiti direktnim pristupom na nju samu ili indirektno preko jedne od većih dubokih perifernih vena.

Direktni pristupi na centralnu venu

Centralni venski pristup preko unutarnje jugularne vene(IJV)

Slika 10: Centralni venski pristup preko v. jugularis interne na lijevoj strani (a) i anatomski odnos v. jugularis interne i externe (b)



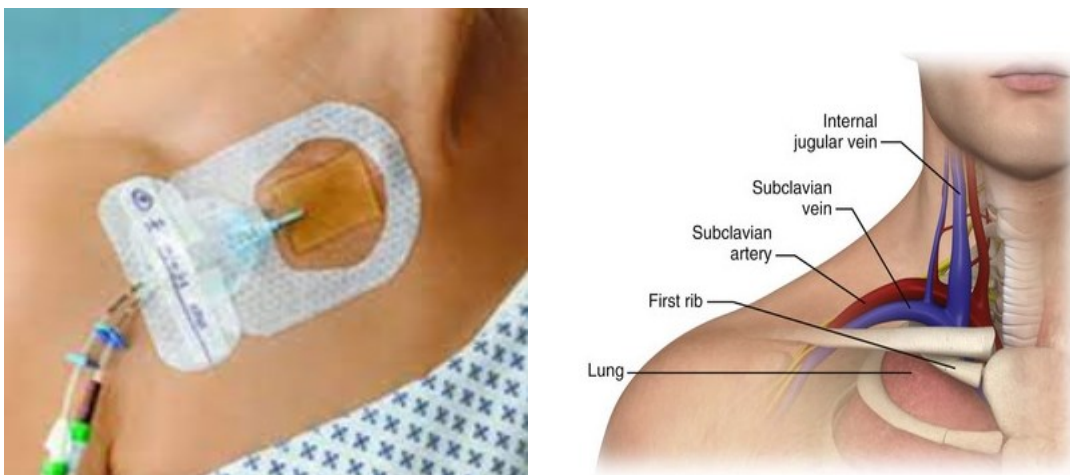
Izvor Slika 10: [https://link.springer.com/chapter/10.1007/978-3-319-91164-9\\_26](https://link.springer.com/chapter/10.1007/978-3-319-91164-9_26)

Izvor Slika 10b: <https://socratic.org/questions/are-the-jugular-vein-and-carotid-artery-present-on-both-sides-of-the-neck-or-is->

### Centralni venski pristup preko potključne vene

Pristup preko potključne vene je jednostavan radi koštanih orijentira te ne traži rutinsko korištenje ultrazvučnih vodića.

Slika 11: Centralni venski pristup na potključnu venu (a) i anatomski odnos vene subklavije i unutarnje jugularne vene na desnoj strani (b)

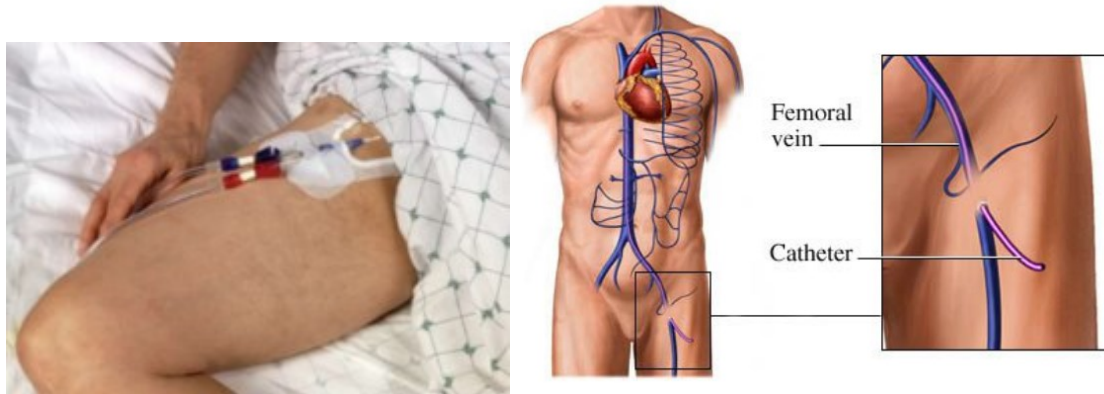


Izvor Slike 11a: <http://www.hraeb.salud.gob.mx/contenidos/acceso/clicav/CVC.pdf>

Izvor Slike 11b: <https://clinicalgate.com/central-venous-catheterization-and-central-venous-pressure-monitoring/>

## Centralni venski pristup preko femoralne vene

Slika 12: CVK uveden preko desne femoralne vene (a) i anatomski put katetera (b)



Izvor slike 12a: <https://www.slideshare.net/Melkholy/catheter-access-final>

Izvor Slike 12b: <https://www.pinterest.com/pin/297941331574134180/>

## Indirektni pristup na centralnu venu

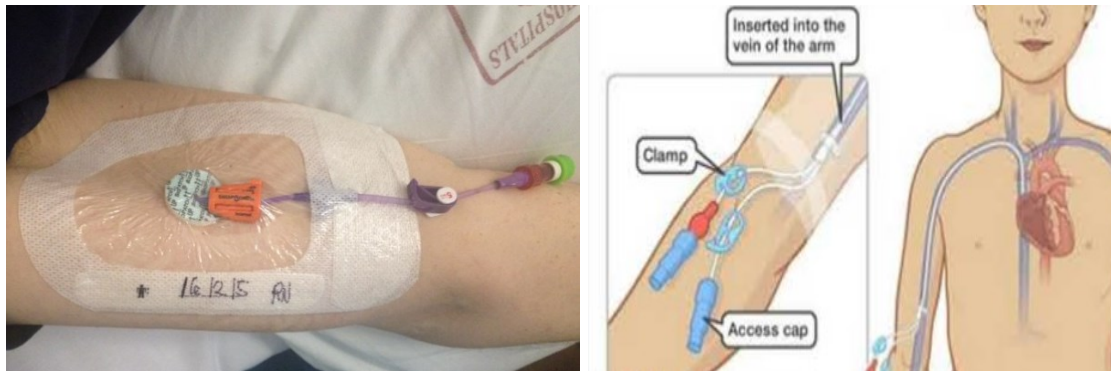Periferno uveden centralni kateter-PICC (eng. Peripherally Inserted Central Catheter)

Periferno uvedeni centralni kateteri najčešće se uvide preko cefalične, bazilične ili nadlaktne vene gornjeg ekstremiteta i safenalne vene preko donjeg ekstremiteta. Od spomenutih, preferira se pristup kroz baziličnu venu radi povećane učestalosti vazospazma cefalične vene. Samo uvođenje je jednostavnije i manje bolno od direktnog pristupa. Identifikacija vena je jednostavnija kod perifernog pristupa u odnosu na potencijalno rizičnog pristupa preko potključne ili jugularne vene.

PICC pristupi se koriste kod pacijenata kod kojih se primjenjuje iv terapija u trajanju od nekoliko tjedana do šest mjeseci. Najčešće indikacije su: parenteralna primjena nutrijenata, antibiotika, analgetika, kemoterapija, ponavljanje transfuzije krvi te operacije u području vrata i lica. Ovi kateteri zahtijevaju često ispiranje i održavanje suhoće mjesta uvođenja (10).



Slika 13: CVK postavljen kroz perifernu venu (a) i njegova anatomna projekcija (b)



Izvor Slike 13a: <https://www.nice.org.uk/guidance/mtg34/resources/peripherally-inserted-central-catheter-picc-booklet-aintree-university-hospital-nhs-ft-pdf-4481503167>

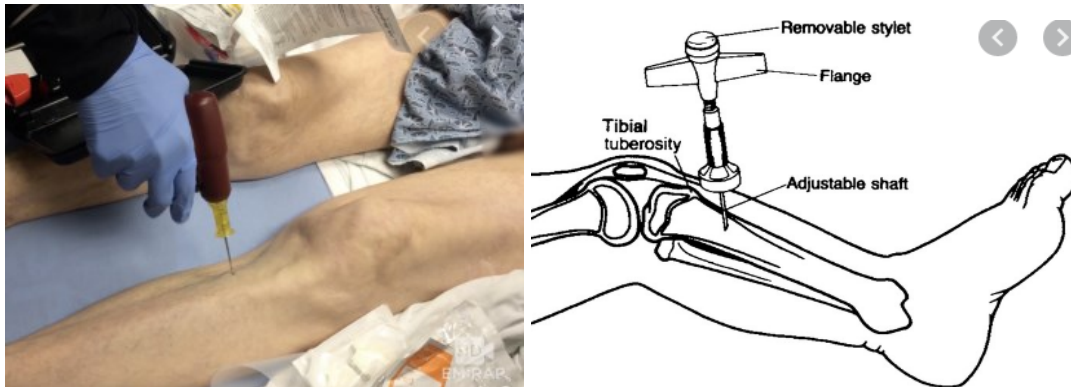
Izvor Slike 13b: <https://www.youtube.com/watch?v=s1s-reYEopE>

### 3.2.3. Zamjenski pristupi venskom putu

Zamjenski pristup perifernoj ili centralnoj veni se rijetko koristi, najčešće u slučajevima kada su i periferni i centralni pristup onemogućeni iz bilo kojeg razloga. Najčešće se koristi intraosealni pristup. primjenjuje se ipak češće u pedijatrijskoj dobi, odnosno kod djece ispod 6 godina starosti. Intraosealni pristup je prvi primijenio Drinker 1922. godine. Razvojem kateterske tehnike intraoselani put ostaje zapostavljen do 1980. godine kada ponovo ulazi u primjenu kod reanimacija novorođenčadi sa potrebom brzog nadomještanja volumena. Naime, pokazalo se da je intraosealni protok brži u usporedbi sa protokom umbilikalnih vena(11).

Intraosealni venski pristup (tzv. koštani intramedularni) karakterizira plasiranje specijalizirane široke, šuplje igle kroz kortikalni dio kosti ( proksimalni dio humerusa ili tibije ili distalni dio tibije) u medularni koštani kanal. Ovaj zamjenski put omogućuje davanje normalne infuzije, primjenu terapije, vađenje uzoraka krvi za laboratorij kao i primjenu kontrastnog sredstva kao i da je otvoren bilo koji venski put (Slika 14).

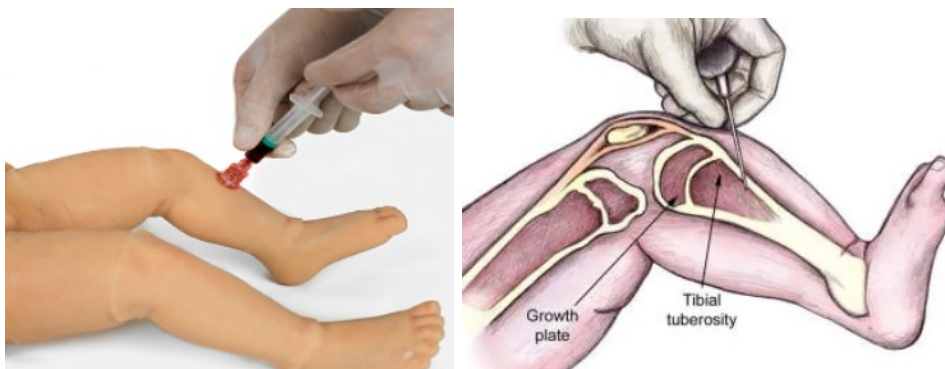
Slika 14: Intraosealni pristup kod odraslog bolesnika (a) i anatomski put uvođenja (b)



Izvor Slike 14a: <https://www.youtube.com/watch?v=KHXSfh2ZRDM>

Izvor Slike 14b: <https://www.nejm.org/doi/full/10.1056/NEJM199005313222206>

Slika 15: Intraosealni pristup kod dojenčeta (a) i anatomski put uvođenja (b)



Izvor Slika 15a: <https://www.trucorp.com/MedicalSimulationManikin/IOtraining>

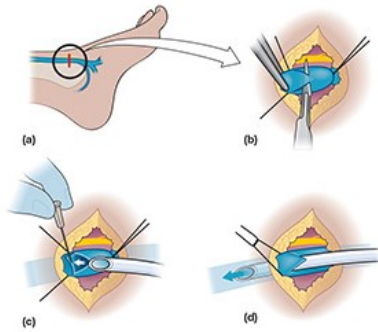
Izvor Slika 15b: <https://emedicine.medscape.com/article/940993-overview>

### 3.2.4. Kirurški formirani venski pristupi

Kada drugi pokušaji perifernog ili centralnog pristupa ne uspejavaju, a za daljnju proceduru liječenja je on potreban, može se kirurškim putem pristupiti na venski put

od interesa tj. ispreparirati vanu te pod kontrolom oka postaviti venski kateter (Slika 16).

Slika 16: Kirurška pristup perifernom venskom putu na donjem ekstremitetu

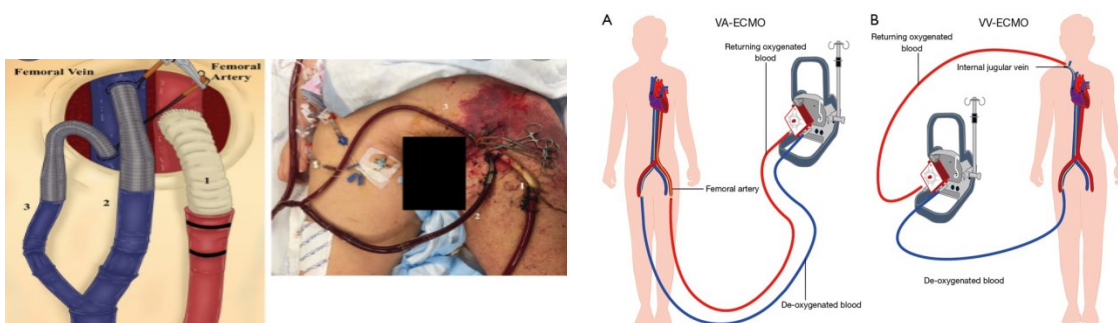


Izvor Slike 16: <https://aneskey.com/peripheral-vascular-access/>

Kod kirurškog pristupa rez na koži je iznad anatomske projekcije vene npr. bazilične vene na ruci ili dugačke vene safene vena na nozi (Slika 16a). Potkožno tkivo se tupo odjeli do vene (Slika 16b), omogućujući umetanje venskoga katetera pod izravnom kontrolom oka (Slika 16c)(7). Ako je učinjena samo punkcija vene, ušivanje vene nije potrebno, a ukoliko je vena kirurški otvorena prema veličini lumena katetera mora se ušiti. Kako iznad preparirane vene nema uobičajene čvrstoće tkiva, venski kateter na mjestu kirurški isprepariranog venskoga puta se uobičajeno učvršćuje na koži (Slika 16d). Pojavom drugih modaliteta poput ultrazvučnog navođenja, pristupa središnjoj veni pomoću Seldingerove tehnike i intraosealnog pristupa, značenje kirurške preparacije vena se umanjila i više nije uobičajena u zemljama koje imaju dobro opremljene zdravstvene ustanove (12).

Suvremeni kirurški pristup venskom i arterijskom krvožilju se koristi kod ekstrakorporalne membranske oksigenacije (ECMO) u teškim bolestima pluća i srca kada, kod transplantacije pluća i kardiokirurškim operacijama kada se oksigenacija bolesnika postiže izvan tijela na uređaju za oksigenaciju u koji preko formiranih krvožilnih sustava utječe neoksigenirana krv bolesnika, a iz kojeg se krv obogaćena kisikom vraća u organizam (Slika 17). Prema načinu priključenja na velike krvne žile, vezane uz patološku pozadinu bolesti radi kojega se primjenjuje ECMO, razlikujemo veno-venski i arterio-venski model ECMO-a.

Slika 17: Kirurški pristupi na femoralnu arteriju i venu prije spajanja na ECMO (a) i shema arteriovenskih pristupa (b).



Izvor Slika 17a: [https://www.annalsthoracicsurgery.org/article/S0003-4975\(17\)31342-5/fulltext](https://www.annalsthoracicsurgery.org/article/S0003-4975(17)31342-5/fulltext)

Izvor Slika 17b: <https://cdn.amegroups.cn/journals/amepc/files/journals/2/articles/18538/public/18538-PB3-4457-R1.png>

### 3.3. Metode pristupa perifernom i centralnom venskom putu

Perifernoj ili centralnoj veni možemo pristupiti klasičnim pristupom ili vizualizacijom uz pomoć ultrazvuka i RTG dijaskopije.

#### 3.3.1. Klasične metode

Perifernoj ili centralnoj veni možemo pristupiti klasičnim pristupom (orijentacijom prema vidljivim anatomskim strukturama i topografskim točkama).

##### Periferni venski put

Preferirane vene su u većini populacije ravne, i nerazgranate, a venski zalisci su obično u blizini i ispod točaka grananja. Obično, prije pristupa na odabranu perifernu venu donjeg ili gornjeg ekstremiteta iznad mjesta punkcije stavljamo elastični povez (esmarh) kako bi zatvorenjem proticanja kroz venu, nakupljena krv ispod esmarha u potpunosti ispunila i vidno proširila venu. Tada bi se palpacijom trebalo osjetiti spužvasto i nepulsirajuće mjesto. Vene koje se osjećaju tvrđe najvjerojatnije su trombozirane ili indurirane vezivom. Palpabilne pulzacije iznad žile potvrđuju pulsirajući protok krvi i ukazuju na arteriju, a ne na venu. Prepoznavanje pristupnih mjesta može biti teže u određenoj populaciji pacijenata kao što su djeca, pretili bolesnici, trudnice, bolesnici s tamnijom kožom, bolesnici u šoku, ili oni kojima su vene oštećene prethodnom kemoterapijom ili intravenskom zlouporabom droga (8).

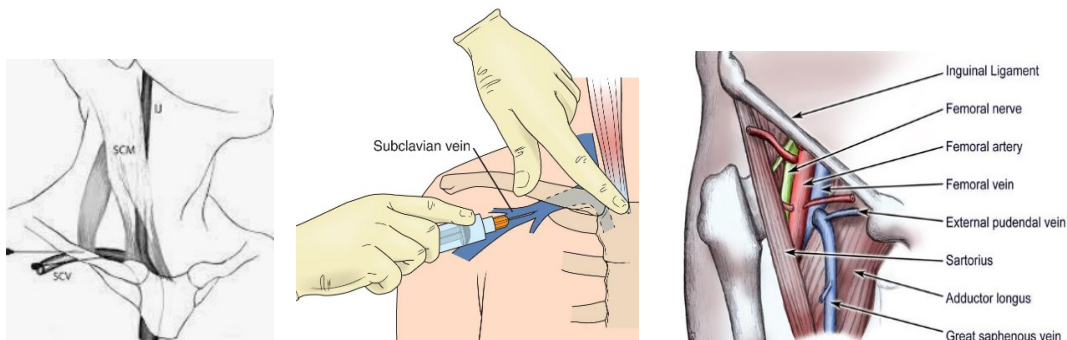
Predložene su različite strategije za povećanje uspjeha postavljanja linija, posebno u zahtjevnim okolnostima. Neke od njih su (7): nježno balotiranje ili tapkanje po koži te brisanje područja vene antiseptičkim tamponom, primjenjivanje toplog obloga ili namakanje ekstremiteta u toploj vodi, kratko vrijeme prije postavljanja i.v. linije, optimizacija položaja bolesnika uz ambijentalno osvjetljenje te primjena topikalnog alikvotnog gliceril trinitrata.

### Centralni venski put

Metode kateterizacije središnje vene klasičnim metodama uglavnom uključuju, jednako kao i klasične metode tehnike anatomskih orijentira i topografskih točaka na površini tijela (Slika 18)(13).

Slika 18: Topografski orijentiri za najčešće klasične pristupe centralnoj veni

a) unutarnjoj jugularnoj      b) potključnoj      c) i femoralnoj      veni



Izvor Slika 18 a) <https://blog.daum.net/sooncheonfriends/1601>, b) <https://aneskey.com/subclavian-vein-central-venous-access/>, c) <https://www.pinterest.com/pin/493073859198793860/>

- a) unutarnja jugularna vena nalazi se uzdužno i lateralnije od unutarnje karotidne arterije čije pulzacije se mogu detektirati postranično na vratu, u centralnom dijelu trokuta čije stanice formiraju dugačke glave mišića sternokleidomastoideusa, a bazu trokuta čini ključna kost. Radi prisustva limfatičkog puta na lijevoj strani vrata, više se preferira punkcija desne jugularne vene.
- b) potključna vena detektira se, za razliku od drugih bez mogućnosti direktne palpacije pridružene potključne arterije. Mjesto punkcije je obično centimetar ispod I na polovini dužine ključne kosti u smjeru kostklavikularnog zgloba.

- c) topografski orijentir za pristup centralnoj veni preko femoralne vene je „femoralni trokut“ u ingvinalno-femoralnoj regiji u kojem je bitno znati da se po detekciji pulsacija femoralne arterije, vena nalazi medijalno, a femoralni živac lateralno.

### 3.3.2. Metode vizualizacije

#### 3.3.2.1. Ultrazvuk

Pristup perifernom i centralnom venskom putu također se može postaviti pomoću ultrazvučnog navođenja u stvarnom vremenu što je posebno korisno za one bolesnike kod kojih postoji otežan pristup ili više neuspjelih pokušaja postavljanja venskog puta (6). U tehnikama vođenim ultrazvukom, uobičajeni je orijentacijski ultrazvučni pregled prije postupka tzv. „pre-scan“ koji se izvodi prije uboda kako bi se na ultrazvučnom prikazu orijentiralo u području oko ciljane vene. Ubod se po tome izvodi nakon razumijevanja položajnih odnosa anatomskih orijentira na površini tijela (14).

Korištenjem ultrazvuka u postavljanju perifernog venskog puta moguće je uz same vene vizualizirati i druge strukture na mjestu punkcije (arterije, živce, ligamente, tetive i mišiće) ili patološke formacije (hematomi, izljevi, abscesi) koje nije moguće vidjeti prostim okom. Pomoću ultrazvuka, punkcija vene se izvodi pod „kontrolom oka“ u realnom vremenu prateći vensku kanilu tijekom cijele njene dužine. Uvođenjem ultrazvuka kao pomagala u punkciji periferne vene omogućava se otvoriti i održavati periferni venski put u slučajevima kada bi bez pomoći ultrazvuka bilo potrebno postaviti CVK(15).

Slika 19 a, b, c: Ultrazvučna detekcija i postavljanje iv kanile

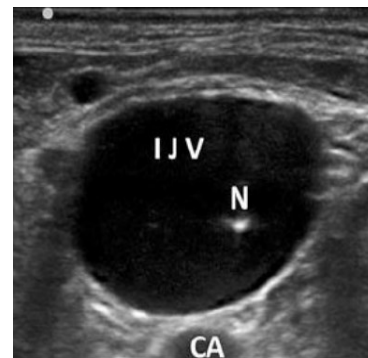
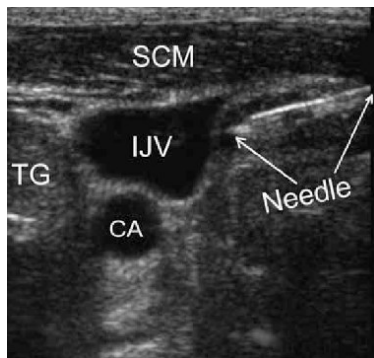


Izvor Slika 19 a, b, c: <https://gajitz.com/feather-touch-medical-device-makes-starting-ivs-simple/>

Punkcija centralne vene i uvođenje CVK uz pomoć ultrazvuka je danas standardna metodologija, naravno svugdje gdje je ultrazvuk dostupan.

Slika 20. Ultrazvučni prikaz unutarnje jugularne vene (IJV) ispod sternokleridomastoidnog mišića i tik uz unutarnju karotidnu arteriju (CA)

a) „in-plane“ tehnika-                      b) „out-of-plane“ tehnika(N=vršak igle)



Izvor Slike 20a: [https://www.researchgate.net/publication/6565705\\_Ultrasound-guided\\_punctures\\_in\\_anesthesia/figures?lo=1](https://www.researchgate.net/publication/6565705_Ultrasound-guided_punctures_in_anesthesia/figures?lo=1)

Izvor Slike 20b: [https://www.researchgate.net/publication/50352321\\_Long\\_versus\\_Short\\_Axis\\_ultrasound\\_guided\\_approach\\_for\\_internal\\_jugular\\_vein\\_cannulation\\_a\\_prospective\\_randomised\\_controlled\\_trial/figures?lo=1](https://www.researchgate.net/publication/50352321_Long_versus_Short_Axis_ultrasound_guided_approach_for_internal_jugular_vein_cannulation_a_prospective_randomised_controlled_trial/figures?lo=1)

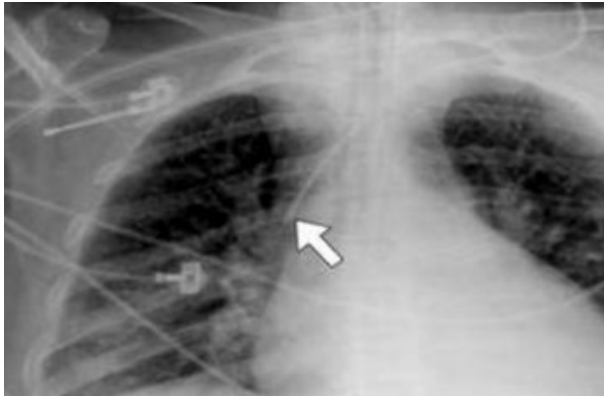Napredovanje punkcijske igle pod vodstvom ultrazvuka može se izvesti u tzv. tehnici „in-plane“ (kada je igla prikazana svojom cijelom dužinom kroz sve strukture koje prolazi) ili „out-of-plane“ (kada se vidi samo presjek vrška ili dijela igle). Sigurniji je svakako „in-plane“ pristup. Uvođenjem ultrazvuka značajno je poboljšana sigurnost i kvaliteta uvođenja centralnih venskih katetera kako za unutarnju jugularnu venu tako i za potključne i bedrene vene (16).

Trans-ezofagealnim ultrazvukom također se može detektirati pravilan položaj i sam vrh centralnog venskog katetera. Kako je ova metoda ipak zahtjevnija od primjene klasičnog ultrazvuka, rjeđe je u rutinskoj primjeni.

### 3.3.2.2. RTG srca i pluća i RTG dijaskopija

RTG srca i pluća je klasična metoda detekcije položaja uvedenog centralnog venskog katetera kojom se prikazuju i neposredne komplikacije njegovog uvođenja (Slika 21).

Slika 21: RTG prikaz uvedene lijeve vene subklavije



Izvor Slike 21:

<https://www.sciencedirect.com/science/article/pii/S0185106316301081>

Radiološka dijaskopija omogućava dijagnostiku srca i velikih krvnih žila te detektira njihove pridružene patološke promjene u realnom vremenu. Također, uz primjenu kontrasta omogućuje sam prikaz punkcije vene, uvođenje venskoga katetera i detekciju konačnog položaja vrha katetera(17).

Za razliku od ultrazvuka, RTG dijaskopijom može se točno locirati vrh centralnog venskog katetera u odnosu na gornju šuplju venu i desnu pretklijetku. Na taj se način mogu na vrijeme identificirati određeni nepravilni položaji katetera te spriječiti daljnje komplikacije (18).

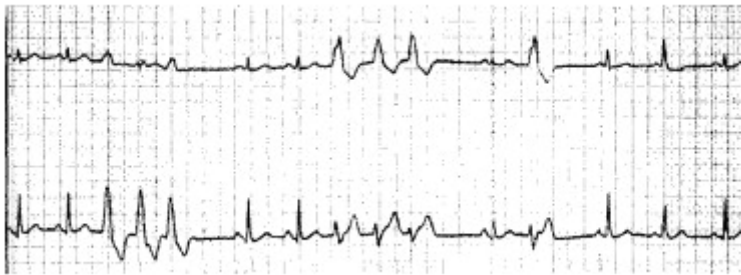
### 3.3.2.3. Elektrokardiogram (EKG) u detekciji vrha centralnog venskog katetera

Aritmije srca koje možemo zamijetiti tijekom uvođenja centralnog venskog katetra najčešće su povezane sa mehaničkom iritacijom stijenke srca samim vrhom



venskoga katetera. Primjećeno je da su pojedini bolesnici skloniji aktivaciji ovih aritmija prilikom uvođenja centralnog venskog katetera u sklopu pojedinih bolesti srca za razliku od drugih bolesnika bez popratnih srčanih bolesti. Repozicioniranjem vrha katetera i njegovim pravilnim namještanjem položaja, aritmije se spontano povlače bez popratnih komplikacija.

Slika 22: Ventrikularne aritmije srca zabilježene na EKG-u u predubokom (ventikularnom) položaju vrha centralnog venskog katetra



Izvor Slike 22: [https://www.mayoclinicproceedings.org/article/S0025-6196\(11\)64040-8/fulltext](https://www.mayoclinicproceedings.org/article/S0025-6196(11)64040-8/fulltext)

### 3.3.2.4. Detekcija paravenskog protoka

Razvojem suvremene tehnologije u današnje vrijeme možemo neinvazivno pravovremeno detektirati neželjeni paravenski tijek infuzije uz pomoć posebnog mikroelektronskog senzora (Slika 23). Ovaj novi adhezivni senzor pošteduje bolesnika od nepotrebne boli i neugodnosti koju može izazvati izlazak infuzije, terapije ili kontrastnoga sredstva izvan vene.

Slika 23: Senzor paravenskog protoka fiksiran ispod plastičnog ovoja vene

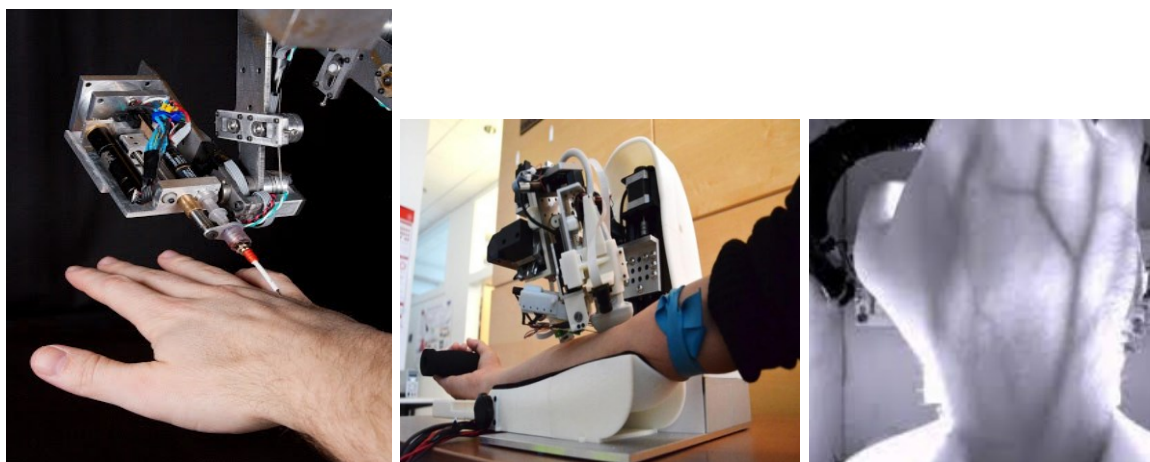


Izvor Slike 23: <https://phys.org/news/2017-04-adhesive-sensor-patients-discomfort-pain.html>

### 3.3.2.5. Robotika u detekciji venskoga puta

Razvojem kompjuterske tehnologije i robotike danas je pristup intavenskom putu moguć i bez direktnog kontakta sa medicinskim osobljem koje u ovom slučaju i dalje ostaje presudno, ali sada isključivo samo u nadzoru izvršenja robotom navođene punkcije vene.

Slika 24: Primjena robotike u punkciji periferne vene (a,b), te sofisticirana tehnologija vizualizacije venskoga puta infracrvenim svjetlom (c)



Izvor Slike 24a: [https://web.stanford.edu/group/salisbury\\_robotx/cgi-bin/salisbury\\_lab/?page\\_id=265](https://web.stanford.edu/group/salisbury_robotx/cgi-bin/salisbury_lab/?page_id=265)

Izvor slike 24 b, c: <https://tectales.com/bionics-robotics/robot-uses-ai-imaging-to-draw-blood.html>

## **4. INDIKACIJE ZA POJEDINE PRISTUPE INTRAVENSKOM PUTU**

Indikacije za pristup perifernom venskom putu najčešće su: dijagnostika, intervencija, terapija i rehidracija kod neinzavnog pristupa, kirurško liječenje te specifična onkološka terapija.

Najčešće indikacije za pristup centralnom venskom putu su invazivne metode i terapije liječenja bolesnika vezanih za jedinice intenzivnoga liječenja, bolesnika na hemodijalizi i bolesnika sa opsežnim i specifičnim kirurškim zahvatima.

### **4.1. Indikacije za periferni venski put**

Najčešće indikacije za punkciju ili uvođenje perifernoga venskoga puta koje se spominju u literaturi su:

- uzimanja uzorka krvi za analizu i dijagnostiku
- primjena kontrastnoga sredstva
- izvođenje raznih medicinskih intervencija
- rehidracija bolesnika
- intravenska terapija lijekovima
- te primjena transfuzije krvi

Periferni venski put se koristi radi pružanja terapija koje se ne mogu primijeniti ili su manje učinkovite ako se daju alternativnim putovima npr. oralno. Kao primjeri, bolesniku s jakim povraćanjem ili bolovima u trbuhu mogu se dati intravenski hidratacija i hranjive tvari. Određeni lijekovi su učinkovitiji kada se daju intravenozno zbog brzog početka djelovanja ili povećane bioraspoloživosti. Neke kliničke situacije, poput, zastoja srca, zahtijevaju liječenje intravenskim lijekovima perifernim venskim putem radi nužnosti brzog djelovanja i postizanja efektivnog učinka. Također, krv se mora davati intravenozno. U slučajevima kada postoji potreba za ponavljanjem terapije, intravenski kateteri se ostavljaju u veni (npr. kod dugotrajne antibiotske terapije) ili u slučaju potencijalne potrebe za davanjem lijekova, tekućine, transfuzije krvi i sl. (19).

Periferni venski kateter je najčešće korišteni vaskularni pristup u medicini. Primjenjuje se u većini hitnih slučajeva, svih kirurških bolesnika te prije pojedinih

radioloških snimanja kod kojih je potrebno primijeniti kontrastno sredstvo ili analgo-sedaciju (npr. MR mozga) (20). Perifernim venskim katetrom se također bolesniku može osigurati i neophodan unos hranjivih tvari i kalora koje se direktno infundiraju u krv u obliku parenteralne prehrane prilagođene za periferni unos. (21).

Općenito, periferni venski kateteri se indiciraju kada je potreban iv pristup za kraće razdoblje te kada su dovoljni kateteri manjih dimenzija i protoka. Periferni pristup općenito je sigurniji, lakši za izvođenje i manje bolan od centralnog venskog pristupa(22)

## **4.2. Indikacije za centralni venski pristup**

Od 50-ih godina 20. stoljeća postavljanje centralnih venskih katetera je postalo uobičajeno. Pomoću njih je omogućena sigurna primjena diferentnih intravenskih terapija, hemodinamsko praćenje intenzivnih bolesnika te uzimanje učestalih uzorka krvi. Centralni venski pristup je zlatni standard u svih bolesnika kod kojih je perifernim krvnim žilama iz bilo kojeg razloga onemogućen. Pristup centralnoj veni je nužan kod uvođenja srčanog elektrostimulatora, te kod bolesnika na hemodijalizi. Venski hemodinamski monitoring vezan uz mjerenja centralnog venskog tlaka i tlaka u plućnoj arteriji također, zahtijevaju pristup centralnim venama (23).

Posebne kliničke situacije koje mogu ukazivati na potrebu za pristupom centralnoj veni su (24):

- Perioperativna potpora tekućinama i hranjivim tvarima
- Ambulantna kemoterapija
- Ambulantna terapija tekućinom i parenteralna prehrana
- Kritična skrb/hemodinamičko praćenje
- Hemodijaliza/bubrežna nadomjesna terapija
- Afereza
- Oživljavanje
- Traume i opekline.

### **4.3. Indikacije za intraosealni i.v. pristup danas uključuju:**

- Nemogućnost uspostave perifernog i centralnog venskoga puta pretežito u djece, ali i u odraslih bez mogućnosti vizualizacije venskog pristupa ultrazvukom npr. kod opsežnih opekline, ekstremnoj pretilosti, edemima, proširenom subkutnom emfizemu, konvulzijama
- Nužnosti brze rehidracije kod ovih bolesnika velikim volumenom kao što je kod hipovolemijskog šoka I opekline

## 5. KONTRAINDIKACIJE UVOĐENJA VENSKOGA PUTA

Kontraindikacije uvođenja venskog puta dijelimo na one vezane uz periferni i centralni venski put te zamjenski venski put (npr. intreosealni).

### 5.1. Kontraindikacije za postavljanje perifernog venskog puta su:

- Ekstremni edem, hematoma ili konkvazacija gornjeg ili donjeg ekstremiteta
- Opekline u području mjesta periferne punkcije
- Skleroza kože
- Upala vene (flebitis)
- Tromboza vene
- Učinjena radikalna mastektomija sa limfadenektomijom na istoj strani gornjeg ekstremiteta
- Upalna stanja ekstremiteta, kao što je celulitis
- Postojanje arteri-venske fistule

### 5.2. Općenite kontraindikacije za postavljanje centralnog venskoga puta

Općenite kontraindikacije za postavljanje centralnog venskoga puta uključuju apsolutne (promijenjena lokalna anatomija vene usljed predhodne ozljede, kirurškog zahvata, zračenja te infekcija na mjestu punkcije) i relativne kontraindikacije (antikoagulantna terapija i/ili poremećaj koagulacije, ekstremna pothranjenost ili pretilost, nesuradljiv psihomotorno agitiran bolesnik, moguća ili već izvršena tromboliza).

- a) *Unutrašnje jugularne vene:* povezane su uglavnom uz mali broj kontraindikacija od kojih su većinom vezane uz ograničenu mobilnost vrata (nemogućnost adekvatnog pozicioniranja za punkciju vene) te prisustvo traheostomije (radi visokog rizika kontaminacije CVK).
- Apsolutne kontraindikacije su: postojeća infekcija mekog tkiva vrata neovisno o strani punkcije, tromboflebitis ili tromboza istostrane vanjske jugularne vene, ili potključne vene.

- Relativne kontraindikacije su: nevidljiva i nepalpabilna vanjska jugularna vena, sumnja ili postojeća ozljeda vratne kralježnice, ograničena pokretljivost vrata, istostrana fraktura ključne kosti, tumorski procesi i hematomi na vratu, anatomske abnormalnosti same vene

*b) Potključne vene:*

- Apsolutne kontraindikacije uključuju traumu klavikule i/ili rebara na istoj strani mjesta punkcije, koagulopatija
- Relativne kontraindikacije čini prisustvo deformiteta prsnoga koša i postojanje koronične obstruktivne bolesti pluća

*c) Femoralne vene:*

- Apsolute kontraindikacije za pristup femoralnoj veni uključuje ozljedu vene proksimalno i/ili distalno od planiranog mjesta punkcije, sumnja na trombozu, ambulanti bolesnik u jednodnevnoj bolnici,
- Relativne kontraindikacije čini prisustvo poremećaja koagulacije, distorzija ili ozljeda vene, prethodna dugotrajna kateterizacija, preboljeli vaskulitis, ranija iradijacija

### **5.3. Kontraindikacije za intraosealni pristup venskome putu čini:**

- Prisustvo infekcije i/ili opekline na mjestu punkcije
- Puknuće kosti na strani punkcije
- Bolest koštanog sustava tj. potvrđena osteogenezis imperfekta
- Osteopenija i/ili osteoporoza bilo kojeg uzroka
- Već pokušana punkcija kosti
- Nemogućnost lokalizacije topografskih točaka

## 6. ANTIKOAGULANTNA TERAPIJA I VENSKI PUT

Antikoagulansi su lijekovi koji pomažu u sprječavanju ili liječenju tromboze tako da smanjuju moć zgrušavanja krvi. Jedna su od najznačajnijih terapijskih skupina u suvremenoj medicini. Riječ je o snažnim lijekovima po djelovanju, ali pažljivim propisivanjem i kontroliranjem njihova upotreba je uspješna i sigurna. Svrha antikoagulantne terapije je umanjene rizika od tromboembolijskih incidenata kod bolesnika s (25):

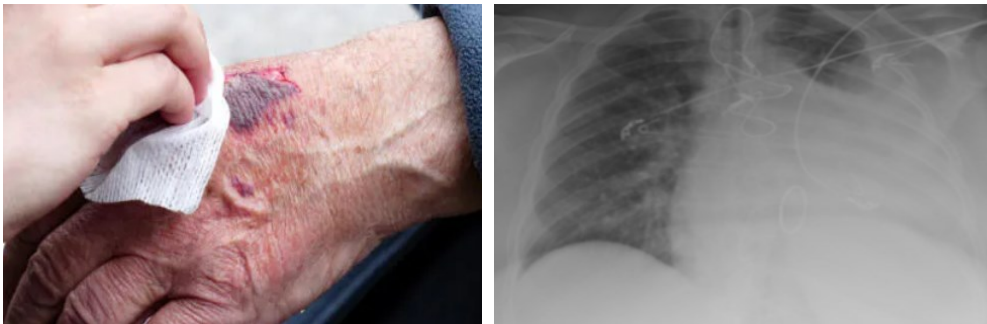
- atrijskom fibrilacijom,
- akutnim koronarnim sindromom,
- dubokom venskom trombozom,
- hiperkoagulabilnim stanjem
- endoprotezom
- i kod bolničkog liječenja

Profilaksa i/ili liječenje tromboembolijskih incidenata antikoagulantnom terapijom može biti parenteralna i.v. ili s.c. nefrakcioniranim eng. unfractionated heparin – UFH, ili nisko-molekularnim heparinom eng. low-molecular-weight heparin – LMWH. Nerijetko, nakon primarnog zbinjavanja bolesnici prelaze na peroralna antikoagulantna sredstva npr. martefarin ili jedan od NOAK-a (tj. Novi Oralni AntiKoagulansi).

Antikoagulansi mogu bitno utjecati na proces vanjskog i unutarnjeg puta zgrušavanja krvi što je važno poznavati prije bilo kakvog pristupa venskome putu. Kod perifernog venskog puta mogu dovesti do pojave proširenih hematoma i teško kontroliranog i dugotrajnog krvarenja (Slika 25a). Antikoagulantna terapija kod uvođenja centralnog venskog katetera može, osim formiranja hematoma u koži, potkožju i mekom tkivu biti i uzrokom opsežnih unutrašnjih krvarenja i po život opasnih patoloških komplikacija kao što je npr. hematotoraks (Slika 25b). U bolesnika koji uzimaju antikoagulanse, periferni pristup omogućuje izravnu kompresiju mjesta uboda i manja je vjerojatnost pojave komplikacija povezanih s hematomom u usporedbi s mjestima koja se koriste za katetere središnjih vena (22).



Slika 25. Potkožni hematoma na mjestu punkcije periferne vene (a) i masivni hematotoraks lijevo (b) u bolesnika na terapiji NOAK-om



Izvor Slike 25a: <https://www.peoplespharmacy.com/articles/some-eliquis-and-xarelto-side-effects-not-in-the-prescribing-info>

Izvor Slike 25b: <https://www.hindawi.com/journals/cripu/2018/8735036/fig1/>

Stoga je prije svake punkcije vene, a osobito velikih vena potrebno uzeti dobru anamnezu bolesnika o kroničnoj terapiji koju uzima s osobitim osvrtom na antikoagulanse. Potrebno je uraditi tzv. nulte nalaze: KKS, PV, INR, aPTT i fibrinogen kako bi se kod bolesnika moglo isključiti i/ili procijeniti veličina sklonosti krvarenju vezana uz različita patološka stanja pa i terapiju antikoagulansima (26). Ukoliko se radi o elektivnom dijagnostičkom ili kirurškom zahvatu, kod bolesnika kojemu je potrebno uvesti centralni venski pristup, najčešće se terapija NOAK-om prevodi na s.c. LMWH i sa postupkom se pričekava 48h.

## 7. SUGLASNOST BOLESNIKA ZA PRISTUP VENSKOM PUTU

Suglasnost bolesnika za uvođenje centralnog venskoga puta je izjava bolesnika kojom on liječnika ili drugo medicinsko osoblje opunomoćuje za njegovo provođenje jednako kao i za sve druge invazivne metode i terapijske postupke. Dobrovoljno dopuštanje od strane bolesnika podrazumijeva potpuno razumijevanje uključenih rizika tijekom dijagnostičkog ili terapijskog postupka. Pristanak bolesnika na medicinskih zahvat temelji se na načelu „volenti non fit iniuria“ (27). Bolesnik pri punoj svijesti i u kontaktu ima pravo odbiti ponuđeni venski pristup i nastaviti liječenje tada sa postojećim perifernim venskim putem što tada čini kontraindikaciju za pristup centralnom venskom putu. Ukoliko bolesnik nije pri svijesti te se od njega ne može dobiti suglasnost, a radi se o hitnom postupku za koji je potrebna centralna vena, CVK će se postaviti u suglasnost užeg člana obitelji ili pak naknadno sa samim bolesnikom po poboljšanju općega stanja.

U sadržajnom smislu, pristanak bolesnika mora biti temeljen na informiranosti. Bolesnik ima pravo da bude na razumljiv način obaviješten te da na temelju navedenog pisano prihvati ili odbije predloženu medicinsku intervenciju. Priroda informiranog pristanka definira ga kao odobrenje bolesnika koji je upoznat i razumije rizike i posljedice što ih liječenje povlači za sobom. Pristanak informiranog bolesnika nije samo jedan događaj ili samo potpis, nego je riječ o cijelom procesu koji omogućuje bolesniku slobodno odlučivanje na temelju objektivnih informacija primljenih od liječnika (28).

Jedan primjerni obrazac Suglasnosti bolesnika kojom se prihvaća preporučeni dijagnostički, odnosno terapijski postupak prikazan je na Slici 26 (29).

Slika 26. Suglasnost kojom se prihvaća preporučeni dijagnostički, odnosno terapijski postupak (29)

### SUGLASNOST

kojom se prihvaća preporučeni dijagnostički, odnosno terapijski postupak

*Izjavljujem da slobodnom voljom, utemeljenoj na potpunoj obaviještenosti o preporučenom dijagnostičkom, odnosno terapijskom postupku koju sam dobio/la u pisanom obliku prihvaćam:*

(navesti preporučeni dijagnostički, odnosno terapijski postupak)

Naziv nositelja zdravstvene djelatnosti \_\_\_\_\_

Ustrojstvena jedinica \_\_\_\_\_

Ime i prezime pacijenta \_\_\_\_\_

Datum rođenja \_\_\_\_\_

Spol M Ž

Mjesto rođenja \_\_\_\_\_

Adresa stanovanja \_\_\_\_\_

Matični broj osigurane osobe u obveznom zdravstvenom osiguranju \_\_\_\_\_

Ime i prezime zakonskog zastupnika, odnosno skrbnika \_\_\_\_\_

(za pacijenta koji nije pri svijesti, za pacijenta s težom duševnom smetnjom te za poslovno nesposobnog ili maloljetnog pacijenta)

Potpis i faksimil doktora medicine \_\_\_\_\_

Mjesto i datum \_\_\_\_\_

Potpis pacijenta/zakonskog zastupnika/skrbnika \_\_\_\_\_

Slika 27 prikazuje obrazac Izjava o odbijanju kojom se odbija preporučeni dijagnostički, odnosno terapijski postupak (29).

Slika 27. Izjava o odbijanju kojom se odbija preporučeni dijagnostički, odnosno terapijski postupak (29)

### IZJAVA O ODBIJANJU

kojom se odbija preporučeni dijagnostički, odnosno terapijski postupak

*Izjavljujem da slobodnom voljom, utemeljenoj na potpunoj obaviještenosti o preporučenom dijagnostičkom, odnosno terapijskom postupku koju sam dobio/la u pisanom obliku odbijam:*

(navesti preporučeni dijagnostički, odnosno terapijski postupak)

Naziv nositelja zdravstvene djelatnosti \_\_\_\_\_

Ustrojstvena jedinica \_\_\_\_\_

Ime i prezime pacijenta \_\_\_\_\_

Datum rođenja \_\_\_\_\_

Spol M Ž

Mjesto rođenja \_\_\_\_\_

Adresa stanovanja \_\_\_\_\_

Matični broj osigurane osobe u obveznom zdravstvenom osiguranju \_\_\_\_\_

Ime i prezime zakonskog zastupnika, odnosno skrbnika \_\_\_\_\_

(za pacijenta koji nije pri svijesti, za pacijenta s težom duševnom smetnjom te za poslovno nesposobnog ili maloljetnog pacijenta)

Potpis i faksimil doktora medicine \_\_\_\_\_

Mjesto i datum \_\_\_\_\_

Potpis pacijenta/zakonskog zastupnika/skrbnika \_\_\_\_\_

## **8. METODE UVOĐENJA PERIFERNOG I CENTRALNOG VENSKOGA PUTA**

Uvođenje perifernog i centralnog venskog puta podrazumijeva kupiranje proceduralne boli, pripremu pribora, opreme (tj. seta) za uvođenje venskoga puta i mjesta punkcije te očuvanje baktericidnosti, odnosno sterilnosti postupka.

### **8.1. Kupiranje proceduralne boli**

Svaka bol izazvana bilo kojim postupkom ili dijagnostikom uključujući uvođenje perifernog i centralnog venskog puta naziva se proceduralna bol. Danas kupiranje proceduralne boli zauzima osobito mjesto u kliničkoj praksi prema najnovijim smjernicama europskog i svjetskog udruženja za liječenje boli.

Bol je složen fenomen i njegovo je upravljanje sve više prepoznato kao temelj visokokvalitetne skrbi o bolesnicima. Svjetska zdravstvena organizacija i vodeća pedijatrijska i bolnička društva optimizirali su upravljanje boli kod odraslih bolesnika i djece kao ključni zdravstveni prioritet. Bolesnici svakodnevno doživljavaju višestruke proceduralne bolne postupke kada su podvrgnuti liječenju ili pojedinom medicinskom zahvatu. Najčešći bolni postupci u hitnom prijemu bolesnika uključuju uvođenje perifernog i centralnog venskog puta (30).

Pojava boli kod uvođenja perifernog i centralnog venskog puta može imati kratkoročne (npr. anksioznost, ponašanje izbjegavanja i somatske simptome) i dugoročne (npr. povećana osjetljivost na bol, strah, izbjegavanje zdravstvene zaštite) posljedice na bolesnika, što može produžiti i zakomplicirati postupak liječenja. Iz navedenog razloga važno je kupiranje proceduralne boli. Danas su dostupne mnoge farmakološke (npr. topikalni anestetik) i psihološke (npr. hipnoza, distrakcija) intervencije utemeljene na dokazima, a koje se odnose na ublažavanje boli kod bolesnika koji se podvrgavaju postupcima uvođenja perifernog i centralnog venskog puta (30). Riječ je o učinkovitim, dostupnim i minimalno invazivnim intervencijama.

Proceduralnu bol kod uvođenja perifernog venskoga puta najčešće, kod djece i odraslih, kupiramo topikalnom mješavinom anestetika u obliku kreme, gela, spreja ili naljepnice (EMLA, eng. Eutectic Mixture of Local Anesthetics) koji stavljamo 30 min

iznad mjesta same punkcije. Kod uvođenja centralne vene također se na mjestu punkcije prvo stavlja EMLA-u, a po tome se oko tkivo, koža i potkožje anestezira infiltracijom lokalnog anestetika. Na taj način se kupira proceduralna bol od same punkcije kao i bol izazvana dubljim prodiranjem igala i katetera kroz tkiva, a koju sama EMLA kao topikalni anestetik ne može pokriti.

Kvalitetno zbrinjavanje proceduralne boli značajno utječe na sam uspjeh izvođenja procedure i terapije, ali i na smanjenje nelagode i stresa kod bolesnika. Iz navedenog razloga u medicinsku praksu se sve više uvode metode analgezije za kupiranje proceduralne boli (31).

## 8.2. Oprema i priprema mjesta punkcije

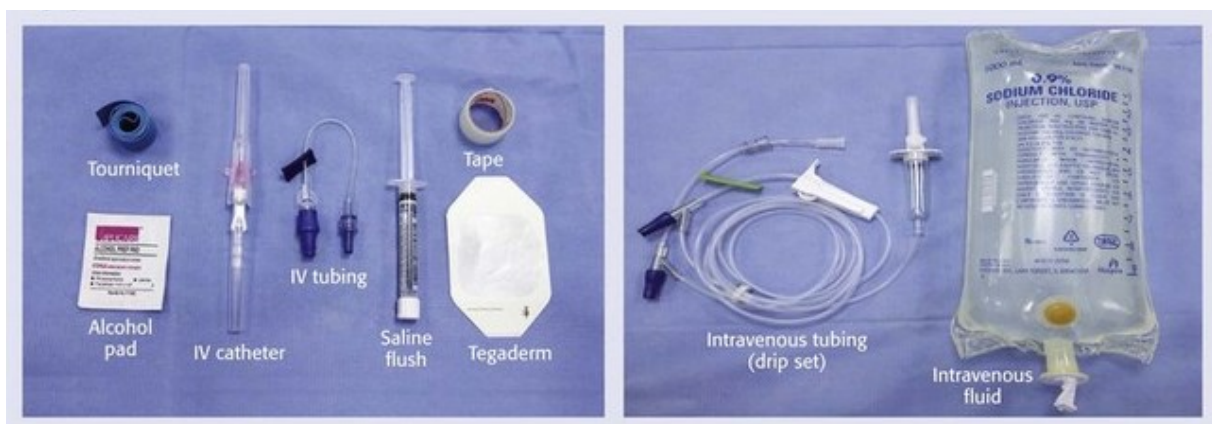Neposredno prije postavljanja katetera potrebno je: oprati ruke, pripremiti pribor i staviti rukavice.

### 8.2.1. Oprema (set) za periferni venski pristup i i.v. terapiju

Set za periferni venski pristup uključuje: rukavice, dezinficijens, vaticice, esmarh traku, iv.kanile, špricu napunjenu 0.9% NaCl, leukoplast, sistem za infuziju, infuzijska otopina (Slika 28).

Osim same i.v. kanile i seta, potrebno je prirediti antiseptičko sredstvo, spužve ili gazu za pranje kože, sterilnu fiziološku otopinu za ispiranje i sterilnu gazu.

Slika 28: Osnovni set za pristup perifernom i.v. putu i za početak i.v. terapije .



Izvor Slike 28: <https://aneskey.com/peripheral-intravenous-access/>

## Postupak uvođenja perifernog venskog puta

Periferni venski kateter je kateter koji se postavlja u perifernu krvnu žilu (venu) zbog terapijskih ili dijagnostičkih razloga. Kod izbora mjesta postavljanja perifernog venskog katetera treba izabrati distalne vene. Kao što je već spomenuto, obično se biraju sljedeće vene: metakarpalne vene, cefalična vena, vena basilika ili medijalna kubitalna (32).

Bitno je odabrati dobro palpabilne vene s dobrim kapilarnim punjenjem, na nedominantnoj strani, suprotno od mjesta kirurškog zahvata i vene s najvećim punjenjem. Kod izbora vene treba izbjeći postavljanje katetera u vene na donjim ekstremitetima, a to se posebno odnosi na bolesnike s dijabetesom. Osim navedenog, ne preporuča se postavljanje katetera na mjesto fleksije, u vene smještene blizu arterija, kod vidljivih zalistaka te medijalnu kubitalnu venu. Preporuča se izbjegavanje malih površinskih vena, oštećene sklerozirane vene te ekstremitet zahvaćen/oslabljen bolešću, na strani tijela zahvaćene bolešću (32).

Kod izbora vene trebalo bi se voditi pravilom postavljanja veličinom najprikladnijeg katetera u što veću krvnu žilu. Naime, širina lumena katetera bi morala biti dostatna za osiguravanje potrebnog protoka određene vrste terapije i/ili za nesmetano izvođenje pojedinog dijagnostičkog zahvata. S druge strane, postavljanje katetera prevelikog promjera u malu krvnu žilu dolazi do iritacije vene, kemijskog ili mehaničkog flebitisa te bržem razvoju komplikacija.

Prije same punkcije vene u svrhu vađenja uzorka krvi za analizu potrebno je provjeriti dali postoji potreba za danjom dijagnostikom ili i.v. terapijom. U tome slučaju će se odmah, u jednom aktu izvršiti punkcija periferne vene i plasirati periferni venski kateter (tzv. „canulla“-om). Time izbjegavamo dvije nepotrebne punkcije i nelagodu u samoga bolesnika. Bolesnika je potrebno informirati o samom postupku, mogućim komplikacijama i načinu izvođenja te je potrebno dobiti usmenu suglasnost bolesnika. Potom se bolesnik stavlja u udoban položaj i neobaveznim razgovorom ga se pokušava opustiti koliko je to moguće. Mjesto punkcije se priredi pranjem kožne površine dezinficijensom i stavljanjem EMLA-e. Tijekom cijelog izvođenja postupka potrebno je poštivati pravila asepsa uz korištenje standardnih mjera zaštite (32).

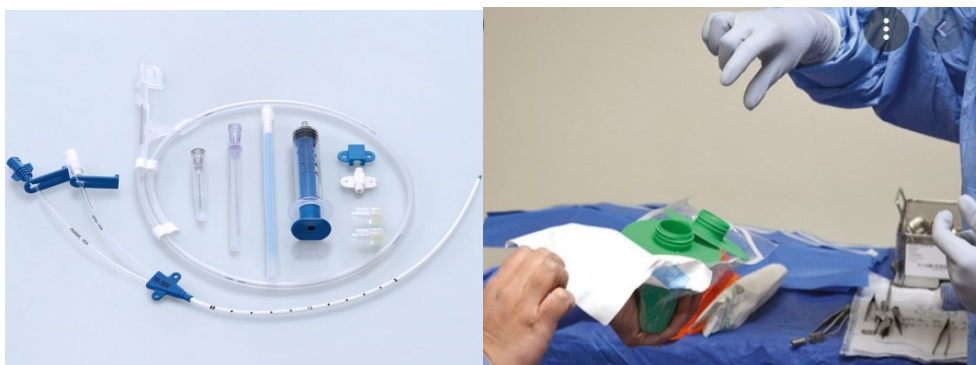
Periferni intravenski kateter se uvodi u venu iglom (slično vađenju krvi), koja se zatim uklanja, a mala, kratka plastična cjevčica ostaje u veni. Kateter se zatim fiksira na kožu bolesnika flasterom ili ljepljivim oblogom. Po tome se na kraj i.v. katetera priključuje priređeni sistem za infuziju.

### 8.2.2. Oprema (set) i priprema za centralni venski pristup i i.v. terapiju

Kateterizacija središnje vene invazivni je medicinski postupak koji se široko primjenjuje u pedijatrijskih i odraslih bolesnika ne samo za mjerenje središnjeg venskog tlaka, već i za osiguravanje stabilnog puta za kontinuiranu primjenu lijeka. CVK su vrlo važni za davanje tekućina, lijekova i nutrijenata intravenskim putem, te za liječenje karcinoma. Za razliku od perifernih katetera CVK su dulji i mogu dublje prodrijeti u velike tjelesne vene, omogućavajući sigurniji i dugotrajniji intravenski pristup.

Za uvođenje CVK potrebno je pripremiti sterilni set sa svim potrebnim priborom (Slika 29a), dezinficijense i antiseptike za pranje pristupnog područja, sterilne komprese, mantile i rukavice (Slika 29b) te lokalni topikalni (EMLA) i infiltracijski anestetik (2% lidokain).

Slika 29: Primjer seta za uvođenje centralne vene (a) te sterilnog materijala



Izvor Slike 29a:

[http://www.luckmed.com/Products/Interventional\\_Products/Central\\_Venous\\_Ca/306.html](http://www.luckmed.com/Products/Interventional_Products/Central_Venous_Ca/306.html)

Izvor Slika 29b: <https://aornjournal.onlinelibrary.wiley.com/doi/abs/10.1002/aorn.12458>

Set za centralnu vensku liniju obuhvaća: punkcijsku iglu sa sterilnom špricom kroz koju se uvodi fleksibilna metalna vodilica, vodilica, proširivač tkiva, CVK kateter (jednoluminalni ili višeluminalni) koji se prevodi preko vodilice, sigurnosni fiksatori katetera. Uz sam set za CVK dolazi sterilni set sa medicinskim mantilima, rukavicama, kompresama za pokrivanje i najpotrebniji instrumentarij za pranje pristupnog mjesta i završnog učvršćivanja katetera.

#### Postupak uvođenja centralnog venskog katetra

Prije punkcije IJV nužno je identificirati anatomske strukture određenog bolesnika kako bi se izbjegle ozbiljne, neželjene komplikacije (33)

Priprema mjesta punkcije kod uvođenja centralnog venskog puta podrazumijeva i dezinfekciju kože. Dezinfekcija kože mjesta gdje se planira insercija CVK (jugularno, potključno, femoralno) izvodi se na način da se peanom uzimaju pojedinačni sterilni tupferi koji se namoče dezinficijensom i to sljedećim redoslijedom (34):

- 3x dezinfekcija Dermoguardom
- 3x ispiranje sterinom 0,9% NaCl
- 1x suho brisanje
- 3x dezinfekcija Skin-Des-om s time da se nakon svakog nanošenja pričeka da se koža posuši.

Prije umetanja CVK, bolesnik se prvo procjenjuje pregledom odgovarajućih laboratorijskih nalaza i indikacija za postavljanje centralnog venskog katetera, kako bi se smanjili rizici i komplikacije tijekom postupka. Zatim se čisti područje kože na planiranom mjestu umetanja. Primjenjuje se lokalni anestetik kao što je opisano. Mjesto vene identificira se orijentirima ili pomoću malog ultrazvučnog uređaja. Šuplja CVK igla prolazi kroz kožu, potkožje i mekotkivno područje do mjesta centralne vene. Pojava krvi u CVK šprici, za vrijeme konstantne aspiracije i prodiranja CVK igle kroz tkiva do ulaska venske krvi u špricu je dokaz ulaska vrha igle u lumen centralne vene. Boja krvi i brzina protoka pomažu u razlikovanju od arterijske krvi (što isključuje mogućnost da je slučajno punktirana arterija ).



Doppler ultrazvuk povećava sigurnost i učinkovitost tehnike za perkutanu kanilaciju IJV-a i može voditi iglu za ubod i brzo utvrditi razloge neuspjeha, smanjujući rizik i nelagodu kod bolesnika. Tehnika je korisna kada je anatomska referenca izobličena ili se ne može locirati što se može dogoditi kod bolesnika s kratkim vratom, pretilošću ili anamnezom prethodnih uboda ili koji su bili podvrgnuti radioterapiji i operaciji na području vrata (35).

### **8.3. Očuvanje sterilnosti postupka**

Očuvanje sterilnosti postupka kod uvođenja venskog puta započinje detaljnim pranjem ruku medicinske osobe i navlačenjem rukavica. Za CVK potrebno je staviti masku i kapu te obući sterilni mantil. Po tome se koža na mjestu punkcije dezinficira jednostrukim pranjem uz dezinficijens (periferna vena ) ili višestrukim pranjem uz nanošenje točnoga slijeda određenih dezinficijensa.

Očuvanje sterilnosti postupka je od iznimne važnosti jer ona sprječava infekcije i druge bolesti koje mogu nastati uslijed neosiguravanja sterilnosti. Sterilnost postupka podrazumijeva korištenje sterilnih igala za venepunkciju, sterilnih setova i pridružene opreme te pridržavanje pravila sterilnog izvođenja samog postupka.

Sterilizacija je postupak kojim se u potpunosti uništavaju svi oblici mikroorganizama i njihovih spora s instrumenata i sanitetskog materijala. Priprema za sterilizaciju i sterilizacija medicinskih instrumenata i sanitetskog materijala provodi se kako bi se spriječila pojava i prenošenje infekcije na bolesnika, medicinsko osoblje i okruženje. Prije provođenja intravenskog postupka uloga je medicinske sestre da provjeri datum i ispravnost steriliziranih setova i materijala.

## **9. OČUVANJE I ODRŽAVANJE VENSKOG PRISTUPA**

Za kvalitetno i efikasno provođenje intravenske terapije osobito je značajno očuvanje i održavanje venskog pristupa i njegove prohodnosti, bilo da se radi o perifernom ili centralnom venskom putu. Kod toga se potrebno pridržavati propisanih standarda kvalitete uvođenja, evaluacije potreba samog bolesnika za novim venskim putem kao i sestrinskih kompetencija.

### **9.1. Očuvanje i održavanje perifernog venskog puta**

Intravenska terapija međuovisna je sestrinska funkcija jer vrstu, količinu, vrijeme i način aplikacije određuje liječnik, a medicinsko zbrinjavanje bolesnika i definirano provođenje određene terapije provodi medicinska sestra (36). Kako bi se očuvao i održao periferni venski put, potrebno se pridržavati definiranog protokola za postavljanje i njegu periferne venske kanile. Protokol je namijenjen svim zdravstvenim djelatnicima koji sudjeluju pri postavljanju i njezi intravenske kanile te primjeni intravenske terapije.

Vrijeme postavljanja kanile se upisuje na leukoplast. Braunila može ostati najviše 72 sata (iznimno duže kod bolesnika s lošim venama). Njega okoline i mjesta punkcije vrši se svaka 24 sata. Podrazumijeva skidanje povoja, čišćenje okoline alkoholnim dezinficijensom za dezinfekciju kože, provjeru prohodnosti fiziološkom otopinom te fiksiranje kanile leukoplastom i stavljanje sterilne pokrivke. Vrijeme promjene pojava zapisuje se ispod datuma postavljanja. Nekoliko puta dnevno treba pregledati mjesto punkcije a u slučaju pojave flebitisa treba uzeti bris te izvaditi intravensku kanilu. U slučaju povišene tjelesne temperature treba uzeti hemokulture, ali kroz novu kanilu (37).

Nakon toga treba dezinficirati ulaz konekcije i otvoriti sterilnim tupferom. Potom se injicira terapija, ispire se intravenska kanila sterilnom fiziološkom otopinom i kapica se vraća na konektor, a čep kanile može stajati na kanili. U slučaju kontaminacije treba upotrijebiti novi sterilni čep (37).

## **9.2. Očuvanje i održavanje centralnog venskog puta**

Održavanje i očuvanje centralnog venskog puta sastoji se od pravilnog uvođenja centralnog venskog katetera te njegovog održavanja. CVK ostaje onoliko dugo koliko zahtijeva i dozvoljava kliničko stanje bolesnika, nerijetko do mjesec dana pa i duže. Uklanja se kada prestane potreba za njim. U svakodnevnom radu s centralnim venskim kateterom treba voditi računa o higijeni ruku osoblja koje dolazi u kontakt s kateterom, nošenju i zamijeni rukavica nakon terapije kod jednog bolesnika i prelaska na pružanje terapije drugom bolesniku.

Ukoliko se neki dio centralnog venskog katetera tijekom dana ne koristi, potrebno ga je svaka četiri sata oprati s 5 ml fiziološke otopine te potom zatvoriti lumen. Također, krak katetera se mora isprati fiziološkom otopinom nakon svakog unošenja lijeka. Krakovi i krajevi katetera trebaju biti zatvoreni sterilnim čepovima (38).

Potrebna je detaljna svakodnevna inspekcija kože na mjestu ulaska katetera te svakodnevno praćenje stanja bolesnika (u potrazi za eventualnim znacima infekcije koja bi se mogla povezati s prisutnošću centralnog venskog katetera) (38).

## **10. KOMPLIKACIJE UVOĐENJA VENSKOG PUTA I NJIHOVO ZBRINJAVANJE**

Prilikom uvođenja venskog puta može doći do određenih komplikacija. Kako ne bi došlo do dugotrajnih posljedica, komplikacije treba na vrijeme identificirati i zbrinuti.

### **10.1. Osobitosti komplikacija kod perifernog venskog puta**

U SAD-u se godišnje izvede oko 250 miliona perifernih venskih pristupa od kojih je 28% neuspješno u prvom pokušaju kod zdravih osoba. Kod djece ova neuspješnost prvog pokušaja postavljanja venskoga puta raste na čak 54%. Smatra se da čak 27% bolesnika trpe 3 ili više neuspješna pokušaja punkcije vene prije uspješnog postavljanja venskog katetera. Osim izazivanja boli, ponovljene punkcije mogu trajno oštetiti venu, obližnji živac i tkivo što dovodi do otežane ili nemoguće punkcije vene u nekom drugom vremenu.

Najčešće komplikacije kod uvođenja perifernog venskog puta dijelimo u rane i kasne (39).

U rane komplikacije ubrajamo: ruptura vene, krvarenje, potkožni hematomi, punkcija arterije, zračna embolija (uz simptome dispneje, hipotenzije, cijanoze, filiformnog pulsa, gubitka svijesti), infekcija (neovisno dali je samo lokalna i sistemska), febrilna reakcija (prisutnost pirogenih supstanci u infuziji usljed nesterilne pripreme lijeka praćena naglim skokom temperature, boli u leđima, glavoboljom, općom slabosti i u težim slučajevima vaskularnim kolapsom).

Najčešće kasne komplikacije su flebitis (sa svim simptomima lokalne upale kao što je bol uzduž puta kanile, crvenilo, otok, lokalno povišena temperatura kože), oštećenje živca, tromboza vene te kasna infekcija sa inflamacijom okolnoga tkiva. Ekstravazacija lijeka i infuzije, praćena sa boli, peckanjem i otokom duž puta uvedene kanile, može biti i rana i kasna komplikacija.

Komplikacije prilikom uvođenja perifernog venskog puta djelomično se mogu spriječiti. Loš odabir mjesta, loše provođenje postupka te loše postavljanje kanile, mogu dovesti do komplikacija. Bitno je naglasiti da ovaj postupak treba provoditi

educirani zdravstveni djelatnik koji može prepoznati komplikacije i na njih pravovremeno reagirati (40).

## **10.2. Osobitost komplikacije kod centralnog venskoga puta**

Komplikacije vezane uz centralni venski kateter mogu se pojaviti tijekom postavljanja ili nakon toga. Komplikacije prilikom postavljanja centralnog venskog katetera su rijetke uz uvježbanu tehniku i educirano osoblje.

Većina komplikacija je vezana uz sam kateter (uvođenje katetera, dužina zadržavanja katetera u centralnoj veni, prohodnost i funkcionalnost, gubitak centralnog venskog puta uslijed ispadanja ili kod njegove promjene), o centralnoj veni u kojoj se postavljen (stenoza i/ili tromboza centralne vene, bakterijemija, sepsa) te okolnim tkivnim strukturama (infekcija potkožja, hematoma, subkutani emfizem i sl.).

Najveći dugoročni problem predstavljaju infekcije. Čak i kada postoji njega visoke kvalitete, u bilo kojem trenutku može doći do infekcije. Pretpostavlja se da 80-190 od 100.000 bolesnika u SAD-u godišnje razvije infekciju vezanu uz centralni venski kateter od koji od samih komplikacija sepse i bakterijskog šoka premine između 12-25%. Također, nije zanemariva činjenica da liječenje pojedinačnog bolesnika sa CVK pridruženom infekcijom poskupljuje cijenu hospitalizacije za najmanje 16.500 \$. U većini slučajeva infekcija se uspješno liječi antibioticima, i potrebno je odstraniti kateter (41).

Osim navedenog, prilikom uspostavljanja centralnog venskog puta može doći do pneumotoraksa. Ova komplikacija je češća prilikom kateterizacije potključne vene, radi bliskih anatomskih odnosa vene s pleuralnim prostorom. Prilikom postavljanja centralnog venskog katetera koristi se ultrazvuk za navođenje igle koji predstavlja u ovom postupku zlatni standard (42).

Do pogrešnog postavljanja najčešće dolazi u okolnostima kada se anatomija pacijenta razlikuje od uobičajenog položaja ili u situacijama kada su anatomske strukture oštećene uslijed povrede ili prethodne kirurške intervencije. Sve ove komplikacije pridonose povećanom morbiditetu, produljenom boravku u bolnici i povećanim bolničkim troškovima (33).

Komplikacije povezane s postavljanjem HD katetera mogu se podijeliti u tri kategorije: mehaničke, trombemboličke i zarazne. Anatomske varijante potencijalni su uzroci mehaničkih komplikacija.

Sažetak komplikacija uvođenja centralnog venskog katetera uključuju (42):

Rane komplikacije uvođenja CVK:

- krvarenje i stvaranje hematoma kao posljedica povrede krvne žile
- usisavanje male količine zraka zbog negativnog pritiska u venskom sustavu i izazivanje zračne embolije
- kardijalne komplikacije (aritmije, zastoj srca, perforacija ventrikla)
- vaskularne komplikacije (ozljede arterije, ozljeda centralne vene, vena medijastinuma, krvarenje, formiranje hematoma, pseudoaneurizme, AV fistule)
- plućne komplikacije (pneumotoraks, pneumomedijastinum, hematotoraks, hematomedijastinom, ozljede parenhima pluća, traheje, ozljeda rekurentnog laringealnog živca, zračna embolija, hilotoraks)

Kasne komplikacije uvođenja CVK:

- infekciju, disfunkciju katetera sa kompresijom katetera i oštećenjem lumena
- stvaranje arterijsko-venske spojnice uslijed istovremene povrede i vene i arterije prilikom postavljanja centralnog venskog katetera.
- stenoza i/ili tromboza same centralne vene (1:1000 slučajeva, od kojih su najmanje učestale uz potključnu venu, a najučestalije u femoralnu venu, uz najvišu pojavnost kod onkoloških bolesnika)
- odgođene komplikacije PICC-CVK katetera uz navedene mogu uključiti embolizaciju, perforaciju vene, ozljedu srčanog mišića sa tamponadom srca, aritmije, perzistirajući pneumotoraks

Sve navedene komplikacije treba uzeti u obzir prilikom samog postavljanja centralnog venskog katetera, a sve s ciljem izbjegavanja njihove pojavnosti. Važno je

napomenuti da se učestalost pojavljivanja komplikacija vezanih uz CVK umanjuje za gotovo više od polovine u iskusnim rukama liječnika (5.4% nasuprot 11% kod specijalizanata) uz daleko niži postotak ponovljenih punkcija (10% nasuprot 19% kod specijalizanata) (43). Jedna studija iz 2011. je pokazala da se vizualizacijom postavljanja CVK ultrazvukom učestalost ranih komplikacija smanjuje sa 12% na 4%, a kasnih na 7% (44).

### **10.3. Komplikacije intraosealnog iv. pristupa**

Intraosealni pristup, kao i svi drugi ima svoje komplikacije. Najčešće komplikacije nakon primjene intraosealnog pristupa su:

- Lokalni hematomi
- Prijelom kosti
- Savijanje, začepljenje ili dislokacija igle
- Lokalna infekcija
- Bol
- Masna embolija

Intraosealna igla koja ostaje intramedularno duže od 72 sata čini visoki rizik lokalnoj infekciji. Stoga se intraosealni put odstranjuje odmah po formiranju trajnog perifernog ili centralnog venskog puta.

## 11. INTRAVENSKA TERAPIJA

Intravenska terapija je medicinski postupak kojim se izravno u venu bolesnika primjenjuju infuzijske otopine, određeni lijekovi, transfuzija krvi i plazme sa faktorima koagulacije te parenteralna prehrana.

Periferna intravenska terapija se primjenjuje na bolničkim odjelima i hitnom bolničkom prijemu i provodi se u nadzor medicinske sestre.

Intravenska terapija preko centralne vene se najčešće koristi kada periferni venski put samostalno nije dostatan za osiguranje odgovarajuće terapije u određenom vremenu, odnosno kod primjene pripravaka specifične koncentracije i sastava. U kritično oboljelih bolesnika, intravenska terapija je od primarne važnosti i čini sastavnicu vrlo zahtjevne terapije bolesnika u jedinicama intenzivnoga liječenja. Nadzor centralnog venskog katetera i protok terapije je u nadzoru sestrištva.

Intravenska aplikacija anestetika u svrhu postizanja opće intravenske anestezije je specifična tehnika intravenske terapije. Karakterizira je jednostavan i elegantan način primjene anestetika uz brzo i ugodno uvođenje bolesnika u inducirani san tj. anesteziju. (22).

### 11.1. Osnovni sistemi za jednokratnu i višekratnu aplikaciju

Sistemi za periferni venski put

Sama iv kanila je šuplji, plastični kateter u obliku cijevi koji je pričvršćen na veće središte koje ostaje iznad kože. Većina kanila izrađena je od poliuretana jer se smatra da je manje trombogen od starijih verzija polivinilklorida. Kanila se stavlja unaprijed napunjena preko šuplje, laserski izoštrene, zakošene igle s prozirnom "flashback" komorom na suprotnom kraju. To omogućuje medicinskoj sestri da prepozna kada krv iz ciljane vene počinje teći u vrh igle tijekom postavljanja. Osovina ili glava kanile je kodirana u boji prema mjerilu igle, koji odražava unutarnji promjer katetera i veličine. Raspoložive veličine su od 14 G (G eng. gauge) do 24 G, ovisno o dobi i karakteristikama bolesnika; što je veći broj mjerača, to je kateter uži. Duljina katetera može varirati između različitih proizvođača. Uklanjanjem igle s vanjskog



čvorišta kanile otkriva se standardni Luer-konusni konektor na koji se može pričvrstiti flebotomijski adapter, ubod za injekcije bez igle ili iv set za primjenu tekućine. Osovina kanile može imati i bočni otvor s uklonjivim poklopcem što omogućuje primjenu lijeka bez odvajanja ostalih tekućina.

## Centralni venski sistemi

Postoje tri glavna tipa centralno uvedenih katetera: netunelski (privremeni) kateteri, kožno-tunelski kateteri i ugradljivi portovi.

Netunelski (privremeni) kateteri koriste se za kratkotrajan pristup u hitnim postupcima, operacijskim salama i jedinicama intenzivne njege. Ovaj pristup podrazumijeva brzo oživljavanje ili monitoring centralnog venskog tlaka, a može se koristiti i kod kratkotrajne homodijalize. Vijek trajanja im je pet do sedam dana te su povezani s većom učestalošću infekcija. Neadekvatni su za primjenu kod bolesnika kod kojih je potreban venski pristup dulje od dva tjedna (10).

Kožno-tunelski (dugotrajni) kateteri koriste se u slučaju duže i češće upotrebe. Najčešće se koriste kod infuzije krvnih produkata, dugotrajne parenteralne ishrane i dugotrajne terapije antibioticima (10).

Ugradljivi port sastoji se od katetera pričvršćenog za rezervoar koji je ugrađen u kirurški napravljen džep na zidu toraksa ili nadlaktici. Kroz kožu se ubacuje igla koja ulazi u rezervoar. Često se koriste za dugotrajan intermitentni pristup, primjerice, kod kemoterapije. Prednosti su: manji utjecaj na dnevne aktivnosti, rjeđe ispiranje i smanjen rizik od infekcija. Nedostaci ovog pristupa su: smanjen komfor, potreba uvođenja igle i rizik od neopažene ekstravazacije ubačenih supstanci uslijed dislokacije igle ili njezinog nepotpunog plasiranja (10).

## **11.2. Regulacija veličine i brzine protoka infuzija**

Bolesnik dobija infuziju po napatku liječnika i njegovoj odredbi o brzini protoka. Brzina i količina davanja intravenske terapije bolesniku ovisi o njegovom zdravstvenom stanju, veličini tijela (BMI; eng. Body Mass Index tj. izračunskom omjeru težine i visine) i dobi.

Brzina i količina samog protoka infuzije ovisiti će općenito o dvije stvari: veličini tj promjeru i.v. kanile ili katetera (preko kojih je moguće postići samo određeni protok infuzije) te o veličini periferne ili centralne vene koje prema svom promjeru opet omogućavaju određeni protok i brzinu infuzije. To je razlog da se kod istovremene primjene zahtjevnijih terapija koriste više ulaza na jednu perifernu venu (tzv. skretnice) odnosno primijenjuje višeluminalni centralni venski kateter.

Brzina davanja tekućine bez regulacijskih sistema ovisi o sili gravitacije. To može dovesti do unosa prevelikog ili premalog volumena tekućine. Postoje dva načina za reguliranje količine i brzine davanja intravenske terapije: slobodnim padom (ručnom regulacijom) ili pomoću električnih infuzijskih pumpa (perfuzora i infuzomata). Obje metode zahtijevaju od medicinske sestre redovit nadzor pacijenta, mjesta apliciranja terapije i same terapije.

### **11.3. Zaštitni mehanizmi (jednokratni sistemi, nepovratne valvule, bakterijski filteri)**

Takozvane "sigurnosne linije" noviji su tip iv linija s preinakama namijenjenim smanjenju slučajnih ozljeda iglom (9). Uključuju mehanizam (aktivan ili pasivan) koji pokriva oštri kraj igle nakon izvlačenja iz osovine kanile. Aktivne sigurnosne linije zahtijevaju od medicinske sestre da pritisne gumb koji uvlači iglu u plastični štiti dok pasivne sigurnosne linije automatski stavljaju mali štiti preko vrha igle čim se igla povuče iz osovine (45).

### **11.4. Metode i aparati za jednokratnu i/ili višekratnu kontroliranu intravensku terapiju**

Intravenski put je najbrži način da se lijekovi i tekućine prenesu po tijelu jer se oni uvode izravno u krvožilni sustav i tako brzo distribuiraju. Mnoge se terapije primjenjuju kao "bolus" u jednokratnoj dozi, ali mogu se primijeniti i kao produžena ili kontinuirana infuzija.

## Osnovni sistemi za dostavu infuzija

Set za davanje infuzije s iv regulatorom protoka za gravitacijske infuzije je dizajniran za uporabu kod gravitacijskog protoka koji zahtijeva promjenjive, precizne brzine infuzije za sigurnost bolesnika i djelotvornost lijeka. Ima regulacijski brojčanik kalibriran za protok od 10 do 250 ml / h. Regulator je smješten daleko od dohvata bolesnika.

Infuzomat je uređaj za preciznu intravensku primjenu lijeka s mogućnošću signalizacije bilo kakve nepravilnosti. Lagani je uređaj, ima mogućnost rada na svojoj bateriji tako da je pogodan za Transporte. Prikladan je za primjenu velikih volumena, parenteralne prehrane i terapije koje se može razrijediti u većem volumenu.

Perfuzor je uređaj za intravensku, epiduralnu ili regionalnu infuziju lijekova i/ili analgetika. Prikladan je za primjenu diferentnih lijekova (vazoaktivnih supstanci, inotropa antiaritmika, jakih opijata i sedativa) koji zahtijevaju razrjeđenja u malim volumenima. Radi mogućnosti primjene malih volumena uobičajeni je način primjene svih intravenskih terapija kod novorođenčadi, dojenčadi i male djece. Automatski prepoznava veličine šprice i kompatibilan je s štrcaljkama 2/3 ml, 5/6 ml, 10/12 ml, 20 ml, 30/35 ml i 50/60 ml. Signalizira svaku nepravilnost jedanko kao i infuzomat.

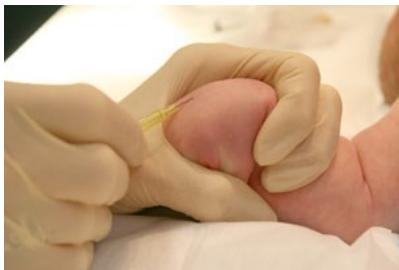PCA pumpa (eng. Patient Controlled Analgesia) je infuzijska pumpa sa točno određenom količinom aktivnog lijeka (npr. analgetika) u volumenu koji se može osoboditi u programiranim intervalima već prema dozvoljenoj dozi samoga lijeka, a na sam zahtjev bolesnika koji si lijek samostalno preko uređaja i aplicira.

## 12. OSOBITOSTI PRISTUPA VENSKOM PUTU KOD DJECE

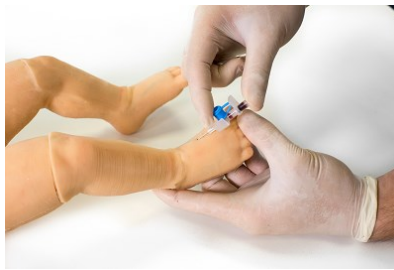Pristup venskom putu kod djece ima svoje osobitosti kako periferni (Slika 30a,b)tako i centralni, (Slika 30c) osobito vezan uz dob malog bolesnika. Tako se može promatrati pristup venskom putu kod nedonoščadi, novorođenčadi te dojenčadi i male djece.

Slika 30: Periferni venski pristup u dojenčeta na a) ruci i b) nozi te centralni venski put (c)

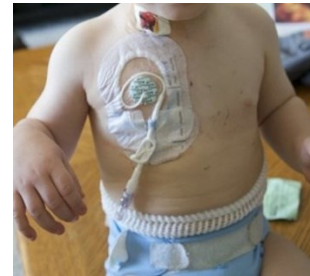a)



b)



c)

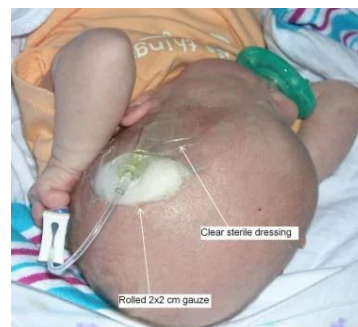
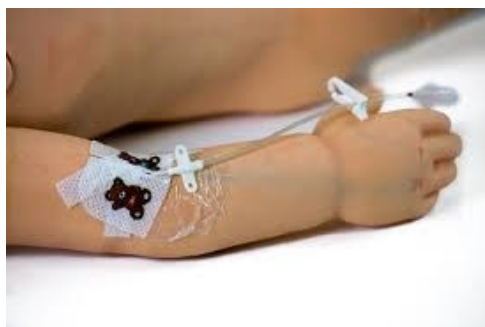
Izvor Slike 30 a) [https://www.rch.org.au/clinicalguide/guideline\\_index/Intravenous\\_access\\_Peripheral/](https://www.rch.org.au/clinicalguide/guideline_index/Intravenous_access_Peripheral/)

b) <https://www.trucorp.com/MedicalSimulationManikin/IVtraining>

c) <https://www.bapm.org/resources/10-use-of-central-venous-catheters-in-neonates-revised-2018>

Slika 31: Intravenska terapija u dojenčadi i male djece (a) kroz venu kubitalne regije i b) vene kapilicije



Izvor Slika 31: a) <https://www.trucorp.com/MedicalSimulationManikin/IVtraining> b) <https://emedicine.medscape.com/article/1348863-technique>

Indikacija za centralni venski pristup postoji i kod djece kojoj je potrebno dugotrajno liječenje. Ovakav pristup krvožilnom sustavu omogućuje često uzimanje uzoraka krvi za dijagnostičke pretrage, primjenu citostatika, krvnih pripravaka, velikih količina tekućine, hranjivih tvari, antibiotika i drugih lijekova (46).

### **12.1. Pristup venskom putu kod nedonoščadi**

Venska kanila redovito se koristi u nedonoščadi od 1940-ih. Ona je isprva prolazila kroz pupčanu venu, ali učestalost komplikacija dovela je do toga da se danas koriste drugi središnji i periferni putovi za infuziju tekućine, hranjivih tvari i lijekova. Danas se preferira periferni venski pristup, osim za oživljavanje tekućinom velikog volumena, pouzdanu infuziju nadražujućih lijekova i dugotrajnu parenteralnu prehranu. Intraosealna infuzija pruža pouzdanu zamjenu perifernim venama za brzu primjenu tekućine. Dugi, tanki silastični kateteri mogu se postaviti kroz periferne venske kanile za parenteralnu prehranu (47).

Kateterizacija pupčane vene je početni venski pristup kod nedonoščadi težih od 800 g, ali, također je prikladan put za reanimaciju ili kada je uspostavljanje perifernog venskog puta teško izvedivo. Pupčana vena se može koristiti u hitnim slučajevima u prvih sedam do deset dana života. Može se koristiti i kao put za nadzor centralnog venskog tlaka u jedinici intenzivne njege nedonoščadi (48).

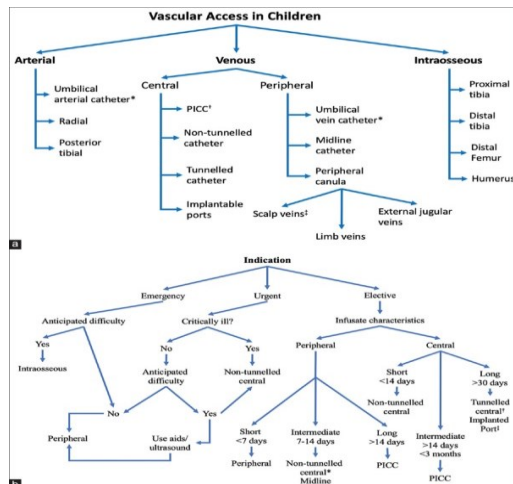
Ako nedonošče ima kateter pupčane vene (UVC), poželjno je postavljanje vrha katetera u donju šuplju venu iznad razine dijafragme (između T8 i T9), iznad jetre. Prije upotrebe položaj mora biti potvrđen rendgenskom snimkom.

### **12.2. Osobitosti pristupa venskom putu kod novorođenčadi**

Vaskularni pristup može biti venski, arterijski ili intraossealni. Slika 32 u nastavku prikazuje shematski pregled vaskularnog pristupa kod novorođenčadi. Venski pristup koristi se u anesteziji, reanimaciji, kritičnoj njezi i kod davanja lijekova. Pristup arterijama poželjan je u velikim operacijama i kod kritično bolesne

novorođenčadi gdje su potrebni nadzor krvnog tlaka i uzorkovanje plinova u krvi te hemodinamski nadzor ukoliko se radi o djetetu u jedinici intenzivnoga liječenja (49).

Slika 32. Shematski prikaz vaskularnog pristupa kod novorođenčadi (49)

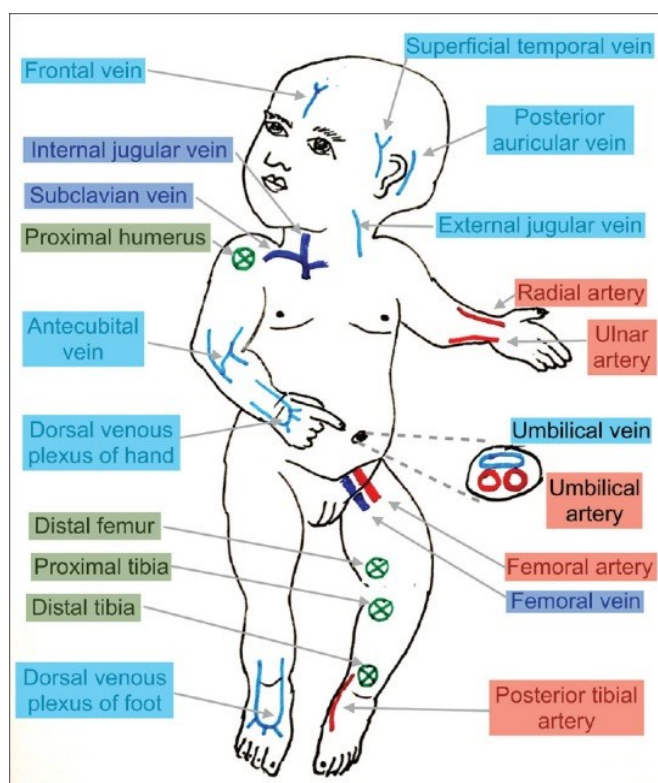


Poteškoće venskog pristupa u novorođenčadi mogu se predvidjeti pomoću ocjene otežanog intravenskog pristupa (DIVA). Kod takvih malih bolesnika se za pristup mogu koristiti odgovarajuća pomagala ili uređaji (npr. ultrazvuk). Jednostavne tehnike kao što je podveska ili eshmar, tapkanje vene i lokalno zagrijavanje područja mogu poboljšati uspjeh pristupa perifernim venama lokalnom vazodilatacijom. Lokalna vazodilatacija može se postići i epidermalnim nitroglicerinom što je posebno korisno nakon vazokonstriktivnih učinaka lokalne anestetičke kreme (49).

Tehnika transiluminacije olakšava postavljanje periferne venske kanile isticanjem vena dok svjetlost prolazi kroz tanka vezivna tkiva novorođenčadi. Diode koje emitiraju svjetlost preferiraju se u odnosu na uobičajenu svjetlost jer imaju veću snagu prozračenja i manji rizik od opekline. Uređaji s infracrvenom svjetlošću pomažu u prepoznavanju površinskih vena koje se ne mogu vizualizirati ili palpirati. Hemoglobin u krvi apsorbira infracrvenu svjetlost i tako ocrta vane (49).

Slika 33 prikazuje uobičajena mjesta za vaskularni pristup perifernom venskom putu (svijetloplava), središnjem venskom putu (tamnoplava), arterijskom putu (crvena) i intraossealnom putu (zelena).

Slika 33. Uobičajena mjesta za vaskularni pristup kod novorođenčadi (49)



Postavljanje centralnog venskog katetera teže je u djece, posebno novorođenčadi i dojenčadi, nego u odraslih. Posljednjih godina koriste se razne strategije za smanjenje učestalosti komplikacija povezanih s postavljanjem CVK. Stoga je česta praksa kod novorođenčadi postavljanje ovojnica katetera pomoću navođenja venografijom (50).

Venografsko navođenje ima prednost jasne vizualizacije gotovo svih vena, što pomaže pronalasku odgovarajuće vene za pristup centralnoj veni. Nedostatak povezan s navođenjem venografije je potreba za postavljanjem intravenske kanile što je moguće perifernije kako bi se mogle poboljšati sve središnje vene. Dodatnu perifernu vensku kanilu teško je postaviti kod hemodinamski nestabilnih bolesnika kada postoji mnogo perifernih intravenskih kanila za lijekove.

### 12.3. Pristup venskom putu kod dojenčadi i male djece

Dojenčadi i maloj djeci lijek se daje putem periferne intravenske kanile. Primjena lijekova i otopina putem intravenske kanile je postupak kojim se navedene

ljekovite supstance štrcaljkom primjenjuju direktno u venu. Dijete tijekom postupka mora biti mirno, a za izvođenje postupka potrebno je od 10 do 30 minuta. Putem periferne intravenske kanile lijek se primjenjuje temeljem pisanog naloga liječnika. Lijek se primjenjuje polako ako nije drugačije ordinirano. Za precizno reguliranje protoka lijeka tijekom određenog vremena primjenjuju se aparati, infuzomati ili perfuzori. Lijek se ne smije primijeniti u upaljenu venu.

Prije primjene lijeka štrcaljkom od 2 ml aspirira se krv iz intravenske kanile. Ako se pojavi krv u štrcaljci, intravenska kanila je prohodna i može se primijeniti ordinirani lijek. Zabranjeno je proštrcavati neprohodnu intravensku kanilu, već ju je potrebno zamijeniti. Nakon primjene lijeka intravensku kanilu treba proštrcati fiziološkom otopinom i zatvoriti sterilnim čepom (51).

Prije provedbe postupka potrebno je procijeniti:

- psihofizičko stanje djeteta i mogućnost suradnje
- kontraindikacije i prijašnje alergijske reakcije na lijekove
- stanje djetetove vene
- stanje prijevoja i kanile
- prostorije u kojoj se primjenjuje terapija
- pet pravila za primjenu lijeka( pravi pacijent, pravi lijek, prava doza, pravo vrijeme, pravi način)



### 13. STANJA KOJA OTEŽAVAJU PRISTUP VENSKOM PUTU

Kod postavljanja venskog puta, perifernog i centralnog nailazimo na stanja koja nam to otežavaju.

To su trenutno stanje bolesnika, na koja donekle možemo utjecati i promijeniti ih: stanje šoka, traumatizirani bolesnici, agitirani bolesnici, alkoholizirani bolesnici i bolesnici pod utjecajem droga ili psihostimulansa. Takvi bolesnici su nesuradljivi, nisu u mogućnosti rasuditi što je dobro za njih, pa nerijetko nakon teškog postavljanja iv kanile ona bude odstranjena od strane samog bolesnika. Bolesnici u stanju šoka su u opasnom, životno ugroženom stanju- preznojeni, niskog krvnog tlaka što nam također otežava pristup venskom putu. Na otežan pristup nailazimo i kod mentalno-retardiranih osoba zbog njihovog stanja, imaju strah od samog osoblja, intervencije, i često nisu u mogućnosti shvatiti što im govorimo.

Stanja koja također otežavaju pristup venskome putu, a na koja nemožemo utjecati su: bolesti dojke- punkcija se vrši samo na suprotnoj strani od oboljele, bolesnici na hemodijalizi- punktira se strana suprotna od fistule, kod bolesnika koji imaju ožiljno tkivo ne postavlja se kanila na taj ekstremitet. Kod tih bolesnika smo ograničeni na broj mjesta za punkciju, pa moramo biti oprezni s brojem pokušaja punktiranja.

Otežan pristup venskom putu nailazimo i kod dijabetičara, radi česte pojave ateroskleroze kao posljedice osnovne bolesti. Kod bolesnika koji su hospitalizirani u slici infarkta miokarda i cerebro-vaskularnog inzulta broj pokušaja punktiranja moramo svesti na minimum, radi postojanja mogućnosti primjene trombolitičkog lijeka.

Kada je bolesnik koji je hospitaliziran intravenski ovisnik, često dolazi do zlouporabe intravenskog puta. Kod dugogodišnjih ovisnika su vene prekrivene ožiljkastim tkivom, teško je pronaći venski put, tako da uspješnim postavljanjem kanile im osiguravamo lak pristup veni.

## **14. REAKCIJE BOLESNIKA PRIJE, ZA VRIJEME I NAKON UVOĐENJA VENSKOG PUTA**

Prije uvođenja venskog puta bolesnici su najčešće vrlo zabrinuti i uplašeni. To se posebno odnosi na bolesnike koji se do sada nisu susretali s uvođenjem venskog puta te radi toga nemaju dovoljno znanja o samom postupku, mogućim komplikacijama i kontraindikacijama. Takve okolnosti mogu biti otežavajuće za samo provođenje postupka.

Važno je bolesnika informirati o cijelom postupku, načinu na koji će se provoditi, što će se prilikom postupka raditi i s čime, te koji su željeni učinci postupka. Također, informiranost bolesnika treba se odnositi i na pružanje informacija o mogućim kontraindikacijama kao i komplikacijama koje mogu nastati tijekom postavljanja venskog puta, ali i nakon provedbe postupka. Što bolesnik više zna o samom postupku i mogućim komplikacijama, to je više spreman pravovremeno reagirati u slučaju pojave određene komplikacije.

Informirani bolesnik najčešće je tijekom samog postupka miran i lakše podnosi postupak. Reakcija na postupak ovisi i o zdravstvenom djelatniku koji ga izvodi. Naime, zdravstveni djelatnik treba biti dobro educiran o načinu na koji se postavlja venski put te o tome kako se on može izvesti uz minimalnu bol ili odsutnost boli. Upravo način na koji se postavlja venski put može bitno utjecati i na reakciju samog bolesnika prilikom provođenja postupka.

Sve to ukazuje na činjenicu da je reakcija bolesnika tijekom provođenja postupka pod velikim utjecajem razine njegove informiranosti kao i načina na koji se postavlja venski put. Također, reakcije bolesnika tijekom uvođenja venskog puta pod velikim su utjecajem njegovog psihofizičkog stanja. Ukoliko je to stanje narušeno, bolesnik može biti nemiran, rastresen i dr. Stoga je važno prije početka uvođenja venskog puta uzeti u obzir psihofizičko stanje bolesnika te osigurati uvjete u kojima će se smanjiti pojavnost nemira ili rastresenosti bolesnika.

Nakon uvođenja venskog puta postoje različite reakcije bolesnika. Kod nekih bolesnika se javlja vrtoglavica, slabost, povraćanje, nelagoda i sl. Ove činjenice se trebaju uzeti u obzir kako bi se ispravno reagiralo u slučaju pojavnosti navedenog.

Reakcija bolesnika nakon uvođenja venskog puta ovisi i o njegovom psihofizičkom stanju. Na temelju psihofizičkog stanja bolesnika trebaju se predvidjeti moguće reakcije nakon uvođenja venskog puta te načini na koje će se djelovati na te reakcije.

Kod bolesnika palijativne skrbi treba sa posebnom empatijom i osjetljivošću o težini stanja njegove bolesti poštivati samu zamolbu bolesnika da se ga više ne bode. Analgetsku terapiju se ipak može vrlo uspješno i dalje primjenjivati uz suvremenu transkutanu primjenu ovih lijekova.

## **15. ULOGA MEDICINSKE SESTRE U PRAVILNOM PRISTUPU INTRAVENSKOJ PUNKCIJI**

Medicinska sestra je dio medicinskog tima koji sudjeluje u provođenju intravenske punkcije. Njezina uloga u pravilnom pristupu intravenskoj punkciji je vrlo značajna.

### **15.1. Značaj sestrinske odluke u pravilnom odabiru načina i metode pristupa punkciji periferne vene**

Do 1940. godine samo su liječnici smjeli obavljati intravensku punkciju. Prenosjenjem zadatka na obučene medicinske sestre omogućilo je brže liječenje i imalo je presudnu ulogu u liječenju brojnih vojnika tijekom Drugog svjetskog rata.

Medicinske sestre imaju ključnu ulogu u pristupu punkciji periferne vene. One su te koje organiziraju sve što je potrebno za provođenje postupka punkcije periferne vene, odabiru način i metodu pristupa, punkciji periferne vene, te poduzimaju potrebne radnje nakon postupka punkcije periferne vene. Sestrinske odluke o svim radnjama prije, za vrijeme i nakon pristupa punkciji periferne vene od vitalnog su značaja jer upravo o njihovim odlukama ovisi i uspješnost samog pristupa punkciji periferne vene (53).

Kako bi te odluke bile što pravilnije i kvalitetnije, bitno je da medicinske sestre svoju praksu temelje na teorijskom znanju, ali i na dokazima. Navedeno im može pomoći u prilagođavanju načina i metoda pristupa punkciji periferne vene individualnim potrebama bolesnika.

Rad utemeljen na dokazima u ovome je ključan jer primjeri dobre prakse mogu utjecati na kvalitetu provedbe postupka, smanjiti mogućnost pojavnosti pojedinih komplikacija, olakšati provedbu samog procesa i omogućiti pravovremeno reagiranje u slučaju pojave komplikacija tijekom provedbe postupka ili nakon njega(54).

Odluke medicinskih sestara prilikom pristupa punkciji periferne vene odnose se i na reakcije u slučaju komplikacija tijekom provedbe postupka ili nakon njega. Medicinska sestra treba odlučiti na koji će se način riješiti problem, kojim sredstvima i kojom metodom. Iz navedenog je razloga važno i da na ovom području ima dovoljno

znanja te da u svoj rad implementira primjere dobre prakse, odnosno da rad bazira na dokazima(55).

Sestrinske odluke iznimno su važne te je radi toga potrebno osigurati da one budu pravovremene i pravilne. Na taj način može se smanjiti pojavnost komplikacija i kontraindikacija tijekom provođenja postupka. Također, na taj način se smanjuje i pojavnost neželjenih reakcija bolesnika na sam postupak i poboljšava se ishod oporavka.

Od osobite je važnosti pravovremena procjena medicinske sestre da se radi o otežanom intravenskom pristupu. Time se za bolesnika izbjegavaju nepotrebni i najčešće neuspješni mnogobrojni pokušaji punkcije vene, a sa druge strane čuvaju one potencijalne vene za postavljanje kanile za najiskusnije osoblje. U ovom slučaju su to medicinski tehničari i liječnici intenzivisti i anesteziolozi.

## **15.2. Različitost intravenskog pristupa i intervencije medicinske sestre**

Različitost intravenskog pristupa očituje se u odluci hoće li se uvoditi periferni ili središnji venski put. U oba slučaja o tome primarno odlučuje liječnik. Osnovno je pravilo da se uvijek pokuša sa manje invazivnim pristupom (periferna vena) dokle god to dozvoljava stanje bolesnika i vrsta terapije koja mu je propisana.

Kod uvođenja perifernog venskog puta intervencije medicinske sestre su bitno složenije u odnosu na uvođenje centralnog venskog puta. Razlog tome je činjenica da sve pripremne radnje, odluke o mjestu uvođenja, provedbu postupka i radnje nakon postupka medicinska sestra radi samostalno dok kod uvođenja centralnog venskog puta medicinska sestra priprema sve za provedbu postupka, asistira liječniku prilikom provedbe postupka te poduzima radnje koje su potrebne nakon što se uvede centralni venski put(56).

Kod uvođenja perifernog i centralnog venskog puta intervencije medicinske sestre odnose se i na informiranje bolesnika. Medicinska sestra upućuje bolesnika u ono što će se raditi, na koji će se način raditi, kojom metodom i sredstvima te o tome koji se ishod očekuje. Također, ona upoznaje bolesnika s eventualnim

komplikacijama kao i o tome kako može preventivno djelovati u slučaju pojavnosti reakcija na postupak.

Kada je riječ o uvođenju perifernog venskog puta, medicinska sestra donosi odluku gdje će se on postaviti te pritom treba uzeti u obzir stanje vena, trajanje terapije, dob bolesnika, psihofizičko stanje, aktivnost, ranije intervencijske postupke i dr. Također, treba donijeti odluku o vrsti katetera i načinu kako će se uvesti. Intervencije medicinske sestre odnose se i na pravovremeno i pravilno reagiranje na eventualne komplikacije prije, za vrijeme ili nakon uvođenja perifernog venskog puta (53).

### **15.3. Uloga sestrinstva u očuvanju i njezi perifernog i centralnog venskog puta**

Medicinska sestra ima iznimno važnu ulogu u očuvanju i njezi perifernog i centralnog venskog puta. Ona mora prije samog zahvata osigurati sterilne uvjete za provedbu postupka, a što se odnosi na sterilnost prostora kao i na sterilnu opremu i uređaje. Medicinska sestra treba osigurati da se prilikom uvođenja perifernog ili centralnog venskog puta koriste uređaji i oprema koji su dezinficirani i očišćeni.

Također, medicinska sestra treba dezinficirati mjesto na koje će se uvoditi periferni ili centralni venski put. U radu treba koristiti čiste rukavice koje po upotrebi treba odložiti na siguran način.

Osim prije i tijekom postupka, medicinska sestra ima važnu ulogu u očuvanju i njezi perifernog ili centralnog venskog puta. Ona prati stanje nakon provedbe postupka, sanira mjesto na kojem je proveden postupak, osigurava tražene uvjete mjesta gdje je uveden venski put te djeluje u slučaju pojavnosti komplikacija. Na taj način ona ima bitnu ulogu u kvaliteti provedbe samog postupka te u kvaliteti oporavka bolesnika nakon što je postupak proveden. Jedan od vrlo važnih postupaka u očuvanju perifernog i centralnog venskog puta je fiksacija kanile odnosno katetera. Pravilno učvršćeni venski put olakšava primjenu infuzije i terapije te sprečava dislokaciju ili čak ispadanje kanile. U dječjoj dobi se osim učvršćivanja sa samoljepivim trakama i plastičnim folijama izvrši imobilizacija dijela ekstremiteta na kojemu je postavljen periferni venski put. (51)

Medicinska sestra ima bitnu ulogu u prevenciji i edukaciji. Prevencijom, a što se posebno odnosi na infekcije, mogu se spriječiti neželjene posljedice nakon uvođenja perifernog ili centralnog venskog puta. Iz navedenog razloga je važno da medicinska sestra upozna bolesnika s mogućim komplikacijama te čimbenicima koji na njih mogu ukazivati. Također je važno da se bolesnik educira kako se treba odnositi prema mjestu gdje je uveden venski put, a sve s ciljem sprječavanja komplikacija i radi što bržeg oporavka.

#### **15.4. Značajnost sestrinstva u prevenciji infekcija kod otvorenog venskog puta**

Medicinske sestre koje rade s intravenskim kateterima moraju biti educirane o indikacijama za primjenu, pravilnoj tehnici postavljanja i održavanja katetera. Medicinske sestre imaju značajnu ulogu u prevenciji infekcija kod otvorenog venskog puta. Prije nego što manipulira kateterom, medicinska sestra treba oprati ruke, a kada postavlja kateter treba nositi sterilne rukavice, masku, kapu i sterilni ogrtač.

Preventivno djelovanje medicinske sestre odnosi se i na dezinficiranje odgovarajućim antiseptikom kožu bolesnika. Mjesto punkcije treba pokriti sterilnom gazom ili sterilnim polupropusnim poliuretanskim pokrovom. Kateter treba izvaditi kada više nema potrebe za njegovu primjenu(57).

Periferne katetere treba zamijeniti svakih 72 do 96 sati kako bi se spriječio flebitis dok se centralni venski kateteri ne smiju mijenjati rutinski samo radi sprječavanja rizika od infekcije jer je rizik mehaničkih komplikacija veći od rizika infekcija(57).

Kako bi se spriječila pojavnost infekcija, važno je i pravilno održavanje mjesta na kojem je uveden kateter. Također, zadaća medicinske sestre je redoviti pregled mjesta, a sve kako bi se uočile eventualne promjene koje mogu upućivati na infekciju. Na taj način može se bitno utjecati na pravovremeno djelovanje u slučaju pojavnosti infekcije (57).

## **15.5. Uloga sestrinstva u edukaciji samog bolesnika i obitelji kod produžene potrebe za perifernim i centralnim venskim putem**

Medicinska sestra ima iznimno važnu ulogu u edukaciji bolesnika i njegove obitelji. To se posebno odnosi na okolnosti u kojima se javlja potreba za produženim korištenjem perifernog i centralnog venskog puta. Medicinska sestra bolesnika i njegovu obitelj treba educirati o tome zašto se koristi periferni i centralni venski put, o razlozima radi kojeg postoji potreba za produženim korištenjem perifernog ili centralnog venskog puta te o načinu na koji će se uvesti periferni ili centralni venski put.

Također, medicinska sestra treba educirati bolesnika i njegovu obitelj o načinu na koji se treba održavati periferni ili centralni venski put, a sve s ciljem sprječavanja infekcija ili komplikacija. To se odnosi na higijenu i područja tijela gdje je uveden periferni ili centralni venski put. Također, bitna je edukacija vezana uz uočavanje eventualnih promjena ili pojava koje mogu asociirati na određene komplikacije.

Medicinska sestra bolesnika i njegovu obitelj treba educirati o mogućim komplikacijama te kako se njihova pojavnost može ukloniti ili smanjiti. Bitan čimbenik edukacije je i edukacija o željenom ishodu produžene potrebe za perifernim ili centralnim venskim putem.



## 16. ZAKLJUČAK

Intravenska punkcija danas je važan dio liječenja, davanja hrane i tekućine, vađenja krvi i drugih postupaka. S razvojem ovog područja intravenska punkcija je postala sve sigurnijom te su danas prilikom njezine primijene minimalni rizici za pojavu komplikacija.

Medicinska sestra je dio medicinskog tima koji sudjeluje u provedbi intravenske punkcije. Perifernu intravensku punkciju obavlja samostalno, prema uputi liječnika, dok kod centralne venske punkcije medicinska sestra asistira liječniku. U svim fazama provedbe intravenske punkcije medicinska sestra ima vrlo odgovornu ulogu. Njezina odgovornost uključuje odgovorno donošenje odluke, osiguravanje sterilnih uvjeta, pravilan izbor mjesta i načina provedbe punkcije kao i pravilno djelovanje u slučaju pojavnosti komplikacija tijekom i nakon provođenja intravenske punkcije.

Medicinska sestra zadužena je i za educiranje bolesnika. Ona bolesniku pruža sve informacije o postupku intravenske punkcije, mogućim komplikacijama te o načinu postupanja s mjestom gdje je izvršena intravenska punkcija.

## 17. KRATICE:

i.v. - Intravenska

IJV - unutarnja jugularna vena

PICC - eng. Peripherally Inserted Central Catheter- Periferno uveden centralni kateter

CVK - centralni venski kateter

ECMO - ekstrakorporalna membranska oksigenacija

CA - karotidna arterija

EKG - elektrokardiogram

MR mozga – magnetna rezonanca

UFH - eng. unfractionated heparin - Nefrakcionirani heparin

LMWH - eng. low-molecular-weight heparin - nisko-molekularni heparin

NOAK-novi oralni antikoagulansi

EMLA - eng. Eutectic Mixture of Local Anesthetics, topikalna mješavina anestetika

G – gauge – mjera za unutarnji promjer igle

PCA pumpa - eng. Patient Controlled Analgesia

UVC – umbilikalni venski kateter

DIVA - ocjena otežanog intravenskog pristupa

## POPIS LITERATURE

- (1) Noonpradej, S, A. (2020). [Intravenous Fluid of Choice in Major Abdominal Surgery: A Systematic Review](#). *Critical Care Research and Practice*. 2(1). 1-19.
- (2) Millam, D (1996). The history of intravenous therapy. *Journal of Intravenous Nursing*. 19 (1): 5–14.
- (3) Duffin, J (2010). [History of medicine : a scandalously short introduction](#) (2nd ed.) Toronto: University of Toronto Press.
- (4) MacGillivray, N (2009). [Dr Thomas Latta: the father of intravenous infusion therapy](#). *Journal of Infection Prevention*. 10 (1): 3–6.
- (5) Zingg, W., Pittet, D. (2009). Peripheral venous catheters: an under-evaluated problem. *Int J Antimicrob Agents*. 34(4). S38-42.
- (6) Schoenfeld, E., Shokoohi, H., Boniface, K. (2011). Ultrasound-guided peripheral intravenous access in the emergency department: patient-centered survey. *West J Emerg Med*. 12(4). 475-7.
- (7) Mbamalu, D., Banerjee, A. (1999). Methods of obtaining peripheral venous access in difficult situations. *Postgrad Med J*. 75(886). 459-62.
- (8) Lamperti, M., Pittiruti, M. (2013). II. Difficult peripheral veins: turn on the lights. *Br J Anaesth*. 110(6). 888-91.
- (9) Wong AVk, Arora N, Olusanya O, et al. (2018). Insertion rates and complications of central lines in the UK population: A pilot study. *J Intensive Care Soc*. 19(1):19-25.
- (10) Zdravstvena njega centralnog venskog katetera, <http://www.rauche.net/izdanja/broj-2-3/zdravstvena-njega-centralnog-venskog-katatera/> (20. 1. 2021.)
- (11) Alvin I. Chen AI, Balter MX, Maguire TJ, et al. (2020). Deep learning robotic guidance for autonomous vascular access. *Nature Machine Intelligence*. 2:104–115.
- (12) Chappell, S., Vilke, G.M., Chan, T.C., Harrigan, R.A., Ufberg, J.W. (2006). Peripheral venous cutdown. *J Emerg Med*. 31(4). 411-6.
- (13) Lamperti M. i sur. (2012). International evidence-based recommendations on ultrasound-guided vascular access. *Intensive Care Med*. 38(1). 1105–17.

- (14) Schummer, W., Köditz, J.A., Schelenz, C., Reinhart, K., Sakka, S.G. (2014). Pre-procedure ultrasound increases the success and safety of central venous catheterization. *Br J Anaesth.* 2(113). 122–9.
- (15) Brusić, J., Cicvarić, N., Maljković, M. (2014). Ultrazvuk u sestrinskoj praksi: otvaranje i održavanje prohodnosti perifernog venskog puta, <https://sep.hr/ultrazvuk-u-sestrinskoj-praksi-otvaranje-odrzavanje-prohodnosti-perifernog-venskog-puta/> (1. 3. 2021.)
- (16) Gawda, R., Czarnik, T. (2017). A systematic approach to ultrasound-guided central venous catheter placement-desirable modifications. *Crit Care.* 8;21(1). 299-305.
- (17) Zadavec, D., Radiologija organa prsišta, [https://www.sfzg.unizg.hr/download/repository/Radiologija\\_organaprsišta.pdf](https://www.sfzg.unizg.hr/download/repository/Radiologija_organaprsišta.pdf) (9. 3. 2021.)
- (18) Pikwer, A., Baath, L., Davidson, B., Perstoff, I., Akesson, J. (2008). The incidence and risk of central venous catheter malpositioning: A prospective cohort study in 1619 patients. *Anaesth Intensive Care.* 36(1). 30–7.
- (19) Mulvey, M.A. (2008) *Fluid and electrolytes: balance and disturbance.* In: *Brunner and Suddarth's Textbook of Medical-Surgical Nursing*, 11th, Smeltzer, SC, Bare, BG, Hinkle, JL, et al (Eds), Philadelphia: Lippincott Williams and Wilkins.
- (20) Soifer, N.E., Borzak, S., Edlin, B.R., Weinstein, R.A. (1998). Prevention of peripheral venous catheter complications with an intravenous therapy team: a randomized controlled trial. *Arch. Intern. Med.* 158 (5). 473–77.
- (21) Kuzelj, M., Prenatalna prehrana: kome je potrebna i kako izgleda, <https://www.krenizdravo.hr/prehrana/parenteralna-prehrana-kome-je-potrebna-i-kako-izgleda> (1. 2. 2021.)
- (22) KBC Osijek, Informacije za bolesnike, <https://www.kbco.hr/klinika/informacije-za-bolesnike/> (22. 1. 2021.)
- (23) Premužić, V. i sur. (2014). Primjena trajnih i privremenih centralnih venskih katetera za hemodijalizu. *Acta Med Croatica*, 68 (2). 167-174.
- (24) Vineet, C. (2021). Central venous access devices and approach to device and site selection in adults, <https://www.uptodate.com/contents/central-venous-access-devices-and-approach-to-device-and-site-selection-in-adults/print> (2. 2. 2021.)

- (25) Tomašević, D. (2020). Upute i savjeti za pacijente na antikoagulantnoj terapiji, <https://www.adiva.hr/zdravlje/lijekovi-i-terapije/upute-i-savjeti-za-pacijente-na-antikoagulantnoj-terapiji/> (10. 2. 2021.)
- (26) Woo, K., Rowe, V.L. (2016). Acesso para hemodiálise: cateteres para diálise. In: Cronenwett, J.L., Johnston, K.W. *Rutherford's cirurgia vascular*. 8. ed. Rio de Janeiro: Elsevier. 1099-1108.
- (27) Pichler, D. (2014). Obaviješteni pristanak u obrascima suglasnosti kojima se prihvaća preporučeni dijagnostički odnosno terapijski postupak kliničkog bolničkog centra Osijek i njihova usklađenost s propisima i međunarodnom praksom, *Pravni vjesnik*. 30(1), 89-115.
- (28) Mišić Radanović, N. (2018). Pristanak pacijenta na medicinski zahvat kao razlog za isključenje protupravnosti, *Zbornik radova Pravnog fakulteta u Splitu*. 55(4). 865.- 892.
- (29) Pravilnik o obrascu suglasnosti te obrascu izjave o odbijanju pojedinog dijagnostičkog, odnosno terapijskog postupka, NN 10/08
- (30) Curtis, S., Wingert, A., Ali, S. (2012). The Cochrane library and procedural pain in children: an overview of reviews. *Evid Based Child Health*. 7(5). 1363–99.
- (31) Hartling, L. i sur. (2010). Storytelling as a communication tool for health consumers: development of an intervention for parents of children with croup. Stories to communicate health information. *BMC Pediatr*. 10(64). 1-9.
- (32) Hrvatska komora zdravstvenih radnika, Prijedlog postupnika za radiološke tehnologe pri otvaranju perifernog venskog puta, <http://www.zrtd.org/postupnik9/> (17. 2. 2021.)
- (33) Lin, B.S., Kong, C.W., Tarng, D.C., Huang, T.P., Tang, G.J. (1998). Anatomical variation of the internal jugular vein and its impact on temporary haemodialysis vascular access: an ultrasonographic survey in uraemic patients. *Nephrol Dial Transplant*. 13(1). 134-8.
- (34) Postupnik: uvođenje centralnog venskog katetera, <https://www.kbsd.hr/Postupnik-Uvodjenje-centralnog-venskog-katetera> (17. 2. 2021.)
- (35) Maecken, T., Grau, T. (2007). Ultrasound imaging in vascular access. *Crit Care Med*. 35(5). S178-85.

- (36) Milanović, O., Primena standardizovanih procedura u plasiranju i nezi perifernog venskog katetera/kanile, <https://scindeks-clanci.ceon.rs/data/pdf/2217-656X/2015/2217-656X1512008M.pdf> (10.3. 2021.)
- (37) Opća županijska bolnica Našice (2015). Protokol za postavljanje i njegu periferne venske kanile, [http://www.ozbnasice.hr/images/Protokoli\\_povijerenstva\\_za\\_kontrolu\\_bolnickih\\_infekcija/PROTOKOL BR. 21 - PROTOKOL KOD POSTAVLJANJA PERIFERNE VENSKE KANILE BRAUNILE.pdf](http://www.ozbnasice.hr/images/Protokoli_povijerenstva_za_kontrolu_bolnickih_infekcija/PROTOKOL_BR.21_-_PROTOKOL_KOD_POSTAVLJANJA_PERIFERNE_VENSKJE_KANILE_BRAUNILE.pdf) (13. 3. 2021.)
- (38) Marković, D. i sur. (2013). Kategorizacija centralnih vena i sistemi za brzu nadoknadu tečnosti. Serbian Journal of Anesthesia and Intensive Therapy. 35(3-4). 135-140.
- (39) Intravenska kanila (2017) <https://ivamilosevic5.wordpress.com/2017/12/28/intravenska-kanila-ivk/> (20. 3. 2021.)
- (40) Šajnić, S. i sur. (2018). Smjernice za sigurno postavljanje perifernog venskog puta. Zagreb: Toraks.
- (41) Hamilton, H., Bodenham, A. (2009). Central Venous Catheters. Chichester, UK: John Wiley&Sons.
- (42) Centralni venski kateter, <https://www.stetoskop.info/pregledi/centralni-venski-kateter>
- (43) Sznajder JI, Zveibil FR, Bitterman H, Weiner P, Bursztein S. (1986). Central vein catheterization. Failure and complication rates by three percutaneous approaches. Arch Intern Med. 146:259–261.
- (44) Bhutta ST, Culp WC. (2011). Evaluation and management of central venous access complications. Tech Vasc Interv Radiol. 14:217–224.
- (45) National Clinical Guideline Centre (UK) (2012). *Infection: Prevention and Control of Healthcare-Associated Infections in Primary and Community Care: Partial Update of NICE Clinical Guideline 2*. London: Royal College.
- (46) Roganović, J., Ković, I. (2009). *Centralni venski kateter*. Rijeka: Zambelli.

- (47) Moller, C., Reiss, I., Schaible, T. (1995). Vascular access in neonates and infants--indications, routes, techniques and devices, complications. *Intensive Care World*. 12(2):48-53.
- (48) Umbilical vein catheterisation for neonates, <https://www.bettersafecare.vic.gov.au/clinical-guidance/neonatal/umbilical-vein-catheterisation-for-neonates> (21. 3. 2021.)
- (49) Vibhavari, M.N., Shyam, P.M.S., Basanth, K.R. (2019). Vascular access in children. *Journal List Indian J Anaesth*. 63(9)- 1-5.
- (50) Chen, N. i sur. (2020). Epidemiological and clinical characteristics of 99 cases of 2019 novel coronavirus pneumonia in Wuhan, China: a descriptive study. *Lancet* 1(2). 15-21.
- (51) Taradi, N. i sur., Standardizirani postupci u zdravstvenoj njezi pedijatrijske skrbi, <http://www.hkms.hr/wp-content/uploads/2018/05/Standardizirani-postupci-u-zdravstvenoj-njezi-pedijatrijske-skrbi.pdf> (22. 3. 2021.)
- (52) Gorski, L. i sur. (2017). Infusion therapy standards of practice. *J Infus Nurs*. 1(2). 160-165.
- (53) Wayne, G. (2018). Intravenous (IV) Therapy Technique, <https://nurseslabs.com/intravenous-iv-therapy-technique/> (24. 3. 2021.)
- (54) Ljubičić, M., Šare, S. (2015) Povezanost teorije i prakse u zdravstvenoj njezi. *Sestrinski glasnik*, 20 (3), 254-256.
- (55) <https://periodicos.ufpe.br/revistas/revistaenfermagem/article/download/10430/11225>
- (56) <https://www.ncbi.nlm.nih.gov/pmc/articles/PMC5102076/>
- (57) Krajinović, V., Baršić, B. (2005). Infekcije povezane s centralnim venskim kateterima. *Medix*. 11(59). 115-118.