

"Prekanceroze u dermatološkoj ordinaciji"

Brkić, Marija

Undergraduate thesis / Završni rad

2021

Degree Grantor / Ustanova koja je dodijelila akademski / stručni stupanj: **University of Dubrovnik / Sveučilište u Dubrovniku**

Permanent link / Trajna poveznica: <https://um.nsk.hr/um:nbn:hr:155:402487>

Rights / Prava: [In copyright](#)/[Zaštićeno autorskim pravom.](#)

Download date / Datum preuzimanja: **2025-01-22**



SVEUČILIŠTE U DUBROVNIKU
UNIVERSITY OF DUBROVNIK

Repository / Repozitorij:

[Repository of the University of Dubrovnik](#)



zir.nsk.hr



DIGITALNI AKADEMSKI ARHIVI I REPOZITORIJ

Marija Brkić

PREKANCEROZE U DERMATOLOŠKOJ ORDINACIJI

Završni rad

Dubrovnik, 2021.

Marija Brkić

PREKANCEROZE U DERMATOLOŠKOJ ORDINACIJI

Završni rad

Sveučilište u Dubrovniku

Studij sestrinstva

Mentor: izv. prof. dr. sc. Ana Bakija-Konsuo, dr. med.

Dubrovnik, 2021.

ZAHVALA

Zahvaljujem se svojoj mentorici izv. prof. dr. sc. Bakiji-Konsuo na podršci, savjetima i pomoći pri pisanju ovog rada. Također se zahvaljujem i članovima svoje obitelji na beskrajnom strpljenju i podršci tokom mog studiranja i pisanja ovog rada.

SADRŽAJ

1. UVOD	7
2. TUMORI KOŽE – DOBROĆUDNE I ZLOĆUDNE NOVOTVORINE KOŽE.....	8
2.1. POJAM PREKANCEROZNE PROMJENE	10
2.2. ETIOLOGIJA	11
2.2.1. Obligatne prekanceroze ili intraepidermalni karcinomi	12
2.2.2. Fakultativne prekanceroze	17
3. CILJ ISTRAŽIVANJA	22
4. METODE ISTRAŽIVANJA.....	23
5. REZULTATI.....	24
6. RASPRAVA	28
7. ZAKLJUČAK	30
8. LITERATURA	32

SAŽETAK

Prekancerozna lezija definirana je prema Svjetskoj zdravstvenoj organizaciji (SZO) kao morfološki promijenjeno tkivo koje ima veću vjerojatnost za nastanak karcinoma od istovjetnog normalnog tkiva. Sve donedavno dijelili smo ih na obligatne kod kojih je velika vjerojatnost nastanka zloćudne promjene i fakultativne kod kojih se rijetko razvije zloćudna promjena. Međutim, u novijoj dermatološkoj literaturi većina autora napušta pojam prekanceroze te se većina smatra intraepidermalnim karcinomima, odnosno karcinomima *in situ*.

Cilj ovog rada bio je analizirati pojavnost najčešćih prekanceroza u dermatološkoj ordinaciji u razdoblju 2019.-2020. Retrospektivno istraživanje je provedeno u Poliklinici za dermatovenerologiju Cutis u Dubrovniku, gdje je pregledana pisana i elektronska arhiva, a obuhvatilo je razdoblje od dvije godine, 2019. i 2020. U istraživanju smo obradili samo patohistološki verificirane prekanceroze, odnosno karcinomi *in situ*, nakon kiruškog odstranjenja, ali i nemelanomske tumore kože te melanome.

Rezultati istraživanja pokazali su kako su najčešće prekancerozne promjene kože aktinička keratoza, keratoakantom i Morbus Bowen, dok je najčešći tumor kože bazocelularni karcinom, a nešto rjeđi su planocelularni karcinom i melanom. Češće su oboljevale osobe muškog spola. Većina oboljelih je detektirana u starijoj dobnoj skupini 60+, dok u mlađim dobnim skupinama nismo detektirali ni jednog oboljelog.

Ključne riječi: prekanceroza, tumor kože, aktinička keratoza, keratoakantom, Morbus Bowen.

ABSTRACT

According to the World Health Organization (WHO), a precancerous lesion is defined as morphologically altered tissue in which cancer is more likely to occur than in its normal counterpart. Until recently, precanceroses were divided into obligatory ones which show a very likely occurrence of malignant transformation in juxtaposition to optional ones in which malignant transformation rarely occurs. However, in recent dermatological literature most authors abandon the notion of precancerous lesions as most are considered intraepidermal carcinomas or carcinomas *in situ*.

The aim of this study was to analyze the occurrence of the most common precancerous lesions in the dermatology clinic in the period from 2019 to 2020. A retrospective study covering the period of two years, 2019 and 2020, was conducted at the Polyclinic for dermatovenerology Cutis in Dubrovnik, where a written and electronic archive was reviewed. In the study, only pathohistologically verified precancerous lesions, i.e. carcinomas *in situ*, were processed after they were surgically removed, as well as non-melanoma skin tumors and melanomas.

The results of the research showed that the most common precancerous skin lesions are actinic keratosis, keratoacanthoma and Bowen's disease while the most common skin tumor is basal cell carcinoma, somewhat less common on the other hand are squamous cell carcinoma and melanoma. Men are affected more frequently than women. The majority of the affected were detected to be in the age group of 60 and above while there were none detected in younger age groups.

Key words: precancerosis, skin tumor, actinic keratosis, keratoacanthoma, Bowen's disease.

1. UVOD

Prekancerozna lezija definirana je prema Svjetskoj zdravstvenoj organizaciji (SZO) kao morfološki promijenjeno tkivo koji ima veću vjerojatnost za nastanak karcinoma od istovjetnog normalnog tkiva (1).

Prekanceroze su znači patološke promjene na koži ili sluznicama iz kojih će se tijekom vremena, s većom ili manjom vjerojatnošću, razviti maligni tumor, obično karcinom. Sve donedavno dijelili smo ih na obligatne kod kojih je velika vjerojatnost nastanka zloćudne promjene i fakultativne kod kojih se rijetko razvije zloćudna promjena. Međutim, u novijoj dermatološkoj literaturi većina autora napušta pojam prekanceroze te se većina smatra intraepidermalnim karcinomima, odnosno karcinomima *in situ* (2).

U skupinu obligatnih prekanceroza ubrajamo sljedeće kliničke entitete: *Keratosis actinica*, *Cheilitis actinica*, *Keratoacanthoma*, *Morbus Bowen*, *Erythroplasia of Queyrat*, *Morbus Paget*, dok u skupinu fakultativnih prekanceroza ubrajamo Arsenske, rendgenske i katranske keratoze, *Cornu cutaneum* i *Leukoplakiju*.

2. TUMORI KOŽE – DOBROĆUDNE I ZLOĆUDNE NOVOTVORINE KOŽE

Tumor ili novotvorina (lat. *tumor* – oteklina) je općeniti naziv za promjenu nastalu autonomnim načinom umnažanja stanica, a prema biološkim svojstvima može biti dobroćudni (benigni) ili zloćudni (maligni). Tumori se još nazivaju i neoplazmama (grč. *neos* – nov, *plasia* – rast). Svi organski sustavi pa tako i koža podliježu nastanku različitih tumora (3). Prema učestalosti tumori kože su među najčešćim malignim tumorima u velikom broju zemalja i predstavljaju veliki javnozdravstveni problem.

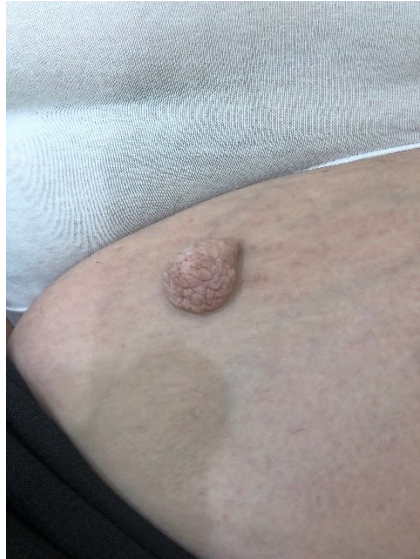Kada govorimo o koži, unutar epidermisa, dermisa i kožnih adneksa, nalazimo brojne i različite vrste stanica. Svaka od tih stanica koja podliježe diobi može zbog pogreške u mitozu alterirati. Zbog toga postoji veliki broj različitih vrsta dobroćudnih i zloćudnih kožnih tumora. Dio dermatovenerologije koji se bavi prevencijom, dijagnostikom i liječenjem kožnih tumora naziva se dermatološka onkologija (4).

Tumori mogu biti zloćudni (maligni) i dobroćudni (benigni). Razlika između njih je u agresivnosti rasta, te u tome što maligni metastaziraju i šire se u okolinu, infiltrirajući se u okolno tkivo, dok benigni tumori ne metastaziraju na druge organe i ne infiltriraju se u okolno zdravo tkivo, već ga potiskuju odnosno rastu ekspanzivno.

Dobroćudni tumor se definira kao lokalizirano nakupljanje stanica iste vrste koje pokazuje određeni stupanj autonomne kontrole rasta uz neizmjenjenu diferencijaciju.(5)

Dobroćudni tumori su tumori koji rastu sporo, lokalizirani su, ograničenog rasta na organu u kojem su nastali i ne šire se na druga mjesta, rastu ekspanzivno, pri čemu izazivaju reakcije veziva, što dovodi do nastanka čahure. Mikroskopski su dobro diferencirani, zreli, a nalazimo tek rijetke mitoze. Dobroćudni tumori ne ugrožavaju bitno zdravlje i imaju povoljni klinički ishod, kirurški se lako odstranjuju, osim u slučajevima kada se nalaze u srcu ili mozgu, ugrožavajući pri tome vitalne funkcije, tj. kada su teže dostupni za kirurški zahvat (1, 4).

U najčešće dobroćudne tumore kože pripadaju: Hemangiomi, Fibromi, seboreičke keratoze (*Keratosis seborrhoica*) i drugi.



Slika 1. *Fibroma Pendulans*

Izvor: ljubaznošću mentorice

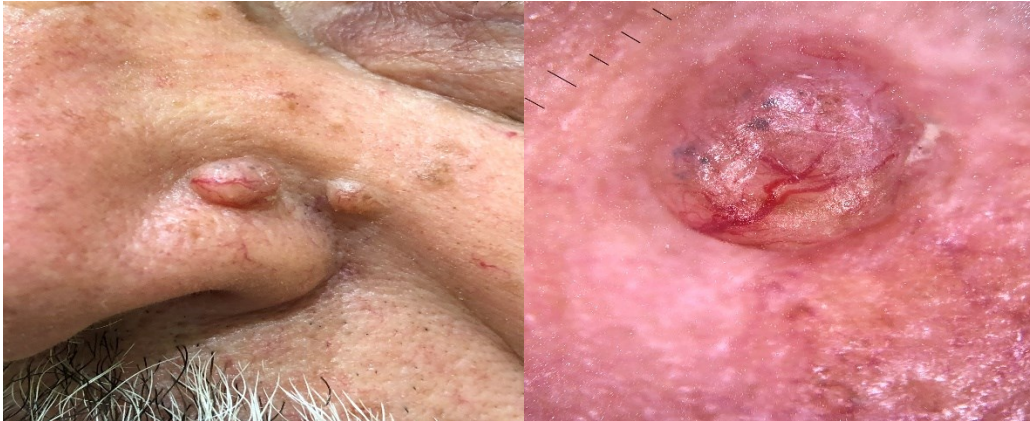
Zloćudni tumori su oni tumori koji rastu infiltrativno i destruktivno te mnogo brže od benignih, nepravilnog su oblika i neoštro ograničeni od okoline. Imaju sposobnost invazije i razaranja okolnog tkiva te širenja na udaljena mjesta (metastaziranje). Nakon kirurškog zahvata često recidiviraju jer se ponekad ne mogu kirurški odstraniti u cijelosti. Mikroskopski imaju stanice koje često ne sliče stanicama tkiva ili organa iz kojih je tumor nastao, jezgre su povećane, različite veličine i oblika, omjer između citoplazme i jezgre povećan u korist jezgre, a mitoze su česte i atipične.

Zloćudni tumori nastaju zbog sloma regulacijskih mehanizama koji upravljaju ponašanjem normalne stanice. Proliferacija, diferencijacija i preživljavanje pojedine stanice je pažljivo regulirani proces. U stanicama zloćudnih tumora nema takve regulacije pa stanice nekontrolirano rastu, dijele se kako bi se na kraju proširile i na ostale organe ometajući njihovu funkciju. Metastaza ili udaljena nakupina primarnog tumora je loš prognostički znak, ograničava terapijske mogućnosti, a na kraju može dovesti i do smrtnog ishoda.

Zloćudne tumore koji su porijekla epitelnih stanica nazivamo karcinomi. Epitelne stanice ne nalaze se samo na površini kože nego i na površini drugih organa i tkiva, ili oblažu unutrašnje slojeve istih. Tako se tumori epitela mogu pojaviti bilo gdje u organizmu pa se nazivu karcinom dodaje i naziv organa, npr. karcinom želuca.

Postoje brojne dobroćudne i zloćudne promjene kože, no njihova podjela nadilazi okvire ovog završnog rada. Spomenut ćemo samo najčešće zloćudne tumore kože:

bazocelularni karcinom (*carcinoma baseocellulare*, BCC) i planocelularni karcinom (*carcinoma planocellulare/spinocellulare*, SCC) koji se često nazivaju ne-melanomskim karcinomima kože, te melanom, zloćudni tumor koji se razvija iz pigmentnih stanica melanocita.



Slika 2.a *Carcinoma baseocellulare*, BCC, klinička slika

Slika 2.b *Carcinoma baseocellulare*, BCC, dermoskopska slika

Izvor: ljubaznošću mentorice

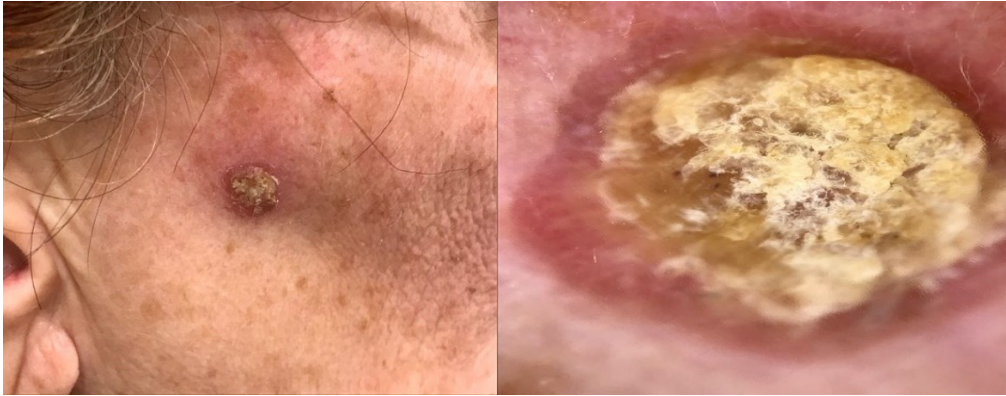
2.1. POJAM PREKANCEROZNE PROMJENE

Prekancerozno stanje definira se kao opće stanje organizma koji ima veću vjerojatnost razvitka karcinoma, odnosno prekanceroze su stadiji nekog patološkog procesa kod kojih postoji povećan rizik razvoja malignog tumora, najčešće karcinoma (6). Tradicionalno izraz prekanceriza koristi se za upućivanje na skup klinički i histološki prepoznatljivih lezija sa stupnjem rizika za progresiju u invazivni karcinom pločastih stanica kože (7, 8).

Za uvođenje pojma prekanceriza prvobitno je zaslužan William Auguste Dubreuilh koji je 1896. godine opisao promjene epidermisa i epitela iz kojih se često razvijaju maligni tumori, dok je 1932. godine Bloch prekanceroznim patološkim promjenama nazvao one promjene koje prije ili poslije prelaze u karcinom. Sve do danas se održalo da su premaligne keratinocitne promjene najčešće prekursori planocelularnog karcinoma, a nešto rjeđe bazocelularnog karcinoma (8).

U dijagnosticiranju prekanceroznih i kanceroznih promjena kože, uz anamnezu i kliničku sliku, moramo istaknuti i dermoskopiju, noviju neinvazivnu metodu koja omogućuje

izravan mikroskopski pregled različitih promjena na koži putem instrumenta koji se naziva dermoskop. Ova metoda omogućuje dermatolozima lakše prepoznati dobroćudne i zloćudne promjene kože na temelju posebnih dermoskopskih karakteristika ovih promjena.



Slika 3.a Carcinoma planocellulare/spinocelulare, SCC, klinička slika
Slika 3.b Carcinoma planocellulare/spinocelulare, SCC, dermoskopska slika
Izvor: ljubaznošću mentorice

Dodatno, uz pomoć digitalnih fotoaparata i videokamera moguće je pohraniti slike što je izuzetno važno kod praćenja oboljelih (9).

2.2. ETIOLOGIJA

U nastanku prekanceroza kao i tumora kože sudjeluju brojni predisponirajući čimbenici, kao što su:

1. genetska predispozicija (svjetli tip kože, pigmentacije, debljina *stratum corneuma*);
2. genodermatoze: *xeroderma pigmentosum*, sindrom Gorlin-Goltz i displastični nevusi;
3. čimbenici okoliša (kronično izlaganje suncu ili dugotrajan kontakt s kancerogenim noksama (rentgensko zračenje, arsen i sl.);
4. kronične patološke promjene na koži (10, 11).

2.2.1. OBLIGATNE PREKANCEROZE ILI INTRAEPIDERMALNI KARCINOMI

Obligatorne prekanceroze, prekanceroze u užem smislu ili kako smo već ranije istaknuli, po novijim klasifikacijama intraepidermalni karcinomi načelno se dijele na *Keratosis actinica*, *Cheilitis actinica*, *Keratoacanthoma*, *Morbus Bowen*, *Erythroplasia of Queyrat* i *Morbus Paget*.

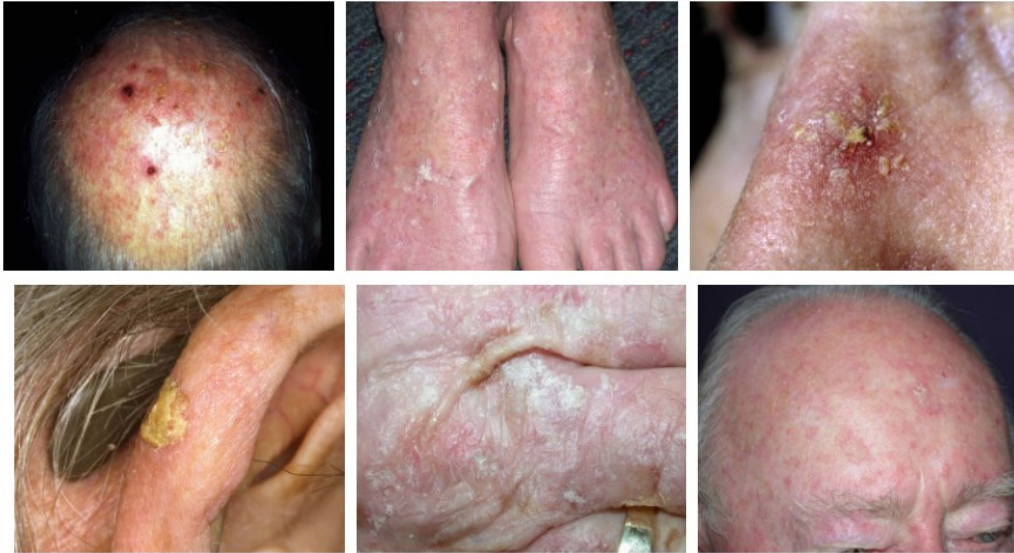1. *Keratosis actinica*

Aktiničke keratoze (AK) poznate i kao solarne keratoze, ubrajaju se među najčešće promjene na koži. U Europi i SAD-u incidencija aktiničkih keratoza u dobi iznad 70 godina je gotovo 100% (12). Uglavnom su povezane s kroničnim izlaganjem UV zrakama. Posebno su opasne UVB zrake koje oštećuju DNA keratinocita te dolazi do poremećaja keratinizacije, što se očituje kao hrapavo područje na koži, odnosno kao okrugle ili ovalne crvenkastosmeđe promjene koje su oštro ograničene, veličine 0,5-2 cm, ponekad prekrivene adherentnim ljuskama (Slika 4). AK se upravo zbog povezanosti sa kroničnim izlaganjem UV svjetlu, najčešće pojavljuju na fotoekspoziranim područjima tijela, poput lica, tjemena, stražnjeg dijela ruku, osobito u starijih ljudi koji su se tijekom desetljeća izlagali suncu (13). Često se u kliničkoj praksi viđaju multiple konfluirajuće promjene, najčešće na tjemenu muškaraca u starijoj dobi koja se u novijoj literaturi nazivaju „polja kancerizacije“. Stoga kod ovih osoba moramo biti posebno oprezni, često ih kontrolirati i liječiti kako bi izbjegli malignu alteraciju. Iznimno je važno kod svih osoba s AK upozoravati na kontinuiranu zaštitu od UV svjetla.

Postoji više oblika aktiničkih keratoza: eritematozna ili atrofična, keratotična, keratoza poput lihena i pigmentirana keratoza (14).

Dijagnoza se postavlja na temelju anamneze, kliničke i dermoskopske slike a u slučaju sumnje na razvoj invazivnog karcinoma može se učiniti biopsija uz patohistološku analizu. Liječenje se provodi krioterapijom u više navrata u razmacima od 7 do 14 dana (15); kod multiplih promjena primjenjuje se 5-fluorouracil u obliku kreme ili masti 1 do 2 puta dnevno tijekom 3 do 6 tjedana (16), zatim lokalni imunomodulator 5% imiquimod krema, diklofenak gel, fotodinamska terapija, kirurška ekscizija, dermabrazija (17) ili kemijski piling(18.19).

Danas se smatra kako dio AK ipak može spontano regredirati, a veći dio ostaje stabilan tijekom vremena dok samo manji dio, njih 10 do 20%, prelazi u invazivni karcinom. Prisutnost multiplih AK u određene osobe ukazuje na kronično oštećenje kože kod te osobe te na povećani rizik za razvoj ne-melanomskih karcinoma i u manjoj mjeri na nastanak melanoma (20).



Slika 4. *Keratosi actinica*

(preuzeto sa: <https://dermnetnz.org/topics/actinic-keratosis>, datum preuzimanja 12. listopada 2021.)

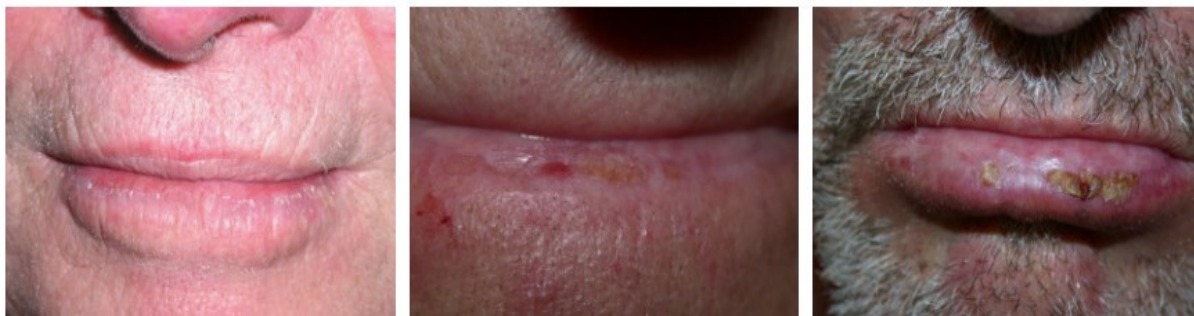2. *Cheilitis actinica*

Cheilitis actinica je akutna ili kronična upala donje usne, a nastaje nakon jačega jednokratnog ili duljeg kontinuiranog izlaganja sunčanoj svjetlosti (4). Kako crveni dio usne nije zaštićen pigmentom, akutna i kronična oštećenja UV-zrakama i na tome dijelu lica dosta su česta. Provocirajući čimbenik mogu biti sva fotosenzibilirajuća sredstva.

Akutni cheilitis actinica pojavljuje se nakon jednokratnog jačeg izlaganja UVB-zrakama, ljeti na plažama ili zimi na snijegu. Izraženi su edem i crvenilo donje usne, a subjektivno bolesnik osjeća bolove (Slika 5). Česte su i erozije. Promjene regrediraju tijekom 2 do 3 dana nakon prestanka izlaganju sunčanu svjetlu. Kronični *cheilitis actinica* pojavljuje se u osoba koje su po profesiji često izložene suncu (mornari, ribari, poljoprivrednici) nakon više godina. Koža donje usne postaje tanka i atrofična s cirkumskriptnim keratozama. Početna infiltracija upućuje na razvoj planocelularnog karcinoma (21, 22, 23).

Kod kroničnog *cheilitisa* uočava se patohistološki atrofija epitela, u vezivu vanjskog dijela usnica aktinička elastoza, a potom i atipije bazalnih stanica, mrljaste hiperkeratoze. Kod nastanka karcinoma uočava se prodor atipičnih pločastih stanica u dermis. *Actinic cheilitis* obično se dijagnosticira klinički. Biopsija kože može se uzeti ako se sumnja na razvoj tumora kože.

Kod liječenja, važna je preventiva, a to znači izbjegavanje izlaganja suncu te uporaba krema sa zaštitnim faktorima. Kod akutnog *cheilitisa* mogu se primijeniti oblozi i kortikosteroidne kreme, dok je kod kroničnog *cheilitisa*, uz zaštitu od sunca potrebno kirurški ukloniti nastale keratoze, a lokalno davati epitelizirajuće i indiferentne masti. 5-fluorouracil i imiquimod 5% krema se uz veliki oprez mogu primijeniti i na sluznicu usta, ali mnogo kraće i rjeđe nego na kožu (24). Također su potrebni 2-3 puta godišnje, preventivni pregledi kod dermatologa.



Slika 5. *Cheilitis actinica*

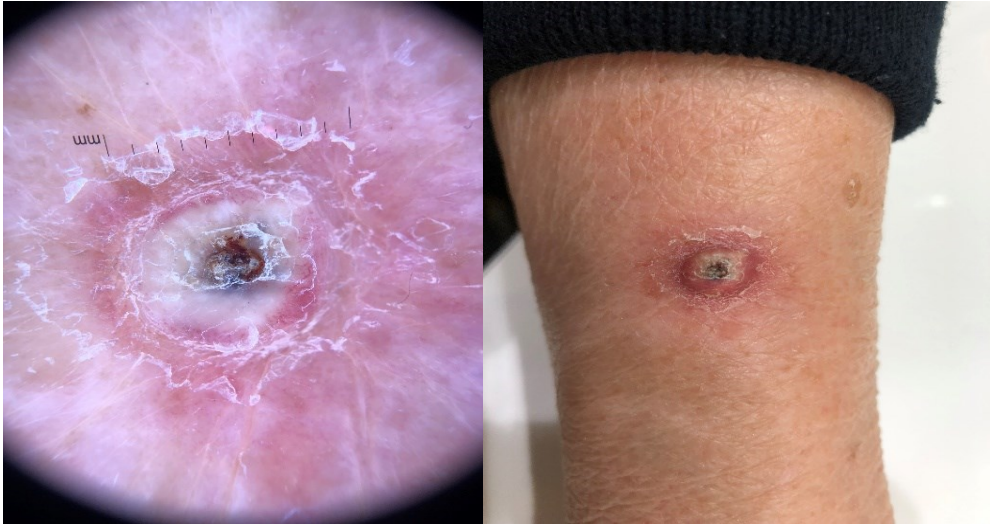(preuzeto sa: <https://dermnetnz.org/topics/actinic-cheilitis>, datum preuzimanja 12. listopada 2021.)

3. *Keratoacanthoma*

Keratoacanthoma je brzorastući tumor kože koji se pojavljuje u starijoj životnoj dobi na dijelovima kože koji su najizloženiji suncu. Može spontano regresirati, a može biti lokalno destruirajući i agresivan. Etiologija je nepoznata, no smatra se da UV zračenje utječe na njegov nastanak.

Keratoakantom počinje kao tvrda, okrugla papula koja se brzo povećava, te u središtu nastane kraterasta udubina ispunjena roževinom, dok se na površini vide sitne kapilare. Za nekoliko tjedana promjena može doseći veličinu i do 2 cm (13). Za nekoliko mjeseci može se opaziti spontana regresija uz zaostalu brazgotinu. Terapija se sastoji u eksciziji u cijelosti, a uspješno je frakcionirano rendgensko zračenje. Rjeđe se primjenjuju intralezionalno citostatici

i fotodinamska terapija. Svakako moramo istaknuti kako je ponekad teško histološki razlikovati keratoakantom od invazivnog karcinoma pa se savjetuje dermatološko praćenje svih osoba kod kojih je odstranjena ova promjena. Dodatno, moramo stalno isticati i adekvatnu fotoprotekciju.

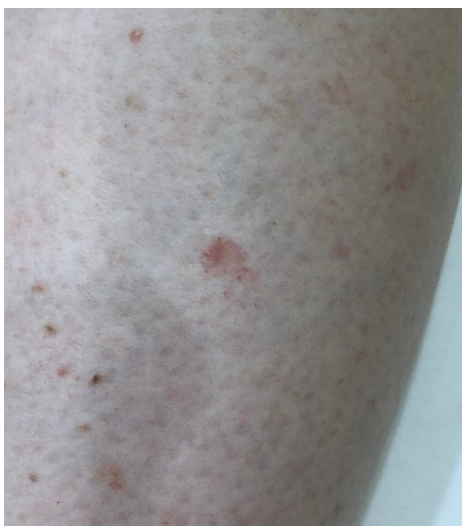

Slika 6. *keratoacanthoma*

Izvor: ljubaznošću mentorice

4. *Morbus Bowen*

Bowenova bolest je intraepidermalni *carcinoma in situ* s mogućnošću prelaska u invazivni karcinom (25). Pojavljuje se kod starijih osoba. Bolest se očituje kao pojedinačni plak promjera nekoliko milimetara do nekoliko centimetara. Oštro je ocrtan, različitog oblika, nešto uzdignut, a površina je pokrivena sivkastim ili žućkastim ljuskama i krasticama. Može se pojaviti na svakom predjelu kože ili sluznici. Najčešće u predjelu lica, trupa ili udova (Slika 7). Dijagnoza se postavlja na temelju kliničke slike, a potvrđuje histološki kada nalazimo proširen epidermis u kojemu se nalaze brojne atipične stanice s velikim jezgrama, pojedinačne diskeratotične stanice i mitoze. Liječenje ovisi o smještaju i veličini promjena: krioterapija tekućim dušikom, kirurška ekscizija, primjena 5-fluorouracila u obliku masti, imiquimod, fotodinamička terapija te površinska radioterapija (25).



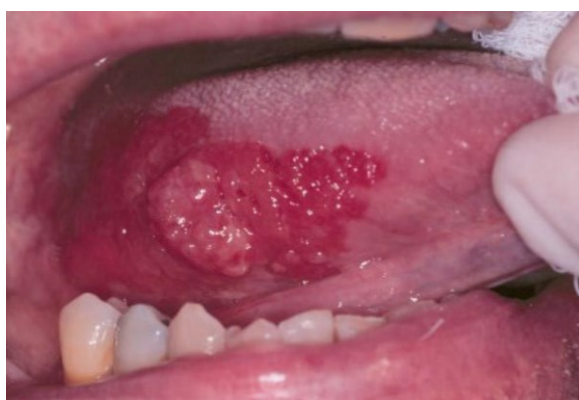Slika 7. *Morbus Bowen*

Izvor: ljubaznošću mentorice

5. *Erythroplasia of Queyrat*

Erythroplasia je *carcinoma in situ* koji se pojavljuje u predjelu glansa penisa, na vulvi i perioralno (Slika 8). Pojavljuje se pretežno u muškaraca nakon četrdesete godine života. Očituje se oštro ocrtanim crvenim plakom promjera nekoliko milimetara, nešto uzdignutim i fino granulirane površine (25).

Dijagnoza *erythroplasia of Queyrat* se postavlja na temelju kliničke slike, a potvrđuje histološkim nalazom u kojem nalazimo proširen epidermis u kojemu se nalaze brojne atipične stanice s velikim jezgrama, pojedinačne diskeratotične stanice i mitoze. Liječenje *erythroplasia of Queyrat* je kirurška ekscizija uz plastični rekonstruktivni zahvat.

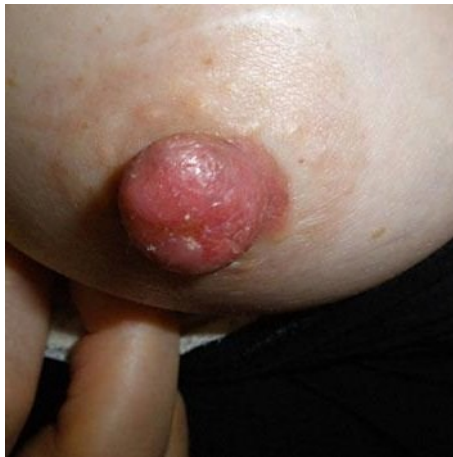

Slika 8. *Erythroplasia of Queyrat*

(preuzeto sa: <https://exodontia.info/erythroplakia-erythroplasia/>, datum preuzimanja 28. listopad 2021.)

6. *Morbus Paget*

Pagetova bolest je intraepidermalni adenokarcinom koji se pojavljuje u predjelu areola dojke i njezinoj okolini (Slika 9). Pojavljuje se kod žena nakon četrdesete godine života. Klinički je karakterizirana oštro ocrtanim eritematoznim plakom na kojemu se pojavljuju ljuske i kraste. Poseban oblik je ekstramamarna Pagetova bolest koja se javlja u predjelima s apokrinim znojnicama, na području aksila i anogenitalnoj regiji. Dijagnoza se postavlja na temelju kliničke slike, a potvrđuje histološkim nalazom kada se u epidermisu opažaju velike stanice svijetle citoplazme - Pagetove stanice (25). Kod mamarnog oblik bolesti često je potrebna mastektomija, a kod ekstramamarnog oblika kirurška ekscizija u cijelosti.



Slika 9. *Morbus Paget*

(preuzeto sa: https://www.researchgate.net/figure/Clinical-findings-showed-erosion-on-the-right-nipple_fig2_236077068, datum preuzimanja 28. listopada 2021.)

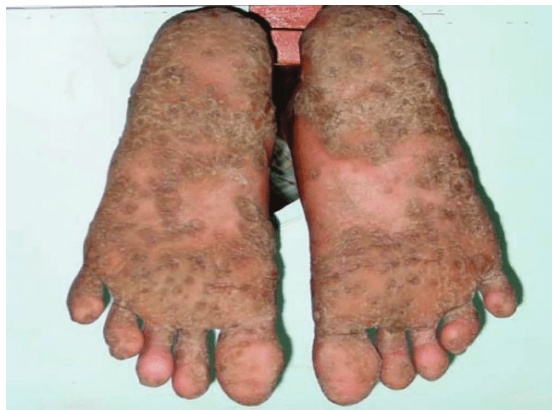2.2.2. FAKULTATIVNE PREKANCEROZE

U skupinu fakultativnih prekanceroza ubrajamo arsenske, rendgenske i katranske keratoze, *Leukoplakia* i *Cornu cutaneum*.

1. Arsenske, rendgenske i katranske keratoze

Arsenske i katranske keratoze se ubrajaju u kemijske keratoze dok su rendgenske keratoze radijacijske. Arsenske keratoze nastaju kao posljedica kroničnog trovanja anorganskim arsenom, uz vrijeme latencije od 10 do 30 godina. Najčešće se pojavljuju kao sivo-žute papule na dlanovima i tabanima veličine nekoliko milimetara (Slika 10). Dijagnoza

se postavlja nakon anamneze i kliničke slike, a potvrđuje se histološki. Arsenske keratoze liječe se keratolitičkim mastima, a ponekad je potrebna i kirurška ekscizija. Kod bolesnika s arsenskim keratozama može se pojaviti i viscelarni karcinom (pluća, jetra, bubreg, gušterača) (26).



Slika 10. *Arsenske keratoze*

(preuzeto sa: https://www.researchgate.net/figure/Arsenic-induced-keratosis-was-characterized-by-bilateral-thickening-or-palpable-thorny_fig3_6220782, datum preuzimanja 28. listopad 2021.)

Katranske keratoze nastaju dugotrajnom ekspozicijom katranu te njegovim destilacijskim produktima. Katran ima kancerogeno djelovanje, koje se potencira fotosenzibilizirajućim učinkom sunčeva svjetla (26). Najčešće se pojavljuju u obliku bradavica na koži lica, vrata, podlaktice i dorzumima šaka a dijagnosticiraju se temeljem iscrpne anamneze i kliničke slike. Katranske keratoze se liječe kirurškom ekscizijom ili termokauterizacijom.

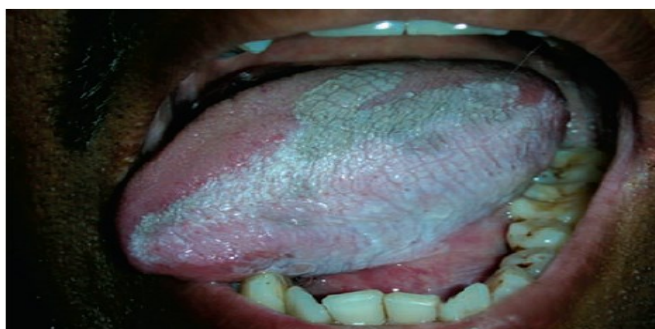Rendgenske keratoze nastaju nakon liječenja zračenjem na terenu postradijacijskog kroničnog dermatitisa ili su posljedica profesionalne ekspozicije zdravstvenog osoblja. Unutar oštećenja kože u obliku kroničnog radiodermatitisa nalaze se adherentne keratoze različite veličine (26). Dijagnoza se postavlja nakon anamneze, histološkog nalaza i kliničke slike. Rendgenske keratoze se liječe kirurškom ekscizijom keratoze. Rendgenske keratoze se često razvijaju u karcinom, te se preporuča kirurška intervencija što je prije moguće (26).

2. Leukoplakia

Leukoplakia je bijela prekancerozna lezija usne šupljine s prepoznatljivim rizikom od zloćudne preobrazbe. Prema preporuci SZO-a, naziv leukoplakija može se upotrijebiti za opis kliničke promjene u obliku bijele mrlje na oralnoj sluznici koju se ne može sastrugati niti svrstati među druge oralne bolesti. Definicija je dopunjena 1983. godine kada je odlučeno da se termin leukoplakija ne koristi kada postoji poznati etiološki čimbenik, osim upotrebe duhana. U literaturi prvi ju je opisao mađarski dermatolog Erno Schwimmer 1877. godine kao „bijelu krpu”. Patohistološki, leukoplakija je intraepitelna lezija koja se sastoji od epitelne hiperplazije, s hiperkeratozom ili bez nje, minimalne upale te različitih stupnjeva displazije. Oralna leukoplakija najčešća je potencijalno maligna lezija usne šupljine čija se učestalost maligne transformacije povećava iz godine u godinu. U osoba s leukoplakijom češća je pojava oralnog karcinoma. Važno je sprječavanje jer je petogodišnje preživljenje nisko u bolesnika s oralnim karcinomom.(27)

Dijagnosticira se isključivo isključenjem bolesti sličnih njoj. Učestalost *leukoplakie* je 0,1 do 5 %. Lezija je češća kod muškaraca, najčešće u dobi između 40 i 60. Točan uzrok nastanka je nepoznat. Predisponirajući čimbenici su, alkohol, duhan, virusi, gljiva *Candida albicans* (*C. albicans*) te industrijski proizvodi. Učestalost maligne preobrazbe je od 0,13-6% (1, 28). Za konačnu dijagnozu potrebna je biopsija lezije i mikroskopski pregled. Biopsija pokazuje u 10% slučajeva epitelnu displaziju, karcinom *in situ* ili invazivni karcinom.

Važno je ukloniti djelovanje rizičnih iritirajućih čimbenika, provoditi dobru oralnu higijenu te pratiti lezije. Liječenje uključuje kirurško uklanjanje, kriokirurgijum, upotrebu CO₂ lasera i retinoične kiseline (29).



Slika 3. Leukoplakija na jeziku

Izvor: de Souza C, Pawar U, Chaturvedi P. *Precancerous Lesions of Oral Cavity*.
Otorhinolaryngology Clinics: An International Journal 2009:1(1);7-14.

3. *Cornu cutaneum*

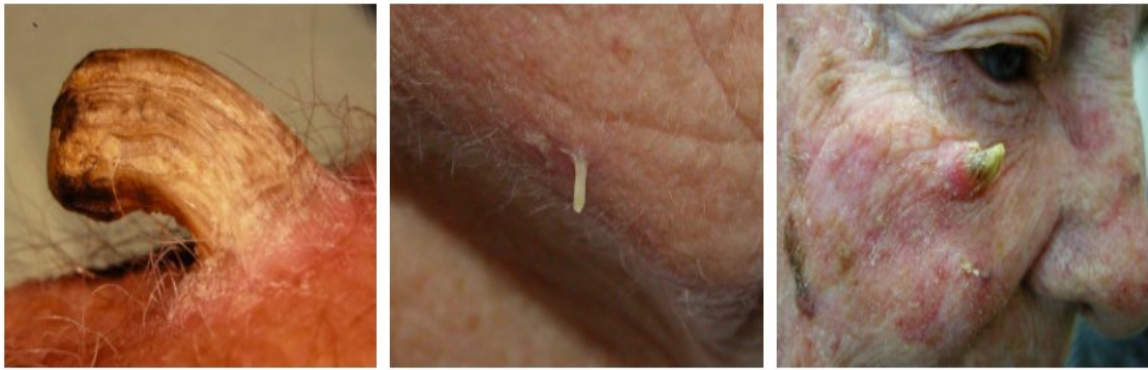Cornu cutaneum ili kožni rog tvrda je stožasta izbočina iz kože, izrađena od kompaktnog keratina (Slika 12). Naziv je dobiven zbog sličnosti s životinjskim rogom. Nastaju zbog dobroćudnih, prekanceroznih ili zloćudnih lezija kože (30). Na bazi roga može se opaziti *aktinička keratoza*, *spinaliom*, vulgarna veruka, seboroička veruka, Bowenova bolest, epidermalna cista, pa i maligni melanom (4). Klinički se očituje kao hiperkeratotična naslaga, koja se okomito, u obliku piramide ili roga uzdiže na površini kože, može biti visine 0,5-15 cm. U oko 90% bolesnika lokalizirana je na fotoeksponiranim dijelovima tijela (obrazi, uske, vjeđe, dorzum šake) kao solitarna lezija kože. Boje je sivožućkaste do smeđe (4).

Kožni rog češći je u starijih pacijenata, s najvećom učestalošću u onih između 60 i 70 godina. Jednako su česti kod muškaraca i žena, iako postoji veći rizik da je lezija zloćudna kod muškaraca. Češći su kod osoba sa svjetlijom kožom (fototip kože I i 2) (30- 32). Oko polovine rogova ima dobroćudnu podlogu, a polovina je premaligna ili zloćudna.

Kožni rog dijagnosticira se prema kliničkom izgledu. Histološki pregled osnove roga ključan je za isključivanje malignosti, jer ne postoje određene kliničke značajke koje definitivno mogu razlikovati dobroćudne lezije tumora kože. U nekim slučajevima radi postavljanja dijagnoze uzima se duboka parcijalna biopsija. Na histologiji postoji zadebljanje *stratum corneuma* ili *hyperkeratosis*.

Uređeni vodoravni paralelni slojevi keratina više su povezani s benignim lezijama. Brzo rastuće maligne lezije pokazuju nestabilniji rast. Često se bilježi *acanthosis*. Baza lezije pokazuje značajke temeljne lezije (31).

Liječenje je kirurško uz obvezatan patohistološki pregled. *Cornu cutaneum* je kronična lezija kože, ali može maligno alterirati u *spinaliom* i zato se mora ozbiljno shvatiti te što prije ukloniti (4).



Slika 4. *Cornu cutaneum*

(preuzeto sa: <https://dermnetz.org/topics/cutaneous-horn>, datum preuzimanja 12. listopad 2021.)

3. CILJ ISTRAŽIVANJA

Cilj ovog rada bio je analizirati pojavnost najčešćih prekanceroza u dermatološkoj ordinaciji u razdoblju 2019.-2020., prikazati raspodjelu prema dobi i spolu, načinu liječenja te ukazati na važnost rane dijagnostike i prevencije.

4. METODE ISTRAŽIVANJA

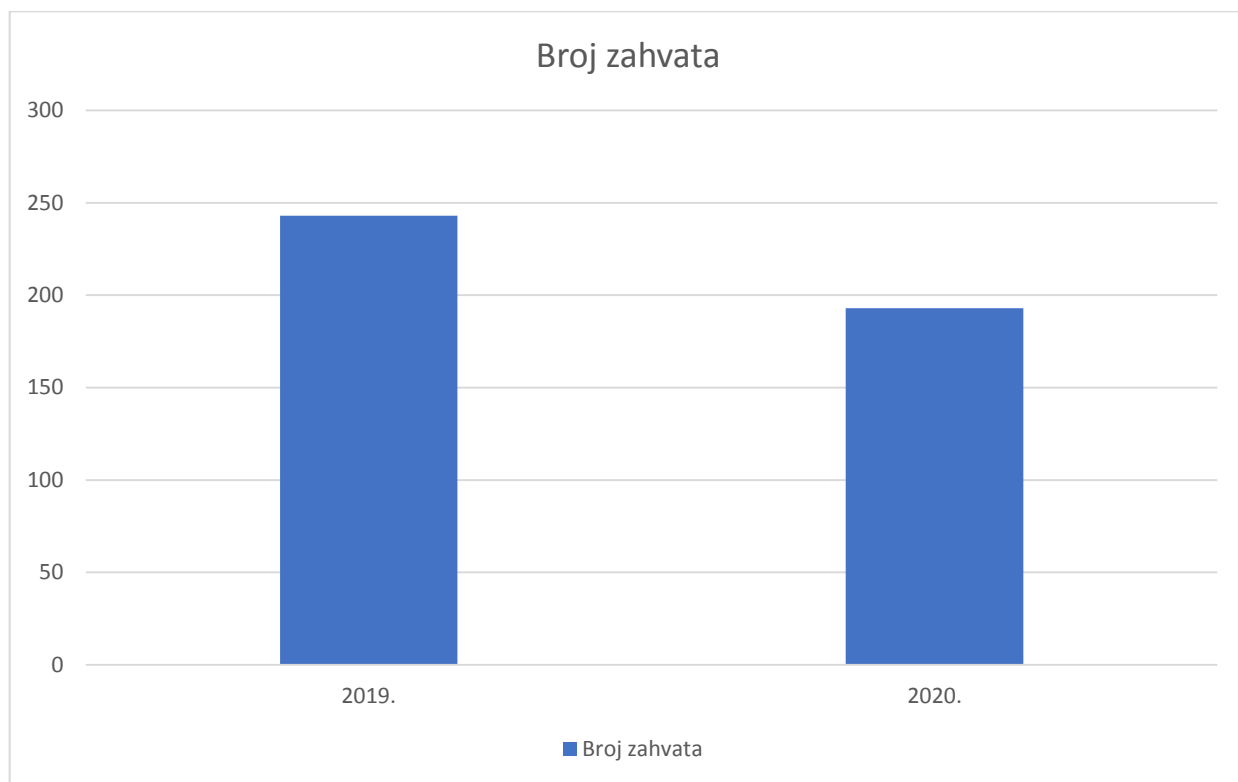
Retrospektivno istraživanje je provedeno u Poliklinici za dermatovenerologiju Cutis, Dubrovnik, gdje je pregledana pisana i elektronska arhiva.

Istraživanje je obuhvatilo razdoblje od dvije godine, 2019. i 2020. U istraživanju smo obradili samo patohistološki verificirane prekanceroze, odnosno karcinomi in situ, nakon kiruškog odstranjenja, ali i nemelanomske tumore kože te melanome.

Prikupljeni podatci uneseni su u Microsoft Excel.

5. REZULTATI

Graf 1. Broj operativnih zahvata tijekom 2019. i 2020. godine



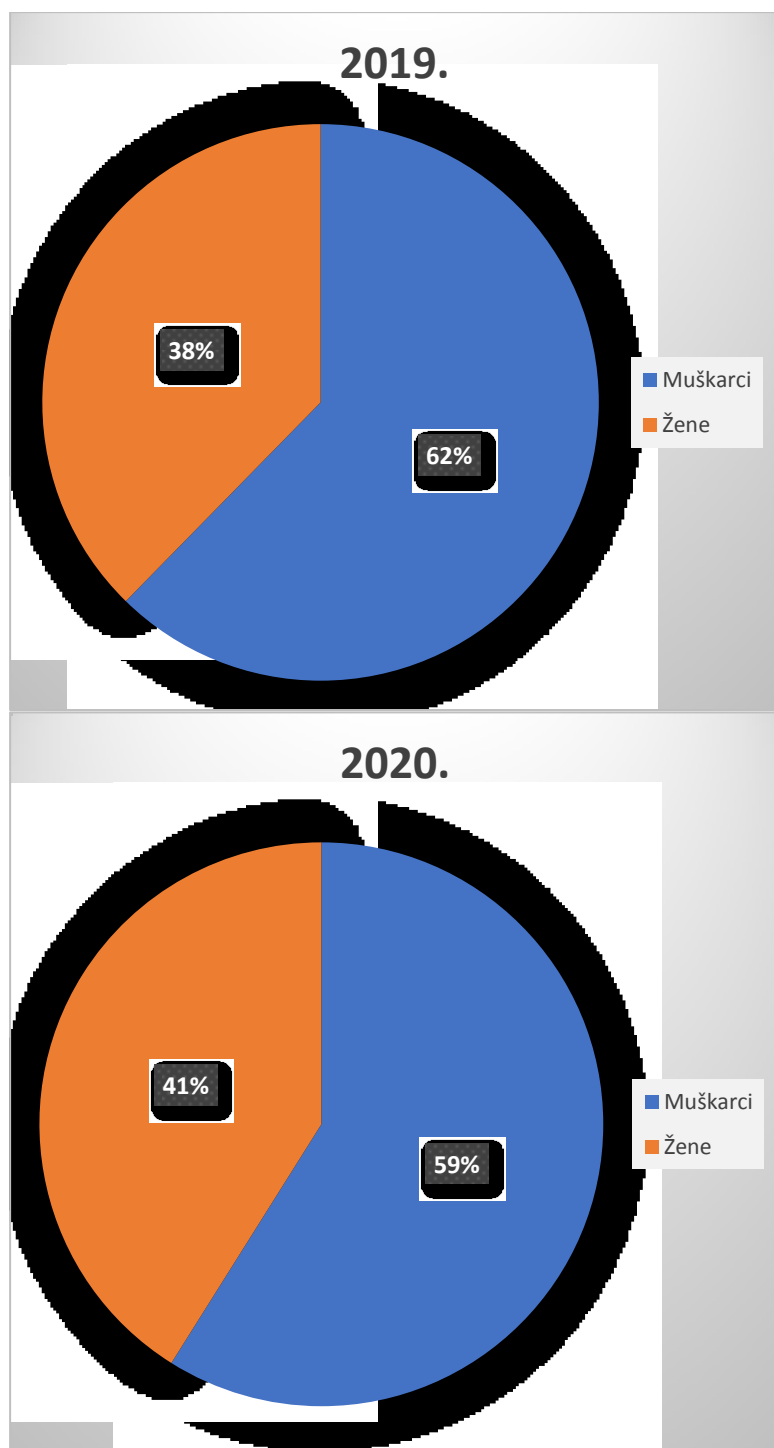
Iz priloženog grafa vidi se kako je tijekom 2019. godine obavljeno ukupno 243 operativna zahvata uz patohistološku analizu odstranjenih promjena dok je 2020. godine obavljeno 193 zahvata.

Tablica 1. Broj patohistološki verificiranih prekanceroza, odnosno karcinoma *in situ*, nemelanomskih tumora kože te melanoma

	2019. GODINA	2020. GODINA
AK	5	13
KA	7	15
MB BOWEN	5	13
BCC	43	51
SCC	7	12
M	10	8
UKUPNO	<u>77</u>	<u>112</u>

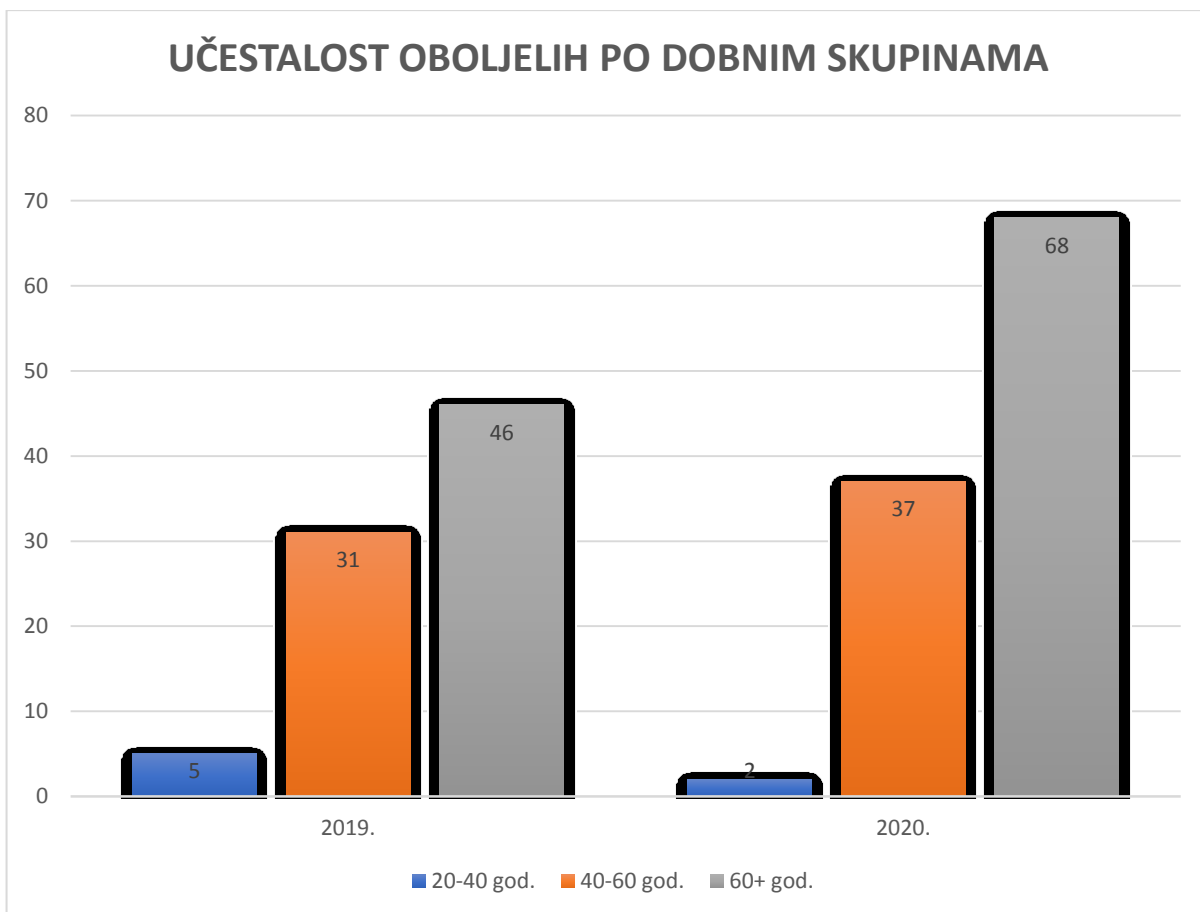
U ispitivanom razdoblju odstranjeno je 189 patohistološki verificiranih tumorskih promjena kože. U 2019. godini ukupno je odstranjeno 60 prekanceroza, nemelanomskih tumora kože i melanoma, a 2020. godine njih ukupno 71. Najviše odstranjenih tumorskih promjena pripadalo je bazocelularnim karcinomima kože (94), dok je prekanceroznih promjena kože bilo nešto manje (58),

Graf 2. Učestalost oboljelih po spolu (patohistološki verificiranih prekanceroza, odnosno karcinoma *in situ*, nemelanomskih tumora kože te melanoma)



U priloženim grafovima vidimo kako su u obje ispitivane godine češće zahvaćene osobe muškog spola, odnosno njih 62 % u 2019. godini te njih 59 % u 2020. godini.

Graf 3. Učestalost oboljelih po dobnim skupinama (patohistološki verificiranih prekanceroza, odnosno karcinoma *in situ*, nemelanomskih tumora kože te melanoma)



Iz priloženog grafa možemo vidjeti da je najveći broj odstranjenih prekanceroza, karcinoma in situ i melanoma kod osoba starije životne dobi 60+, njih 114, u dobnoj skupini od 40- 60 godine života odstranjeno je 68, a najmanje u dobnoj skupini od 20-40 godine života odstranjeno ih je samo 7. Nismo zabilježili ni jedan slučaj kod djece i osoba mlađe životne dobi do 20 godina života.

6. RASPRAVA

Prema rezultatima našeg istraživanja u Poliklinici za dermatovenerologiju CUTIS tijekom promatranog razdoblja, odnosno u razdoblju 2019. i 2020. godine, obavljeno je ukupno 436 operativna zahvata uz patohistološku analizu odstranjenih promjena. Prekanceroze i tumorske promjene zabilježene su kod 189 oboljela dok je kod ostalih odstranjena neka od dobroćudnih promjena kože.

U našem istraživanju 58 oboljelih je imalo verificiranu prekanceroznu leziju kože, dok se neke prekancerozne lezije, poput leukoplakije nisu uopće detektirale. Većina oboljelih je detektirana u starijoj dobnoj skupini dok u mlađim dobnim skupinama nismo detektirali ni jednog oboljelog, što je sukladno literaturnim podacima (26, 27).

Moramo istaknuti da smo se odmah na početku susreli sa brojnim preprekama jer je cilj našeg istraživanja trebao biti analiza učestalosti prekanceroznih promjena u svim dermatološkim ordinacijama na području Dubrovačko-neretvanske županije. No, osim u Poliklinici Cutis, nismo uspjeli dobiti tražene podatke s obzirom na to da se oni ne uvode pojedinačno u bazu podataka.

Prijavu maligne neoplazme, prema sadašnjem zakonu, ispunjavaju doktori primarne zdravstvene zaštite, kod prve pojave bolesti (ali ne kod recidiva) i kada je nakon dijagnostičke obrade postavljena dijagnoza. Prema zakonu i prekanceroze i nemelanomski tumori kože prijavljuju kao „ostale novotvorine kože“. Stoga točne podatke o incidenciji prekanceroznih lezija kože, kao i nemelanomskih tumora kože, od kojih su najčešći bazocelularni i planocelularni karcinom, na našem području ne možemo iznijeti.

Tumori su značajan zdravstveni problem stanovništva Hrvatske, nakon srčano-žilnih bolesti, drugi su najvažniji uzrok smrti pa je stoga iznimno važno raspolagati odgovarajućim podacima koji bi pomogli u izradi strategije za prevenciju kao i odgovarajućih terapijskih smjernica. Incidenciju tumora u Hrvatskoj prati i proučava Registar za rak Hrvatske pri Hrvatskom zavodu za javno zdravstvo. Osnovan je 1959. godine, a od 1968. godine podatci se obrađuju elektronički (33).

Prema rezultatima našeg istraživanja muškarci oboljevaju češće od sva tri najčešća tumora kao i od prekanceroznih promjena kože (njih oko 60 %). Ovi rezultati sukladni su s posljednjim dostupnim podacima Registra za rak Hrvatskog zavoda za javno zdravstvo za 2015. godinu kada je bilo ukupno 580 novooboljelih od melanoma, od toga 362 muškaraca i

287 žene (34). Nekoliko je razloga njihovom češćem oboljevanju poput činjenice kako muškarci općenito posvećuju manje pažnje svom zdravlju i odgađaju odlaske liječniku. Dodatni razlog je česta izloženost suncu, zbog prirode posla ili aktivnosti u slobodno vrijeme, ali i smanjene navike pridržavanja pravilne zaštite od Sunca, odnosno fotoprotekcije. Proizvodi za zaštitu od sunca, uglavnom kreme za zaštitu se reklamiraju većinom u ženskim novinama. Novine i časopisi koji su namjenjeni muškarcima, putnicima, osobama koje se bave vanjskim sportovima ili obiteljima, ne sadrže dovoljan broj reklama o zaštitnim preparatima niti o njihovom pravilnom korištenju (35).

Broj oboljelih sa patohistološki verificiranim prekanceroznim lezijama koji smo dobili našim istraživanjem, iznimno je mali pa temeljem njega ne možemo govoriti o pojavnosti ovih promjena u populaciji grada ili u Dubrovačko-neretvanskoj županiji. Prvi razlog je što smo naše istraživanje uspjeli provesti u samo jednoj zdravstvenoj ustanovi na našem području. Drugi razlog je neadekvatno prijavljivanje prekanceroza, ali i nemelanomskih tumora kože, odnosno njihovo svrstavanje u zajedničku grupu „ostale novotvorine kože“ a što smo već ranije istaknuli. Zasebno se prijavljuje samo melanom. Treći razlog je nekirurško liječenje ovih promjena.

Osobnim intervjuom koje smo učinili sa dermatovenerologinjama koje rade u ordinacijama Poliklinike doznali smo kako je broj prekanceroznih lezija, poglavito aktiničkih keratoza, zasigurno puno veći u njihovom svakodnevnom radu jer se većina ovih lezija liječi nekirurškim metodama, najčešće krioterapijom, a nešto rjeđe primjenom lokalnog imunomodulatora (petpostotnog imikvimoda) ili citostatika (5-fluorouracila). Dodatno, iz elektroničke baze podataka koja se koristi u Poliklinici nije moguće izlistati klinički detektirane slučajeve prekanceroznih lezija, odnosno onih promjena koje nisu kirurški uklonjene (36).

Prevenција nastanka prekanceroznih promjena kože kao i svih tumora kože jednaka je. Kako bi se situacija poboljšala jako je važno educirati ne samo populaciju, nego i zdravstvene radnike o svim čimbenicima rizika za njihov nastanak, o uočavanju i prepoznavanju sumnjivih promjena na koži što bi trebalo dovesti do pravovremenog javljanja na dermatološke preglede. Uprkos dosadašnjih medijskih kampanja, ljudi na našem području i dalje ne shvaćaju upozorenja o štetnom djelovanju Sunca, kao jednom od najvažnijih rizičnih čimbenika za nastanak prekanceroza i kanceroza te se i dalje neoprezno i nekontrolirano izlažu sunčevu svjetlu, ne provodeći adekvatne mjere zaštite i ne prepoznavajući eventualne maligne promjene kože.

Iznimno je važna i uloga medicinske sestre koja bi trebala znati objasniti kako provoditi mjere prevencije te sudjelovati u raznim javnoedukativnim programima (od vrtića, škola do Osredstava javnog informiranja, ali i na svom radnom mjestu) (37).

Na kraju ističemo važnost revizije prijave tumorskih promjena kože Hrvatskom zavodu za rak kako bi imali valjane vlastite podatke koji bi nam bili važni za planiranje i provođenje preventivnih mjera, ali i za smjernice u dijagnostici i terapiji ovih promjena.

7. ZAKLJUČAK

Prekancerozna lezija definirana je prema Svjetskoj zdravstvenoj organizaciji (SZO) kao morfološki promijenjeno tkivo koji ima veću vjerojatnost za nastanak karcinoma od istovjetnog normalnog tkiva. Sve donedavno dijelili smo ih na obligatne kod kojih je velika vjerojatnost nastanka zloćudne promjene i fakultativne kod kojih se rijetko razvije zloćudna promjena. Međutim, u novijoj dermatološkoj literaturi većina autora napušta pojam prekanceroze te se većina smatra intraepidermalnim karcinomima, odnosno karcinomima *in situ*.

Cilj ovog rada bio je analizirati pojavnost najčešćih prekanceroza u dermatološkoj ordinaciji u razdoblju 2019.-2020. na području grada Dubrovnika, prikazati raspodjelu prema dobi i spolu, načinu liječenja te ukazati na važnost rane dijagnostike i prevencije.

Provedeno je retrospektivno istraživanje provedeno u Poliklinici za dermatovenerologiju Cutis, Dubrovnik, gdje je pregledana pisana i elektronska arhiva u navedenom razdoblju.

Rezultati su pokazali da su najčešće prekancerozne promjene kože aktinička keratoza, keratoakantom i Morbus Bowen (58), dok je najčešći tumor kože bazocelularni karcinom (94), nešto rjeđi su planocelularni karcinom (19) i melanom (18). Što se tiče spola i dobi, oboljevali su više muškarci (114) nego žene (75). Po našim istraživanja najčešći je kod osoba iznad 60e godine života, odnosno u starijoj životnoj dobi.

S obzirom na to da je broj oboljelih sa patohistološki verificiranim prekanceroznim lezijama koji smo dobili našim istraživanjem, mali pa temeljem njega ne možemo govoriti o pojavnosti ovih promjena u populaciji grada ili u Dubrovačko-neretvanskoj županiji, ističemo važnost revizije prijave tumorskih promjena kože Hrvatskom zavodu za rak kako bi imali valjane podatke koji bi nam bili važni za planiranje i provođenje preventivnih mjera, ali i za smjernice u dijagnostici i terapiji ovih promjena.

8. LITERATURA

1. Laskaris G. *Atlas oralnih bolesti*. Zagreb: Naklada Slap. 2005.;str. 554.-557.
2. Poduje S. *Prekanceroze*. U: Šitum M. i sur. *Dermatovenerologija*. Zagreb: Medicinska naklada 2018., str. 373-375.
3. Tumor. Dostupno na: <https://www.enciklopedija.hr/natuknica.aspx?ID=62675> Datum pristupa informaciji: 16. listopada 2021.
4. Lipozenčić J. Uvod u dermatološku onkologiju. U: Lipozenčić J, Pašić A. i sur. *Dermatološka onkologija*. Zagreb: Medicinska naklada 2009.; str. 1-4.
5. Tumor. Dostupno na: <https://hr.wikipedia.org/wiki/Novotvorina> Datum pristupa informaciji: 20. studenoga 2021.
6. Mikolašević K, Macan J. *Karcinomi kože uzrokovani solarnim zračenjem kao profesionalna bolest*. *Sigurnost* 2018;60(3); 235-245.
7. Fonseca E. *Tumores epiteliales*. U: Ferrándiz C. *Dermatología clínica*. 4.a ed. Barcelona: Elsevier 2014.
8. Ručević I, Barišić Druško V. *Prekanceroze*. U: Lipozenčić J, Pašić A. i sur. *Dermatološka onkologija*. Zagreb: Medicinska naklada 2009;27-36.
9. Salerni G, Carrera C, Lovatto L, Puig-Butille JA, Badenas C, Plana E, Puig S, Malveyh J. Benefits of total body photography and digital dermatoscopy ("two-step method of digital follow-up") in the early diagnosis of melanoma in patients at high risk for melanoma. *J Am Acad Dermatol*. 2012 Jul;67(1):e17-27.
10. Jelaković A, Andreis I. *Novotvorine*. U: Krznarić Vohalski G. *Patologija i patofiziologija*. Zagreb: Školska knjiga 2006: 143-150.
11. Brajac I, Halepović Đečević E, Kaštelan M, Prpić Massari L, Periša D. *Kožne i spolno prenosive bolesti*. Zagreb: Medicinska naklada 2009.
12. Rosen T, Lebwohl MG. *Prevalence and awareness of actinic keratosis: barriers and opportunities*. *J Am Acad Dermatol* 2013;68(1 Suppl 1);S2-9.
13. Marić Brozić J, Dabelić N, Kusić Z. *Liječenje metastatskog melanoma*. U: Šitum M. *Smjernice u dijagnostici i liječenju najčešćih dermatoza i tumora kože*. Zagreb: Naklada Slap 2012. 271-276.
14. Reinehr CPH, Bakos RM. *Actinic keratoses: review of clinical, dermoscopic, and therapeutic aspects*. *An Bras Dermatol* 2019;94(6);637-657.

15. Hashim PW, Chen T, Rigel D, Bhatia N, Kircik LH. *Actinic Keratosis: Current Therapies and Insights Into New Treatments*. J Drugs Dermatol 2019;18(5);161-166.
16. Lanoue J, Do T, Goldenberg G. *Therapies for actinic keratosis with a focus on cosmetic outcomes*. Cutis 2015;96(3);165-72,93.
17. Dianzani C, Conforti C, Giuffrida R, Corneli P, di Meo N, Farinazzo E, Moret A, Magaton Rizzi G, Zalaudek I. *Current therapies for actinic keratosis*. Int J Dermatol 2020;59(6);677-684.
18. Kemijski piling. Dostupno na: <https://www.poliklinikabagatin.hr/Dermatologija/Kemijski-piling> Datum pristupa informaciji: 20. studenog 2021.
19. Kircik LH. *Addressing the Challenges of Treating Actinic Keratosis*. J Drugs Dermatol 2019: 18(5);s160
20. Šitum M, Bolanča Ž, Buljan M. Zloćudni epidermalni tumori. U: Šitum, M. i sur. Dermatovenerologija.: Medicinska naklada, 2018., str. 376-385.
21. Actinic Keratosis. Dostupno na: <https://dermnetnz.org/topics/actinic-keratosis>, datum pristupa informaciji 12.1 listopada 2021.)
22. Cavalcante AS, Anbinder AL, Carvalho YR. *Actinic cheilitis: clinical and histological features*. J Oral Maxillofac Surg 2008;66(3);498–503.
23. Lai M, Pampena R, Cornacchia L, Pellacani G, Peris K, Longo C. *Treatments of actinic cheilitis: a systematic review of the literature*. J Am Acad Dermatol 2020;83(3);876–87.
24. Trager MH, Farmer K, Ulrich C, et al. *Actinic cheilitis: a systematic review of treatment options*. J Eur Acad Dermatol Venereol 2021;35(4);815–23.
25. Pašić A. Maligni epidermalni tumori. U: Lipozenčić J. i sur. Dermatovenerologija. Zagreb: Medicinska naklada; 2008: 540-548.
26. Poduje, S. Prekanceroze. U: Šitum, M. i sur. Dermatovenerologija.: Medicinska naklada, 2018., str. 373-375.
27. Leukoplakia. Dostupno na: <https://www.jgl.hr/kutak-za-strucnjake/oralne-leukoplakije> Datum pristupa informaciji: 20. studenoga 2021.
28. Neville WB, Day AT. *Oral Cancer and Precancerous Lesions*. CA Cancer J Clin 2002;52;195-215.
29. de Souza C, Pawar U, Chaturvedi P. *Precancerous Lesions of Oral Cavity*. Otorhinolaryngology Clinics: An International Journal 2009;1(1);7-14.
30. Mantese SA, Diogo PM, Rocha A, Berbert AL, Ferreira AK, Ferreira TC. *Cutaneous horn: a retrospective histopathological study of 222 cases*. An Bras Dermatol 2010;85(2);157–163.

31. Copcu E, Sivrioglu N, Culhaci N. Cutaneous horns: are these lesions as innocent as they seem to be? *World J Surg Oncol* 2004;3(2):18.
32. Yu RC, Pryce DW, Macfarlane AW, Stewart TW. A histopathological study of 643 cutaneous horns. *Br J Dermatol* 1991;124(5):449–52.
33. Odjel za maligne bolesti. Dostupno na: <https://www.hzjz.hr/sluzba-epidemiologija-prevenција-nezaraznih-bolesti/odjel-za-maligne-bolesti/> . Datum pristupa informaciji 15. studeni 2021.
34. Incidencija raka u Hrvatskoj. Dostupno na: https://www.hzjz.hr/wp-content/uploads/2018/03/Bilten_2015_rak_final.pdf Datum pristupa informaciji 15. studeni 2021.
35. Lee E.T. *Sun care advertising in popular U.S. magazines American Journal of Health Promotion* 2006;20(5):349-52.
36. Osobni intervju s doktoricama Bakija-Konsuo i Zovko Grilec.
37. Gustin Daničić, Marija. Dermatološki pristup prevenciji, liječenju i praćenju oboljelih sa tumorima kože, Završni rad. Dubrovnik 2017.