

"Uloga dermatoskopije u praćenju pigmentnih promjena na koži"

Primorac, Emma

Master's thesis / Specijalistički diplomski stručni

2021

Degree Grantor / Ustanova koja je dodijelila akademski / stručni stupanj: **University of Dubrovnik / Sveučilište u Dubrovniku**

Permanent link / Trajna poveznica: <https://um.nsk.hr/um:nbn:hr:155:087696>

Rights / Prava: [In copyright](#) / [Zaštićeno autorskim pravom.](#)

Download date / Datum preuzimanja: **2024-12-18**



SVEUČILIŠTE U DUBROVNIKU
UNIVERSITY OF DUBROVNIK

Repository / Repozitorij:

[Repository of the University of Dubrovnik](#)



zir.nsk.hr



DIGITALNI AKADEMSKI ARHIVI I REPOZITORIJ

SVEUČILIŠTE U DUBROVNIKU
ODJEL ZA STRUČNE STUDIJE
DIPLOMSKI STRUČNI STUDIJ KLINIČKO SESTRINSTVO

EMMA PRIMORAC

ULOGA DERMOSKOPIJE U PRAĆENJU PIGMENTNIH PROMJENA NA KOŽI

DIPLOMSKI RAD

Mentor:

izv. prof. dr. sc. Ana Bakija-Konsuo, dr. med.

Dubrovnik, studeni 2021.

SVEUČILIŠTE U DUBROVNIKU
ODJEL ZA STRUČNE STUDIJE
DIPLOMSKI STRUČNI STUDIJ KLINIČKO SESTRINSTVO

EMMA PRIMORAC

ULOGA DERMOSKOPIJE U PRAĆENJU PIGMENTNIH PROMJENA NA KOŽI

DIPLOMSKI RAD

Mentor:

izv. prof. dr. sc. Ana Bakija-Konsuo, dr. med.

Dubrovnik, studeni 2021.

SVEUČILIŠTE U DUBROVNIKU
ODJEL ZA STRUČNE STUDIJE
DIPLOMSKI STRUČNI STUDIJ KLINIČKO SESTRINSTVO

EMMA PRIMORAC

**THE ROLE OF DERMOSCOPY IN THE FOLLOW-UP OF PIGMENTED SKIN
LESIONS**

MASTER'S THESIS TITLE

Mentor:

izv. prof. dr. sc. Ana Bakija-Konsuo, dr. med.

Dubrovnik, November 2021

SADRŽAJ

I. SAŽETAK	1
II. CILJ RADA	2
III. ULOGA DERMOSKOPIJE	3
1. Definicija i povijesni razvoj dermoskopije	3
2. Dermoskopska aparatura	5
3. Algoritmi kod dermoskopiranja	7
4. Praćenje pigmentnih promjena dermoskopijom	12
5. Dermoskopske slike najčešćih dobroćudnih i zloćudnih promjena kože iz dermatološke prakse	14
5.1 Seбореička keratoza	14
5.2. Hemangiom.....	18
5.3. Keratoakantom.....	20
5.4. Bazeocelularni karcinom.....	22
5.5. Planocelularni karcinom.....	24
5.6. Kongenitalni nevus.....	27
5.7. Nevus reccurens	30
5.8. Atipični Spitzov nevus	32
5.9. Plavi ili blue nevus	34
5.10. Displastični nevus	36
5.11. Melanom	39
IV. RASPRAVA	47
V. ZAKLJUČCI	49
VI. ABSTRACT	50
VII. LITERATURA	51

IZJAVA

S punom odgovornošću izjavljujem da sam diplomski rad izradila samostalno, služeći se navedenim izvorima podataka i uz stručno vodstvo mentorice izv. prof. dr. sc. Ane Bakije-Konsuo, dr. med. spec. dermatovenerologije.

Emma Primorac

ZAHVALA

Za početak bih se zahvalila svim profesorima i predavačima koji su uvijek bili spremni podijeliti stručni savjet i koji su vjerovali u mene sve do sada.

Posebnu zahvalnost dugujem cijenjenoj profesorici dr. sc. Ani Bakiji-Konsuo bez koje izrada ovog diplomskog rada ne bi bila moguća. Hvala Vam draga mentorice na svestranoj pomoći, strpljenju i vodstvu tijekom cijelog akademskog puta što su vjerovali u mene i moj uspjeh.

Veliko hvala prof. dr. sc. Marku Margaritoniju i doc. dr. sc. Veliboru Puzoviću na izdvojenom vremenu, potpori i savjetima tokom izrade diplomskog rada.

Za kraj, neizmjereno Hvala mojoj obitelji koja mi je bila potpora tijekom cijelog obrazovanja i koja me naučila da bez obzira koliko god se činilo teško, sve se može prebroditi uz dovoljno hrabrosti i upornosti!

I. SAŽETAK

Dermoskopija je neinvazivna dijagnostička metoda koja se rabi u dermatologiji u svrhu dijagnosticiranja prvenstveno različitih pigmentnih i nepigmentnih promjena na koži, a posebno je značajna kao pomoćna metoda u ranom otkrivanju zloćudnih tumora kože, prije svega melanoma. Dermoskopija se može primijeniti i u svrhu analize promjena na sluznicama, kosi i noktima. Analiziraju se strukture koje se ne mogu vidjeti kliničkim pregledom stoga dermoskopija povezuje klinički pregled i mikroskopsku analizu promjena, a omogućuje praćenje pigmentnih promjena.

Ova metoda provodi se dermoskopima (dermatoskopima, epiluminiscentnim mikroskopima), instrumentima koji omogućavaju povećanje opserviranog područja od 6 do 100 puta. Najviše se koriste ručni dermoskopi, no postoje i digitalni dermoskopi te napredniji uređaji koji imaju sustave za fotografiranje pojedine promjene kao i cijelog tijela.

Ključne riječi: dermoskopija, dermoskop, melanom, nevus, koža, pigmentne promjene

II. CILJ RADA

Cilj rada je prikazati ulogu dermoskopije u praćenju različitih promjena na koži i sluznicama opisujući nekoliko najvažnijih algoritama u dermoskopiranju promjena te prikazivanjem dermoskopskih slika najučestalih pigmentnih promjena kože iz svakodnevne prakse dermatovenerologa.

III. ULOGA DERMOSKOPIJE

1. Definicija i povijesni razvoj dermoskopije

Dermoskopija (dermatoskopija, epiluminiscentna mikroskopija) je neinvazivna dijagnostička metoda u dermatolovenerologiji koja omogućuje izravan mikroskopski pregled različitih promjena na koži i sluznicama pomoću posebnog aparata kojeg nazivamo dermoskop.

S obzirom na veliku šarolikost uzoraka kožnih promjena na vrlo malim površinama kože te s obzirom na činjenicu kako se pri gledanju promjene golim okom većina svjetla reflektira i sprečava pregled dubljih slojeva kože, dermatolozi su vrlo rano uočili potrebu uvećavanja istih s ciljem uspostavljanja pravilne i pravovremene dijagnoze, prvenstveno malignih kožnih promjena. U tu svrhu razvijen je dermoskop, neinvazivni uređaj koji omogućava *in vivo* pregled suspektnih kožnih i/ili sluzničkih lezija [1].

Prvi pokušaji mikroskopskog pregleda kožnih promjena javljaju se početkom 20 st., kada je znanje temeljeno na kolposkopiranju vaginalne sluznice implementirano u dermatologiju, premda postoje zapisi da je već u 17 st. Johann Kolhaus mikroskopski promatrao krvne žile oko ploče nokta [2]. Uslijed toga, tehnike su se konstantno razvijale, isprva koristeći imerzijsko ulje za bolju vizualizaciju promjena, kasnije koristeći velike nepomične dermoskope [3]. Konačno, ranih devedesetih razvijen je ručni dermoskop koji se i danas koristi u kliničkoj praksi. Sam termin dermoskopija skovali su Friedman i sur., premda su se u struci zadržali i drugi termini poput dermatoskopija, epiluminiscenta mikroskopija i površinska mikroskopija [4]. Istovremeno s razvojem aparature potrebne za dermoskopiju razvijala su se i prateća stručna znanja pa su tako prvi kriteriji klasificiranja pigmentnih kožnih promjena dermoskopom objavljeni već u kasnim osamdesetima godinama prošlog stoljeća [5]. Od tada, područje dermatoskopije se eksponencijalno razvijalo poprimajući sve važniju ulogu u dijagnozi i praćenju pigmentnih kožnih lezija. Godine 2003. utemeljeno je i Međunarodno dermoskopsko društvo (*engl. International Dermoscopic Society (IDS)*) koje redovito provodi velike studije, unaprjeđujući time znanstvene dokaze na polju dermoskopije, i organizira kongrese, poboljšavajući time stručna znanja ove važne grane dermatologije [6]. Iako inicijalno uvedena u dermatološku praksu s ciljem detektiranja ranih malignih kožnih lezija, postepeno su se dermoskopski opisivale i druge kožne promjene, poput različitih infektivnih i inflamatornih eflorescencija, što je doprinjelo proširenju uloge dermoskopije u praktički sve grane dermatologije [7].

Posljednji veliki pomak u dermoskopiji bila je digitalizacija dermoskopa. Naime, digitalizacija sustava pridonijela je razvoju dermoskopije na nekoliko načina. Prvo, samo pohranjivanje omogućava da dermatoskopski zapis pregleda više neovisnih stručnjaka, a bez da pacijent mora posjetiti svakog, što se posebice istaknulo kao važno u doba pandemije uzrokovane koronavirusom [8]. Isto tako, ovim načinom dermatolog može učinkovitije pratiti razvitak kožne promjene kroz vrijeme. Treće, uporaba napredne digitalne tehnologije omogućava redukciju artefakata, a uz to su razvijena i softverska rješenja koja omogućuju stvaranje baza podataka te analizu lezija prema unaprijed definiranim parametrima, što dovodi do rane kompjuterske detekcije sumnjivih kožnih lezija [9]. Digitalizacija dermoskopije posljednjih godina ima sve veću ulogu u praćenju tzv. „*featureless*“ melanoma, atipičnih kožnih promjena koje još nemaju razvijene dermoskopske karakteristike melanoma [7].

Dermoskopija nikako nije jednostavna metoda zbog potrebe poznavanja različitih kožnih promjena i bolesti. U rukama iskusnog i educiranog liječnika vrlo je korisna pomoćna metoda koja pomaže u ranom detektiranju malignih promjena te znatno smanjuje broj nepotrebnih biopsija i ekscizija. Osim kod tumorskih promjena, dermoskopija je učinkovita u dijagnostici nekih upalnih, parazitarnih bolesti, kao i kod bolesti vlasišta, stoga je dermoskop postao nezamjenjiv u svakodnevnom radu dermatovenerologa.

2. Dermoskopska aparatura

Unatoč tomu što se čini kako je dermoskop samo ručno povećalo s lampom, dermoskop je puno više od toga. Kada pod običnim povećalom gledamo kožu većina svjetla se odbija kao posljedica reflektivnih svojstava rožnatog sloja kože. Ovu prepreku, i posljedičnu vizualizaciju dubljih slojeva kože poput krvnih žila i melanina, moguće je prijeći na dva načina. Prvi je korištenje tekućeg medija između leće i mjesta kojeg opserviramo, u ovom slučaju kože, dok je drugi korištenje polariziranog svjetla. Upravo na tim načelima izrađeni su različiti oblici dermoskopa. Osnovni dijelovi svakog ručnog dermoskopa su set akromatskih leća s uvećanjem od 6 do 100 puta, ugrađeni sustav za osvjetljenje građen od halogenih ili LED lampi postavljen na okvir s ili bez ručke te konačno, izvor energije u obliku punjivih ili jednokratnih baterija [10].

Današnje ručne dermoskope dijelimo na 3 vrste ovisno o tehnologiji koju koriste, svaka s određenim setom prednosti, ali i nedostataka: standardne dermoskope koji koriste imerzijsku tekućinu, polarizirane ne-kontaktne dermoskope te polarizirane kontaktne dermoskope [11]. Standardni dermoskopi zahtijevaju korištenje imerzijske tekućine i izravni kontakt s kožom kako bi se smanjio površinski rasap od rožnatog sloja, povećala penetracija svjetla i u konačnici kako bi se omogućila adekvatna vizualizacija kožnih i sluzničkih eflorescencija. Fizika iza korisnosti imerzijske tekućine temelji se na smanjenju refrakternosti svjetla na putu do kože, budući da je razlika u lomu svjetlosti na razini staklo-tekućina i tekućina-koža, puno manja nego na razini staklo-zrak/koža (idealno je da imerzijska tekućina ima indeks loma svjetla što sličniji koži) [12]. Posljedično, veća količina svjetla prolazi do kože i omogućava bolju preglednost dubljih struktura. Kao imerzijska tekućina najčešće se koriste fiziološka otopina, 70% alkohol te ultrazvučni gelovi. S druge strane, polarizirajući dermoskop koristi filtere za svjetlo koji su međusobno postavljeni okomito, stoga omogućavaju hvatanje odbijenog svjetla iz dubljih slojeva kože i posljedično, vizualizaciju dubokih kožnih struktura, a bez dodirivanja same kože [13]. Konačno, polarizirajući dermoskopi mogu koristiti i imerzijsku tekućinu te time predstavljaju svojevrsnu sponu između klasične i polarizirajuće dermoskopije.

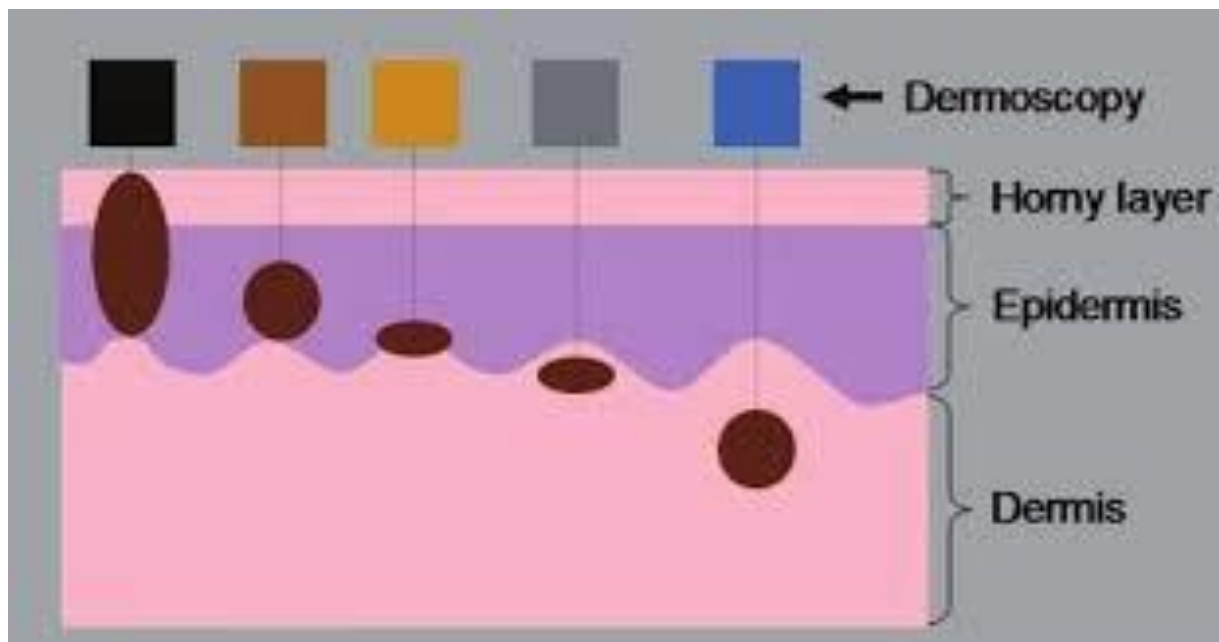
Budući da su prisutnost (ili odsutnost) vaskularnih struktura, promjena boje, distribucije pigmenta i raznih struktura važni kriteriji u dermoskopskoj dijagnozi kožnih lezija, važno je istaknuti glavne razlike između klasične i polarizirajuće dermoskopije u navedenim karakteristikama [14]. Boje se klasičnim prikazuju oštrije nego polarizirajućim dermoskopom, dok obrnuto vrijedi za melaninski pigment koji se nalazi dublje pa se

polarizirajućim dermoskopom taj pigment prikazuje oštrije [15]. Dodatno, zbog razlika u boji, plavi nevusi pod polarizirajućim dermoskopom doimaju se opasnijim nego što jesu, što može dovesti do viška terapijskih intervencija [15]. Crveni tonovi (vaskulatura), zbog bolje penetracije u dublje strukture, bolje su vidljivi polarizirajućim mikroskopom, posebice ne-kontaktним, budući da kontakt s kožom dovodi do kompresije krvnih žila i posljedičnog trenutnog izbjeljivanja iste. U skladu s tim, vaskularne strukture bolje se vizualiziraju polarizirajućom inačicom dermoskopa, što je posebno važno u dijagnostici nekih malignih kožnih lezija gdje upravo prisutnost krvnih žila služi za potvrdu dijagnoze [13,16]. Površinske strukture poput pseudo-rožnatih (poput milija) cista i pseudofolikularnih (poput komedona) otvora, dermoskopskih karakteristika seboroične keratoze, bolje su vidljive klasičnim dermoskopom [14]. Nadalje, znakovi fibroze u sklopu melanoma bolje su vidljive polarizirajućim dermoskopom, dok su znakovi regresije pigmentnih lezija bolje vizualizirane klasičnim dermoskopom. Glavna prednost ne-kontaktne dermoskopije u usporedbi s kontaktним metodama je smanjena mogućnost prenošenja zaraznih bolesti, koja je doduše minimalna, posebice ako se primjenjuju načela antiseptice i koriste potrošni materijali u kontaktu s kožom [17].

Osim minimalne šanse za prijenos infekcije, postoji nekoliko problema vezanih uz dermoskopiranje koje vrijedi spomenuti [18]. Prvo, zbog prisutnosti artefakata (boje za kosu, henna tetovaže, čestice prašine,...) moguća je pogrešna interpretacija kožnih lezija i posljedično podvrgavanje nepotrebnim invazivnim procedurama koje nose svoje komplikacije. Drugo, različiti dermoskopi mogu odudarati u prikazu boje istih kožnih lezija. Konačno, generalno je dermoskopija puno učinkovitija metoda vizualizacije kožnih promjena u osoba sa svjetlijom kožom (Fitzpatrick I i II) pa tako neke strukture koje su patološke za osobe sa svjetlom kožom, potpuno su normalan nalaz u osoba s tamnom kožom.

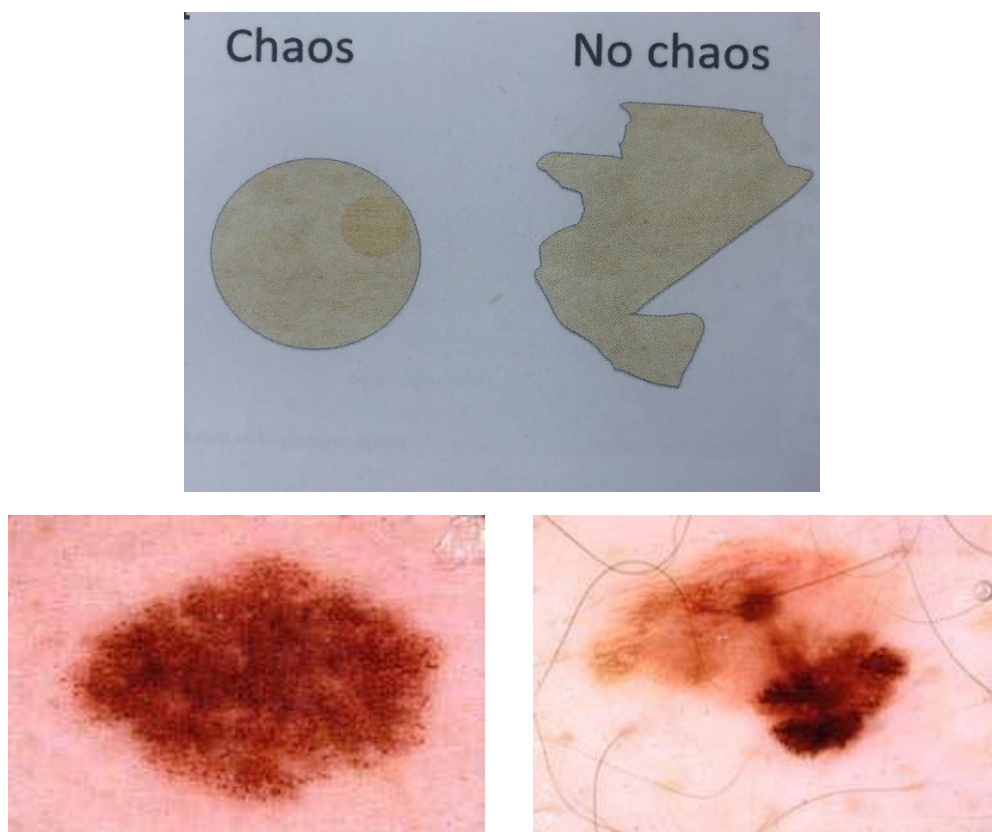
3. Algoritmi kod dermoskopiranja

Korištenje dermoskopije, posebice u dijagnostici melanoma, u svakodnevnoj kliničkoj praksi uvelike olakšava primjena algoritama. Algoritmi predstavljaju svojevrsnu sponu između dermoskopskog nalaza i adekvatne kliničke intervencije koja proizlazi iz nalaza. Primjenom istih smanjuje se broj nepotrebnih ekscizija kožnih promjena (povećanje specifičnosti), ali se također pokušava osigurati da dijagnoza malignih kožnih promjena ne promakne promatraču (povećanje osjetljivosti). Od široke palete algoritama koje se koriste u dermoskopiji, u daljnjem tekstu su istaknuta tri vrlo često korištena. Na Slici 1. ilustrirane su boje koje vidimo pri dermoskopiranju, a koje osim o samim strukturama, ovise i o dubini na kojoj se te strukture nalaze. Žuta boja označava keratin u rožnatom sloju kože, crvena boja označava krv unutar vaskulature lezije ili svježu krv u leziji, a bijela boja označava manjak melanina i ili atrofiju/fibrozu. S druge strane boja melanina u rožnatom sloju ili melanina koji se provlači kroz sve slojeve epidermisa je crna, smeđa ukoliko se nalazi na dermo-epidermalnoj granici ili gornjem dermisu te plava ukoliko se melanin nalazi u dubokom dermisu (zbog djelovanja Tyndallovog efekta).



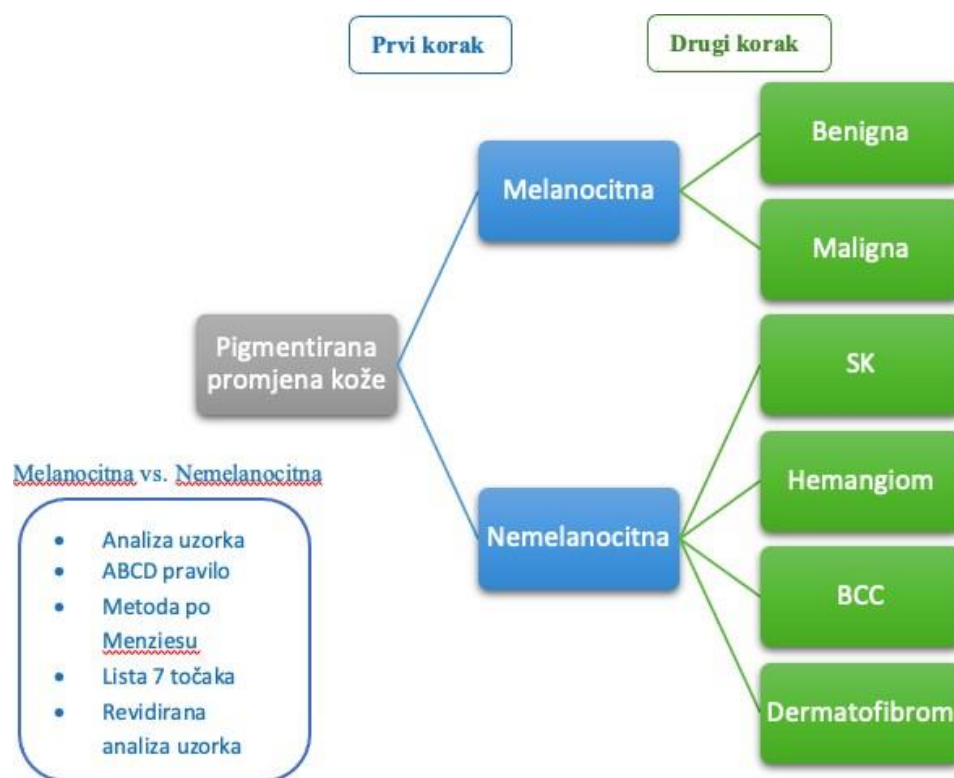
Slika 1. Boje koje vidimo pri dermoskopiranju kože i njihova interpretacija (Preuzeto i prilagođeno prema: Tanaka M. Dermoscopy basics and melanocytic lesions. Hong Kong J Dermatol Venerol 2013;21:124-129)

Jedan od najkorištenijih algoritama je „*Chaos - No Chaos*“ algoritam (Slika 2) [19].



Slika 2. „*Chaos - No Chaos*“ algoritam (Preuzeto i prilagođeno prema: Wilkison D, Argenziano G, Lallas A. The definitive guide Dermoscopy and Diagnosis of benign and malignant skin lesions. Helathcert 2018.)

Okosnica tog algoritma je prisutnost ili odsutnost sljedećih karakteristika opserviranih lezija koje, ukoliko su prisutne, upućuju na malignost lezije (te karakteristike predstavljaju „kaos“). Prva takva karakteristika je asimetrija boje i struktura u jednoj ili dvije okomite osi. Druga je tzv. atipična pigmentna mreža, koju karakterizira mreža s nepravilnim rupama i debelim crtama. Konačno, zadnja karakteristika koja upućuje na malignost lezije je prisutnost tzv. plavo-bijelih struktura, praktički uzoraka s bilo kojom nijansom plave i/ili bijele boje. Ukoliko uočimo da neka lezija ima barem dvije od navedenih karakteristika, leziju smatramo mogućim melanomom i posljedično indiciramo ekscizijsku biopsiju.



Slika 3. Algoritam u dva koraka. (Preuzeto i prilagođeno prema: Argenziano G, Soyer HP, Chimenti S, i sur. Dermoscopy of pigmented skin lesions: results of a consensus meeting via the Internet. J Am Acad Dermatol 2003;48:679-693.)


Drugi osnovni algoritam u sklopu dermoskopije je takozvani algoritam u dva koraka (Slika 3) [20]. Ovaj se algoritam temelji na konceptu da je dermoskopska analiza suspektnih lezija, metaforički govoreći, poput lica i naličja novčića. S jedne strane „novčića“ je prepoznavanje karakterističnih uzoraka koje će dovesti do konačne dijagnoze, dok se pak na „naličju“ nalazi prepoznavanje uzoraka koji odgovaraju melanomu. Stoga, u prvom koraku pokušavamo dokučiti radi li se o melanocitnoj ili ne-melanocitnoj leziji, a ako je moguće postavljamo i konačnu dijagnozu (pr. seboreička keratoza). Lezija se smatra ne-melanocitnom ako nema niti jednu od slijedećih karakteristika: prisutnost pigmentne mrežice, smeđih globula, crnih točki ili homogenog plavkasto-sivog područja koje odgovara plavom nevusu. Ukoliko je *konačna dijagnoza* postavljena u prvom koraku, drugi korak nije potreban. U slučaju da inicijalno nismo uspjeli postaviti konačnu dijagnozu, u drugom koraku, opservirajući leziju pokušavamo isključiti prisutnost melanoma. Valja naglasiti kako je u drugom koraku osim dermoskopskog pregleda, vrlo važno u obzir uzeti klinički kontekst određene lezije (dob bolesnika, spol bolesnika, ABCDE pravilo,...) kako bismo što

učinkovitije suzili diferencijalnu dijagnozu. Primjerice, već sama dob pacijenta može nam pomoći da određene dijagnoze uključimo/isključimo.

Pri razlikovanju benignih od malignih melanocitnih kožnih promjena (2. korak algoritma u dva koraka) najčešće se koristi algoritam „analize uzorka“ (*engl. pattern analysis*) (Slika 4) [21]. Uzorci se identificiraju prema generalnim (općenitim) dermoskopskim karakteristikama iz čega proizlazi tzv. globalni uzorak. Ukoliko nema tih općenitih karakteristika, pokušavamo pronaći specifične dermoskopske kriterije koji određuju tzv. lokalni uzorak. U nastavku su prikazani razni globalni uzorci, a lokalni uzorci su prikazani u okviru opisa učestalih pigmentnih promjena kože.

Globalni uzorci [22]:

- Retikularni uzorak – pravilna pigmentna mrežica nalik na pčelinje saće, histološki odgovara hiperpigmentaciji i/ili hiperplaziji melanocita u bazalnom sloju, a nalazimo ga u sklopu lentiga, melanoze, junkcijskih nevusa i složenih nevusa
- Globularni uzorak – prisutnost multiplih agregiranih globula različite boje (ovisno o dubini na kojoj se melanin nalazi); visoko specifičan za složene i intradermalne nevuse
- Uzorak poput kaldrme – sličan globularnom, ali su globuli usko nabijeni pa nalikuju kaldrmi
- Točkasti uzorak – karakteriziran brojnim smeđim ili sivkastim točkama, uobičajeno u sklopu složenih i intradermalnih nevusa
- Homogeni uzorak – odsutnost pigmentne mrežice uz prisutnost homogenog plavkasto-sivog područja u sklopu plavog nevusa
- Paralelni uzorak – paralelno postavljeni sulkusi upućuju na benigne palmoplantarne nevuse, dok paralelno postavljeni grebeni upućuju na akralni melanom (oko 90% slučajeva akralnih melanoma)
- Uzorak „zvjezdanog praska“ – karakteriziran pravilno raspoređenim pseudopodijima kroz periferiju lezije i intenzivne pigmentacije u centralnom području što zajedno rezultira izgledom zvjezdanog praska; vidljiv kod Spitzovog i Reedovog nevusa
- Višekomponentni uzorak – prisutnost tri ili više dermoskopskih uzoraka unutar jedne lezije; visoko-specifičan za dijagnozu melanoma!



Slika 4. *Pattern analysis* algoritam. Preuzeto i prilagođeno prema: Wilkison D, Argenziano G, Lallas A. *The definitive guide Dermoscopy and Diagnosis of benign and malignant skin lesions*. Helathcert 2018.

4. Praćenje pigmentnih promjena dermoskopijom

Dermoskopija je jako značajna metoda u praćenju osoba s povišenim rizikom za nastanak melanoma, a to su sve one osobe koje imaju sindrom atipičnih ili displastičnih madeža, koje imaju veliki broj madeža na svojoj koži, a u osobnoj i/ili obiteljskoj anamnezi imaju neki od ne-melanomskih tumora kože ili melanom, kao i one osobe koje su svijetle puti, vrlo osjetljive na izlaganje suncu (crvenokose osobe, s pjegama) ili osobe koje su zbog posla ili hobija izložene UV zračenju (ribari, zemljoradnice, mornari).

U novije vrijeme sve je popularnija uporaba novijih metoda koje predstavljaju daljnji razvoj tzv. „algoritma u dva koraka digitalnog praćenja“, a temelje se na kombinaciji slika cijelog tijela vrlo visoke rezolucije (engl. *Total body dermoscopy, TBS*) i primijeni umjetne inteligencije koja automatski, brzo i efikasno izolira slike kožnih lezija. Najveća prednost ovih metoda je činjenica da omogućuju evaluaciju kožnih lezija sa sličnom preciznosti kao dermoskop (ova aparatura omogućava uvećanje promjene i do 400 puta), a bez nužnosti korištenja samog dermoskopa, uvelike ubrzavajući proces analize suspektnih kožnih lezija [23].

Kratkoročno praćenje (engl. *Short-term monitoring*) odnosi se na usporedbu digitalnih kliničkih i dermoskopskih fotografija pri kliničkom pregledu svaka 3 mjeseca, a koristi se kod suspektnih melanocitnih lezija bez karakteristika za definitivnu dijagnozu melanoma [24]. Glavna pretpostavka kojom se opravdava kratkoročno praćenje je teza da će se svaki melanom promijeniti tijekom opserviranog perioda. Do perioda od tri mjeseca došlo se eksperimentalno. Naime, kad je interval između praćenja bio prekratak, nije bilo dovoljno vremena da se melanocitna lezija dovoljno izmijeni da bi promjena bila dermoskopski uočljiva. Uz to, prečeste dermatološke kontrole predstavljaju značajno opterećenje na zdravstveni sustav, a također su zamorne za pacijente, stoga povećavaju rizik od nepojavljivanja bolesnika na sljedećem pregledu. Bolesnici često ne razumiju svrhu praćenja i smatraju se zdravima ukoliko na dva do tri pregleda za redom nemaju uočljivih promjena lezija. S druge strane, ukoliko je vremenski interval predug, riskiramo porast morbiditeta kao posljedica proširenja bolesti u razdoblju između kontrola. Brojne studije uputile su na korisnost ove metode, time da je omogućila ranu detekciju „*featureless*“ melanoma, istovremeno smanjujući potrebu za ekscizijom suspektnih benignih lezija [25].

Dugoročno praćenje (engl. *Long-term monitoring*) označava komparaciju digitalnih kliničkih i dermoskopskih fotografija pri kliničkom pregledu svakih 6–12 mjeseci, a primjenjuje se u bolesnika s mnogobrojnim atipičnim nevusima [26]. Bolesnici s

mnogobrojnim nevusima problematični su iz jednostavnog razloga što takvi bolesnici mogu imati na stotine takvih nevusa pa ekscizija svih nevusa zasigurno nije metoda izbora u tih bolesnika. Uz to, otegotna okolnost je i činjenica da su ti bolesnici pod povećanim rizikom od razvoja melanoma. Kako u jednom kliničkom pregledu dermoskopom vrlo često nije moguće odlučiti o tome koju od lezija treba ekscidirati, pronađen je vremenski interval koji je dovoljno dug da ne smanjuje odaziv pacijenata na isti, a dovoljno kratak da ne pogoršava prognozu pacijenata [27].

5. Dermoskopske slike najčešćih dobroćudnih i zloćudnih promjena kože iz dermatološke prakse

U našem radu prikazati ćemo nekoliko slučajeva iz svakodnevne prakse dermatovenerologinja iz Poliklinike za dermatovenerologiju CUTIS, Dubrovnik, iz čije su arhive s dopuštanjem preuzeti i slikovni materijali.

5.1 Seboreička keratoza

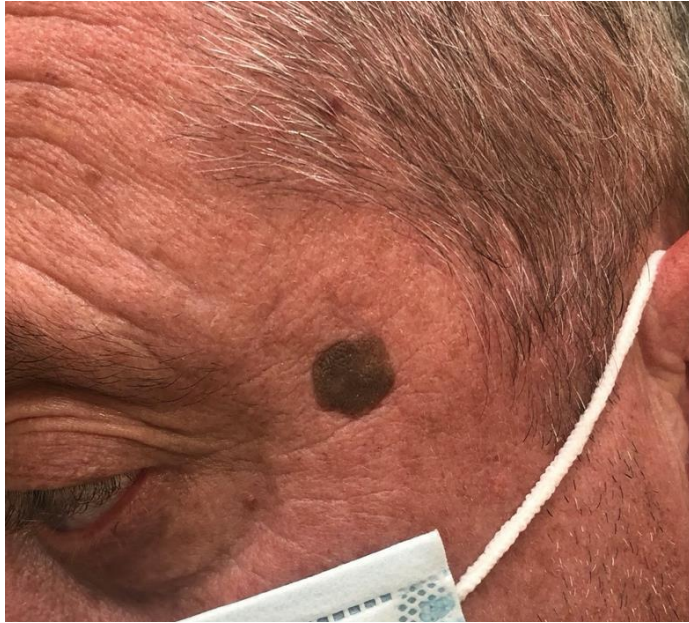Seboreička keratoza je jedna od najčešćih dobroćudnih promjena kože koja nastaje proširenjem epidermisa uz pojačano stvaranje roževine. Može se pojaviti kod oba spola, a česta je u starijoj dobi. Iako se najčešće prezentira relativno specifičnim dermoskopskim karakteristikama, seboreička keratoza ponekad može nalikovati nekim drugim, mnogo opasnijim kliničkim entitetima poput melanoma i bazocelularnog karcinoma. Tipične dermoskopske karakteristike seboreične keratoze su: pseudo-rožnate ciste (poput milija), pseudofolikularni otvori (poput komedona), nepravilne kripte, fisure/grebeni, plavo-sivi globuli, strukture poput otiska prsta i tzv. „debeli prsti“.

Klinički slučaj 1.

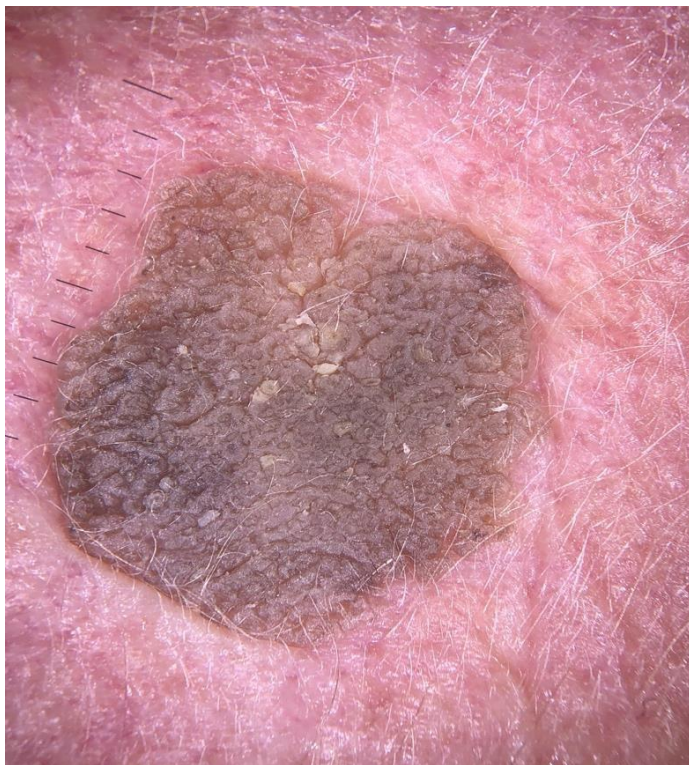Klinički oštro ograničena promjena na lijevoj temporalnoj regiji, u posljednje vrijeme promijenila boju, a i povećava se.

Dermoskopski oštro ograničena promjena, kao da je naljepljena na kožu, nema kaosa, promjena simetrična u obje osi, cerebriformni uzorak i nekoliko pseudofolikularnih otvora što ukazuje na dijagnozu seboreične keratoze.

Promjenu nakon dermoskopske analize nije potrebno kirurški ekscidirati, a terapijski dolazi u obzir ekskohelacija ili primjena krioterapije.



Slika 5. Makroskopski prikaz seboreičke keratoze



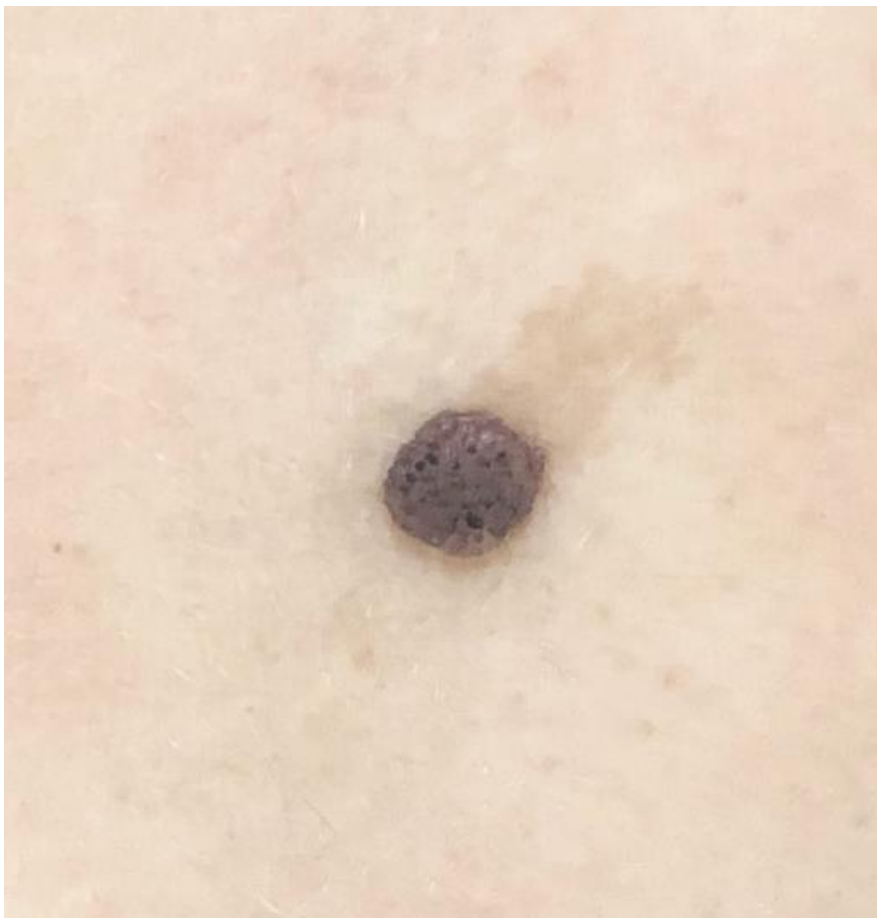Slika 6. Dermoskopski prikaz seboreičke keratoze

Klinički slučaj 2.

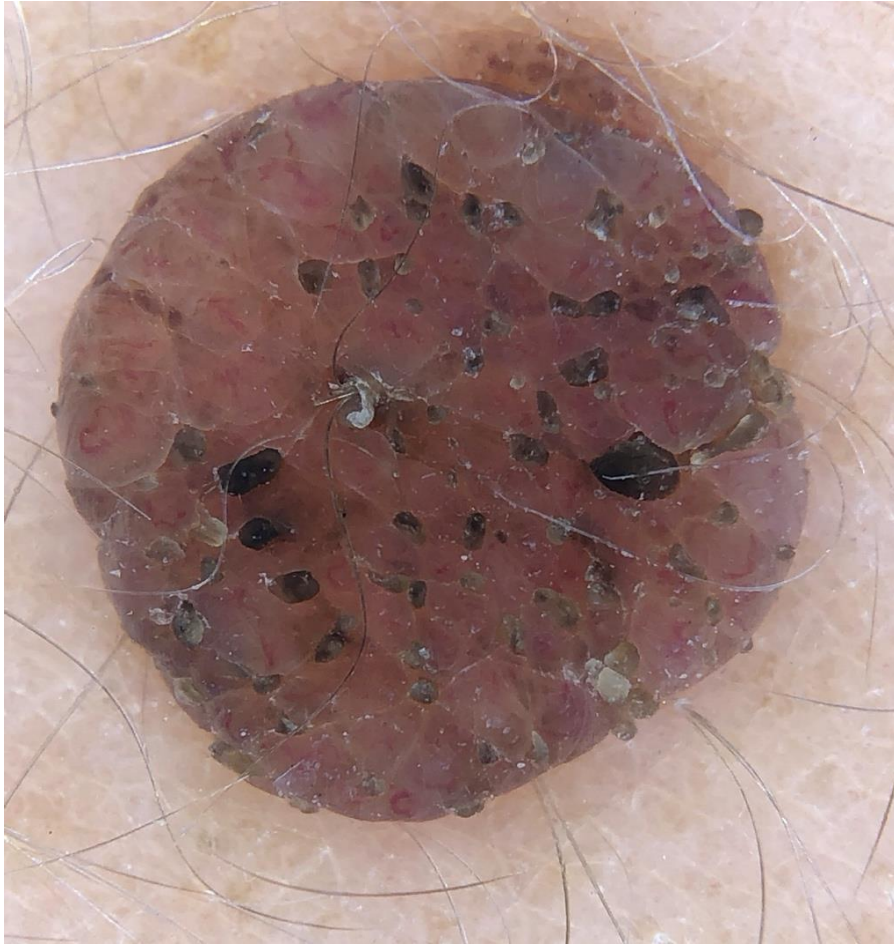
Na koži trbuha primjećena promjena koja se povećava i mrvi pa se pacijentica zabrinula. Klinički vidljiva oštro ograničena promjena, tamnije smeđe boje, polukuglastog oblika. Bez subjektivnih simptoma.

Dermoskopski nema kaosa, promjena simetrična u obje osi, pseudofolikularni otvori i keratotični čepovi koji su karakteristični za seboareičnu keratozu.

Ova promjena ne zahtjeva terapiju, iako dolazi u obzir ekskohelacija ili termokauterizacija.



Slika 7. Makroskopski prikaz seboareične keratoze



Slika 8. Dermoskopska slika seboreičke keratoze

5.2. Hemangiom

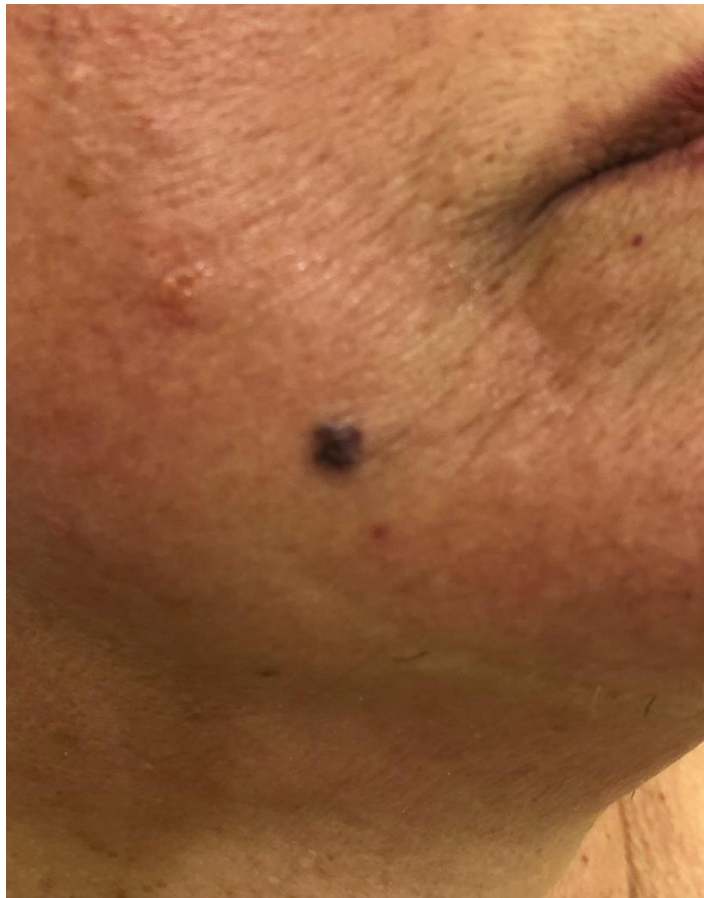Hemangiomi su benigni vaskularni tumori koji mogu zahvatiti bilo koji dio tijela, ali najčešće ih nalazimo na glavi, prsima i leđima. Najčešći oblik su infantilni hemangiomi koji se javljaju pri rođenju ili u prvih nekoliko tjedana života, a većina ih se spontano povlači. Ujedno predstavljaju najčešći oblik tumora u dojenačkoj dobi, zahvaćajući čak 10-20% te populacije. Okosnicu karakteristične dermoskopske slike hemangioma čini postojanost tzv. crveno-plavih laguna (lakune), oštro ograničenih crveno do crvenkasto plavih ovoidnih struktura. Histološka podloga ovih promjena su dilatirani vaskularni prostori unutar dermisa.

Klinički slučaj 3.

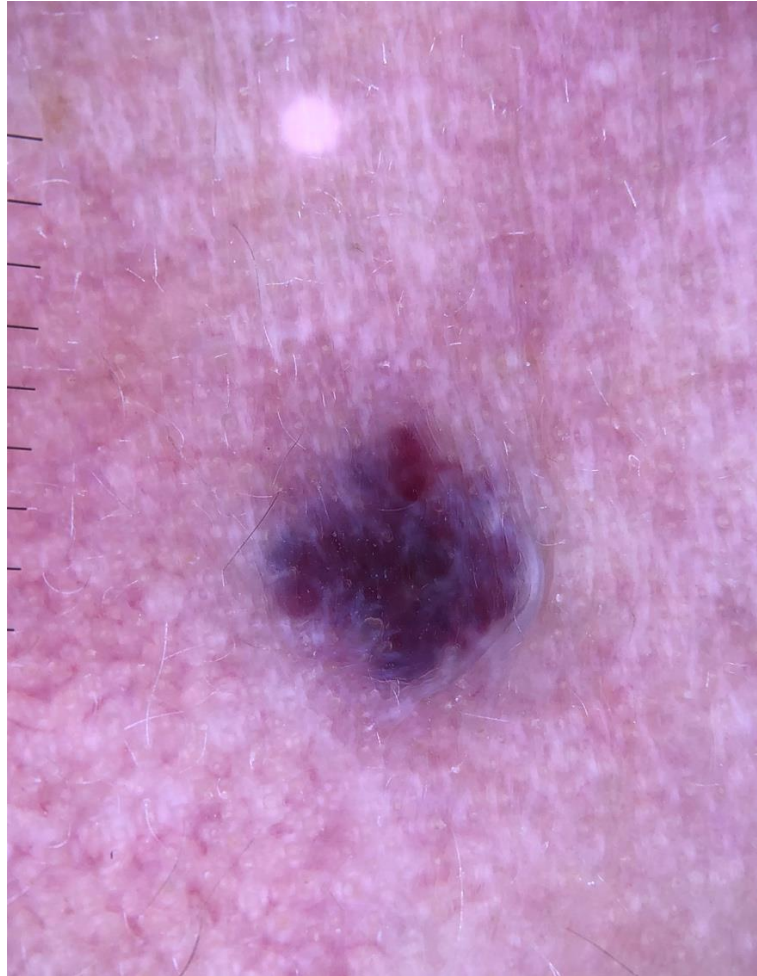
Pacijentica dolazi radi promjene koja je u posljednjih nekoliko mjeseci nekoliko puta prokrvarila, ne boli, nema dojam rasta.

Dermoskopski nema kaosa, promjena je simetrična u obje osi, vide se plavo crvene lagune tipične za hemangiom, stoga terapija nije potrebna.

Zbog lokalizacije i izloženosti traumi, dolazi u obzir lasersko ili kirurško uklanjanje.



Slika 9. Makroskopski prikaz hemangioma



Slika 10. Dermoskopski prikaz hemangioma

5.3. Keratoakantom

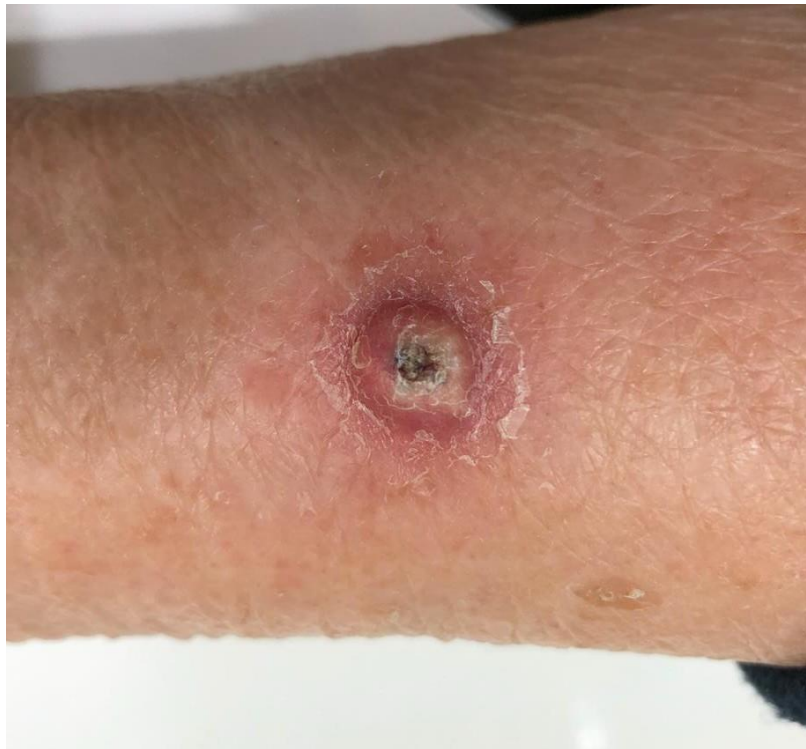Keratoakantom je benigni kožni tumor, ali s obzirom da se vrlo brzo razvija, većina stručnjaka ove promjene smatra dobro diferenciranim karcinomima pločastih stanica koji imaju sklonost involuciji. Etiologija je nepoznata, a keratoakantome obično nalazimo koži lica, podlakticama i dorzumu šake. Dermoskopska slika keratoakantoma uključuje karakteristično bijelo područje koje okružuje krater ispunjen keratinom. Terapijska metoda izbora je kirurška ekscizija promjene.

Klinički slučaj 5.

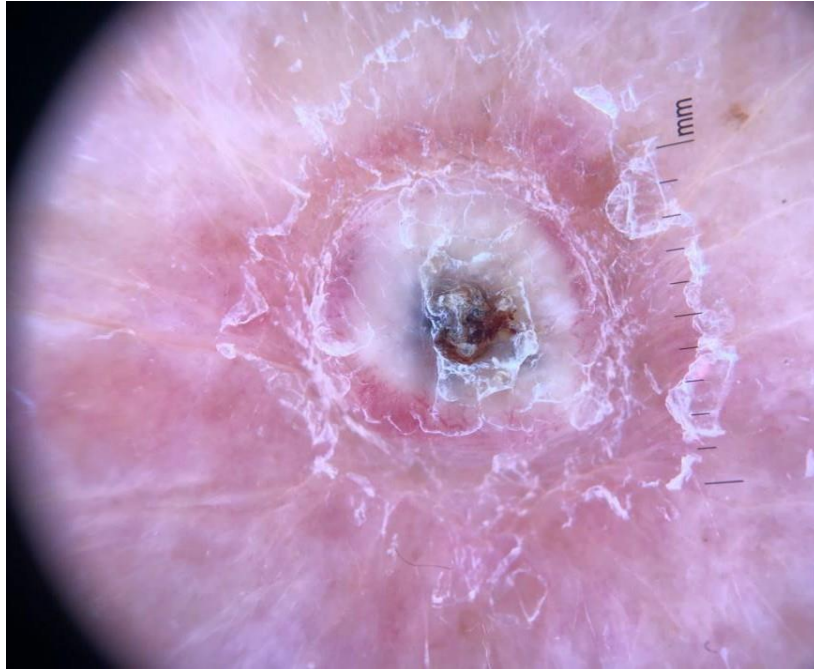
Bolesnica u dobi od 81 godine, dolazi zbog polukuglaste tvrde promjene sa centralnom krustom na podlaktici, promjera 10 mm, koja je narasla unazad mjesec dana. Subjektivne simptome negira. U osobnoj i obiteljskoj anamnezi negativna glede tumora kože.

Dermoskopski: karakteristično bijelo područje sa centralno smještenim keratinom.

PHD: *Keratoacanthoma*



Slika 11. Makroskopski prikaz keratoakantoma



Slika 12. Dermoskopski prikaz keratoakantoma

5.4. Bazeocelularni karcinom

Bazeocelularni karcinom je zloćudni kožni tumor koji potječe iz bazalnih stanica epidermisa, a predstavlja najčešći oblik raka kože. Češće se pojavljuje u osoba svijetle puti koji se izlažu suncu. Iako vrlo rijetko metastazira, lokalni rast bazeocelularnog karcinoma može biti jako destruktivan za okolna tkiva.

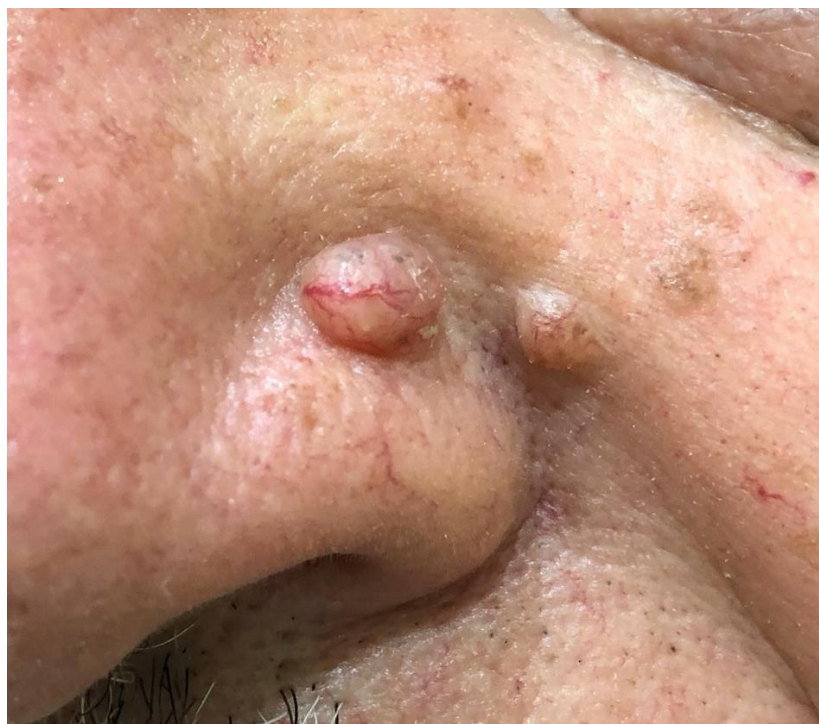
Dermoskopska slika bazocelularnog karcinoma je šarolika i uključuje: izostanak pigmentne mreže, linearne i arborizirajuće telangiektazije, bestrukturane ili areale slične javorovom listu (engl. *Leaf-like area*), velika plavo-siva ovoidna gnijezda i mrlje, multiple plavo-sive globule, točkice sivog ili smeđeg pigmenta, zone poput žbica na kotačima (engl. *Spoke-wheel area*) te fokalne ulceracije. Postoji više modaliteta liječenja koji se mogu koristiti: kiretaža, elektrodesikacija, kirurška ekscizija, kriоекscizija i zračenje.

Klinički slučaj 4.

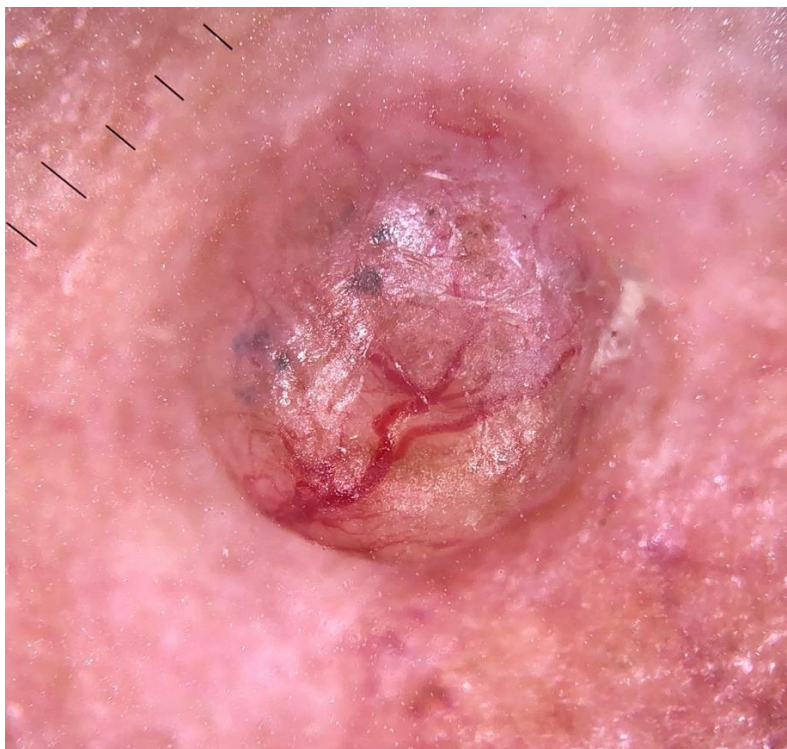Promjena bez subjektivnih simptoma, polukuglasta, boje kože, ali za razliku od susjedne promjene polagano se povećava posljednjih godinu dana.

Dermoskopski, u jednom dijelu vidimo arborizirane krvne žile, a u gornjem dijelu nekoliko sivkastih globula. Promjena je kirurški uklonjena uz patohistološku analizu.

PHD: *Carcinoma baseocellulare*



Slika 13. Makroskopski prikaz bazeocelularnog karcinoma



Slika 14. Dermoskopski prikaz bazeocelularnog karcinoma

5.5. Planocelularni karcinom

Planocelularni karcinom drugi je najčešći kožni tumor, razvija se iz epidermalnih keratinocita, a obično nastaje na područjima kože izloženim suncu. Klinička slika je raznolika, zbog čega je svaka rana koja sporo cijeli ili ne cijeli suspekt na planocelularni karcinom. Osim što se pojavljuje na prethodno zdravoj koži, također se može razviti i unutar prethodne aktiničke keratoze, leukoplakije, ožiljku od opekline ili pak u kroničnoj rani (Marjolinov ulkus).

Za razliku od površinskih planocelularnih karcinoma koji ne prodiru u dubinu kože (lat. *Carcinoma in situ*) i imaju karakteristične dermoskopske osobine, invazivne planocelularne karcinome vrlo je teško dijagnosticirati služeći se samo dermoskopom. *Carcinoma in situ* prepoznat ćemo prema sljedećim karakteristikama: ljuske roze, smeđe ili boje kože; nepravilne nakupine zavijenih krvnih žila i globularne žile. Uz to, mogu se vidjeti i mali smeđi globuli, homogena pigmentacija, ljuskasta površina te linearne sivkaste točke.

Invazivni karcinom najčešće se prikazuju kao zadebljali plakovi ili noduli. Izgled lezija dosta varira, a ovisi o mjestu na kojem se lezija nalazi te stupnju diferencijacije lezije. Neke od karakteristika koje ipak možemo primijetiti dermoskopom u okviru invazivnog planocelularnog karcinoma kože su:

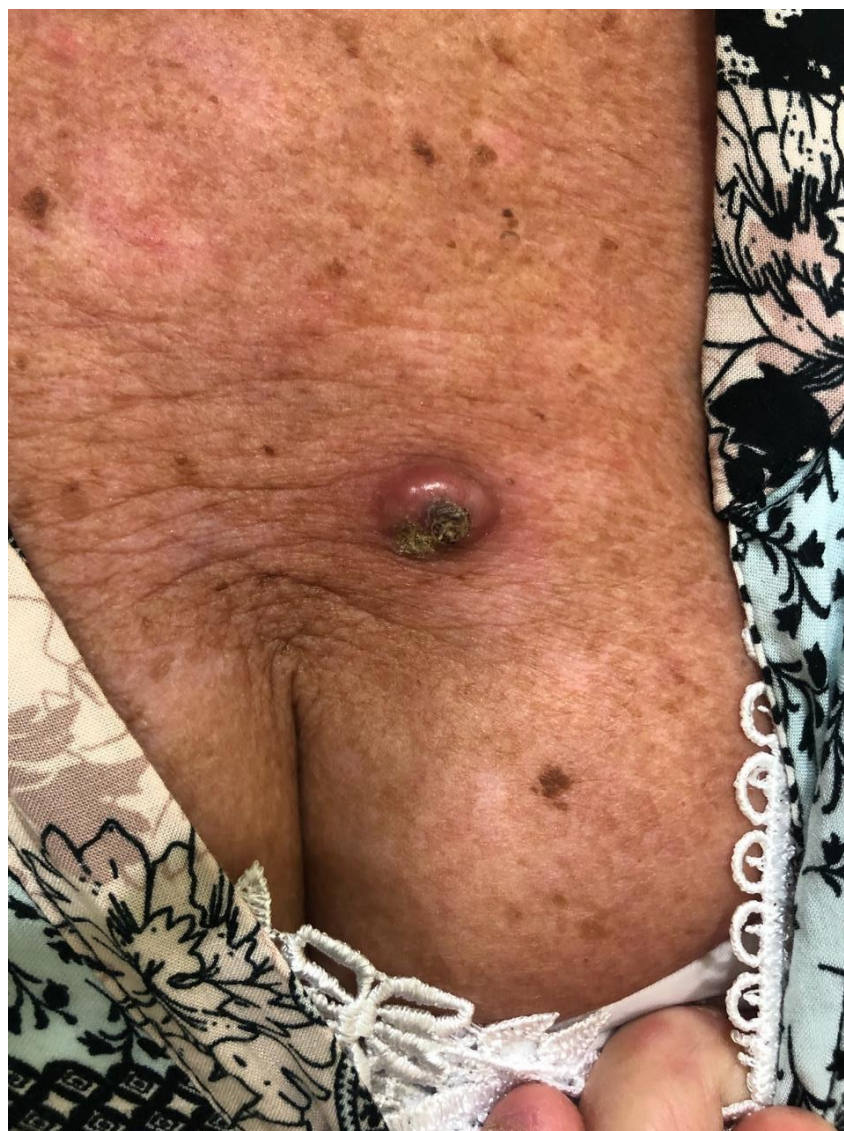- Ulceracije
- Slabije diferencirani tumori češće su roziji, dok su diferenciraniji tumori bjeliji
- Keratinizacija (očituje se bijelim slabo formiranim arealima)
- Nepravilne grupe bijelih perifolikularnih krugova
- Krvne točkice
- Razne polimorfne krvne žile

Liječenje planocelularnih karcinoma je uglavnom kirurškom ekscizijom, ali kod onih koji nisu metastazirali dolaze u obzir i neke od sljedećih metoda: elektrodesikacija, krioekscizija i zračenje. S druge strane metastatska bolest može se liječiti zračenjem, a u pojedinim slučajevima nužna je i kemoterapija.

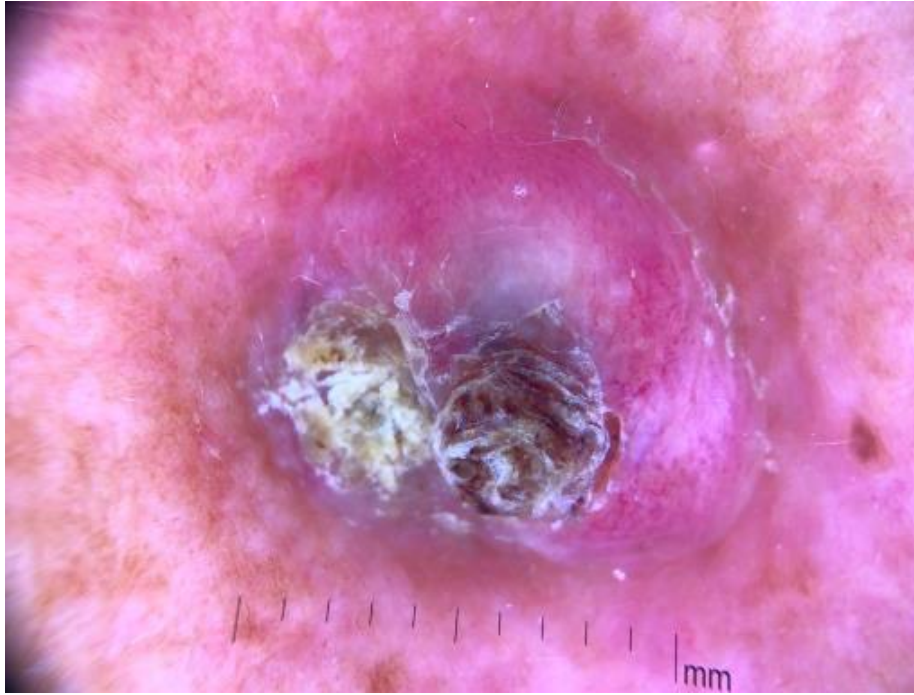Klinički slučaj 6.

Zbog dugogodišnje psorijaze, psorijatičnog artritisa kao i esencijalne hipertenzije, pacijentica se liječi u KBC Rijeka biološkim lijekom, a kod nas je upućena na uklanjanje promjene koja se pojavila unatrag mjesec dana, subjektivno je povremeno "osjeća", a sada više ne raste. Klinički polukuglasta promjena svjetlo roze boje, vel 15 x 11mm, s krustom na površini, dermatoskopski centralno keratotični čep, periferno bjelkasti halo, a medijalno i gore nepravilne krvne žile (točkaste i globuli).

PHD: *Carcinoma planocellulare*



Slika 15. Makroskopski prikaz planocelularnog karcinoma



Slika 16. Dermoskopski prikaz planocelularnog karcinoma

5.6. Kongenitalni nevus

Madeži (nevusi) pigmentirane su makule, papule ili čvorovi građeni od nakupina melanocita. Osim kozmetičkog značaja, pojedini madeži mogu nalikovati ili mogu postati melanomi. S kongenitalnim nevusima rađa se veliki broj ljudi, premda inicijalni izgled kongenitalnog nevusa najčešće doživljava razne promjene tijekom života u vidu veličine, pigmentacija, izdignutosti u odnosu na okolnu kožu, dlakavosti... Najčešće ne izazivaju smetnje, ali ponekad mogu svrbiti. Za dermoskopiju madeža vrijedi sljedeće:

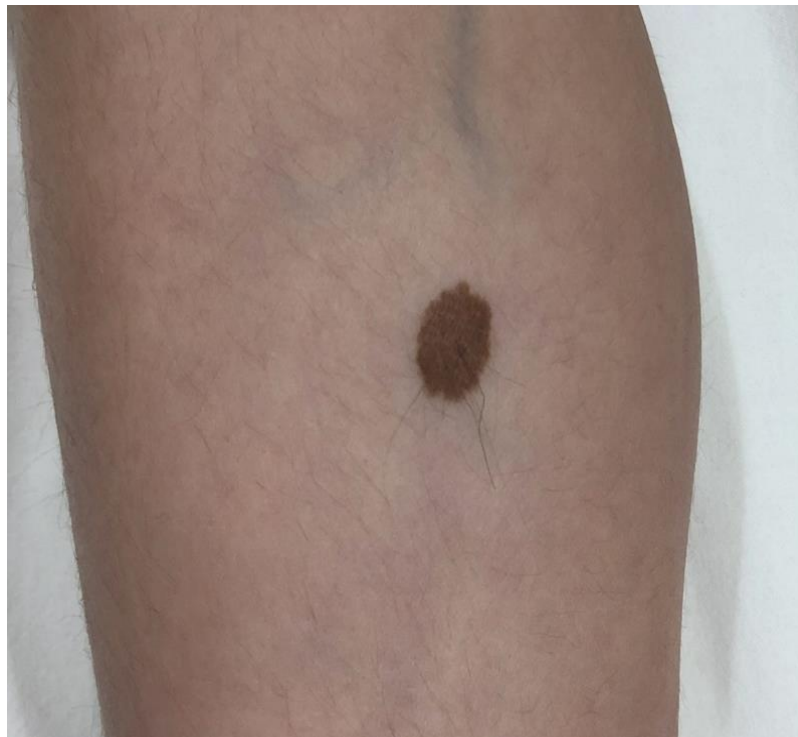
- većina melanocitnih nevusa i melanoma imaju pigmentnu mrežu
- nedostatak mrežice ne isključuje melanocitnu leziju
- kongenitalni melanocitni nevusi mogu imati globularni uzorak (globuli – gnijezda pigmentiranih melanocita u papilarnom dermisu (promjer veći od 0,1 mm))

Iako se većina madeža ne liječi, kirurška ekscizija madeža može biti indicirana ukoliko madež poprimi zabrinjavajuće osobine. Valja naglasiti da se svi ekscidirani madeži šalju na PHD jer u podlozi može biti melanom, a upravo se zbog toga ne preporuča uklanjanje madeža metodama kojima se ne može uzeti uzorak za patohistološku analizu (pr. krioterapija).

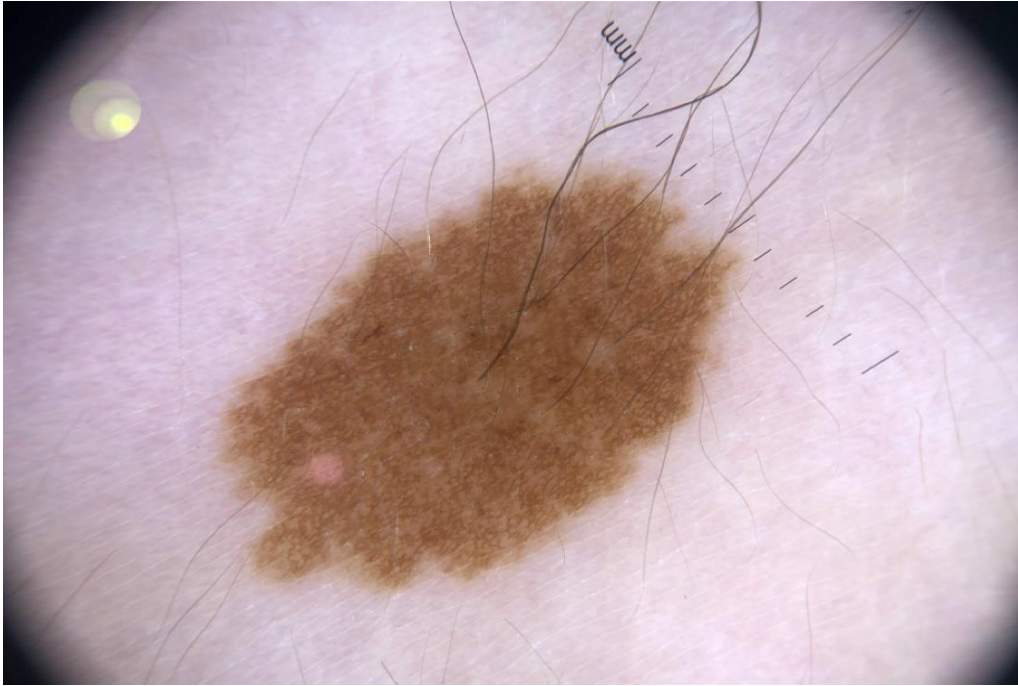Klinički slučaj 7.

Djevojčica u dobi od 7 godina ima promjenu koja polagano raste. Klinički pravilna, oštro ograničena promjena u razini kože, na koži desne potkoljenice, perzistira od četvrtog-petog mjeseca života, simetrična, pilozna, oštro ograničena od okolne kože s laganom progresijom, kod pregleda veličine 13 x 10 mm svijetlo smeđe boje, bez subjektivnih simptoma.

Dermoskopski nema kaosa, vidljiva pravilna pigmentna mrežica. S obzirom na dob savjetuje se opservacija i dermoskopija jednom godišnje, a u budućnosti promjenu ćemo vjerojatno preventivno kirurški ukloniti s obzirom na činjenicu kako kongenitalni madeži češće maligno alteriraju.



Slika 17. Makroskopski prikaz kongenitalnog nevusa



Slika 18. Dermoskopska slika kongenitalnog nevusa

5.7. Nevus reccurens

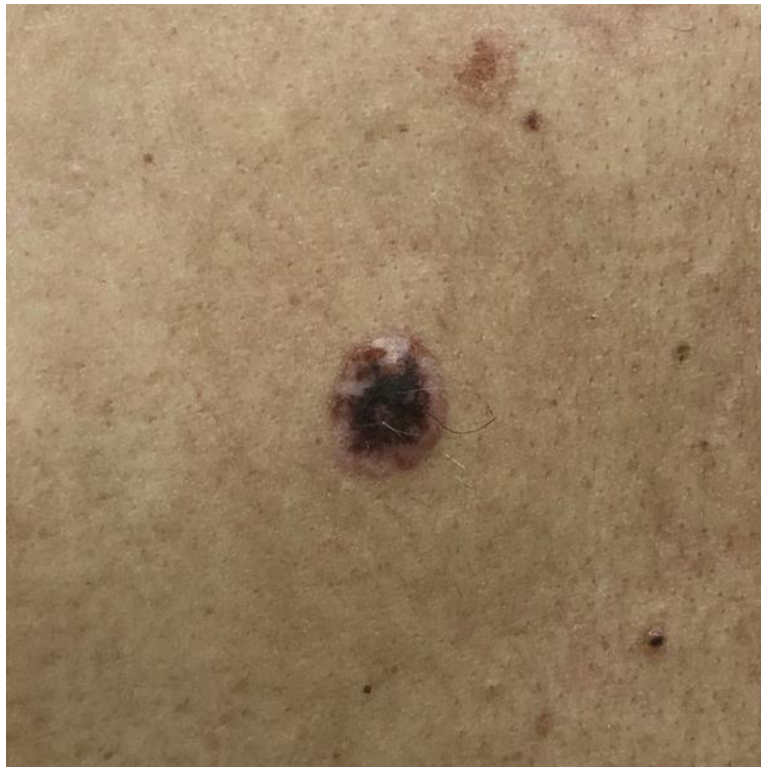Rekurentni (povratni) nevus označava pigmentnu kožnu promjenu koja je nastala proliferacijom melanocita koji su ostali na mjestu nepotpunog uklanjanja melanocitnog nevusa. Zbog asimetrije i nepravilne pigmentacije, dermoskopski se može zamijeniti za melanom. Konačna dijagnoza postavlja se PHD-om, a promjena je sama po sebi benigna.

Klinički slučaj 8.

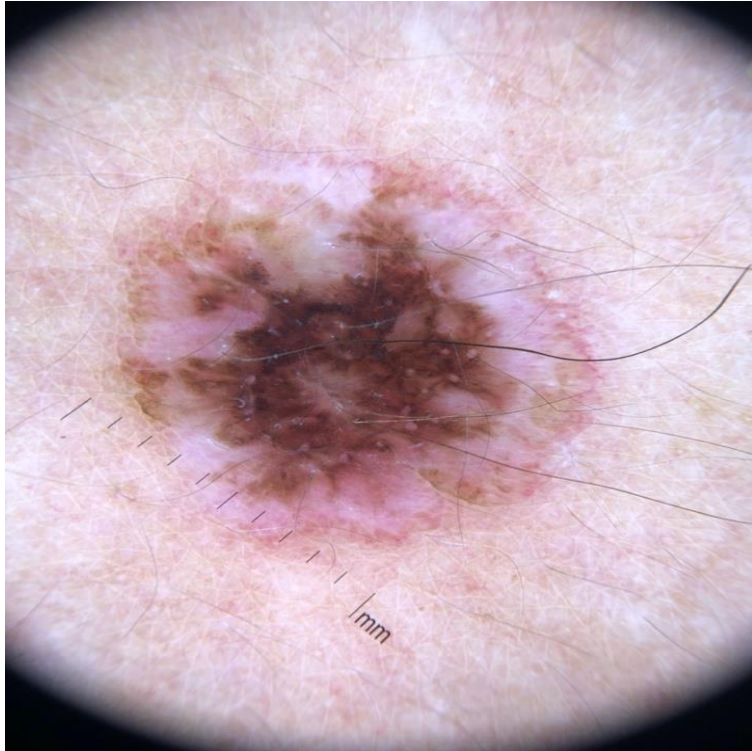Nakon uklanjanja promjene verukozne površine koja se već sama gotovo u cijelosti odvojila od površine nakon traume, učini se elektrokauterizacija preostalog dijela, ali nakon četiri mjeseca dolazi do recidiva pigmentacije smještene paravertebralno lijevo, veličine 12 x 11 mm.

Klinički unutar ožiljka vidljiva pigmentiranost, dermoskopski oštra ograničenost, asimetrija boje i strukture, nepravilna bjelkasta područja ožiljka, nepravilne pigmentne globuli, točke, linearne krvne žile. U anamnezi bez osobitosti.

PHD: *Naevus recurrens*



Slika 19. Makroskopski prikaz naevus recurrensa



Slika 20. Dermoskopska slika naevus recurrensa

5.8. Atipični Spitzov nevus

Spitzovi nevusi su rijetke benigne kožne promjene koje se najčešće pojavljuju u adolescenata i mlađoj odrasloj populaciji, a nalikuju na nodularni melanom pa ih se često u dermatološkoj nomenklaturi naziva *melanoma iuvenile*. Oblika su ružičastih nodula građenih od gnjezdasto položenih epiteloidnih ili vlaknastih stanica, smješteni najčešće na licu. Mogu biti i pigmentirani što može biti dodatni diferencijalno dijagnostički problem. Zbog prisutnosti mitozna i pleomorfno izgleda te česte prisutnosti upalnog infiltrata, i patohistološka dijagnoza može biti teška.

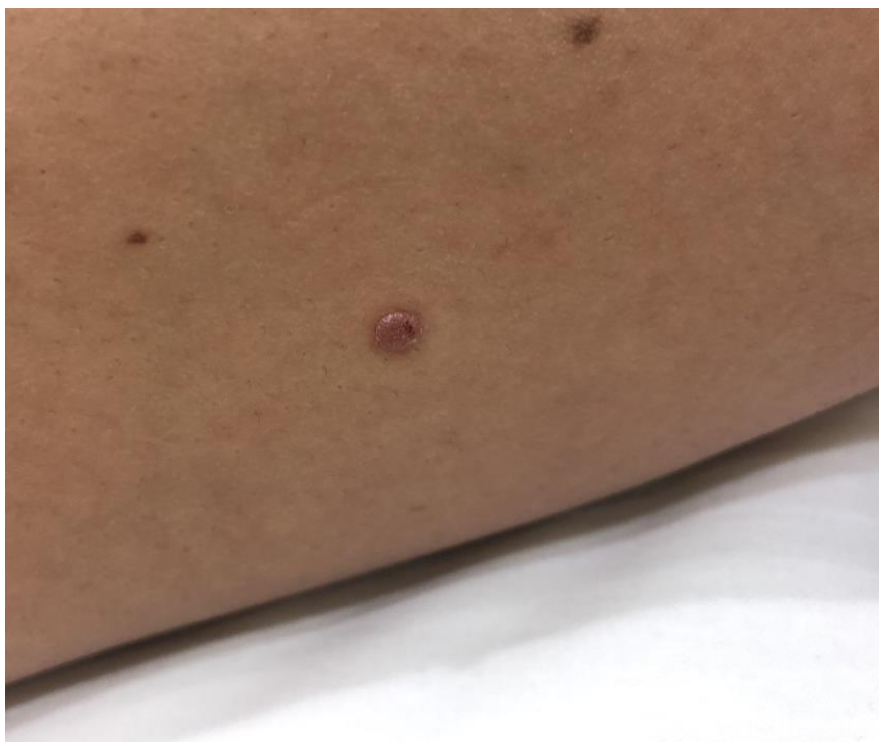Promjene se uklanjaju kirurški uz obaveznu patohistološku analizu.

Klinički slučaj 9.

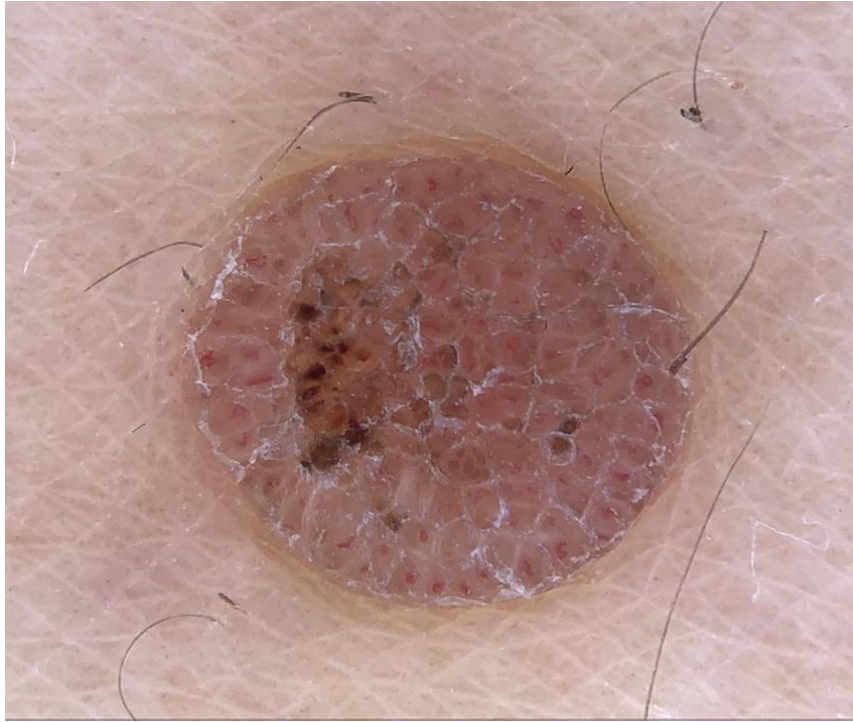Pacijentica u dobi od 28 godina dolazi radi polukuglaste promjene promjera 5 mm koja je nastala na lateralnoj strani desne natkoljenice unazad mjesec dana, boje kože do svjetlo roze boje, bez subjektivnih simptoma. U osobnoj i obiteljskoj anamnezi bez osobitosti.

Dermoskopski se uočava pravilna lezija, simetrična, no točkaste krvne žile, bijela pigmentna mrežica i nekoliko pigmentnih globula upućuju na atipični Spitz nevus pa se promjena odmah kirurški ukloni.

PHD: Atipični Spitz nevus



Slika 21. Makroskopski prikaz Spitzovog nevusa



Slika 22. Dermoskopska slika Spitzovog nevusa

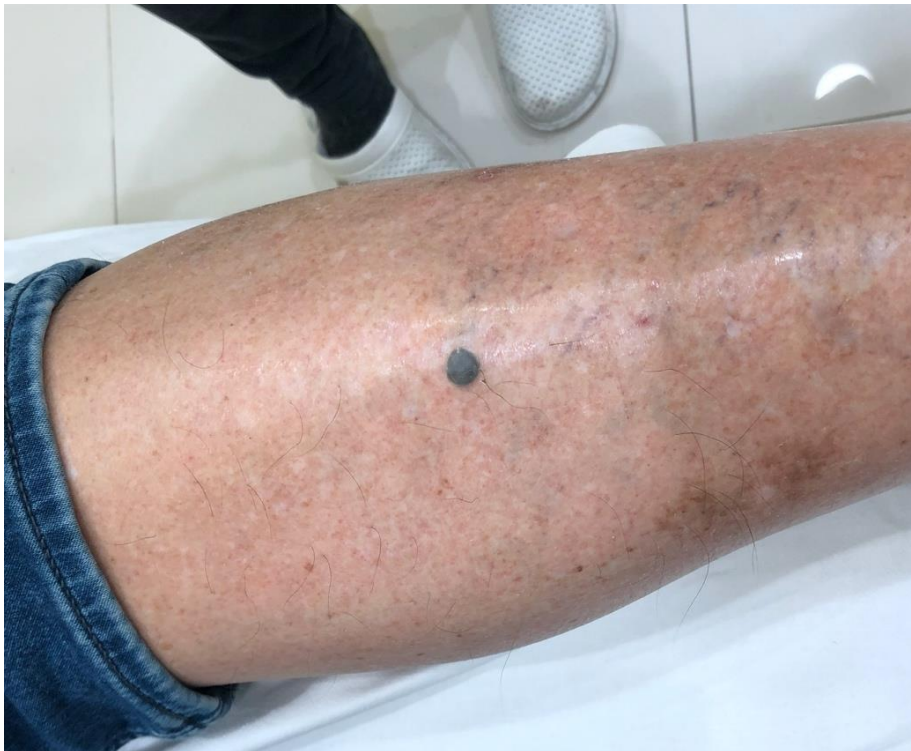5.9. Plavi ili blue nevus

Plavi nevus je benigna melanocitna kožna promjena koja se najčešće javlja pri rođenju i rijetko mijenja oblik i boju tijekom života. Dermoskopski ima karakterističan izgled oštroograničenog okruglog do ovalnog plavog homogenog područja. Plava boja označava duboko položen melanin. U vrlo rijetkim slučajevima plavi nevus poprima maligne karakteristike zbog čega se ponekad može indicirati njegov uklanjanje.

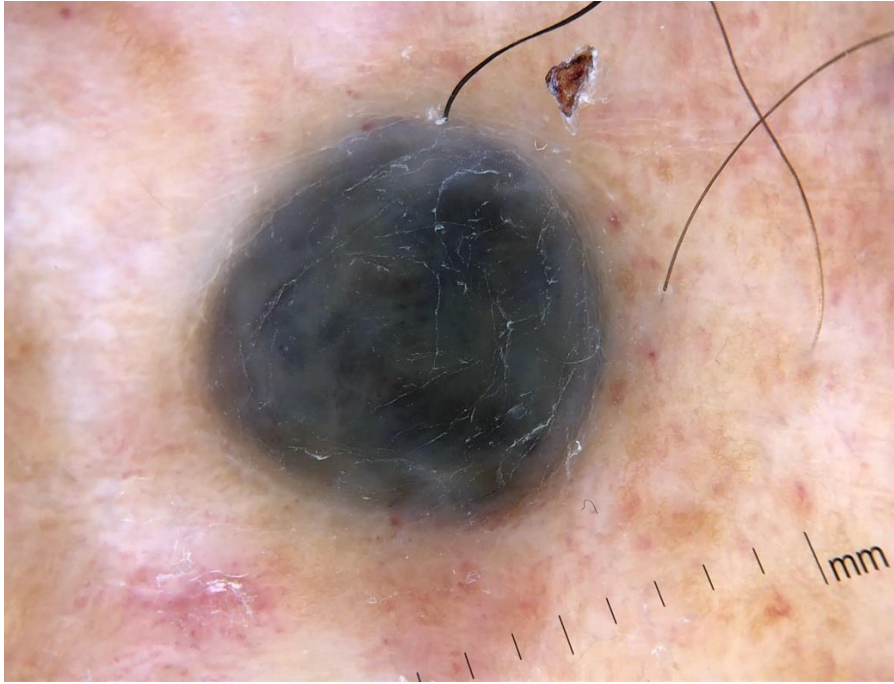
Klinički slučaj 10.

Pacijent dolazi zbog promjene na potkoljenici koju do sada nije zamijetio, ali se jako zabrinuo zbog tamno modre, gotovo crne boje. Promjena bez subjektivnih simptoma.

Dermoskopski nema kaosa, oštro ograničena promjena, plavo homogeno područje. Promjena ne zahtjeva terapiju jer se radi o dobroćudnoj promjeni, iako se zbog lokalizacije i izloženosti eventualnoj traumi može kirurški odstraniti.



Slika 23. Makroskopski prikaz plavog nevusa



Slika 24. Dermoskopski prikaz plavog nevusa

5.10. Displastični nevus

Displastični (atipični) madeži su melanocitni nevusi s nepravilnim, loše izraženim rubovima, različite boje (obično razne nijanse smeđe) te makularnim ili papularnim sastavnicama. Često se pojavljuju u okviru obiteljskog sindroma atipičnih madeža kojeg karakterizira pojava brojnih atipičnih nevusa u srodnika i čak 25 puta veći rizik od pojave melanoma. Uz to, osoba sa samo jednim displastičnim nevusom ima 10 puta veću šansu da tijekom života razvije melanom u odnosu na osobu bez displastičnih nevusa.

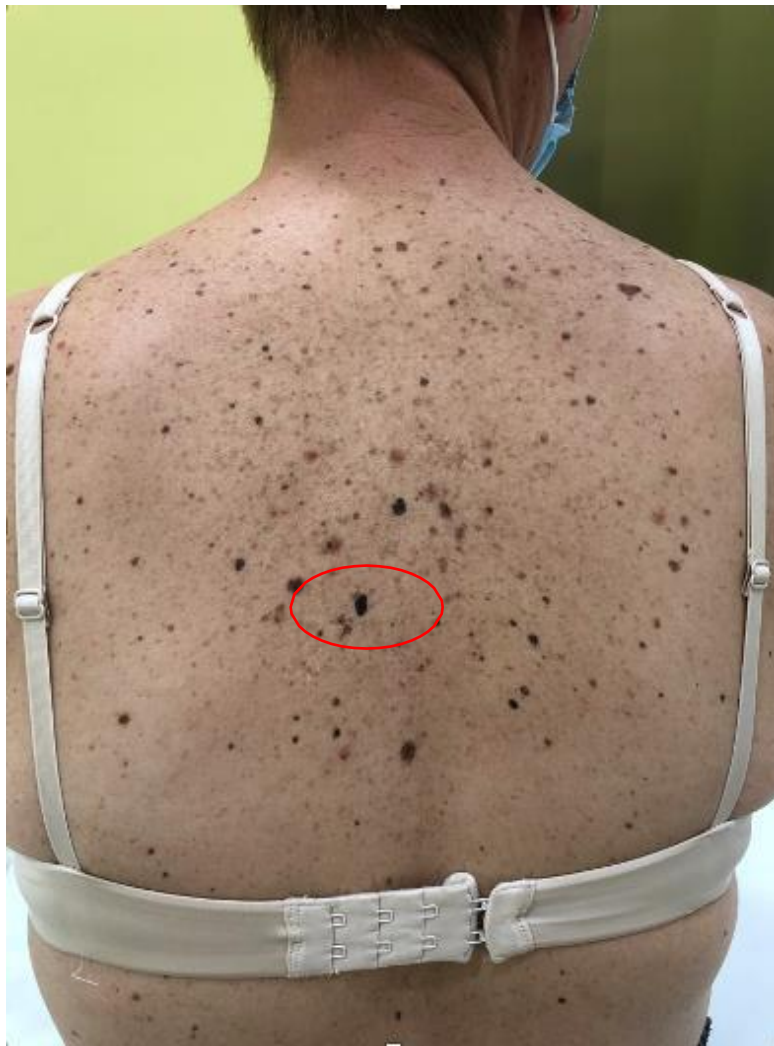Dermoskopski, atipični madeži prezentiraju se nepravilnim uzorkom distribucije pigmenta, ali nemaju specifične oznake melanoma. Zbog velikog rizika malignosti u ovih bolesnika preporuča se ekscizija suspektnih promjena, a kod osoba s mnoštvom nevusa preporuča se pažljivo praćenje promjena fotografiranjem i kasnijim uspoređivanjem slika lezija. Uz to osobama s atipičnim nevusima savjetuje se izbjegavanje sunca i ističe se važnost samopregleda.

Klinički slučaj 11.

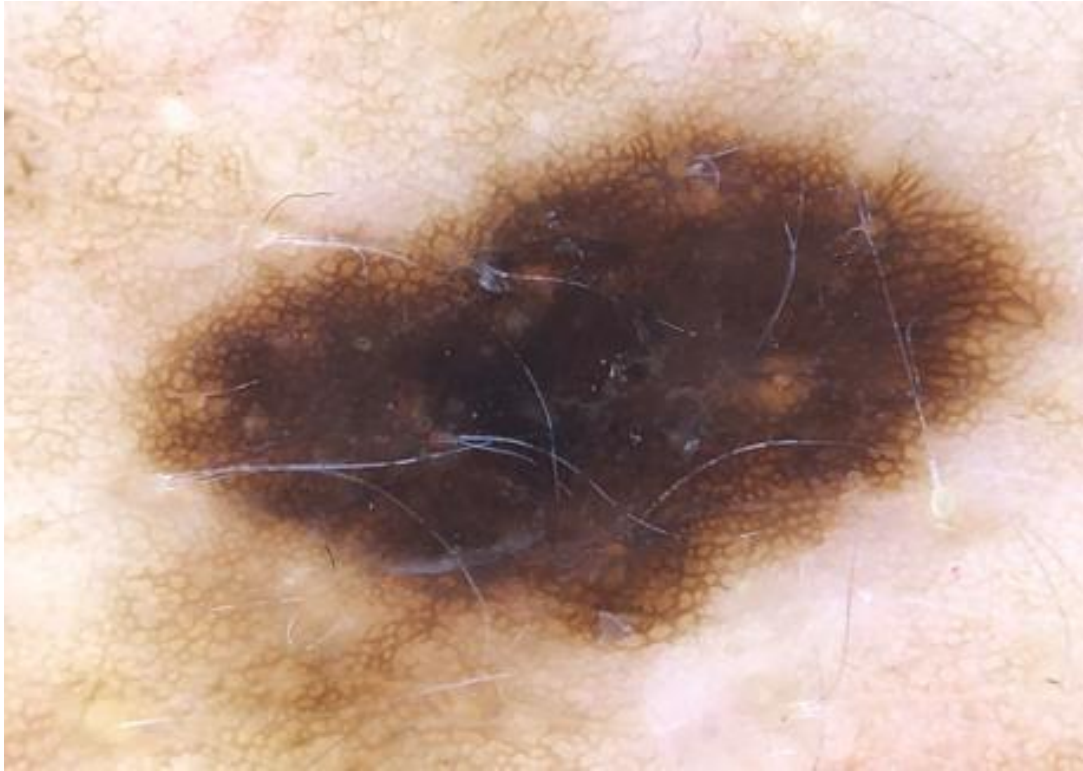
Pacijentica u dobi od 42 godine života dolazi na redovite kontrolne preglede madeža. U osobnoj anamnezi već u nekoliko navrata uklanjala suspektne pigmentne promjene, uglavnom složene ili junkcijske nevuse. Iz obiteljske anamneze saznaje se da je brat u dva navrata operirao melanom. Kod pregleda paravertebralno lijevo promjena „upada u oko“.

Dermatoskopski se uočava intezivna gusta i nepravilna pigmentna mrežica, na donjem dijelu pigmentnih tračci, sredina homogeni pigment.

PHD: *Naevus naevocellularis junctionalis dysplasticus*



Slika 25. Makroskopski prikaz displastičnog nevusa



Slika 26. Dermoskopski prikaz displastičnog nevusa

5.11. Melanom

Melanom je zloćudni tumor koji nastaje od melanocita u koži, sluznicama, očima ili CNS-u. U posljednje vrijeme uočeno je kako je porast incidencije melanoma veći nego od bilo kojeg tumora, što dodatno naglašava važnost dermoskopije. Glavni rizični faktori za razvoj melanoma su izlaganje suncu, veliki broj melanocitnih nevusa, pojava lentigo maligna, pozitivna obiteljska anamneza, prisutnost velikog prirođenog melanocitnog nevusa i sindrom displastičnih nevusa. Osim od pigmentiranih madeža, melanom se može razviti i na „zdravoj koži“. Iako učestalost pojave melanoma raste s godinama, melanom je zapravo jedan od češćih tumora u mlađoj populaciji.

Postoje 4 glavne vrste melanoma koje se međusobno razlikuju prema veličini, obliku i boji te sklonosti invaziji i metastaziranju.

- Lentigo maligna melanom čini 15% svih melanoma. Obično nastaje od lentigo maligna (Hutchinsonove mrlje). Pojavljuje se na područjima kože izloženima suncu (poglavito licu) kao asimptomatska plosnata svijetlo smeđa do smeđa, nepravilna makula promjena 2–6 cm. Kod lentigo maligna su i normalni i zloćudni melanociti ograničeni na epidermis; a kada maligni melanociti prodru u sloj dermisa, promjena se naziva lentigo maligna melanom te poprima metastatski potencijal.
- Površinsko šireći melanom čini 2/3 svih melanoma. Obično je asimptomatski, a najčešće se dijagnosticira dok je manji od lentigo maligna melanoma. U žena se najčešće pojavljuje na nogama, a u muškaraca na leđima. Ovaj melanom je obično oblik plaka s nepravilnim izdignutim, induriranim svijetlo smeđim ili smeđim područjima, na kojima se nalaze crvene, bijele, crne ili plave točke ili maleni, izbočeni plavo–crni čvorići. Uz povećanje ili promjenu boje, na rubovima se mogu opaziti male indentacije. Histološkom analizom karakteristično se utvrdi da tipični melanociti prodiru u epidermis i dermis.
- Nodularni melanom čini 10–15% svih melanoma. Pojavljuje se u obliku tamne, izbočene papule ili plaka biserne do sive i crne boje bilo gdje na tijelu. Ponekad sadrži malo ili ništa pigmenta ili nalikuje krvožilnom tumoru. Ukoliko ne ulcerira, nodularni melanom je obično asimptomatski
- Akralni lentiginozni melanom, iako rijedak, najčešći je oblik melanoma u crnačkoj populaciji. Nastaje na koži tabana, dlanova ili subungvalno, a pokazuje histološku sliku nalik na lentigo maligna melanom.

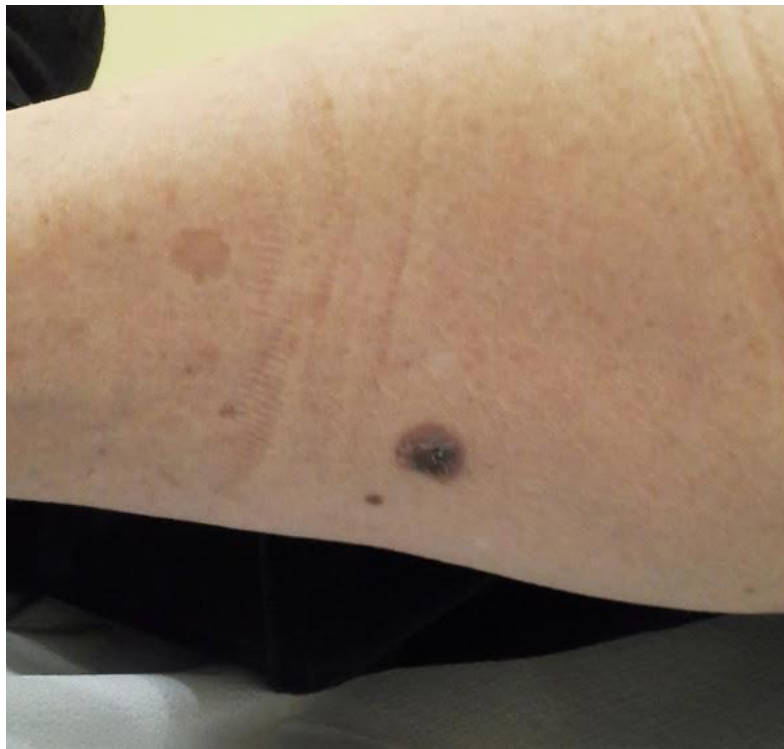Inicijalna dijagnoza melanoma ponekad se može postaviti već golim okom ili dermoskopom, međutim konačna dijagnoza i dubina invazije, koja je vrlo važna za terapijski pristup i prognozu postavlja se patohistološkom analizom uzorka. Određivanje kliničkog stadija melanoma zasniva se na kombinaciji kliničkih i patoloških mjerila te se svrstava u lokalnu, regionalno proširenu ili udaljenu bolest, a stadij je važan budući da je blisko povezan s preživljenjem pacijenata. Veliki napredak u određivanju točnijeg kliničkog stadija bilo je uvođenje biopsije stražarskog (sentinel) limfnog čvora, minimalno invazivne metode mikroskopskog određivanja stadija bolesti.

Primarni modalitet liječenja melanoma je kirurško odstranjenje. Premda je širini rubova diskutabilna, većina stručnjaka se slaže da je kod melanoma debljine <1 mm dovoljna lateralna širina nezahvaćene kože od 1 cm. S druge strane, kod debljih promjena može biti nužan radikalniji kirurški zahvat i biopsija sentinel limfnog čvora. Metastatska bolest je u pravilu inoperabilna. U obzir dolazi primjena adjuvantne kemoterapije, aktivna supresija klinički neuočljivih metastaza putem rekombinantnih modifikatora biološkog odgovora, osobito interferona- α . U novije vrijeme istražuje se i liječenje cjepivima.

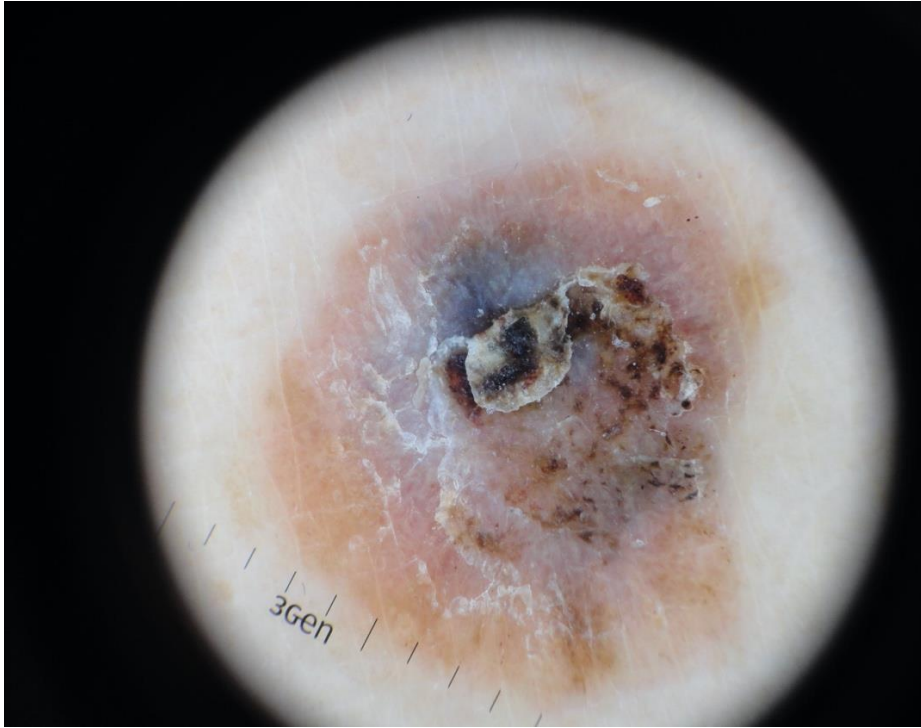
Klinički slučaj 12.

Bolesnica na potkoljenici ima promjenu nekoliko godina, ne boli, ne svrbi, ne mijenja se. U osobnoj i obiteljskoj anamnezi negira zloćudne kožne promjene. Klinički oštro ograničena promjena sa središnjom krustom. Dermoskopski zamjećujemo kaos, promjena je asimetrična u obje osi. Uočava se plavkasti veo u gornjem dijelu, atipične pigmentne točke i globuli u donjem što su sve tipične karakteristike za melanom stoga smo promjenu odmah kirurški uklonili u cijelosti uz PHD analizu.

PHD: *Melanoma cutis T2b*



Slika 27. Makroskopski prikaz melanoma



Slika 28. Dermoskopski prikaz melanoma

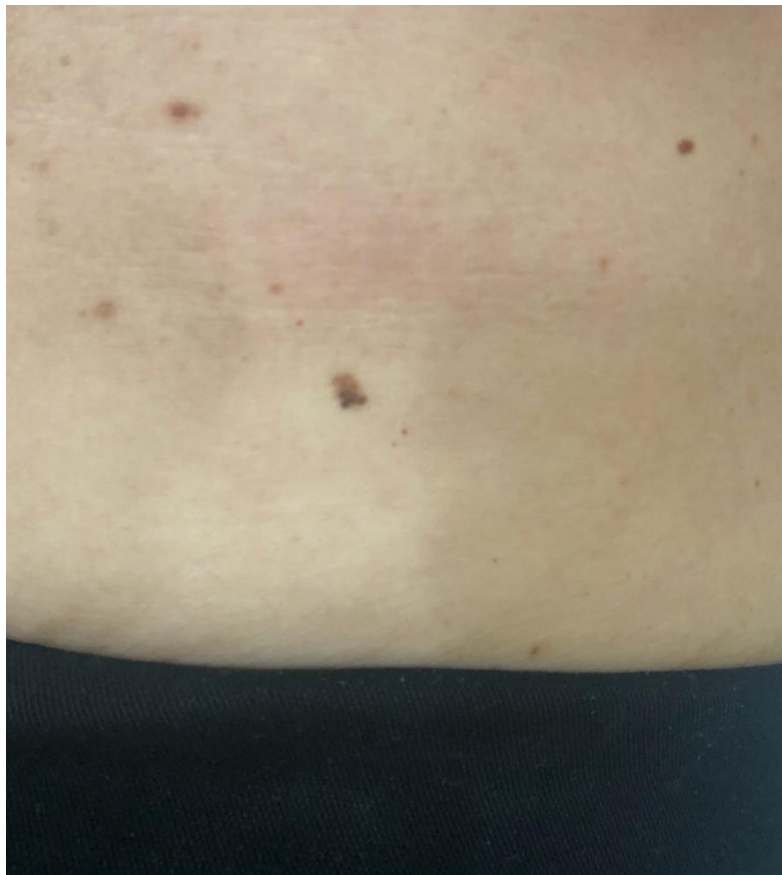5.11.1. Melanoma T1a

Klinički slučaj 13.

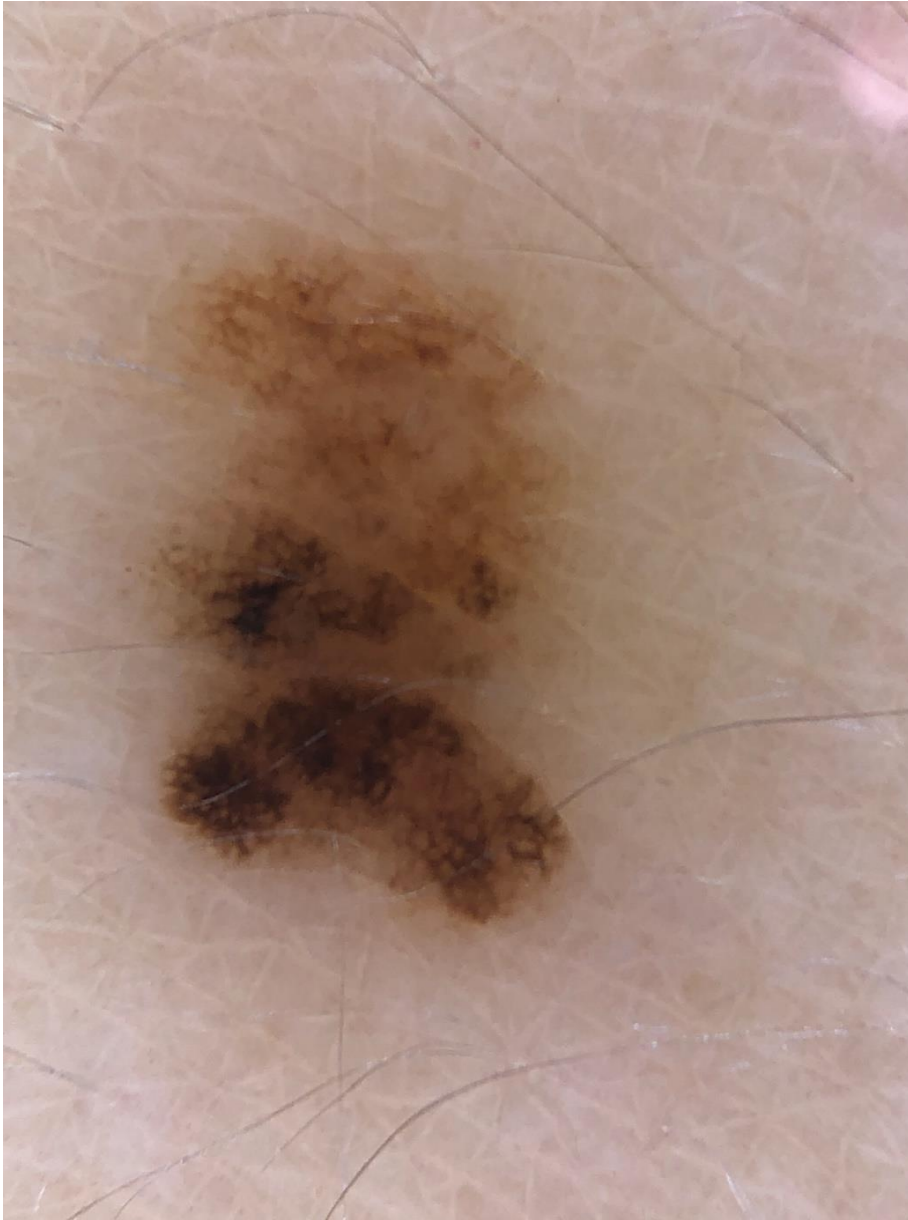
Mlada žena u dobi od 27 godina dolazi na redoviti pregled madeža kada se uoči promjena koja „upada u oko“ (sindrom ugly duck, sindrom ružnog pačeta). Pigmentna promjena lokalizirana je na trbuhu (donji desni kvadrant), tamnije nepravilno pigmentirana, okruglog oblika, promjera 5,5 mm.

Dermoskopski kaos, nepravilna i asimetrična promjena, istaknuta nepravilna pigmentna mrežica u donjem dijelu, u gornjem dijelu vidljiva manja bezstrukturna zona, periferija prema desno pokazuje jače izraženu i na tom djelu nepravilnu pigmentnu mrežicu. Promjena se odmah kirurški uklonila.

PHD: *Melanoma cutis* (T1a), plitko invazivni superficijalni melanom čiji je Breslow 0,5 mm, a udaljenost tumora od najbližeg resekcijskog ruba 1 mm. Ne nalazi se vaskularne niti perineuralne invazije, dermalnih mitozna niti epidermalne ulceracije.



Slika 29. Makroskopski prikaz melanoma



Slika 30. Dermoskopski prikaz melanoma

5.11.2. *Lentigo maligna melanoma*

Klinički slučaj 14.

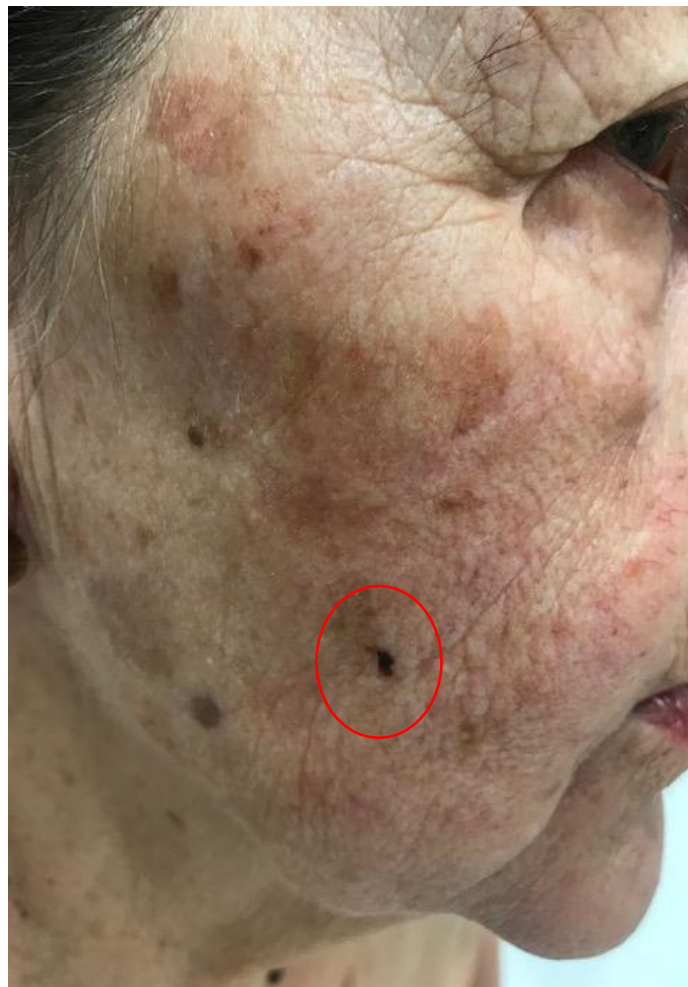Pacijentica starije dobi dolazi na pregled promjena na licu na kojem se vide znaci foto-oštećenja (hiperpigmentacije, aktiničke keratoze, solarni lentigo). U osobnoj i obiteljskoj anamnezi negira maligne kožne promjene.

Kod pregleda se uoči asimetrična tamno smeđe pigmentirana promjena na desnoj strani lica, veličine cca 4 mm u promjeru.

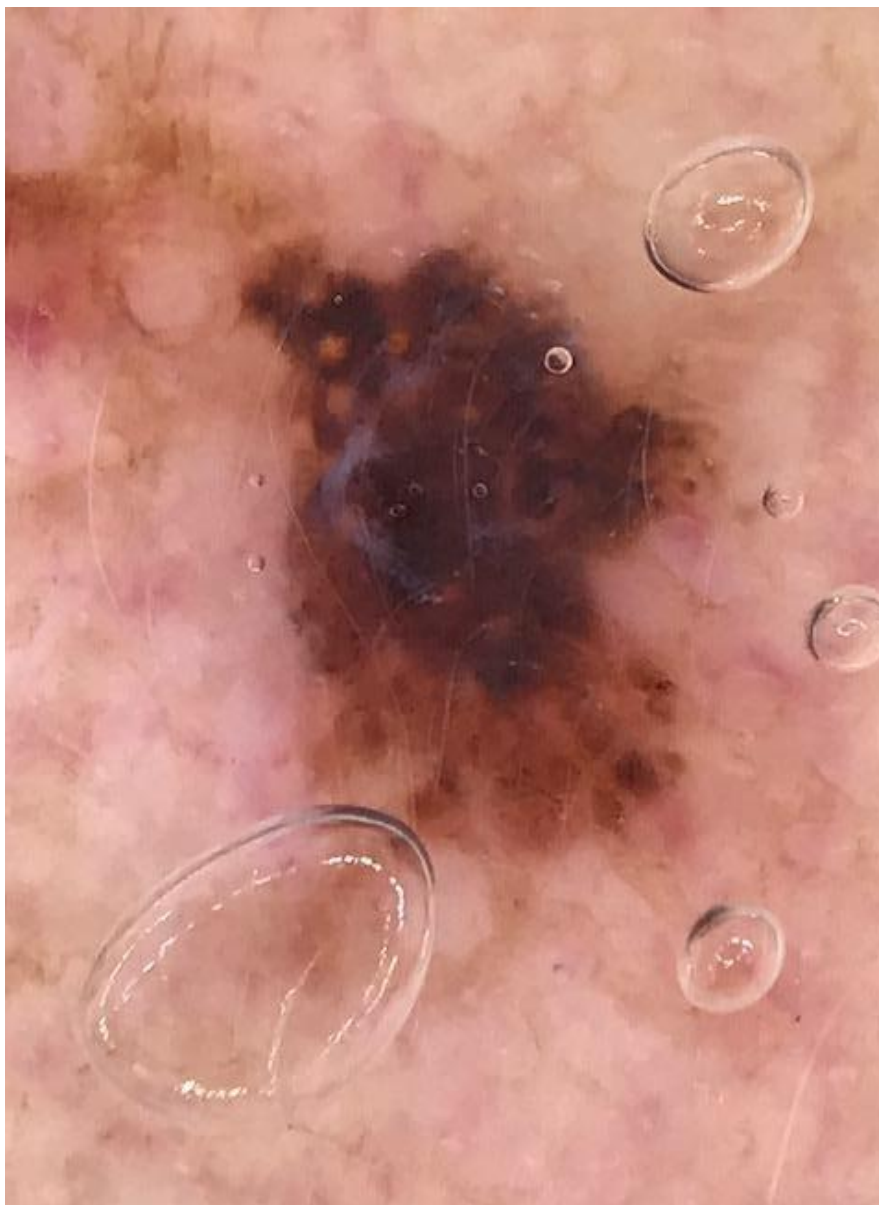
Dermoskopski manja pigmentna promjena supramandibularno desno pokazuje kaos, asimetriju, nepravilne pigmentne globule i nejednoliku i nepravilnu pigmentnu mrežicu u proksimalnom dijelu.

Promjena je kirurški uklonjena.

PHD: *Lentigo maligna melanoma*



Slika 31. Makroskopski prikaz lentigo maligna melanoma



Slika 31. Dermoskopski prikaz lentigo maligna melanoma

IV. RASPRAVA

Razvitkom dermoskopije, posljednjih se godina skrb dermatoloških bolesnika uvelike unaprijedila. Primjerice, u osoba s brojnim pigmentnim madežima, a posebice u pacijenata sa sindromom displastičnog (atipičnog) nevusa omogućeno je detaljno promatranje arhitekture madeža uz pohranjivanje makroskopskih i mikroskopskih slika te praćenje istih madeža u određenim vremenskim intervalima. Ovim se postupkom slika madeža na prvom pregledu može uspoređivati sa slikom nakon šest mjeseci. Stoga, posebna je prednost navedene tehnike što omogućava da je praćenje pouzdano čak i u slučaju da drugi pregled obavi različiti dermatolog. Ukoliko se tijekom dermoskopije uoče promjene koje upozoravaju na zloćudnu preobrazbu, promjena se uklanja kirurškim putem uz susljednu patohistološku analizu. Valja naglasiti da dermoskopskom pregledu svakako treba prethoditi temeljita osobna i obiteljska anamneza koja će kliničara usmjeriti u pravi dijagnostički smjer i omogućiti bržu i točniju dijagnozu. Posebnu pozornost treba pridati dinamici kožnih i sluzničkih promjena. Naime, nove pigmentne promjene ili postojeće promjene koje su se u vrijeme od posljednjeg pregleda promijenile zaslužuju poseban fokus. Glavne prednosti dermoskopije nad klasičnim dermatološkim pregledom se očituju u razlikovanju melanocitnih od ne-melanocitnih promjena, znatno ranijem otkrivanju melanoma, učinkovitijem pregledavanju i praćenju atipičnih madeža, mogućnosti dokumentacije kliničkih nalaza i dermoskopskih slika.

Govoreći o prednosti dermoskopije u odnosu na „golo oko“, znanstveni dokazi su također nedvojbeno na strani dermoskopije. Meta-analiza Vestergaarda i sur. utvrdila je da je točnost dijagnoze melanoma dermoskopom izražena relativnim dijagnostičkim omjerom vjerojatnosti, 15,6 puta veća (95% CI 2,9–83,7) od točnosti dijagnoze utvrđene „golim okom“, odnosno klasičnim dermatološkim pregledom (28). Nadalje, ista je analiza pokazala 18% (95% CI 9%–27%) bolju osjetljivost dermoskopije, ali uz usporedivu specifičnost dermoskopije i klasičnog dermatološkog pregleda ($P=0,180$). S druge strane, Carli i sur. su objavili nešto drukčije rezultate o specifičnosti ovih dviju metoda u detekciji melanoma. Naime, u okviru dvije svoje studije, navedeni autori su pokazali da dermoskopija rezultira smanjenjem omjera benignih i malignih ekscidiranih lezija te smanjuje broja pacijenata koji su upućeni na biopsiju, tj. smanjenje stopu ekscizije benignih lezija, u odnosu na „golo oko“ (29,30). U dijagnostici melanoma, a i tumora općenito, osjetljivost predstavlja mnogo važniji parametar od specifičnosti budući da je gotovo nemjerljivo manja šteta ukloniti kožnu promjenu koja je benigna, nego ne ukloniti kožnu promjenu koja maligna. Ipak, manjak

specifičnosti također nosi određen teret sa sobom, poput rizika koji prate kirurške zahvate, ali i psihološke komponente uzrokovane strahom od maligne bolesti koju je bolesnik mislio da ima. Stoga, važno je promatrati i dalje unaprjeđivati specifičnost ove metode. Valja ipak naglasiti da specifičnost ove metode nikako nije niska, već je klasičan pregled sam po sebi jednostavno također visoko specifičan (lezije koje su golim okom bile vrlo sumnjive rijetko će ispasti benigne na patohistološkoj analizi). Osim usporedbe na relaciji dermoskopija/„golo oko“, višestruki su autori uspoređivali korisnost različitih algoritama koji se koriste u dermoskopskoj dijagnostici melanoma. Annessi i sur. ispitivali su točnost postavljanja dijagnoze melanoma na melanocitnim lezijama pomoću tri algoritma: metoda analize uzoraka (*pattern analysis*), ABCD pravila i tzv. *7-point checklist* algoritma (31). Rezultati studije pokazali su da se, s 82,3% ispravno dijagnosticiranih lezija (85,4% osjetljivosti, 79,4% specifičnosti), *pattern analysis* pokazala kao najučinkovitija metoda, metoda ABCD pravila s 79,3% (84,4% osjetljivost, 74,5% specifičnost) kao druga najbolja, i konačno, kao najlošiji se pokazao lezija metodom *7-point checklist* algoritam sa 71,2% ispravno dijagnosticiranih lezija (78,1% osjetljivost, 64,7% specifičnost) (31). Nadalje, Stanganelli i sur. su demonstrirali da se pri primjeni algoritama dermoskopske dijagnostike postiže veća preciznost ukoliko se koriste kvantitativne mjere (pr. postojanost neke strukture ili kriterija unutar samih lezija), a ne kvalitativne mjera (pr. izgled, veličina, distribucija strukture, ili pak način rasporeda iste) (32).

U dijagnostici planocelularnog i bazeocelularnog karcinoma, dermoskop se također iskazao kao koristan dijagnostički alat. Naime, meta-analiza Dinnesa i sur. pokazala je da će na 1000 hipotetskih lezija, od kojih je 170 bazeocelularni karcinom (bazirano na medijanu prevalencije istog u uključenim studijama), korištenje dermoskopa dovesti do prepoznavanja dodatne 24 lezije (porast osjetljivosti od 14% u odnosu na klasični pregled) (33). S druge strane, korištenje dermoskopa će također rezultirati time da će se na 1000 hipotetskih lezija, biti čak 183 nepotrebne ekscizije manje u odnosu na klasični pregled.

Osim uloge u dijagnostici pigmentnih i nepigmentnih kožnih promjena, dermoskop je vrlo potentno oruđe i u dijagnostici brojnih drugih dermatoloških bolesti, ne samo kože u užem smislu, već i bolesti vlasišta i noktiju. Zbirno govoreći, u rukama educiranog dermatologa, dermoskopija je neinvazivna, jeftina i praktična metoda za praćenje pigmentnih promjena, rano otkrivanje melanoma i drugi tumorskih promjena kože te za dijagnozu i praćenje bolesti vlasišta i noktiju.

V. ZAKLJUČCI

Iako je pregled golim okom i lupom dugo godina bio vrlo uspješan način detektiranja malignih kožnih promjena, dermoskopija je uvelike poboljšala učinkovitost tog procesa. Istraživanja upućuju na to da je dermoskopija dovela do 20% povećanja osjetljivosti te 10% povećanja specifičnosti u usporedbi s golim okom promatrača. Povećanje osjetljivosti osiguralo je pravovremenu dijagnozu melanoma, dok je povećanje specifičnosti smanjilo učestalost nepotrebnih kirurških ekscizija benignih kožnih promjena. Razvojem tehnologije i akumulacije znanja na ovom polju, dermoskopija se infiltrirala u sve pore dermatologije i postala neizbježan dio opreme svakog dermatologa. U budućnosti, daljnji razvoj digitalne dermoskopije mogao bi dovesti do automatskog strojnog prepoznavanja suspektnih kožnih lezija što će nam pomoći u ranom otkrivanju melanoma. Cilj ovog rada bio je prikazati ulogu dermoskopije u praćenju pigmentnih promjena na koži opisujući nekoliko najvažnijih algoritama u dermoskopiranju promjena kao i ulogu dermoskopske analize kod nekoliko najčešćih kožnih promjena. Dermoskopija nikako nije jednostavna metoda zbog potrebe poznavanja različitih kožnih promjena i bolesti i zahtjeva stalno usavršavanje znanja. U rukama iskusnog i educiranog liječnika vrlo je korisna pomoćna metoda ne samo kod otkrivanja tumorskih promjena, nego i u dijagnostici nekih upalnih, parazitaranih bolesti, kao i kod bolesti vlasišta, stoga je dermoskop postao nezamjenjiv u svakodnevnom radu dermatovenerologa. Za kraj, valja naglasiti da dermoskopija ima pravu kliničku vrijednost jedino kada se primjenjuje u korelaciji s anamnestičkim podacima i kliničkom slikom te kontekstom različitih konstitucijskih čimbenika.

VI. ABSTRACT

Dermoscopy is a non-invasive diagnostic method used in dermatology primarily in diagnostics of various pigmented and non-pigmented skin lesions. Exceptional importance of dermoscopy is seen in early diagnostics and follow-up of malignant skin lesions, especially melanoma. Dermoscopy is not limited to skin, but it can also be used to analyze lesions on mucous membranes, hair and nails. Since analyzed structures cannot be seen with naked eye, dermoscopy represents a bridge between physical examination and microscopy, thus enabling better stratification of the lesions.

This method is conducted with the use of dermoscopes (dermatoscopes, epiluminiscent microscopes), instruments that can provide magnification from 6 to 100 times in comparison to the naked eye. Handheld dermoscopes are most widely used, yet in the recent years digital dermoscopy also emerged as a viable method of dermoscopy with certain advantages over traditional dermoscopy.

Key words: dermoscopy, melanoma, naevus, skin, pigment lesions

VII. LITERATURA

- [1] Kaliyadan F. The scope of the dermoscope. *Indian Dermatol Online J.* 2016 Sep-Oct;7(5):359-363.
- [2] Goldman L, Younker W. Studies in microscopy of the surface of the skin; preliminary report of technics. *J Invest Dermatol.* 1947;9:11–6.
- [3] Russo T, Piccolo V, Lallas A, Argenziano G. Recent advances in dermoscopy. *F1000Res.* 2016 Feb 17;5:F1000 Faculty Rev-184. doi: 10.12688/f1000research.7597.1.
- [4] Friedman RJ, Rigel DS, Silverman MK, Kopf AW, Vossaert KA. Malignant melanoma in the 1990s: The continued importance of early detection and the role of physician examination and self-examination of the skin. *CA Cancer J Clin.* 1991;41:201–26.
- [5] Pehamberger H, Steiner A, Wolff K. *In vivo* epiluminescence microscopy of pigmented skin lesions. I. Pattern analysis of pigmented skin lesions. *J Am Acadm Dermatol.* 1987;17:571–83.
- [6] Bowling J, Argenziano G, Azenha A, Bandic J, Bergman R, Blum A, Cabo H, Di Stephani A, Grichnik J, Halpern A, Hofman-Wellenhof R, Johr R, Kittler H, Kopf A, Kreusch J, Langford D, Malvey J, Marghoob A, Menzies S, Ozdemir F, Peris K, Piccolo D, Pizzichetta MA, Polsky D, Puig S, Rabinovitz H, Rubegni P, Saida T, Scalvenzi M, Seidenari S, Soyer HP, Tanaka M, Zalaudek I, Braun RP. Dermoscopy key points: recommendations from the international dermoscopy society. *Dermatology.* 2007;214(1):3-5.
- [7] Argenziano G, Giacomel J, Abramavicus A, et al. : Improving triage and management of patients with skin cancer: challenges and considerations for the future. *Expert Rev Anticancer Ther.* 2012;12(5):609–21.
- [8] Jakhar D, Kaur I, Kaul S. Art of performing dermoscopy during the times of coronavirus disease (COVID-19): simple change in approach can save the day! *J Eur Acad Dermatol Venereol.* 2020 Jun;34(6):e242-e244.
- [9] Bleicher B, Levine A, Markowitz O. Going digital with dermoscopy. *Cutis.* 2018 Aug;102(2):102-105.
- [10] Campos-do-Carmo G, Ramos-e-Silva M. Dermoscopy: basic concepts. *Int J Dermatol.* 2008 Jul;47(7):712-9
- [11] Benvenuto-Andrade C, Dusza SW, Agero ALC, et al. Differences Between Polarized Light Dermoscopy and Immersion Contact Dermoscopy for the Evaluation of Skin Lesions. *Arch Dermatol.* 2007;143(3):329–338.
- [12] Gewirtzman AJSaurat JHBraun RP An evaluation of dermoscopy fluids and application techniques. *Br J Dermatol* 2003;14959- 63

- [13] Anderson RR Polarized light examination and photography of the skin. *Arch Dermatol* 1991;127:1000-1005
- [14] Vazquez-Lopez FK, Kreusch JM, Marghoob AA. Dermoscopic semiology: further insights into vascular features by screening a large spectrum of nontumoral skin lesions. *Br J Dermatol* 2004;150:226-231
- [15] Lake A, Jones B. Dermoscopy: to cross-polarize, or not to cross-polarize, that is the question. *J Vis Commun Med*. 2015 Jun;38(1-2):36-50.
- [16] Ka VS, Clark-Loeser L, Marghoob AA. Vascular pattern in seborrheic keratoses and melanoma. *Dermatol Surg*. 2004 Jan;30(1):75-7.
- [17] Sgouros D, Apalla Z, Ioannides D, Katoulis A, Rigopoulos D, Sotiriou E, Stratigos A, Vakirlis E, Lallas A. Dermoscopy of Common Inflammatory Disorders. *Dermatol Clin*. 2018 Oct;36(4):359-368
- [18] Sonthalia S, Tiwary P. Colored dots on trichoscopy-beware of artifacts. *J Am Acad Dermatol*. 2019 Jun;80(6):e143-e144
- [19] Ramji R, Valdes-Gonzalez G, Oakley A, Rademaker M. Dermoscopic 'Chaos and Clues' in the diagnosis of melanoma in situ. *Australas J Dermatol*. 2018 Aug;59(3):201-205.
- [20] Scope A, Benvenuto-Andrade C, Agero AL, Marghoob AA. Nonmelanocytic lesions defying the two-step dermoscopy algorithm. *Dermatol Surg*. 2006 Nov;32(11):1398-406.
- [21] Carli P, Quercioli E, Sestini S, Stante M, Ricci L, Brunasso G, De Giorgi V. Pattern analysis, not simplified algorithms, is the most reliable method for teaching dermoscopy for melanoma diagnosis to residents in dermatology. *Br J Dermatol*. 2003 May;148(5):981-4.
- [22] Rezze GG, Soares de Sá BC, Neves RI. *Atlas de Dermatoscopia Aplicada*. São Paulo: Lemar; 2004. p.19-109.
- [23] Salerni G, Carrera C, Lovatto L, Puig-Butille JA, Badenas C, Plana E, Puig S, Malvehy J. Benefits of total body photography and digital dermoscopy ("two-step method of digital follow-up") in the early diagnosis of melanoma in patients at high risk for melanoma. *J Am Acad Dermatol*. 2012 Jul;67(1):e17-27.
- [24] Menzies SW, Gutenev A, Avramidis M, Batrac A, McCarthy WH. Short-term Digital Surface Microscopic Monitoring of Atypical or Changing Melanocytic Lesions. *Arch Dermatol*. 2001;137(12):1583-1589.
- [25] Tschandl P. Sequential digital dermoscopic imaging of patients with multiple atypical nevi. *Dermatol Pract Concept*. 2018 Jul 31;8(3):231-237

- [26] Kittler H, Binder M. Risks and Benefits of Sequential Imaging of Melanocytic Skin Lesions in Patients With Multiple Atypical Nevi. *Arch Dermatol*. 2001;137(12):1590–1595. doi:10.1001/archderm.137.12.1590
- [27] Moscarella E, Tion I, Zalaudek I, Lallas A, Kyrgidis A, Longo C, Lombardi M, Raucci M, Satta R, Alfano R, Argenziano G. Both short-term and long-term dermoscopy monitoring is useful in detecting melanoma in patients with multiple atypical nevi. *J Eur Acad Dermatol Venereol*. 2017 Feb;31(2):247-251.
- [28] Vestergaard ME, Macaskill P, Holt PE, et al. Dermoscopy compared with naked eye examination for the diagnosis of primary melanoma: a meta-analysis of studies performed in a clinical setting. *Br J Dermatol* 2008;159:669-676
- [29] Carli P, de Giorgi V, Chiarugi A, et al. Addition of dermoscopy to conventional naked-eye examination in melanoma screening: a randomized study. *J Am Acad Dermatol* 2004;50:683- 689
- [30] Carli P, De Giorgi V, Crocetti E, et al. Improvement of malignant/benign ratio in excised melanocytic lesions in the 'dermoscopy era': a retrospective study 1997-2001. *Br J Dermatol* 2004;150:687-692.
- [31] Annessi G, Bono R, Sampogna F, et al. Sensitivity, specificity, and diagnostic accuracy of three dermoscopic algorithmic methods in the diagnosis of doubtful melanocytic lesions: the importance of light brown structureless areas in differentiating atypical melanocytic nevi from thin melanomas. *J Am Acad Dermatol* 2007;56:759-767
- [32] Stanganelli I, Burrioni M, Rafanelli S, et al. Intraobserver agreement in interpretation of digital epiluminescence microscopy. *J Am Acad Dermatol* 1995;33:584-589.
- [33] Dinnes J, Deeks JJ, Chuchu N, Matin RN, Wong KY, Aldridge RB, Durack A, Gulati A, Chan SA, Johnston L, Bayliss SE, Leonardi-Bee J, Takwoingi Y, Davenport C, O'Sullivan C, Tehrani H, Williams HC; Cochrane Skin Cancer Diagnostic Test Accuracy Group. Visual inspection and dermoscopy, alone or in combination, for diagnosing keratinocyte skin cancers in adults. *Cochrane Database Syst Rev*. 2018 Dec 4;12(12):CD011901