

"Bolesti intervertebralnog diska na uzorku bolesnika OB Dubrovnik"

Šakić, Ivan

Master's thesis / Specijalistički diplomski stručni

2022

Degree Grantor / Ustanova koja je dodijelila akademski / stručni stupanj: **University of Dubrovnik / Sveučilište u Dubrovniku**

Permanent link / Trajna poveznica: <https://um.nsk.hr/um:nbn:hr:155:669965>

Rights / Prava: [In copyright](#) / [Zaštićeno autorskim pravom.](#)

Download date / Datum preuzimanja: **2024-11-27**



SVEUČILIŠTE U DUBROVNIKU
UNIVERSITY OF DUBROVNIK

Repository / Repozitorij:

[Repository of the University of Dubrovnik](#)



zir.nsk.hr



DIGITALNI AKADEMSKI ARHIVI I REPOZITORIJI

SVEUČILIŠTE U DUBROVNIKU
ODJEL ZA STRUČNE STUDIJE
DIPLOMSKI STUDIJ KLINIČKO SESTRINSTVO

IVAN ŠAKIĆ

**BOLESTI INTERVERTEBRALNOG DISKA NA
UZORKU BOLESNIKA OB DUBROVNIK**

DIPLOMSKI RAD

DUBROVNIK, 2022.

SVEUČILIŠTE U DUBROVNIKU
ODJEL ZA STRUČNE STUDIJE
DIPLOMSKI STUDIJ KLINIČKO SESTRINSTVO

**BOLESTI INTERVERTEBRALNOG DISKA NA
UZORKU BOLESNIKA OB DUBROVNIK**

DIPLOMSKI RAD

KANDIDAT: Ivan Šakić

MENTOR: Mira Ivanković, doc. dr. sc. prim. dr. med.

DUBROVNIK, 2022.

UNIVERSITY OF DUBROVNIK
DEPARTMENT OF PROFESSIONAL STUDIES
GRADUATE STUDY OF CLINICAL NURSING

**INTERVERTEBRAL DISC DISEASE IN A
SAMPLEM OFF PATIENTS FROM A GENERAL
HOSPITAL DUBROVNIK**

GRADUATE THESIS

CANDIDATE: Ivan Šakić
MENTOR: Mira Ivanković, doc. dr. sc. prim. dr. med.

Dubrovnik, 2022.

Zahvala

Zahvaljujem mojoj mentorici doc. dr. sc. prim. dr. med. Miri Ivanković na iznimnoj pomoći, strpljenju i prijateljskom pristupu tijekom pisanja ovog rada.

Također se zahvaljujem na podršci, korisnim savjetima i sugestijama doc. prim. dr. sc. Antoneli Gverović Antunici.

Hvala mojim kolegama s posla, bez kojih ovaj studij ne bi mogao privesti kraju.

Najviše se zahvaljujem obitelji koja me podupirala i vjerovala u mene cijelo vrijeme školovanja.

SADRŽAJ

1. Sažetak.....	3
2. Uvod.....	5
2.1. Anatomija kralježnice.....	5
2.1.1. Vratna (cervikalna) kralježnica.....	6
2.1.2. Prsna (torakalna) kralježnica.....	7
2.1.3. Slabinska (lumbalna) kralježnica.....	8
2.1.4. Sakralna i trtična kralježnica.....	9
2.2. Intervertebralni disk.....	11
2.2.1. Anatomija.....	11
2.2.2. Funkcije i inervacija.....	13
2.2.3. Podjela bolesti.....	14
2.3. Diskus hernija.....	15
2.3.1. Etiologija i epidemiologija.....	15
2.3.2. Četiri stupnja diskus hernije.....	16
2.4. Klinička slika, postavljanje dijagnoze i diferencijalna dijagnoza.....	23
2.4.1. Klinička slika.....	23
2.4.2. Postavljanje dijagnoze.....	28
2.4.3. Liječenje.....	33
2.4.3.1. Ublažavanje boli u konzervativnoj terapiji.....	33
2.4.3.2. Molekularna terapija.....	35
2.4.3.3. Rekonstruktivne strategije.....	36
2.4.3.4. Kirurško liječenje.....	36
3. Cilj rada.....	37
4. Metode.....	38
5. Rezultati.....	40
6. Rasprava.....	52
7. Literatura.....	55

1. SAŽETAK

Cilj i metode rada

Ispitanici su bolesnici Odjela za neurologiju Opće bolnice Dubrovnik kojima je postavljena dijagnoza bolesti intervertebralnog diska u vremenskom razdoblju od 1. 1. 2018. do 31. 12. 2020. godine.

Studija je retrospektivna i podaci su prikupljeni iz dokumentacije Odjela za neurologiju Opće bolnice Dubrovnik.

Rezultati

U studiju je uključeno 65 ispitanika. Muškaraca je bilo više, ali ne i statistički značajno. Srednja dob svih ispitanika bila je 51,8 godina.

Broj osoba s dijagnozom simptomatske bolesti intervertebralnog diska bio je češći u muškaraca, ali ne i statistički značajno. Najveći broj oboljelih bio je u skupini od 41-50 godina.

Prosječno svi ispitanici imali su povećanu tjelesnu masu, muškarci u skupini pretilih, a žene u skupini povećane tjelesne mase.

U anamnezi traumu je imalo samo 13,8% pacijenata, dijabetes 45%, a pušača je bilo 48% .

Hospitaliziranih s ispupčenjem diska bilo je četvero, protruziju diska imao je 31 hospitalizirani, a prolaps diska ukupno 30.

57% hospitaliziranih imalo je indikaciju za operacijskim zahvatom.

Zaključak

Od ukupnog broja svih hospitaliziranih na Odjelu za neurologiju Opće bolnice Dubrovnik u trogodišnjem razdoblju 3,8% imalo je dijagnozu bolesti intervertebralnog diska. Kako oboljenje može biti dugotrajno, kao i značajno smanjiti radnu sposobnost i kvalitetu života, potrebno je uložiti maksimalne mjere u prevenciji, kako na radnom mjestu, tako i u privatnom životu.

Ključne riječi: kralježnica, intervertebralni disk, prolaps diska, protruzija diska

SUMMARY

Objectives and Methods

The study included patients admitted to the Department of Neurology, Dubrovnik General Hospital who were diagnosed with intervertebral disc disease from January 1, 2018 to December 31, 2020.

This is a retrospective study and the data were collected from the Department of Neurology, Dubrovnik General Hospital.

Results

The study included 65 patients. The majority of them were man, but it was statistically non-significant. The mean age of all patients was 51.8 years.

Intervertebral disc disease was more common in men; however, it was statistically non-significant. The majority of patients were within the 41-50 years of age group.

On average, all patients had increased body mass. Men were classified as obese, and women as overweight.

Only 13.8% of patients had a medical history of trauma, 45% had diabetes, and 48% were smokers. There were four patients with bulging disc, 31 patients with disc protrusion, and 30 patients with prolapsed disc.

57% of hospitalized patients had indications for surgical treatment.

Conclusion

Out of the total number of all patients admitted to the Department of Neurology, Dubrovnik General Hospital over the three-year period, 3.8% were diagnosed with intervertebral disc disease. Since the disease can be long-lasting and significantly reduce the functional capacity as well as the quality of life, it is necessary to implement additional prevention measures, both in the workplace and in private life

Key words; spine, intervertebral disc, disc prolapse, disc protrusion

2. UVOD

2.1. Anatomija kralježnice

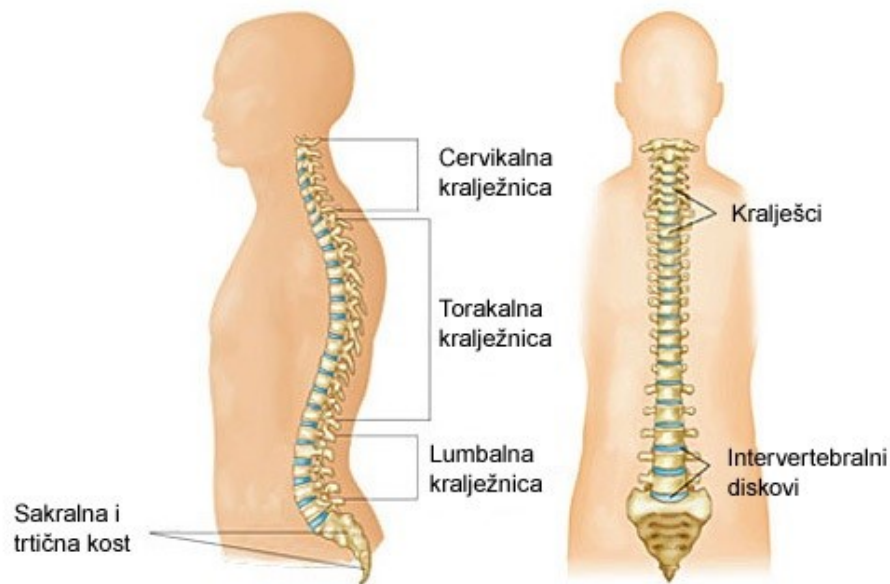
Kralježnica (columna vertebralis) je struktura koja čini centralni dio skeleta i pruža se od lubanje do zdjelice. Služi kao zaštita leđne moždine, nužna je za pokretanje, podupire glavu, te stabilizira zdjelicu.

Sastoji se od 7 vratnih (cervikalni- C), 12 prsnih (torakalni-TH) i 5 slabinskih kralježaka (lumbalni-L), 5 križnih kralježaka sraslih u križnu kost (sacrum-S) i 3 do 5 trtičnih kralježaka sraslih u trticu (coxigis).

Kralješci su nepravilne kosti koje sprijeda imaju tijelo (osim 1. vratnog kralješka ili atlasa koji nema tijelo) i straga luk, te formiraju koštani kanal kroz koji prolaze živčani putovi (iz mozga prema periferiji i obrnuto) i tako formiraju leđnu moždinu (medulu spinalis). Živčani korijeni izlaze iz leđne moždine na mjestima gdje se kralješci međusobno spajaju s međukralježničkom pločicom (diskusom) (1).

Međukralježnička pločica sastoji se od elastično fibroznog prstena (anulus fibrosus) i centralnog, mekšeg, vezivnog dijela (nucleus pulposus). Osim prvog vratnog, svaki od 24 pokretna kralješka ima izraženo tijelo kralješka sa svoje prednje strane. Tijela susjednih kralježaka međusobno su uzglobljena međukralježničkim (intervertebralnim) diskovima što omogućuje međusobno pomicanje dvaju kralježaka, te osiguravaju visinu i razmak između dva kralješka.

Slika 1. Anatomija kralježnice



Izvor: <http://www.scipion.hr/cd/106/torakalni-sindrom-scipion-centar-za-fizioterapiju-i-fitness-scipion>

2.1.1. Vratna (cervikalna) kralježnica

Vratna kralježnica sastoji se od 7 kralježaka (C1 do C7). Ima najveći stupanj mobilnosti, kao i mogućnost brzog pokreta duž cijele duljine. Prva dva vratna kralješka razlikuju se od ostalih po obliku i funkciji.

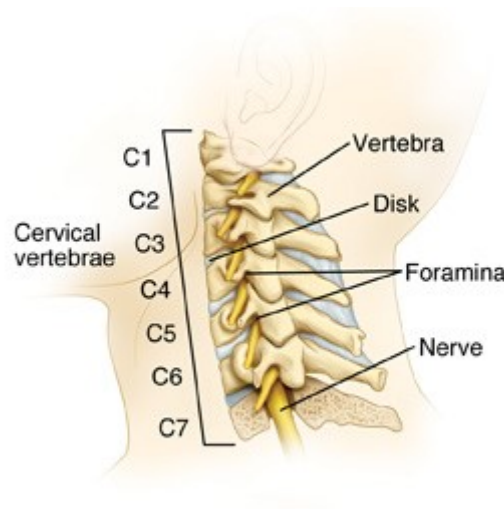
Prvi vratni kralježak je glavonoša (atlas). Spojen je s okcipitalnom kosti lubanje preko zglobnih nastavaka što mu omogućava kretnje glave prema naprijed, natrag i u stranu za nekoliko stupnjeva. Razlikuje se od ostalih po tome što nema tijelo i trnasti nastavak, već ga tvore dva luka.

Drugi vratni kralježak (axis) ima masivno trokutasto tijelo i omogućuje rotaciju glave pomoću njegovog nastavka u obliku zuba (dens axis).

Atlas, axis i okcipitalna kost lubanje povezani su složenim sustavom ligamenata koji u kombinaciji s njihovim zglobovima i vezanim mišićima omogućuju veliku mobilnost glave.

Značajnu ulogu imaju šupljine u transverzalnim nastavcima kroz koje se protežu kralježničke arterije kako bi opskrebile mozak krvlju i hranjivim tvarima (2).

Slika 2. Vratna kralježnica



Izvor:

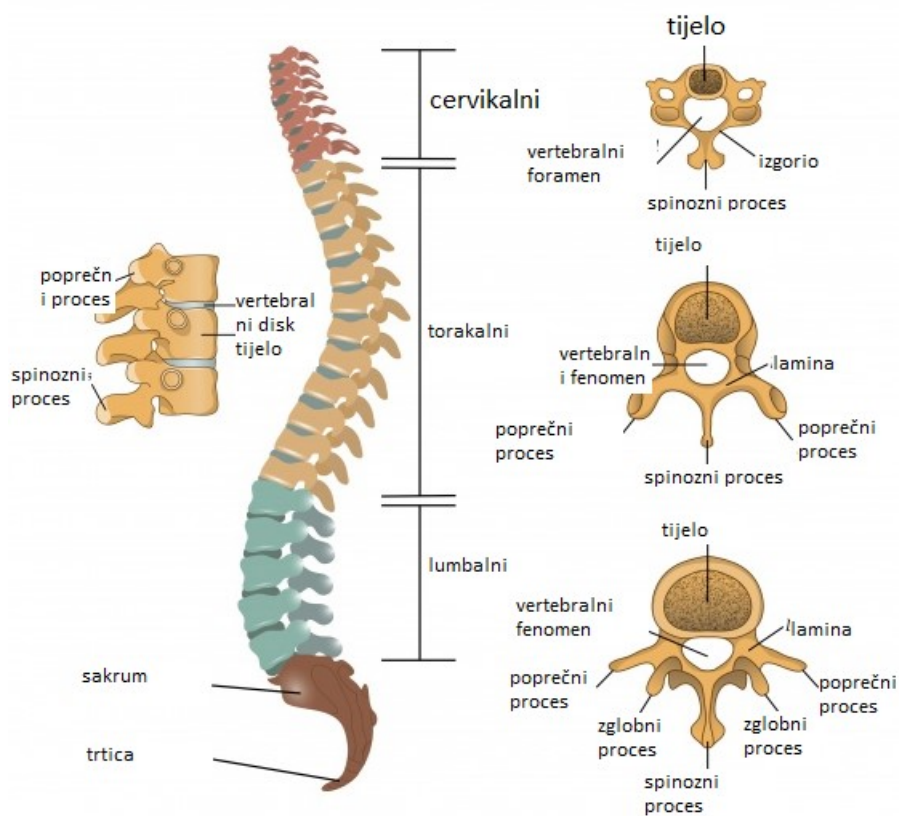
<http://natus.hr/Povezanost%20deg.%20promjena%20vratne%20kralje%20C5%20nice%20i%20pojave%20vrtoglavice%20/%20povi%20A1%20nog%20krvnog%20tlaka>

2.1.2. Prsna (torakalna) kralježnica

Prsna kralježnica sastoji se od 12 kralježaka (T1 do T12) i karakteristične torakalne kifoze (izbočenja). Svaki transverzalni nastavak ima tri zglobne veze pomoću koje je spojen s rebrima, te tako zajedno s prsnom kosti štite unutarnje organe.

Slika 3. Struktura segmenata kralježnice

STRUKTURA SEGMENTA KRALJEŽNICE

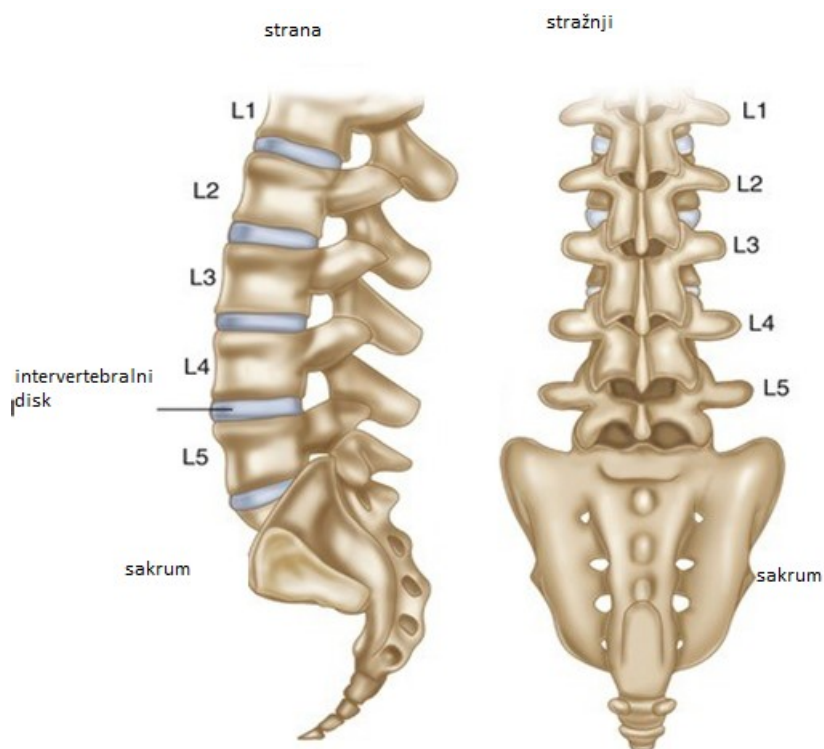


Izvor: <https://slidetodoc.com/the-vertebral-column-spine-the-vertebral-column-spine/>

2.1.3. Slabinska (lumbalna) kralježnica

Slabinska ili lumbalna kralježnica sastoji se od 5 kralježaka, koji su veći od kralježaka ostalih segmenata, te samim time nosi velik dio težine tijela.

Slika 4. Slabinska kralježnica



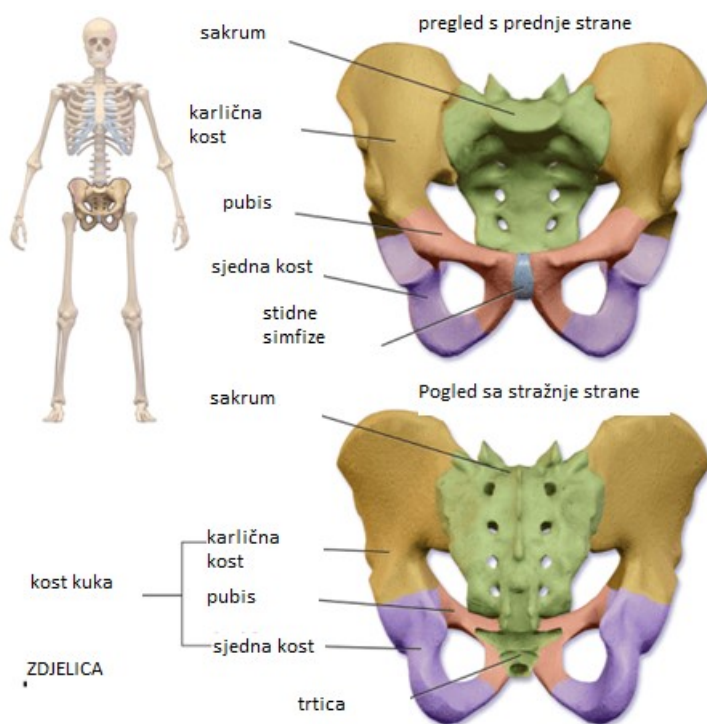
Izvor: https://link.springer.com/chapter/10.1007/978-3-319-21443-6_1

2.1.4. Sakralna i trtična kralježnica

Sacrum čini pet kralježaka koji su srasli zajedno, te tako čine trokutastu površinu, koja sa svake strane ima po četiri šupljine kroz koje prolaze živci i krvne žile.

Trtica se sastoji od tri do pet sraslih kralježaka, koji osiguravaju hvatište za ligamente i mišiće zdjelice.

Slika 5. Sakralna i trtična kralježnica

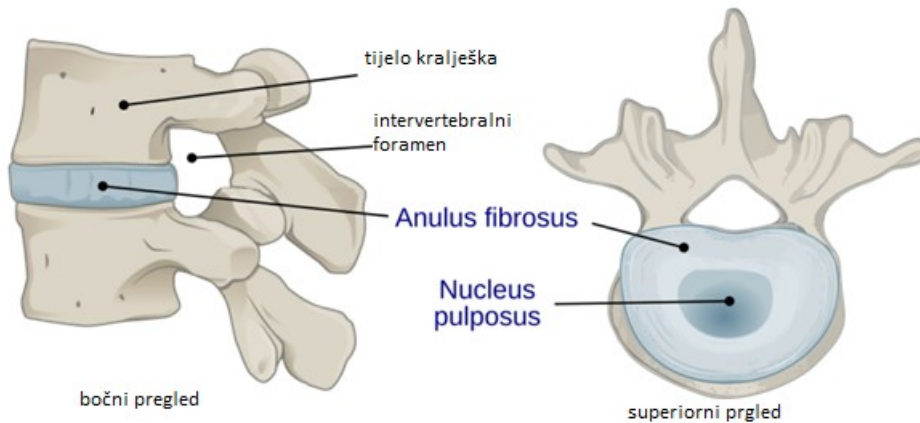


Izvor: Ortiz OO, Deramond H. Spine anatomy. In Percutaneous Vertebroplasty, JM Mathis, H Deramond, and SM Belkoff (eds). New York: Springer, 2001: 7–24.

2.2. INTERVERTEBRALNI DISK

Intervertebralni disk nalazi se između susjednih kralježaka u kralježnici. Svaki disk tvori fibrohrskavični zglob (simfizu) koji omogućuje lagano pomicanje kralježaka te djeluje kao ligament koji drži kralješke zajedno i kao amortizer za kralježnicu.

Slika 6. Intervertebralni disk



Izvor: <https://bs.healthy-food-near-me.com/intervertebral-disc/>

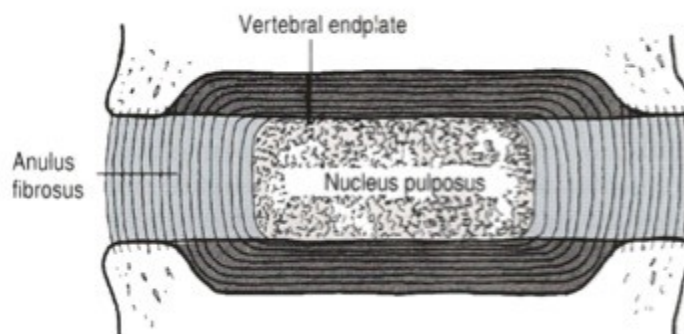
Intervertebralni disk važan je za normalno funkcioniranje kralježnice. To je jastuk vlaknaste hrskavice i glavni zglob između dva kralješka u kralježnici. U ljudskoj kralježnici postoje 23 diska: 6 u cervikalnoj regiji (vrat), 12 u torakalnoj regiji (srednja leđa) i 5 u lumbalnoj regiji (donji dio leđa) (1).

2.2.1. Anatomija

Intervertebralni disk omogućuje fleksibilnost kralježnice bez korištenja velike snage. Sastoji se od tri glavne komponente (2):

1. unutarne, nucleus pulposus (NP),
2. vanjske, anulusa (AF) – fibrozni prsten i
3. hrskavičnih završnih ploča koje pričvršćuju diskove na susjedne kralješke (VEPs).

Slika 7. Detaljna struktura intervertebralnog diska



Izvor: https://www.physio-pedia.com/Intervertebral_disc

Nucleus pulposus ima strukturu nalik gelu koja se nalazi u središtu intervertebralnog diska i čini veći dio snage i fleksibilnosti kralježnice. Sastoji se od 66% do 86% vode, a ostatak se sastoji prvenstveno od kolagena tipa II (može sadržavati i tip VI, IX i XI) i proteoglikana. Proteoglikani uključuju veći agrekan i versikan koji se vežu na hijaluronsku kiselinu, kao i nekoliko malih proteoglikana bogatih leucinom. Agrekan je uvelike odgovoran za zadržavanje vode unutar NP. Ova struktura, također, sadrži nisku gustoću stanica. Dok su rijetke, ove stanice proizvode produkte ekstracelularnog matriksa (ECM) (agrekan, kolagen tipa II itd.) i održavaju integritet NP (3).

Fibrozni prsten sastoji se od "lamela" ili koncentričnih slojeva kolagenih vlakana. Orijehtacija vlakana svakog sloja lamela se izmjenjuje i stoga omogućuje učinkovit otpor višesmjernim pokretima. AF sadrži unutarnji i vanjski dio. Razlikuju se prvenstveno po sastavu kolagena, vanjski prsten sadrži uglavnom kolagen tipa I, a unutarnji ima pretežno tip II. Unutarnji prsten, također, sadrži više proteoglikana od vanjskog (4).

Gornja i donja hrskavična završna ploča (svaka debljine oko 0,6-1 mm) pokrivaju gornji i donji dio diska. Završna ploča dopušta difuziju i osigurava glavni izvor prehrane za disk. Hijalinska završna ploča, također, je posljednji dio diska koji je istrošen tijekom teške degeneracije diska.

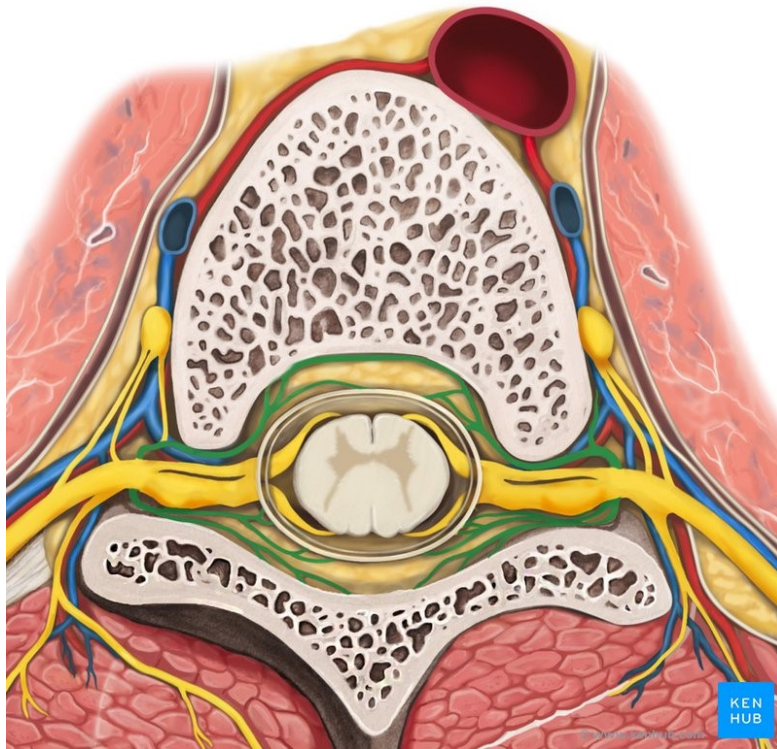
2.2.2. Funkcije i inervacija

Intervertebralni disk tvori vezivnohrkavični zglobov koji omogućuje lagano pomicanje kralježnice, a djeluje kao ligament koji drži kralješke zajedno. Diskovi djeluju kao fibrohrkavični jastuci, služeći kao sustav za apsorpciju udaraca kralježnice. To ublažava učinak šoka i stresa koji nastaju kada čovjek hoda, trči ili se saginje. Intervertebralni diskovi sprječavaju trenje između dvaju pomičnih kralježaka onemogućujući da se tijela kralježaka međusobno bruse.

Intervertebralni diskovi, kao i druge hrskavice, nemaju opskrbu krvlju. Oni tvore najveće strukture u tijelu bez vlastitih krvnih žila. Tijekom embrionalnog razvoju i pri rođenju posjeduju određenu vaskularnu opskrbu koja završava u njihovim završnim pločama i anulus fibrosus. Međutim, te krvne žile brzo propadaju ostavljajući ih bez izravne opskrbe krvlju tijekom postnatalnog života i u odrasloj dobi. Hranjive tvari koje su im potrebne apsorbiraju se iz cirkulirajuće krvi putem osmoze (5).

Intervertebralni disk se inervira preko sinovertebralnih živaca. Živčana vlakna su uglavnom ograničena na vanjske lamele u završnoj ploči. Većina tih sinovertebralnih živaca su meningealne grane spinalnih živaca.

Slika 8. Ponavljajuće meningealne grane spinalnih živaca



Izvor: <https://www.kenhub.com/en/library/anatomy/the-intervertebral-discs>

2.2.3. Podjela bolesti

Tipične i uobičajene bolesti intervertebralnog diska su:

- Prolaps diska (diskus hernija)
- Degeneracija intervertebralnog diska
- Šuplja leđa (hiperlordoza).

2.3. DISKUS HERNIJA

Hernija diska u kralježnici je stanje tijekom kojeg je nucleus pulposus pomaknut iz intervertebralnog prostora. To je čest uzrok bolova u leđima. Pacijenti koji osjećaju bol povezanu s hernijom diska često se sjećaju poticajnog događaja koji je uzrokovao njihovu bol. Za razliku od mehaničke boli u leđima, bol hernije diska često je popraćena žarenjem, a može se širiti i u donje ekstremitete. U težim slučajevima može biti povezana sa slabošću ili promjenama osjeta. U nekim slučajevima hernija diska može komprimirati živac ili leđnu moždinu što uzrokuje bol u skladu s radikularnom distribucijom živca ili disfunkcijom leđne moždine, poznatom kao mijelopatija.

2.3.1. Etiologija i epidemiologija

Intervertebralni disk se sastoji od fibroznog prstena – (fibroznog prstena) gustog kolagenog prstena koji okružuje nucleus pulposus. Hernija diska nastaje kada dio ili cijeli nucleus pulposus strši kroz fibrozni prsten. Najčešći uzrok hernije diska je degenerativni proces u kojem, kako ljudi stare, nucleus pulposus postaje manje hidratiziran i slabi. Ovaj proces dovodi do progresivne diskus hernije. Drugi najčešći uzrok hernije diska je trauma. Također, uzroci diskus hernije uključuju poremećaje vezivnog tkiva i kongenitalne poremećaje poput kratkih pedikula. Disk hernija je najčešća u lumbalnoj kralježnici, a zatim u vratnoj kralježnici. Veća je stopa hernija diska u lumbalnoj i vratnoj kralježnici zbog biomehaničkih sila u fleksibilnom dijelu kralježnice. Torakalna kralježnica ima nižu stopu hernije diska (6).

Patofiziologija hernije diskova kombinacija je mehaničke kompresije živca ispupčenjem nucleus pulposusa i lokalnim povećanjem upalnih kemokina. Vjerojatnije je da će se hernija pojaviti posterolateralno, gdje je annulus fibrosus tanji i nema strukturnu potporu od prednjih ili stražnjih uzdužnih ligamenata. Zbog svoje blizine, posterolateralna hernija pritišće korijen živca. S druge strane, može doći do kompresije leđne moždine i kliničke mijelopatije ako postoji hernija velikog središnjeg diska. Lokalizirana bol u leđima kombinacija je pritiska hernije diska na longitudinalni ligament i kemijske iritacije zbog lokalne upale.

Incidencija hernije diska iznosi oko 5 do 20 slučajeva na 1000 odraslih osoba godišnje i najčešća je u ljudi u trećem do petom desetljeću života, s omjerom muškaraca i žena od 2:1. Procijenjena prevalencija simptomatske hernije diska lumbalne kralježnice je oko 1-3% pacijenata. Prevalencija je najznačajnija među osobama u dobi od 30 do 50 godina. Bolesnici u dobi između 25-55 godina imaju otprilike 95% šanse imati herniju diska na L4-L5 ili L5-S1. Bolest diska temeljna je etiologija u manje od pet posto pacijenata s bolovima u leđima (7).

2.3.2. Četiri stupnja diskus hernije

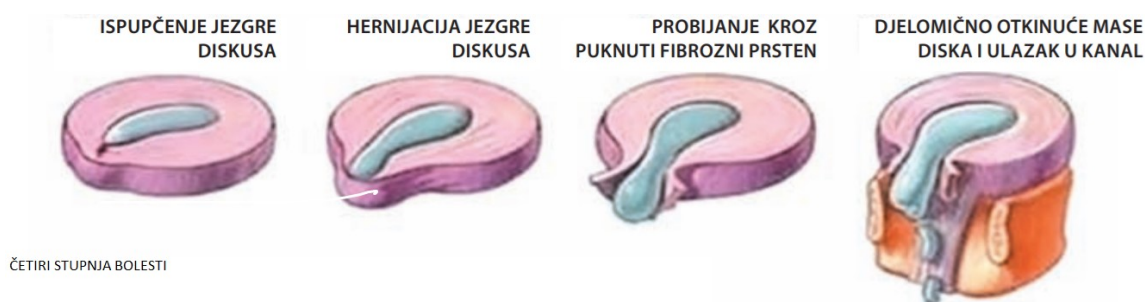
Postoje četiri stupnja diskus hernije. Prvi stupanj uključuje manje ispupčenje oslabljenog diskusa u cijelosti na jednom manjem području (bulging), bez prekida fibroznog prstena. Pacijenti s ovakvim defektom nužno ne osjećaju tegobe, ali poradi propadanja tkiva diska kod njih dolazi do približavanja dva susjedna kralješka i smanjene pokretljivosti.

U drugom stupnju protruzija diska predstavlja veće ispupčenje „mekog“ centralnog dijela diskusa i djelomični defekt fibroznog prstena te njihov zajednički pritisak na živčane strukture. Navedeno izazova bol u kralježnici i duž pritisnutog živca.

Kod trećeg stupnja bolesti prolaps ili ekstruzija diska je potpuno probijanje fibroznog prstena i stražnjeg ligamenta te tkivo nukleusa pulposusa ulazi u spinalni kanal ili sa strane u otvore kroz koje prolaze živčani korijeni uzrokujući jaku bol, ali i slabost mišića zbog kompresije živca.

Četvrti stupanj bolesti podrazumijeva sekvestriranu diskus herniju. Kada centralni dio diska probije fibrozni prsten, otkine se (sekvestrira) i uđe u kanal, a poradi djelovanja zemljine teže spušta se kroz koštani dio kanala i pritišće više živčanih korijena.

Slika 9. Četiri stupnja diskus hernije



Izvor: Urban Tripović, V. (2013) Diskus hernija kralježnice. Pula: Hrvatska liga protiv reumatizma.

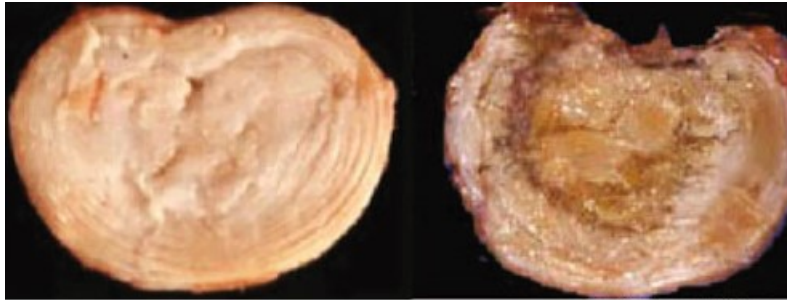
U starijoj životnoj dobi bolesnici mogu osjećati stalne tegobe poradi tzv. „tvrdog diska“. Dugogodišnje promjene na diskusima, zglobovima i ligamentima dovode do okoštavanja i stvaranja koštanih izraštaja (spondiloza) sužavajući kanal leđne moždine što se naziva stenozom kanala leđne moždine (stenosis canalis spinalis).

Degeneracija intervertebranog diska

Bol u leđima često je povezana s degeneracijom intervertebralnog diska. Degeneracija diska, iako je u mnogim slučajevima asimptomatska, također je povezana s išijasom i diskus hernijom ili prolapsom. Mijenja visinu diska i mehaniku ostatka kralježnice, što može negativno utjecati na ponašanje drugih struktura kralježnice kao što su mišići i ligamenti. Dugoročno može dovesti do spinalne stenoze, glavnog uzroka boli i invaliditeta kod starijih osoba. Diskovi degeneriraju mnogo ranije, nego druga mišićno-koštana tkiva (8).

Tijekom rasta i sazrijevanja skeleta granica između anulusa i jezgre postaje manje očita, a sa starenjem jezgra općenito postaje fibrotična i manje nalik na gel. S povećanjem starosti i degeneracijom disk se mijenja u morfologiji te postaje sve više i više neorganiziran. Prstenaste lamele često postaju nepravilne, račvaju se i interdigitiraju, a kolagenske i elastinske mreže, također, postaju neorganiziranije.

Slika 10. Normalni i degenerirani lumbalni intervertebralni disk



Izvor: Urban, J. P. G., Sally, R. (12003). Degeneration of the intervertebral disc. *Arthritis Res Ther.* 5(3): 120–30.

Slika prikazuje normalni intervertebralni disk s lijeve strane. Jasno su vidljive prstenaste lamele koje okružuju mekši nucleus pulposus. U jako degeneriranom disku s desne strane jezgra je isušena, a prsten je dezorganiziran.

Često postoji pukotina s fisurama koje se stvaraju unutar diska, osobito u jezgri. Živci i krvne žile sve se češće nalaze kod degeneracije. Dolazi do proliferacije stanica, što dovodi do stvaranja klastera, osobito u jezgri. Dolazi i do stanične smrti, uz prisutnost u stanicama nekrotične i apoptotičke pojave. Ovi su mehanizmi vrlo česti. Naime, više od 50% stanica u diskovima odraslih je nekrotično. S povećanjem dobi dolazi do povećane učestalosti degenerativnih promjena, uključujući smrt stanica, proliferaciju stanica, degeneraciju sluznice i granularne promjene (9).

Gubitak proteoglikana u degeneriranim diskovima ima veliki učinak na nosivost diska. Gubitkom proteoglikana osmotski tlak diska pada i disk je manje sposoban održavati hidrataciju pod opterećenjem. Degenerirani diskovi imaju manji sadržaj vode od normalnih diskova u određenoj dobi, a kada su opterećeni brže gube tekućinu te imaju tendenciju ispupčenja. Gubitak proteoglikana i dezorganizacija matriksa imaju važne mehaničke učinke. Zbog naknadnog gubitka hidratacije, degenerirani diskovi se više ne ponašaju hidrostatski pod opterećenjem. Opterećenje stoga može dovesti do neodgovarajuće koncentracije naprezanja duž završne ploče ili u prstenu, a koncentracije stresa kod degeneriranih diskova, također, su povezane s diskogenom boli koja nastaje tijekom diskografije (10).

Takve velike promjene u ponašanju diska imaju snažan utjecaj na druge strukture kralježnice, mogu utjecati na njihovu funkciju i predisponirati ih za ozljede. Na primjer, kao rezultat brzog gubitka visine diska pod opterećenjem kod degeneriranih diskova, apofizni

zglobovi uz takve diskove mogu biti podložni abnormalnim opterećenjima i na kraju razviti osteoartrične promjene. Gubitak visine diska, također, može utjecati na druge strukture. Smanjuje sile napetosti na ligamentum flavum i stoga može uzrokovati remodeliranje i zadebljanje. S posljedičnim gubitkom elastičnosti ligamenti imaju tendenciju ispupčenja u kralježnični kanal, što dovodi do spinalne stenoze – sve veći problem kako stanovništvo stari (11).

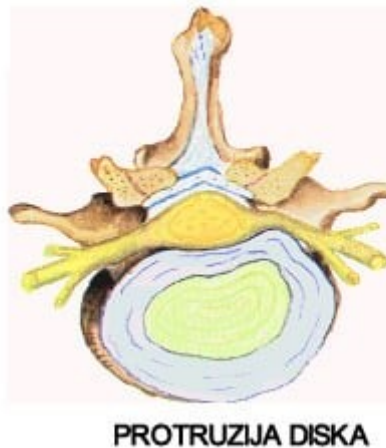Gubitak proteoglikana, također, utječe na kretanje molekula u disk i iz njega. Agrekan, zbog svoje visoke koncentracije i naboja u normalnom disku, sprječava kretanje velikih nenabijenih molekula kao što su serumski proteini i citokini u i kroz matriks. Pad koncentracije agrekana u degeneraciji dovodi do gubitka malih, ali osmotski aktivnih fragmenata agrekana iz diska, što ubrzava degenerativnu kaskadu. Osim toga, gubitak agrekana omogućuje povećani prodor velikih molekula kao što su kompleksi faktora rasta i citokini u disk, utječući na ponašanje stanica i moguće napredovanje degeneracije. Pojačani vaskularni i neuralni urast koji se vidi kod degeneriranih diskova i povezan je s kroničnim bolovima u leđima, također, je povezan s gubitkom proteoglikana jer agrekan diska inhibira neuralni rast (12).

Protruzija diska

Hernijacija ili protruzija diska ubraja se među najčešće bolesti u svijetu. Posljedica je stila života koji je poprilično štetan za kralježnicu (puno sjedenja i stajanja uz nedovoljno vježbanje leđnih mišića). Pod nazivom protruzija diska podrazumijeva se i cijeli raspon stanja i bolesti čije je zajedničko obilježje da ih uzrokuju degenerativne promjene na intervertebralnim diskovima.

Kralježnica je kompleksna anatomska cjelina te poradi toga promjene u bilo kojem od dijelova kralježnice mogu dovesti do posljedične protruzije diska.

Slika 11. Protruzija diska



Izvor: Kreni zdravo (2020) <https://krenizdravo.dnevnik.hr/zdravlje/bolesti-zdravlje/protruzija-hernijacija-diska-uzroci-simptomi-lijecenje>

Kod protruzije diska dolazi do ispušćenja oslabljenog dijela fibroznog prstena i dijela tekućine u središtu diska (pulpe). Na taj način dolazi do smanjenja volumena diska (smanjuje se razmak između dva kralješka), a navedeno dovodi do kompresije na spinalni živac. Najčešći uzroci protruzije diska su (13):

- starenje – starenjem dolazi do slabljenja mišićnog i vezivnog tkiva koje podupire kralježnicu – degenerativni procesi
- ozljeda – različite vrste sportskih ili trzajnih ozljeda, dizanje velikog tereta i dr.
- smanjena tjelesna aktivnost – dovodi do dvije posljedice: slabljenje leđnih mišića i povećanje tjelesne mase te obje posljedice predstavljaju rizične faktore za protruziju diska
- pušenje
- malnutricija (poremećaj nutritivnog statusa)
- genetska predispozicija.

Simptomi protruzije diska djelomično variraju ovisno o lokalizaciji protruzije (može biti u bilo kojem dijelu kralježnice, od vratnog do slabinskog dijela). Simptomi su (13):

- bol i ukočenost – bol može biti jako intenzivna i ovisno o lokalizaciji, može imati žarište u vratnom, prsnom ili slabinskom dijelu

- bol u udovima – poprilično je česta, a išijas ili lumboishialgija je stanje često povezano s protruzijom diska u području lumbalne kralježnice
- ograničenost pokreta kralježnice i mišićna slabost u gornjim ili donjim udovima
- poteškoće s kontroliranjem mokrenja i stolice – ako je hernija diska velika i smještena u središtu kralježnice, može zahvatiti živce koji kontroliraju funkciju crijeva i mokraćnog mjehura.

Protruzija je izlaz intervertebralnog diska iz njegovog prirodnog položaja. U slučaju medijalne lokalizacije, prolaps nastaje prema središtu spinalnog kanala, uslijed čega je leđna moždina komprimirana. Iz navedenog razloga takva je bolest opasna i može dovesti do invalidnosti pacijenta zbog oštećenja živčanih vlakana. Mehanizam razvoja patologije sastoji se u promjeni vlaknaste strukture vlaknastog tkiva i intervertebralnog diska.

Razvoj procesa olakšan je velikim brojem povezanih čimbenika, kao što su (13):

- osteohondroza ili promjene u kralježnicama povezane s dobi,
- opterećena nasljednost povezana s bolestima hrskavičnog tkiva.
- skoliotska i druga zakrivljenost kralježnice,
- prekomjerna težina,
- preopterećenje kralježnice zbog napornog rada ili sporta,
- mehaničko oštećenje integriteta hrskavičnog tkiva.

U početku se medijalno izbočenje diska odvija bez ikakvih manifestacija. Potom se pojavljuje bol koja zrači na mišiće koji okružuju leziju. Najopasnija je dorzalna izbočenost diska C5-C6. Razlog tome je činjenica da kompresija kralježnice koja se nalazi na ovom području uzrokuje poremećaj u opskrbi krvlju u strukturama mozga i razlog je učestalog gubitka svijesti. Osim navedenog, znakovi ukazuju na dodavanje neuroloških simptoma, ovisno o lokalizaciji procesa, dijele se u tri skupine (14):

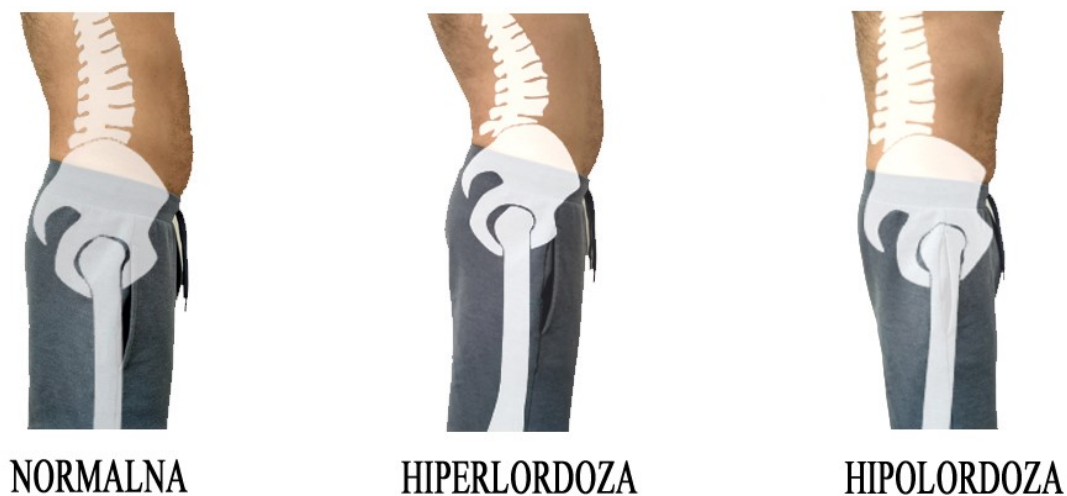- Ako postoji izbočenje intervertebralnog diska vratne kralježnice, tada se pojavi:
 - šum u ušima;
 - oštećenje vida;
 - pogoršanje motoričke koordinacije;
 - ukočenost ruku;
 - glavobolje.
- U slučaju kada je problem zahvatio torakalnu regiju, bolesnik ima:

- oštru bol u prsima;
- dispneu;
- oštru bol u području srca ili lopatica;
- aritmiju;
- probavne poremećaje
- Kada hernija nastane u lumbalnoj kralježnici, tada se može javiti:
 - bol u donjem dijelu leđa sa širenjem u jednu ili obje noge
 - motorički i/ili osjetni ispad
 - poremećaji mokrenja i defekacije.

Šuplja leđa (hiperlordoza)

Šuplja leđa podrazumijevaju prekomjerno izbočenje kralježnice prema naprijed. Navedeno dovodi do naglašene linije trbuha, a leđa su istovremeno iskrivljena prema unutra. Loše držanje dovodi do boli i oštećenja kralježnice.

Slika 12. Pozicije zdjelice i lumbalne kralježnice



Izvor: <https://fiziobalans.hr/2019/12/07/bitran-odnos-zdjelice-i-kraljeznice-2-dio-hiperlordoza/>

Šuplja leđa obično se izvana mogu prepoznati po položaju osobe. Kod osoba sa šupljim leđima zdjelica se pomoću naprijed kada osoba stoji te navedeno dovodi do toga da se trbuh izboči prema van, a gornji dio tijela se kreće unatrag.

Jedna od bolesti koja dovodi do šupljih leđa je Pomarinova bolest. Hodanje se realizira samo preko prednje noge te netipičan obrazac hodanja dovodi do šupljih leđa. U brojnim slučajevima loše držanje dovodi do hiperlordoze. Osim navedenog, nedostatak vježbanja i dugotrajno nepravilno sjedanje dovode do opuštanja mišića što posljedično može uzrokovati šuplja leđa.

U navedenoj kombinaciji mišićno-koštanom sustavu nedostaje potrebna snaga kako bi izdržao izmijenjeni oblik kralježnice te posljedično dolazi do trajnog lošeg držanja. Opterećenje kralježaka nepovoljno se mijenja s pojavom šupljih leđa.

2.4. KLINIČKA SLIKA, POSTAVLJANJE DIJAGNOZE I DIFERENCIJALNA DIJAGNOZA

Klinička slika bolesti razlikuje se od pacijenta do pacijenta, odnosno ovisi o tome pojavljuje li se bolest intervertebralnog diska u vratu, grudnom dijelu ili križima. To znači da klinička slika bolesti ovisi o mjestu i intenzitetu pritiska diska na okolne strukture u kralježnici. Bolest intervertebralnog diska može biti akutna i kronična. Način na koji se postavlja dijagnoza ovisi o samoj kliničkoj slici bolesti.

2.4.1. Klinička slika

Bolnost u križima može biti prvi znak bolesti, a povećava se pri pokretu. Bolovi u križima mogu prestati bez liječničke intervencije. Navedena bol može se proširiti na stražnjicu te djelomično na nogu te kao takva može biti u početnoj fazi bolesti neprepoznata.

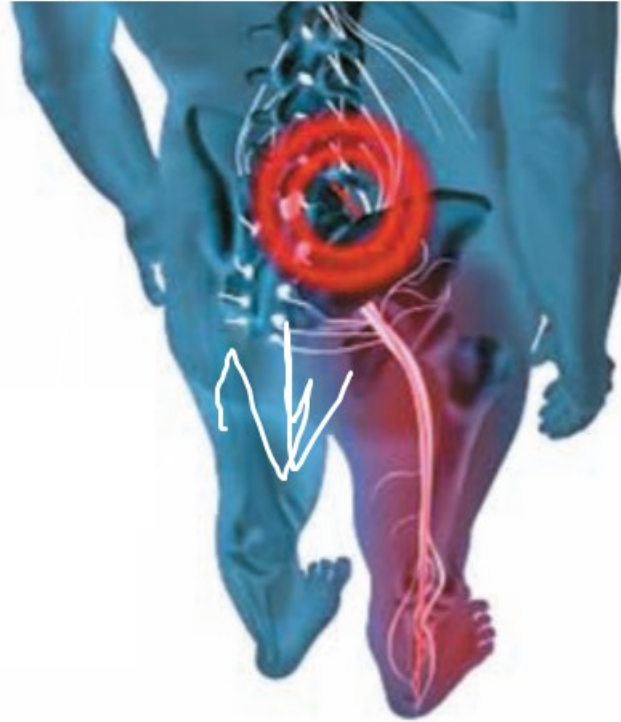
Kako bolest napreduje, dolazi ili do postepenog ili naglog pritiska na živčane korijene, a navedeno se naziva radikulopatija.

Temeljne karakteristike boli kod lumbalne radikulopatije su (15):

- Bol se naglo manifestira i to vrlo često ujutro (u to vrijeme disk ima najveći intradiskalni tlak) ili kod izvođenja određenih pokreta (naglo dizanje tereta, nagla rotacija tijela, ulazak u prijevozno sredstvo i dr.). U rijetkim slučajevima dolazi do postepene pojave boli.
- Bol se širi od kralježnice prema nozi do prstiju. Bol se može pojaviti na jednoj ili obje strane te se može manifestirati stalno ili povremeno.
- Bol je praćena prisilnim položajem tijela te jakim spazmom mišića koji pokušavaju osloboditi korijen pritiska.
- Do pogoršanja boli dolazi prilikom duljeg sjedenja ili stajanja te prilikom savijanja i rotacije trupa.
- Do naglog pojačavanja boli dolazi prilikom kašljanja, kihanja ili naprezanja.
- Do smanjenja boli može doći prilikom ležanja u rasterećenom položaju ili prilikom hodanja.

Klinička slika bolesti intervertebralnog diska uključuje i širenje boli duž ishijadičnog živca (Slika 13). Pacijent u području gdje se širi bol može osjećati trnce ili smanjenu osjetljivost na dodir.

Slika 13. Širenje boli duž ishijadičnog živca



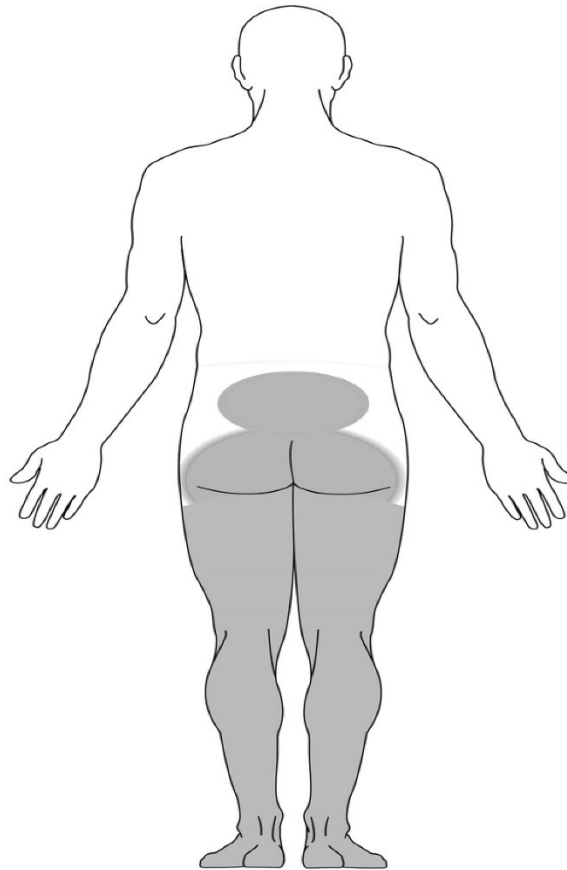
Izvor: Urban Tripović, V. (2013) Diskus hernija kralježnice. Pula: Hrvatska liga protiv reumatizma.

Bolovi se mogu početi javljati u predjelu zdjelice te se potom širiti duž natkoljenice i potkoljenice i sve do stopala. U rijetkom slučajevima se bolest intervertebralnog diska pojavljuje između prvog i četvrtog slabinskog kralješka (L1/L2, L2/L3, L3/L4). Ukoliko do navedenog dođe, bol je iznimno jaka u križima te se dalje širi prema trbuhu, preponama i na unutarnju stranu natkoljenice. Pritom dolazi do žarenja i slabosti bedrenih mišića. Takve okolnosti otežavaju hodanje uz stepenice te dizanje iz čučnja. Uslijed većeg pritiska dolazi do komplikacija kao što je slabost određenih mišićnih skupina jedne ili obje noge. Pacijenti u takvim situacijama ne mogu hodati na peti ili prstima, a najčešće je oštećenje u području četvrtog i petog lumbalnog, te petog i prvog krstačnog kralješka.

Vrlo rijetka komplikacija je sindrom kaude ekvine (cauda equina). Do pojave ovog sindroma dolazi poradi pritiska diska na živce koji upravljaju kontrolom sfinktera i u takvim okolnostima dolazi do poremećaja svjesne kontrole pražnjenja mjehura i crijeva. Kod ovog sindroma pojavljuje se bol u križima i nogama. Također, javljaju se i trnci te neosjetljivost

oko čmara i genitalija, poput, „jahaćih hlača“. Radi se o vrlo ozbiljnoj komplikaciji te se pacijenti s navedenim simptomima trebaju u što kraćem periodu obratiti liječniku (16).

Slika 14. Područje tijela najčešće zahvaćeno sindromom cauda equina



Izvor: <https://orthoinfo.aaos.org/en/diseases--conditions/cauda-equina-syndrome/>

Klinička slika bolesti intervertebralnog diska može se manifestirati i u grudnom dijelu kralježnice. Kod pokretanja ili udaha bol se pojačava dok se tijekom mirovanja i spavanja smiruje. Navedena bol se može širiti lijevo ili desno duž rebra te se može stalno ili sjevajuće manifestirati. Na istom području manifestacije boli mogu se osjećati prilikom dodira trnci i djelomični ili potpuni gubitak osjeta. Bol se može vrlo jako manifestirati u smislu probadanja ili pečenja te može napredovati tijekom najmanjeg pokreta ili udaha.

Češće dolazi do tegoba u mlađoj životnoj dobi i to kod osoba koje se aktivno bave sportom ili obavljaju teške fizičke poslove. Kod starijih osoba treba ovoj pojavi ozbiljno pristupiti ako osoba boluje i od nekih drugih bolesti. Do boli najčešće dolazi na razinama između osmog i jedanaestog grudnog kralješka.

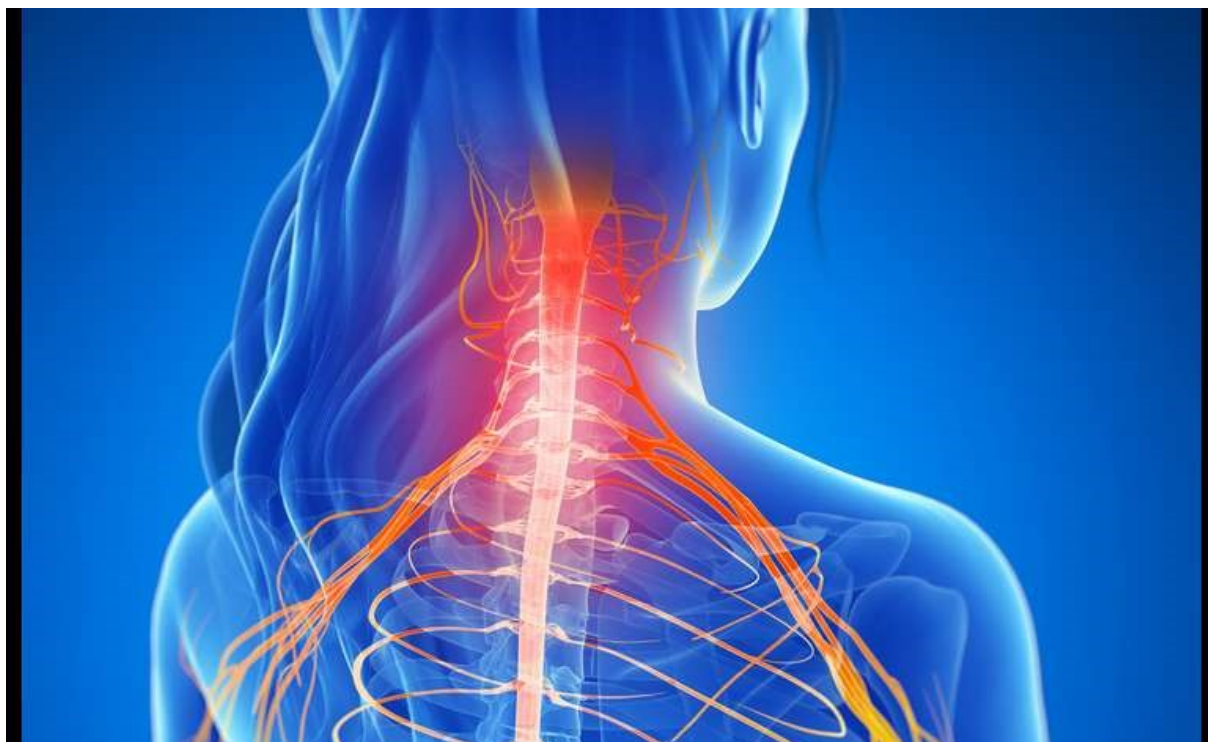Klinička slika bolesti na vratnom dijelu kralježnice najčešće se manifestira nakon traume vratne kralježnice (prometna nesreća) ili nastaje kao posljedica kumulativne traume (dugotrajno sjedenje za računalom) ili kao posljedica suženja spinalnog kanala (učestalije je kod starijih osoba). Do hernijacije diska najčešće dolazi između petog i šestog, tj. šestog i sedmog vratnog kralješka.

Iako su tegobe najčešće jednostrane, mogu biti istovremeno zahvaćene obje razine. Bol se manifestira u vratu te se ona pojačava prilikom okretanja vrata. Bol se dalje može širiti prema ramenima, oko lopatice, prema prsištu te duž ruku do prstiju. Tijekom akutnog stadija bolesti bol je vrlo jaka te se kreće prema glavi i ruci. Bol se pojačava i na minimalni pokret vratom. Pacijenti u akutnom stanju bolesti mogu osjećati trnce ili slabost mišića ruku prilikom obavljanja svakodnevnih aktivnosti (17).

Najčešće razine na kojima se bolest manifestira u vratu su (Slika 15):

- C4-C5 (C5 živčani korijen): slabost ramenog mišića (deltoideusa), bol u ramenu, trnjenje i neosjetljivost na dodir vrška ramena
- C5-C6 (C6 živčani korijen): bol od vrata prema šaci, slabost mišića bicepsa (mišić s prednje strane nadlaktice) i mišića koji podižu šaku, trnci i smanjena osjetljivost duž ruke do palca.
- C6-C7 (C7 živčani korijen) uzrokuje slabost mišića tricepsa (mišić sa stražnje strane nadlaktice) i mišića koji omogućuju ispružanje prsta. Trnci i smanjena osjetljivost u području distribucije boli.
- C7-T1 (C8 živčani korijen) uzrokuje slabost stiska šake. Bol, slabost i utrnulost koja se širi od vrata do malog prsta na šaci.

Slika 15. Područje manifestacije bolesti u vratnoj kralježnici



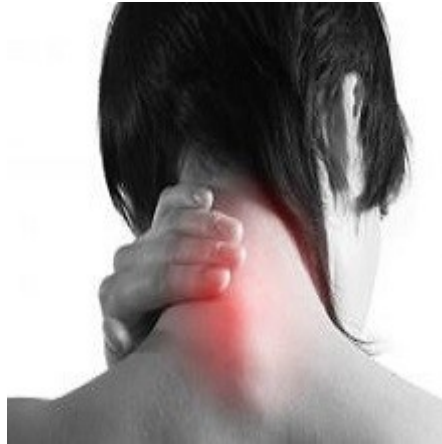Izvor: <https://www.nado.hr/clanak/hernija-diska-vratne-kraljeznice/42>

U rijetkim slučajevima dolazi do hernijacije diska od prvog do četvrtog vratnog kralješka (plexus cervicalis) radi toga što su sile pritiska male. U takvim slučajevima bol se može širiti prema jednoj polovini lica, oko uha i zatiljno prema glavi. Navedena vrsta glavobolje naziva se cervikogena glavobolja. U rijetkim slučajevima dolazi do vrtoglavice, mučnine, nagona za povraćanje, svjetlucanja pred očima, šuma u ušima, smetnje gutanja i disanja kao posljedica iritacije arterija koje prolaze kroz vratnu kralježnicu i pleksusa cervicalisa.

Mijelopatija podrazumijeva tegobe vezane uz pritisak leđne moždine u spiralnom kanalu bez obzira na uzrok. To je komplikacija osnovne bolesti poradi većeg stražnjeg ispučenja diska i direktnog pritiska na leđnu moždinu. Može se pojaviti akutno (nakon traume) i poradi uznapredovale degenerativne bolesti diska i zglobova te sužavanja kanala leđne moždine. Klinička slika bolesti uključuje posljedicu pritiska na živčane putove koji se pružaju od glave prema rukama i nogama. Ukoliko je pritisak diska na leđnu moždinu u predjelu vratne kralježnice, pacijenti osjećaju slabost u rukama i nogama te poremećaj u svjesnoj kontroli pražnjenja mjehura i crijeva. Također, pacijenti mogu osjećati utrnulost u

šakama, nespretnost u rukama, slabost mišića ramena i šaka, ukočenost u nogama, gubitak ravnoteže i gubitak osjećaja za mokrenje. Do bolesti dolazi postepeno te ona nije uvijek praćena s boli u kralježnici.

Slika 16. Područje manifestacije boli kod mijelopatije



Izvor: <https://desetkams.wordpress.com/medicinski-leksikon/mijelopatija/>

2.4.2. Postavljanje dijagnoze

U postavljanju dijagnoze važnu ulogu ima anamneza kojom se saznaju simptomi bolesti, vrijeme nastanka, intenzitet i lokalizacija, prisutnost ili odsutnost osjetnih i motoričkih ispada te smetnji sfinktera. Kod fizikalnog pregleda pacijenta liječnik se usmjerava na ispitivanje kralježnice u bolnom segmentu i procjenjuje ima li bolesnik kliničke znakove radikulopatije.

Neurološka procjena može odrediti doprinosi li oštećenje živaca simptomima pacijenta. Živci inerviraju mišiće u predvidljivim obrascima, po radikularnom i perifernom tipu. Liječnik neurološkim pregledom ispituje slabost mišića, miopatske reflekse te površinski i duboki osjet i na taj način može procijeniti koji je živac oštećen te klinički lokalizirati mjesto lezije.

Digitalnim rektalnim pregledom može se procijeniti mišićni tonus anusa. Smetnje mokrenja i slabost analne muskulature uz osjetni ispad po tipu „jahaćih hlača“ upućuju na sy cauda equina i zahtijevaju hitnu dijagnostiku i liječenje.

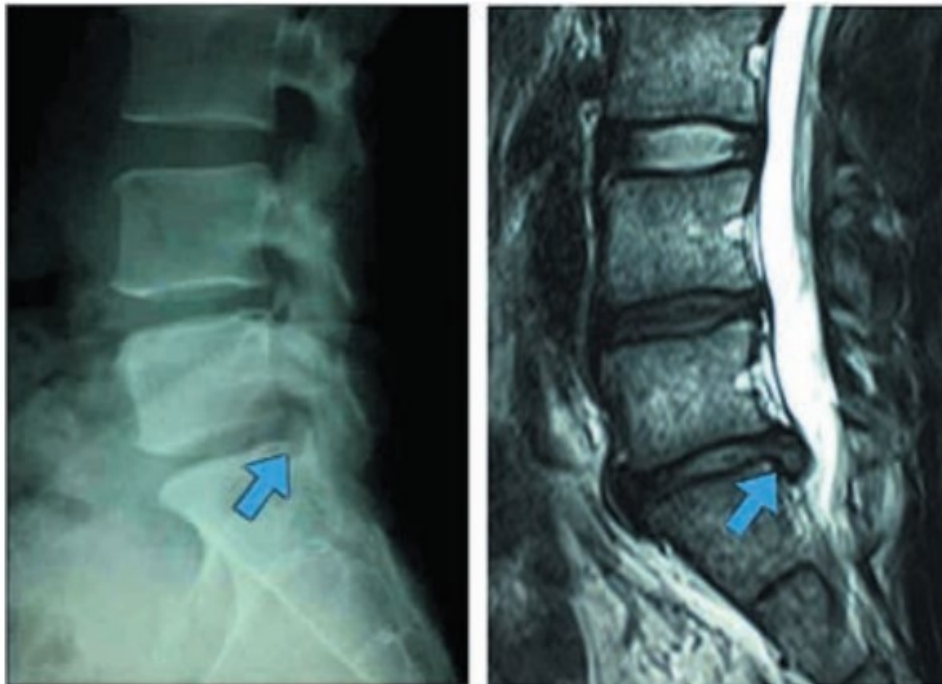
Dijagnostika bolesti intervertebralnog diska

Rendgensko snimanje

Rendgenski uređaji koriste visokoenergetske zrake svjetlosti za stvaranje detaljnih slika kralježnice. Često, ako disk isklizne s mjesta, prostor između kralježaka se može smanjiti ili kralješci mogu postati nestabilni. Rendgenske snimke mogu pokazati promjenu u visini prostora diska ili pomak u položaju kralješka, ali ne mogu pokazati samu herniju.

Funkcijske snimke fleksije i ekstenzije rade se dok se pacijent savija prema naprijed, a zatim unatrag. U usporedbi sa standardnim rendgenskim snimkama daju liječniku više informacija o mogućoj nestabilnosti između kralježaka (18).

Slika 17. Rendgenska snimka i MSCT slabinske kralježnice i diskus hernija L5/S1



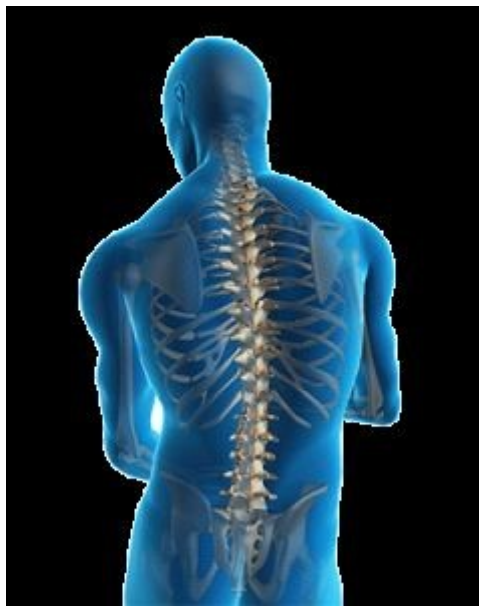Izvor: Urban Tripović, V. (2013) Diskus hernija kralježnice. Pula: Hrvatska liga protiv reumatizma.

Liječnik, također, može odlučiti napraviti rendgensku snimku od tri varijante u stojećem položaju. Dvije varijante uključuju prednje-stražnje rendgenske snimke, koje se snimaju sprijeda, a zatim straga, a treća varijanta uključuje bočne rendgenske snimke koje se snimaju sa strane. Ove slike se nazivaju "tri stope" zbog velike veličine rendgenskog filma. One pružaju detalje o poravnanju kralježnice, na koju može utjecati bolest diska (18).

MRI skeniranje

MRI skeniranje može se koristiti za detaljniji pregled kralježaka, diskova i okolnih mekih tkiva, uključujući leđnu moždinu i sve zahvaćene živce. MRI uređaj koristi magnetsko polje i radiovalove za stvaranje dvodimenzionalnih i trodimenzionalnih slika dijelova tijela pacijenta.

Slika 18. MRI skeniranje kralježnice

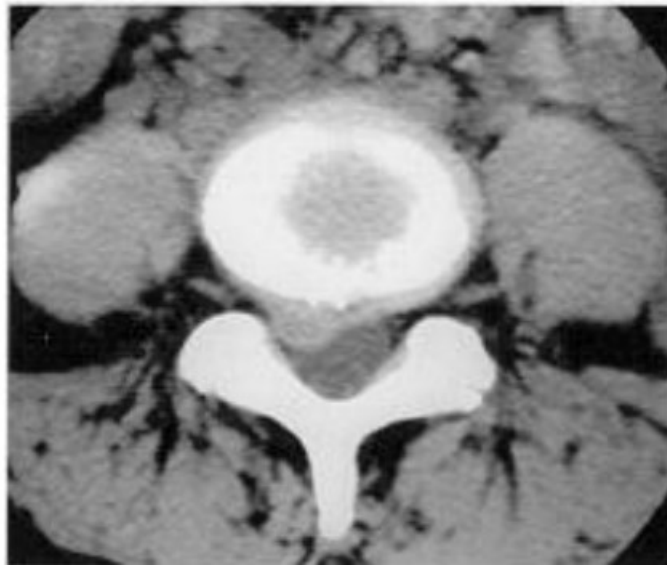


Izvor: <https://hor.ottitres.ru/bolest/1262-kako-to-u%C4%8Diniti-mri-kralje%C5%BEnice-indikacije-i.html>

MSCT kralježnice

Dijagnostička je metoda koja koristi rendgenske zrake u stvaranju slojevnih presjeka. Primarno se koristi kod traumatskih promjena i bolesti koštanog dijela kralježnice te ukoliko bolesnik ima metalno strano tijelo ili je klaustrofobičan, ne može se napraviti MR.

Slika 19. Aksijalni CT presjek kroz diskovni prostor L4-L5



Izvor:

http://www.medicine.uottawa.ca/radiology/assets/documents/neuro_imaging/articles/pgy/Classification,%20Diagnostic%20Imaging,%20and%20Imaging%20Characteriza.pdf

Elektromioneurografija

Neinvazivni je neurološki dijagnostički postupak kojim procjenjujemo periferni živčani sustav koji uključuje aktivnost mišića i živaca koji ih kontroliraju. Koristan je u dijagnostici i procjeni različitih neuromuskularnih patologija i kompresije perifernih živaca. Ispituje se i registrira električna aktivnost mišića i živaca te se dobivaju informacije o opsegu i lokalizaciji njihovih oštećenja. Malim iglama koje se smještaju u mišić bilježi se mišićna aktivnost pri kontrakciji koja se registrira na osciloskopu te čuje preko zvučnika. Mjeri se i brzina provodljivosti kroz motoričke i osjetne živce koja, ukoliko je smanjena, ukazuje na postojanje oštećenja. EMG je relativno bezbolan, iako neki ljudi osjećaju nelagodu pri pregledu. Ovaj test obično traje oko 15 do 30 minuta (19).

Tablica 1. EMG razlike između neurogenog i miopatskog uzorka

Uzorak	EMG karakteristike
Neurogeni uzorak (akutno oštećenje)	<ul style="list-style-type: none"> • redukcija inervacijskog uzorka • fibrilacijski potencijali • prisutnost polifaznih potencijala upozorava na reinervaciju
Neurogeni uzorak (kronično oštećenje)	<ul style="list-style-type: none"> • znatno reducirani inervacijski uzorak • akcijski potencijali velike amplitude • akcijski potencijali produžena trajanja • ubrzana frekvencija izbivanja • prisutnost fibrilacija upozorava na aktivni, progresivni procesa
Miopatski uzorak	<ul style="list-style-type: none"> • naglo rekrutiranje „pseudointerferirajućeg“ uzorka • niskovoltazni, polifazni potencijali skraćena trajanja

Izvor: <https://hrcak.srce.hr/file/316432>

2.4.3. LIJEČENJE

Kada pacijent ima bol u donjem dijelu leđa, važno je povezati kliničke simptome sa slikovnim prikazom. Ako simptomi nisu u skladu s nalazom snimanja, intervencijsko liječenje kod pojedinih pacijenata neće dovesti do željenih rezultata. Povezivanje konzervativnog liječenja, kao što je fizioterapija, oralna analgezija i suplementi, s ili bez alternativnom medicinom, može pomoći nekim pacijentima s bolestima diska. Odabir metode liječenja treba, također, prilagoditi stadiju bolesti.

2.4.3.1. Mogućnosti liječenja za ublažavanje boli u konzervativnoj terapiji

Tjelesno jačanje i fizioterapija

Prije razmatranja bilo kakvih invazivnih zahvata preporučuje se ispitivanje konzervativne terapije. Konzervativna terapija uključuje tjelesnu vježbu usmjerenu na jačanje mišića leđa, fizioterapiju, oralne lijekove i suplemente.

Tjelesno vježbanje se klinički preporučuje u nekoliko smjernica za ublažavanje boli. Tjelovježba pomaže u proliferaciji stanica intervertebralnog diska, osobito ako se izvode vježbe umjerenog do velikog intenziteta s malim ponavljanjem i učestalošću. Ove vježbe utječe na snagu paraspinalnih mišića i pomažu u smanjenju boli i invaliditeta. Do 80% bolesnika s prolapsiranim intervertebralnim diskom reagira na konzervativnu terapiju koja se provodi u prosjeku od 4 do 6 tjedana (20).

Oralni lijekovi

Općenito, paracetamol i nesteroidni protuupalni lijekovi (NSAID), opiodi i mišićni relaksanti daju se pacijentima koji imaju simptomatsku degenerativnu bolest diska bez kontraindikacija za te lijekove. Ovi lijekovi se daju nakon što se pacijent educira o njihovoj primjeni. Potiče se rani povratak aktivnosti u bolesnika s akutnim bolovima u leđima. Kronična bol u donjem dijelu leđa zahtijeva multimodalnu rehabilitaciju uz liječenje akutne boli u leđima. Ovi lijekovi pružaju kratkotrajno ublažavanje boli, ali nemaju utjecaja na napredovanje degeneracije diska (21).

Postoje slabi dokazi o tome je li glukozamin i kondroitin imaju bilo kakav učinak na bol ili regeneraciju diska. Omega 3 masne kiseline (riblje ulje) kao protuupalna alternativa nesteroidnim protuupalnim lijekovima za diskogenu bol pokazale su niske razine dokaza u studijama na ljudima (22).

Injekcija protiv bolova

Ciljevi simptomatskog ublažavanja boli injekcijom su (23):

- smanjenje upale oko simptomatskih živaca
- pružanje privremene anestezije u specifičnom ciljnom području gdje je zahvaćen nadraženi živac
- adhezioliza između dotičnih neuralnih elemenata i degeneriranog/prolapsiranog diska.

Prvi i najvažniji korak je da liječnik odredi područje boli kod bolesti intervertebralnog diska. U uznapredovalim slučajevima bolesti, često postoji više regija bolesti diska. Obično postoji više razina degeneracije diska s pridruženim središnjim, lateralnim udubljenjem i foraminalnom stenozom spinalnog kanala kao rezultat smanjenja visine diska, hipertrofije fasete zbog artritisa i zadebljanja ligamentum flavuma. Fasetni artritis i degradacija diska mogu biti odvojeni uzroci boli u donjem dijelu leđa, koja se manifestira na isti način. Često bolesnik klinički ima različitu sliku boli, a bol se povećava tijekom izvođenja određenih pokreta. Općenito, raznoliki klinički i radiološki prikazi bolesnika s kroničnim bolovima u leđima s bolešću diska predstavljaju dijagnostički izazov. Blokada živčanog korijena i zglobova služi kao dobar dijagnostički alat pored svojih terapijskih učinaka (23).

ESI (epiduralna steroidna injekcija) za bol u leđima može se dati na nekoliko načina. Uobičajeni putovi injekcija su interlaminarna, transforaminalna i kaudalna injekcija. ESI se daje u epiduralnom prostoru leđne moždine. Područje djelovanja ESI za degeneraciju diska obično je šire od perineuralne regije. Stoga je manje od pomoći kao dijagnostički alat od periradikularne injekcije. Učinak ESI nije konačan, a dugoročna stopa uspjeha je promjenjiva.

Širenje epiduralne injekcije steroida ograničeno je u područjima kralježnice gdje se formiraju adhezije od ruptur diska, prethodne operacije kralježnice i kronične degeneracije diska i flavuma, ciste itd. Adhezijska liza ima za cilj osigurati hidro disekciju na interfazi dure i patološkog tkiva.

Općenito, epiduralne injekcije kortikosteroida i peri radikularne injekcije kortikosteroida za radikulopatiju mogu dovesti do trenutnog smanjenja boli i mogućeg poboljšanja funkcije, ali učinak nije trajan, međutim, nema utjecaja na dugoročni rizik od operacije. Injekcije kortikosteroida su korisne kod radikularne boli, ali su manje učinkovite za spinalnu stenozu, neradikularnu bol u leđima i patologiju fasetnih zglobova.

2.4.3.2. Liječenje s ciljem obnove, popravka i regeneracije bolesti intervertebralnog diska: molekularna terapija

Razvoj molekularne znanosti doveo je do razvoja raznih eksperimentalnih i kliničkih ispitivanja u manipulaciji stanicama, genima i raznim faktorima rasta u pokušaju proizvodnje završnih proteina koji mogu popraviti i regenerirati degenerirani disk, obično u ranoj fazi degeneracije diska, odnosno kod Pfirrmannove skupine bolesnika 1-3 stupnja, kako bi se obnovio oštećeni intervertebralni disk.

Tri glavna mehanizma su (24):

- stanična terapija, koja djeluje egzogenim ubrizgavanjem stanica kako bi se povećao i nadopunio ECM izvanstaničnog matriksa putem matičnih stanica, nativnog diska i stanica kondrocita koje sazrijevaju u stanice sa sposobnostima anaboličkog stvaranja;
- terapija faktorom rasta, koja djeluje kroz injekcije egzogenih proteina koje povećavaju proizvodnju nativnih kondrocitnih stanica povećanjem regulacije proteina anaboličkog ekstracelularnog matriksa (ECM) i smanjenjem kataboličkih krajnjih proizvoda
- genska terapija, koja djeluje prijenosom genetskog materijala, koji pomaže u obnavljanju ili održavanju ECM-a.

Razvoj molekularne terapije je obećavajući, posebno kod potencijalno izlječivih intervertebralnih bolesti. Ove se terapije razlikuju od drugih strategija liječenja koje imaju za cilj ublažavanje boli, promjenu prirode oboljelog segmenta diska ili definitivnu zamjenu i operaciju fuzije. Međutim, molekularna terapija je još uvijek uglavnom u fazi kliničkog ispitivanja i/ili eksperimentalnog razvoja, a široko zagovaranje prakse molekularne znanosti u kliničkoj medicini još uvijek nije prevladavajuće (24).

2.4.3.3. Rekonstruktivne strategije: tehnike perkutanog intervertebralnog diska

Perkutana dekompresija ima nekoliko različitih tehnika, s različitim metodama i znanošću iza svake od ovih tehnika. Njihov zajednički cilj je odvajanje živčanih elemenata od iritantne patologije, smanjenje veličine protruzije diska u kralježničkom kanalu i rekonstrukcija funkcije oštećenog diska.

Primjeri perkutane dekompresije su mehanička dekompresija, toplinska dekompresija, kemijska dekompresija i implantacija biomaterijala. Takve tehnike imaju za cilj rekonstrukciju strukture i oblika intervertebralnog diska kako bi se pacijentima ublažili simptomi bolesti. Pacijenti koji su prikladni za ove strategije liječenja su oni koji imaju uznapredovalu fazu bolesti diska na MRI snimci, a koja se manifestira značajnom mehaničkom boli u leđima s pozitivnom diskografijom. Prolaps diska, u tim slučajevima, trebao bi biti mali i ograničen jer ove neizravne dekompresivne tehnike ne mogu povratiti intrakanalne hernije diska (25).

2.4.3.4. Kirurško liječenje

Kirurško liječenje bolesti diska je stalni izvor rasprava među kirurzima, stručnjacima za bol i znanstvenim zajednicama. Kirurško liječenje pokriva dvije skupine bolesnika s različitim potrebama.

Prvu skupinu bolesnika čine bolesnici s akutnim neurološkim pogoršanjem i/ili sindromom cauda equina te ova skupina ima jake indikacije za rano kirurško liječenje. To je obično mala skupina pacijenata s bolestima diska koje se manifestiraju na tako akutan način. Češću skupinu čine bolesnici s kroničnom boli u donjem dijelu leđa, a na snimci diska kod ovih pacijenata se vidi degenerativni disk s ili bez disk hernije (25).

3. CILJ RADA

Glavni cilj ovog diplomskog rada je:

- Prikazati broj hospitaliziranih na Odjelu za neurologiju Opće bolnice Dubrovnik zbog bolesti intervertebralnog diska.

Sporedni ciljevi su:

Prikazati:

- oboljele prema dobi, spolu i zanimanju
- broj oboljelih prema lokalizaciji oboljelog dijela kralješnice
- tip oštećenja intervertebralnog diska
- broj i duljinu hospitalizacije
- prisutnost neuroloških oštećenja.

4. METODE

a) Ispitanici

Studija je retrospektivna i podaci su prikupljeni iz dokumentacije Odjela za neurologiju Opće bolnice Dubrovnik.

Ispitanici su bolesnici Odjela za neurologiju Opće bolnice Dubrovnik kojima je postavljena dijagnoza oštećenja intervertebralnog diska u vremenskom razdoblju od 1. 1. 2018. do 31. 12. 2020. godine.

b) Postupci

Postupci uključuju sljedeće:

1. Opću i neurološku anamnezu kao i sljedeće varijable:
 - dob
 - spol
 - zanimanje
 - broj prethodnih hospitalizacija zbog istog oboljenja
 - duljinu hospitalizacije.
2. Kompletni neurološki pregled
3. Radiološku dijagnostiku kralješnice – magnetska rezonanca kralješnice.

c. Statistička analiza

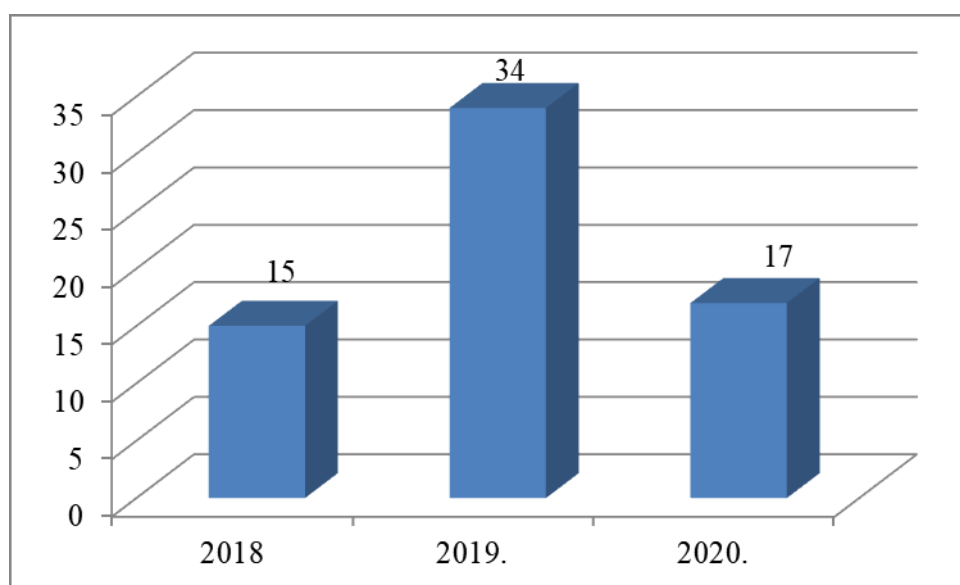
- analizirani su ispitanici po dobi, spolu, zanimanju i broju hospitalizacija
- analizirana je vrsta terapije
- analizirana je duljina hospitalizacije prema tipu oboljenja i lokalizaciji bolesti intervertebralnog diska
- analizirana je vrsta terapije prema tipu oboljenja i lokalizaciji bolesti intervertebralnog diska
- analiziran je komorbiditet dijabetes
- analizirane su neurološke komplikacije
- analiziran je BMI i pušenje.

Kategorijski podatci prikazani su apsolutnim i relativnim frekvencijama. Numerički podatci opisani su aritmetičkom sredinom i standardnom devijacijom. Razlike ili povezanost kategorijskih varijabli testirane su χ^2 testom. Razlike normalno raspodijeljenih numeričkih varijabli između dviju nezavisnih skupina testirane su Studentovim t-testom. Povezanost normalno raspodijeljenih numeričkih varijabli ocijenjena je Pearsonovim koeficijentom korelacije r. Razina značajnosti je postavljena na $\alpha = 0,05$. Korišten je statistički program Statistika 6.0.

5. REZULTATI

U ovoj studiji uključeno je 65 ispitanika koji su hospitalizirani na Odjelu za neurologiju Opće bolnice Dubrovnik u vremenskom razdoblju od 1. 1.2018. do 31. 12. 2020. s dijagnozom bolesti intervertebralnog diska.

Broj oboljelih po godinama prikazan je u grafičkom prikazu br. 1. Prosječni godišnji broj ispitanika u ovoj studiji je 22.



Grafički prikaz 1. Broj ispitanika prema godini hospitalizacije

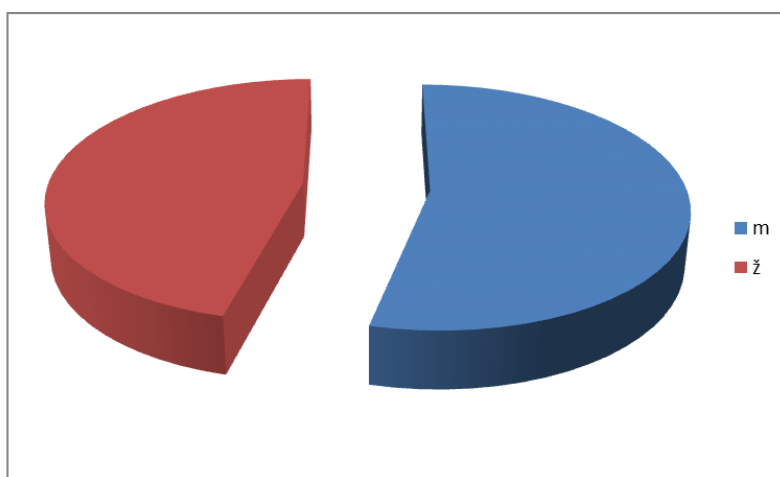
U tablici 1. prikazan je udio hospitaliziranih s bolestima intervertebralnog diska prema ukupnom broju hospitaliziranih na Odjelu za neurologiju Opće bolnice Dubrovnik. Godišnji udio oboljelih kretao se od 2,4% do 5,5%, a prosječni udio bio je 3,8%.

Godina	Ukupan broj hospitaliziranih	Hospitalizirani s dijagnozom bolesti intervertebralnog diska	%
2018	615	15	2,4
2019	616	34	5,5
2020	462	17	3,7

ukupno	1693	65	3,8
---------------	-------------	-----------	------------

Tablica 1. Broj hospitaliziranih s bolesti intervertebralnog diska prema ukupnom broju hospitaliziranih po godini hospitalizacije na Odjelu za neurologiju Opće bolnice Dubrovnik

Među oboljelima, muškaraca je bilo 35 (54%), a žena 30 (46%), ali razlika u broju nije bila statistički značajna.



Grafički prikaz 2. Broj hospitaliziranih prema spolu

Srednja dob svih ispitanika bila je 51,8 godina. Muškarci su bili stariji i srednje dobi 52,2 godine, a žene 51,6 godina, ali razlika u dobi prema spolu nije bila statistički značajna. $T=0.06747$. $p=0.473$ (Student t test).

Najmlađa ispitanica imala je 28 godina, a najstariji ispitanik 81 godinu. U tablici 2. prikazani su ispitanici po spolu i dobnim skupinama. Najviše hospitaliziranih bilo je u dobnj skupini od 40-49 godina.

dob (god)	Spol		
	muškarci	žene	ukupno
< 20	0(0)	0(0)	0(0)
20-29	0(0)	1(3,3)	1(1,5)
30-39	5(14,4)	5(16,7)	10(15,4)
40-49	13(37,1)	8(26,6)	21(32,3)
50-59	9(25,7)	6(20,0)	15(23,1)
60-69	5(14,4)	5(16,7)	10(15,4)
70-79	1(2,8)	5(16,7)	6(9,2)
80-89	2(5,6)	0(0)	2(3,1)
Ukupno	35(100)	30(100)	65(100)

Tablica 2. Broj hospitaliziranih prema spolu i dobi

Zanimanje	Spol		
	muškarci (%)	žene (%)	ukupno (%)
fizički radnik	15 (42,9)	0(0)	15(23,1)
konobar/ica	1 (2,9)	3(10)	3(4,6)
kuhar/ica	2 (5,7)	1/3,3)	3(4,6)
službenik/ica	8 (22,8)	7(23,35)	15(20)
Vozač	6 (17,1)	0(0)	6(9,2)
student/ica	0 (0)	3(10)	3(4,6)
Spremačica	2(5,7)	4(13,2)	6(9,2)
krojač/ica	0(0)	1(3,3)	1(1,5)

Kućanica	0(0)	7(23,35)	7(10,7)
medicinska sestra	0(0)	2(6,7)	2(3,1)
poljoprivrednik/ica	1(2,9)	0(0)	1(1,5)
prodavač/ica	0(0)	2(6,7)	2(3,1)
Ukupno	35 (100)	30 (100)	65(100)

Tablica 3. Broj hospitaliziranih prema spolu i zanimanju

Analizirajući hospitalizirane prema zanimanju, 23% od ukupnog broja bilo je u kategoriji fizičkih radnika i službenika.

Svi fizički radnici bili su muškarci. Od ukupnog broja svih hospitaliziranih gotovo polovica bili su fizički radnici (42,9 %), dok u kategoriji službenika bilo je i 7 osoba ženskog spola. Najveći udio hospitaliziranih žena po zanimanju bile su kućanice i službenice – po 23% od ukupnog broja hospitaliziranih žena. (Tablica 3.)

Prosječna duljina svih hospitaliziranih bila je 6,47 dana $SD \pm 2,83$, a prosječna duljina prve hospitalizacije bila je 6.6 dana dok je ponovnih hospitalizacija bila 7,22 dana.

Hospitaliziranih s ispučenjem diska bilo je četvero, protruziju diska imao je 31 hospitalizirani, a prolaps diska ukupno 30.

Grafički prikaz 3. Broj oboljelih prema tipu oboljenja

Oboljenje	Prosječno duljina hospitalizacije (dani)	Standardna devijacija	p*
Ispupčenje diska	4,75	5,87	0,106
Protruzija diska	5,87	2,77	
Prolaps diska	7,03	3,47	
Svi	6,41	2,89	

Tablica 4. Prosječna duljina hospitalizacije prema vrsti oboljenja intervertebralnog diska

*ANOVA

Prosječna duljina hospitalizacije svih ispitanika bila je 6,4 dana. Duljina hospitalizacije bila je očekivano dulja u težem obliku bolesti, ali ne i statistički značajno. (Tablica 4.)

Duljina hospitalizacije prema godinama hospitalizacije prikazana je u tablici 5. i kretala se od 5 do 7 dana.

Godina	Prosječna duljina hospitalizacije (dani)	Standardna devijacija	*p
2020	7,2	2,58	0,927
2019	6,4	3,21	
2018	5,3	1,44	

Tablica 5. Prosječna duljina hospitalizacije prema godini hospitalizacije

*ANOVA

Analiza duljine hospitalizacije prema segmentu zahvaćene kralješnice i operacijskom zahvatu prikazana je u tablici 6.

Segment	Prosječna duljina hospitalizacije (dani)			Postavljena indikacija za operaciju
	Ukupno	Bez operacije	Operacija urađena	
Cervikalni	6,7	6,2	6,3	9,0
Torakalni	4,5	4,0	5,0	4,0
Lumbalni	6,6	6,3	6,0	6,5

Tablica 6. Prosječna duljina hospitalizacije prema dijelu zahvaćene kralješnice

Analizom korelacije dobi oboljelih i veličine ispupčenja, protruzije i prolapsa intervertebralnog diska nađe se negativna, statistički značajna korelacija $R = - 0.2613$.

Analizirani broj oboljelih po zahvaćenom segmentu kralješnice i pomaka intervertebralnog diska po segmentima prikazan je u tablici 7. Najveći broj oboljelih imao je pomak u lumbalnom dijelu kralješnice, čak 84,6% a najmanji u torakalnom dijelu. Razlika u pomaku između skupina bila je statistički značajna.

Segment	Broj oboljelih	%	Prosječna veličina pomaka u mm	Standardna devijacija	$P^* = 0,033$
Cervikalni	7	10,8	2,4	1,69	
Torakalni	3	4,6	1,9	0,82	
Lumbalni	55	84,6	5,2	3,61	

*ANOVA

Tablica 7. Broj oboljelih i prosječni pomak u mm prema segmentnima zahvaćene kralješnice

Kralježak	Broj	%	Prosječna veličina pomaka u mm
C1	1	14,4	3
C2	0	0	0
C3	1	14,3	5
C4	1	14,3	0,5
C5	2	28,6	1
C6	2	28,6	3,5
C7	0	0	0

Tablica 8. Broj oboljelih i prosječni pomak u mm prema segmentnima zahvaćene cervikalne kralješnice

Torakalni dio kralješnice				
Kralježak	broj	%	Prosječna veličina pomaka u mm	Standardna devijacija
Th2	1	33,3	1,8	-
Th3	2	66,7	1	0

Tablica 9. Broj oboljelih i prosječni pomak u mm prema segmentnima zahvaćene torakalne kralješnice

Lumbalni dio kralješnice					
Kralježak	Broj	%	Prosječna veličina pomaka u mm	Standardna devijacija	p*
L2	2	3,6	2,5	0,70	0,373
L3	11	20,0	5,4	3,63	
L4	20	36,4	6,8	3,35	
L5	22	40,0	5,3	3,20	

Tablica 10. Broj oboljelih i prosječni pomak u mm prema segmentnima zahvaćene lumbalne kralješnice

*ANOVA

Smjer pomaka intervertebralnog diska prikazan je u tablici 11. Najveći broj hospitaliziranih imalo je pomak intervertebralnog diska posteriorno, a najmanji broj anteriorno. Uspoređujući srednje vrijednosti pomaka intervertebralnog diska prema smjeru pomaka nisu nađene statistički značajne razlike.

Smjer pomaka intervertebralnog diska	Broj	%	Prosječna veličina pomaka u mm	Standardna devijacija	P*
Anteriorno	8	12,3	4,81	3,14	0,957
Posteriorno	22	33,8	4,67	2,138	
Dorzomedijalno	15	23,1	4,80	3,65	
Dorzolateralno	20	30,8	4,65	3,92	

Tablica 11. Broj oboljelih i prosječni pomak u mm prema smjeru pomaka intervertebralnog diska

*ANOVA

Kako se za bolest intervertebralnog diska, osim mehaničkog čimbenika spominje i čimbenik cirkulacije, u radu je analiziran i komorbiditet dijabetes.

U hospitaliziranih bolesnika oboljelih s pozitivnom anamnezom na dijabetes bilo je 29 (44,6%).

U tablici 12. prikazana je srednja dob dijabetičara i osoba bez dijabetesa. Osobe bez dijabetesa bile su statistički značajno mlađe u usporedbi s osoba koje boluju od dijabetesa. Razlike u srednjoj dobi analizirane su Studentovim t testom $t = 2,57$ $p < 0,05$.

	broj	%	Srednja dob (god)	Standardna devijacija	P*
dijabetičari	29	44,6	55,,75	14,56	0,006
nedijabetičari	36	55,4	48,61	10,71	

*Student t test

Tablica 12. Srednja dob hospitaliziranih s dijabetesom i bez dijabetesa

I trauma se spominje kao rizični čimbenik za bolest intervertebralnog diska, ali analizirajući hospitalizirane pacijente u ovoj studiji pozitivnu anamnezu imalo je samo 9 pacijenata ili 13,8% dok negativnu anamnezu je imalo čak 56 pacijenta ili 86,2%.

Analizirajući širenje boli u nogu u hospitaliziranih pacijenata prikazana je u tablici 13.

Širenje boli	broj	%
desna noga	25	38,5
lijeva noga	34	52,3
obje noge	4	6,1
bez boli u nozi	2	3,1

Tablica 13. Analiza širenja boli u nogu u hospitaliziranih osoba s bolesti intervertebralnog diska

U najvećeg broja hospitaliziranih 63 (97%) bila je prisutna bol koja se širila u jednu ili u obje noge. Nešto češće bol se širila u lijevu, nego u desnu nogu, a bolnost u obje noge bila je prisutna u 4 pacijenta.

Smetnje mokrenja imalo je 15 hospitaliziranih (23,1%).

U studiji je bilo 31 pušač - 47,7% i 34 nepušača - 52,3%, U tablici 14. je prikazan broj pušača i nepušača prema spolu.

Pušenje		Muškarci	%	Žene	%	P*
Da		20	57,1	11	36,7	0,16
Ne		15	42,9	19	63,3	

*hi kvadrat test

Tablica 14. Prikaz broja pušača i nepušača prema spolu

Pušača je više bilo muškaraca (57,1%) dok su žene u većoj mjeri bile nepušačice (63,3%). Razlike u broju pušača i nepušača prema spolu nije bila statistički značajna $p=0,16$.

Negativan Laseguov znak bio je u 13 pacijenata, najveći broj pozitivnih bio je u vrijednostima od 41^0-50^0 .

Laseguov znak u stupnjevima	Broj	%	Prosječna veličina pomaka u mm	Standardna devijacija	P*
0 -20	3	4,6	6,0	4,5	0,018
21-30	10	15,4	5,54	3,80	
31-40	2	3,1	4,2	1,2	
41-50	13	20	5,75	2,59	
51-60	10	15,4	6,67	4,31	
61-70	3	4,6	2,3	3,21	
71-80	4	6,2	4,70	1,88	
81-90	7	10,7	2,62	1,99	
Bez bolnosti	13	20,0	2,35	1,85	

Tablica 15. Prikaz broja hospitaliziranih prema Laseguovim znaku i prosječnoj veličini pomaka u mm

*ANOVA

Analizirajući pozitivan i negativan Laseguov znak u odnosu prema dijabetesu u ovoj studiji nije nađena statistički značajnu razliku među grupama (tablica 16).

Dijabetes	Lasegue pozitivan	Lasegue negativan	P*
Da	22	8	0,938
Ne	27	7	

Tablica 16. Prikaz broja hospitaliziranih prema Laseguovim znaku i dijabetesu

*hi kvadrat test

Vrijednost Laseguova znaka u grupi dijabetičara bila je 55,5⁰, a u grupi nedijabetičara 54,2⁰. Uspoređujući srednje vrijednosti Student t testom u ovoj studiji nisu nađene statistički značajne razlike: $t = 0,191$ $p=0,424$.

Analizirajući funkciju stopala, 26 hospitaliziranih osoba (40%) imalo je smetnje stopala, tj. poremećaj hoda.

	Oštećenje stopala +	Oštećenje stopala -	P*
Dijabetes -	14	16	0,323
Dijabetes +	25	10	
svi	39	16	

*hi kvadrat test

Tablica 17. Prikaz broja hospitaliziranih prema dijabetesu i oštećenju stopala

Srednja vrijednost BMI u ovoj studiji bila je 28,54 kg/m². Najniža vrijednost bila je 21,01 kg/m², a najveći iznos BMI bio je čak 49,4 kg/m². Srednja vrijednost i muškaraca i žena bile su iznad preporučenih vrijednosti, tako da su muškarci u skupini pretilih osoba, a žene u skupini osoba prekomjerne tjelesne mase.

Spol	BMI				p*
	Srednja vrijednost(kg/m ²)	Standardna devijacija	min kg/m ²	max kg/m ²	
Muškarci	30,34	7,98	23,04	49,54	0.044
Žene	26,39	4,19	21,01	33,06	

Tablica 18. Prikaz BMI prema spolu

Terapijski postupci hospitaliziranih prikazani su u tablici 19.

Terapija	Broj	%
Medikamentozno	28	43
Kirurški	37	57

Tablica 19. Prikaz terapije hospitaliziranih s bolestima intervertebralnog diska

Više od 60% pacijenata imali su takav stupanj oštećenja intervertebralnog diska koji je u terapijskom postupku imao indikaciju za operacijskim zahvatom.

6. RASPRAVA

Bolesti intervertebralnog diska su skupina degenerativnih bolesti kralježnice i mogu se pojaviti kao posljedica minimalne traume, ali i bez traume, a bolesnici često navode naglu pojavnost boli pri saginjanju, okretu ili podizanju tereta (26).

Učestalost križobolje varira među različitim izvješćima. To je peti najčešći uzrok posjeta liječniku i pogađa 7,6 do 37% pacijenata (27-29). Dugotrajnu bol i poteškoće u kretanju ima 10% bolesnika (26).

Degeneracija tkiva intervertebralnog diska javlja se prije degeneracije mišićnih i koštanih tkiva i u mnogim slučajevima je asimptomatska, a spominje se da početna degeneracija intervertebralnog diska može biti prisutna već u adolescenciji, kada 20% mladih ima blage znakove bolesti (30).

S godinama, incidencija raste i prisutna je u 10% muške populacije u dobi od 50 godina i do 50% u dobi od 70 godina. U nekim izvješćima, degenerativna bolest intervertebralnog diska može biti prisutna u 90% ljudi; a mnogi od njih nemaju znakove bolesti (8).

Ovo je prva studija koja analizira broj hospitaliziranih osoba na Odjelu za neurologiju Opće bolnice Dubrovnik s bolestima intervertebralnim diskom u periodu od 1. 1. 2018. – 31. 12. 2020. godine. Ograničenja ove studije su broj ispitanika, ali i analiza samo hospitaliziranih s dijagnozom bolesti intervertebralnog diska.

O prevalenciji bolesti intervertebralnog diska nemamo točne podatke jer mnoge osobe s anatomskim postojećim promjenama na intervertebralnom disku su asimptomatske (8).

Ipak, neke epidemiološke studije navode incidenciju bolesti intervertebralnog diska. Prema Jordonu, prevalencija u Finskoj i Italiji iznosi 1-3%, što je više za osobe u dobi od 30-59 godina, pri čemu muškarci imaju dva puta veću incidenciju od žena (27). Za Hrvatsku podatci o incidenciji i prevalenciji u literaturi se ne navode, a u ovoj studiji ne možemo govoriti o incidenciji bolesti intervertebralnog diska u općoj populaciji, nego samo o osobama koje imaju klinički teži oblik bolesti i zahtijevaju hospitalizaciju.

Deyo i sur. pretpostavljaju da će incidencija ovog oboljenja u Americi doseći oko 1-2% (28). Radhakrishnan i sur. izvijestili su da je godišnja incidencija cervikalne diskus hernije u Rochesteru i Minnesoti između 1976. i 1990. dosegla svoj vrhunac za osobe u 60-im godinama, s 18,6 od 100 000 osoba koje su razvile ovu bolest (30).

Rezultati ovih studija ograničeni su na određenu dobnu skupinu, regiju, zanimanje ili skupinu i teško se mogu uspoređivati (31-35).

Broj bolesnika s bolestima intervertebralnog diska povećava se s dobi i kod muškaraca i kod žena (36-39). Ipak, Jordon navodi da je broj ispitanika najveći za one u dobi od 30 do 59 godina (27), što se podudara i s našom studijom, u kojoj je najveći broj ispitanika bio u dobi od 40–49 godina.

Rezultati studije Ma i suradnika navodi da se broj pacijenata smanjuje za pacijente starije od 60 godina (40), a takvi rezultati su dobiveni i u ovoj studiji.

Rezultati većine studija pokazali su da je broj pacijenata dva puta veći za muškarce, nego za žene (26,40). U ovoj studiji muškaraca je više, ali samo za 9%.

Analizirajući zanimanje hospitaliziranih postoje razlike između spolova, pa su 43 % svih hospitaliziranih muškaraca bili fizički radnici, a u kategoriji službenika bilo je i 7 osoba ženskog spola. Od ukupnog broja hospitaliziranih žena bile su kućanice i službenice – po 23 %

Rezultati prethodnih studija pokazali su da se stopa pojave bolesti intervertebralnog diska povećava s povećanjem fizičkog rada i fizičkih opterećenja (41).

Lumbalni dio kralješnice češće je bio zahvaćen od cervikalnog dijela, a razlog se nalazi u činjenici da lumbalna kralježnica podnosi veće opterećenje jer nosi težinu i glave i gornjih ekstremiteta, dok vratna kralježnica treba poduprijeti samo glavu.

Za cervikalni dio kralješnice, držanje glave je glavni čimbenik rizika i postoji vrlo malo razlika između položaja u svakodnevnom životu i na radnom mjestu. S druge strane, rukovanje teškim opterećenjima i vibracije cijelog tijela najvažniji su čimbenici rizika za oštećenja lumbalne kralješnice.

U ovoj studiji najčešća pojavnost bolesti intervertebralnog diska bila je kao što se navodi i u literaturi u lumbalnom dijelu kralješnice i to na razinama L4-L5 i L5-S1 (40).

Osjetljivost Lasegueovog testa procjenjuje se na 91%, a specifičnost na 26% (41). U ovoj studiji najveći broj pozitivnih bio je u vrijednostima od 41⁰–50⁰.

U literaturi se spominje da BMI pozitivno korelira s degenerativnim bolestima intervertebralnog diska i bolovima u leđima (42). U ovoj studiji srednja vrijednost BMI bila je 28,54 kg/m², za muškarce srednja vrijednost je 30.34 kg/m² i oni spadaju u skupinu pretilih osoba, a žene u skupinu osoba s prekomjernom tjelesnom masom.

Bolest intervertebralnog diska može imati različite kliničke slike od asimptomatske, do dužeg trajanja i prelaska u kroničnu fazu koju karakteriziraju stalna bol srednjeg do jačeg intenziteta, pojave trnjenja u ekstremitetima, ograničavanja radne sposobnosti, pa čak i do psihičkih smetnji zbog perzistirajuće boli, a neki od oboljelih mogu imati neugodno iskustvo nepovjerenja okoline ili ih čak nepravedno mogu biti proglašeni simulantima.

Obzirom na sve navedeno potrebno je pojačati preventivne mjere kako na poslu u smislu zaštite na radu tako i osobno u povećanju razgibanosti i opreza pri radu, da bi se izbjegli teži oblici oboljenja, dugotrajna izostajanja s posla i indikacije za operacijskim zahvatima.

7. LITERATURA

1. Urban, J. P. G., Sally, R. (2003). "Degeneration of the intervertebral disc". *Arthritis Res Ther.* 5(3): 120–30.
2. Broberg, K.B., On the mechanical behaviour of intervertebral discs. *Spine (Phila Pa 1976)*, 1983. 8(2): p. 151-65.
3. Waxenbaum JA, Futterman B. (2018) Anatomy, Back, Intervertebral Discs. InStatPearls, <https://www.ncbi.nlm.nih.gov/books/NBK470583>.
4. Marchand, F. and A.M. Ahmed, Investigation of the laminate structure of lumbar disc annulus fibrosus. *Spine (Phila Pa 1976)*, 1990. 15(5): p. 402-10.
- 5 Moore K.L.T. and Persaud V.L. *The developing human (clinically oriented embryology)*, 8th edition, (2007), p. 339 and 344.
6. Park CH, Park ES, Lee SH, Lee KK, Kwon YK, Kang MS, Lee SY, Shin YH. Risk Factors for Early Recurrence After Transforaminal Endoscopic Lumbar Disc Decompression. *Pain Physician.* 2019 Mar;22(2):E133-E138.
7. Fjeld OR, Grøvle L, Helgeland J, Småstuen MC, Solberg TK, Zwart JA, Grotle M. Complications, reoperations, readmissions, and length of hospital stay in 34 639 surgical cases of lumbar disc herniation. *Bone Joint J.* 2019 Apr;101-B(4):470-477.
8. Boden SD, Davis DO, Dina TS, Patronas NJ, Wiesel SW. Abnormal magneticresonance scans of the lumbar spine in asymptomatic subjects. A prospective investigation *The Journal of bone and joint surgery American volume.* 1990;72(3):403-8.
9. Buckwalter JA. Aging and degeneration of the human intervertebral disc. *Spine.* 1995;20:1307–1314.
10. McNally DS, Shackelford IM, Goodship AE, Mulholland RC. In vivo stress measurement can predict pain on discography. *Spine.* 1996;21:2580–2587.
11. Postacchini F, Gumina S, Cinotti G, Perugia D, DeMartino C. Ligamenta flava in lumbar disc herniation and spinal stenosis. Light and electron microscopic morphology. *Spine.* 1994;19:917–922.

12. Melrose J, Roberts S, Smith S, Menage J, Ghosh P. Increased nerve and blood vessel ingrowth associated with proteoglycan depletion in an ovine anular lesion model of experimental disc degeneration. *Spine*. 2002;27:1278–1285.
13. Kreni zdravo (2020) <https://krenizdravo.dnevnik.hr/zdravlje/bolesti-zdravlje/protruzija-hernijacija-diska-uzroci-simptomi-lijecenje>
14. <https://hrv.arianahealthcentre.com/mediannaja-protruzija-diska>
15. Tarulli AW, Raynor EM (2007). Lumbosacral radiculopathy. *Neurologic Clinics*. 25 (2): 387–405.
16. Gardner A, Gardner E, Morley T (2011). Cauda equina syndrome: a review of the current clinical and medico-legal position. *European Spine Journal*. 20 (5): 690–697.
17. Urban Tripović, V. (2013) *Diskus hernija kralježnice*. Pula: Hrvatska liga protiv reumatizma.
18. Kreiner DS, Hwang SW, Easa JE, et al. An evidence-based clinical guideline for the diagnosis and treatment of lumbar disc herniation with radiculopathy. *Spine J*. 2014;14:180–91.
19. Čerimagić D., Uloga EMNG-a u neurološkoj praksi, *Medicus* 2019;28(1):95-104
20. Chou R., Atlas S.J., Stanos S.P., Rosenquist R.W. Nonsurgical interventional therapies for low back pain: A review of the evidence for an American Pain Society clinical practice guideline. *Spine (Phila Pa 1976)* 2009;34:1078–1093.
21. Risbud M.V., Shapiro I.M. Role of cytokines in intervertebral disc degeneration: Pain and disc content. *Nat. Rev. Rheumatol*. 2014;10:44–56.
22. Stuber K., Sajko S., Kristmanson K. Efficacy of glucosamine, chondroitin, and methylsulfonylmethane for spinal degenerative joint disease and degenerative disc disease: A systematic review. *J. Can. Chiropr. Assoc*. 2011;55:47–55.
23. Parr A.T., Manchikanti L., Hameed H., Conn A., Manchikanti K.N., Benyamin R.M., Diwan S., Singh V., Abdi S. Caudal epidural injections in the management of chronic low back pain: A systematic appraisal of the literature. *Pain Physician*. 2012;15:E159–E198.

24. Helm I S., Benyamin R.M., Chopra P., Deer T.R., Justiz R. Percutaneous adhesiolysis in the management of chronic low back pain in post lumbar surgery syndrome and spinal stenosis: A systematic review. *Pain Physician*. 2012;15:E435–E462.
25. Pfirrmann C.W., Metzdorf A., Zanetti M., Hodler J., Boos N. Magnetic resonance classification of lumbar intervertebral disc degeneration. *Spine (Phila Pa 1976)* 2001;26:1873–1878.
26. Maxey L. MJ, i sur. *Rehabilitation for the Postsurgical Orthopedic Patient*. 3. izdanje ed. St. Louis: Elsevier Mosby; 2013. str. 283-312.
27. Jordon J., Konstantinou K., O’Dowd J. Herniated lumbar disc. *BMJ Clin. Evid.* 2009;209:1118.
28. Deyo R.A., Tsui-Wu Y.J. Descriptive epidemiology of low-back pain and its related medical care in the United States. *Spine*. 1987;12:264–268. doi: 10.1097/00007632-198704000-00013.
29. Saicheua P. Occupational lumbar disc herniation among Thai workers claimed for compensation. *J. Med. Assoc. Thail.* 2001;8:253–257.
30. Radhakrishnan K., Kitchy W.J., O’Fallon M., Kurland L.T. Epidemiology of cervical radiculopathy: A population-based study from Rochester, Minnesota, 1976 through 1990. *Brain*. 1994;117:325–335. doi: 10.1093/brain/117.2.325.
31. Lee B.W., Lee J.E., Lee S.H., Kwon H.K. Kinematic analysis of the lumbar spine by digital videofluoroscopy in 18 asymptomatic subjects and 9 patients with herniated nucleus pulposus. *J. Manip. Physiol. Ther.* 2011;34:221–230. doi: 10.1016/j.jmpt.2010.12.011.
32. Al-Ryalat N.T., Saleh S.A., Mahafza W.S., Samara O.A., Ryalat A.T., Al-Hadidy A.M. Myelopathy associated with age-related cervical disc herniation: A retrospective review of magnetic resonance images. *Ann. Saudi Med.* 2017;37:130–137. doi: 10.5144/0256-4947.2017.130.
33. Liu C., Huang C.C., Hsu C.C., Lin H.J., Guo H.R., Su S.B., Wang J.J., Weng S.F. Higher risk for cervical herniated intervertebral disc in physicians: A retrospective nationwide population-based cohort study with claims analysis. *Medicine (Baltimore)* 2016;95:e5055. doi: 10.1097/MD.0000000000005055.

34. Lan F.Y., Liou Y.W., Huang K.Y., Guo H.R., Wang J.D. An investigation of a cluster of cervical herniated discs among container truck drivers with occupational exposure to whole-body vibration. *J. Occup. Health.* 2016;58:118–127. doi: 10.1539/joh.15-0050-FS. .
35. Shi N.N., Shen G.Q., He S.Y., Guo R.B. Epidemiology investigation and biomechanics analyses for the correlation between sacroiliac joint disorder and lumbar intervertebral disc degeneration. *Zhongguo Gu Shang.* 2014;27:560–564.
36. Modic MT, Obuchowski NA, Ross JS, et al. Acute low back pain and radiculopathy: MR imaging findings and their prognostic role and effect on outcome. *Radiology* 2005;237:597–604.
37. Chou R, Fu R, Carrino JA, et al. . Imaging strategies for low-back pain: systematic review and meta-analysis. *Lancet* 2009;373:463–72.
38. Carlisle E, Luna M, Tsou PM, et al. . Percent spinal canal compromise on MRI utilized for predicting the need for surgical treatment in single-level lumbar intervertebral disc herniation. *Spine J* 2005;5:608–14.
39. Lurie JD, Moses RA, Tosteson AN, et al. . Magnetic resonance imaging predictors of surgical outcome in patients with lumbar intervertebral disc herniation. *Spine (Phila Pa 1976)* 2013;38:1216–25.
40. Ma 1, Yunfei He , Wang A , Wang W, Yanhai Xi Y, Yu J 4, Xiaojian Y. Risk Factors Analysis for Foot Drop Associated with Lumbar Disc Herniation: An Analysis of 236 Patients *World Neurosurg.* 2018 Feb;110:e1017-e1024. doi: 10.1016/j.wneu.2017.11.154. Epub 2017 Dec 7.
41. Deville WLJM, Windt DAWM, van der Dzaferagic A, Bezemer PD, Bouter LM: The test of Lasegue: systematic review of the accuracy in diagnosing herniated discs. *Spine.* 2000;25:1140-7.
42. Yang S, Kim W, Choi KH, Yi YG. Influence of occupation on lumbar spine degeneration in men: the Korean National Health and Nutrition Examination Survey 2010-2013. *Int Arch Occup Environ Health.* 2016;89(8):1321–1328