

"Skolioza kod djece predškolske dobi"

Serdarević, Neven

Undergraduate thesis / Završni rad

2022

Degree Grantor / Ustanova koja je dodijelila akademski / stručni stupanj: **University of Dubrovnik / Sveučilište u Dubrovniku**

Permanent link / Trajna poveznica: <https://um.nsk.hr/um:nbn:hr:155:025842>

Rights / Prava: [In copyright](#)/[Zaštićeno autorskim pravom.](#)

Download date / Datum preuzimanja: **2025-02-22**



SVEUČILIŠTE U DUBROVNIKU
UNIVERSITY OF DUBROVNIK

Repository / Repozitorij:

[Repository of the University of Dubrovnik](#)



zir.nsk.hr



DIGITALNI AKADEMSKI ARHIVI I REPOZITORIJ

SVEUČILIŠTE U DUBROVNIKU
ODJEL ZA STRUČNE STUDIJE
PREDDIPLOMSKI STRUČNI STUDIJ SESTRINSTVO

NEVEN SERDAREVIĆ

SKOLIOZA KOD DJECE PREDŠKOLSKE DOBI

ZAVRŠNI RAD

DUBROVNIK, 2022.

SVEUČILIŠTE U DUBROVNIKU
ODJEL ZA STRUČNE STUDIJE
PREDDIPLOMSKI STRUČNI STUDIJ SESTRINSTVO

SKOLIOZA KOD DJECE PREDŠKOLSKE DOBI

ZAVRŠNI RAD

KANDIDAT:

Neven Serdarević

MENTOR:

Doc.dr.sc. Mladen Miškulin, prim.dr.med.

DUBROVNIK, 2022.

UNIVERSITY OF DUBROVNIK
DEPARTMENT OF PROFESSIONAL STUDIES
UNDERGRADUATE PROFESSIONAL STUDY OF NURSING

SCOLIOSIS IN PRESCHOOL CHILDREN

FINAL WORK

CANDIDATE:

Neven Serdarević

MENTOR:

Doc.dr.sc. Mladen Miškulin, prim.dr.med.

DUBROVNIK, 2022.

ZAHVALA

Na početku završnog rada želio bih se zahvaliti svim profesorima Sveučilišta Dubrovnik koji su mi na najbolji način prenosili znanje i koji su mi pokazali kako stjecati kompetencije i stalno se usavršavati.

Posebne zahvale pripadaju mentoru Doc. dr. sc. Mladenu Miškulinu, prim. dr. med., na podršci, savjetima i uputama, te izdvojenom vremenu i strpljenju tijekom izrade ovoga rada.

Zahvaljujem se svojoj obitelji na neizmornoj ljubavi, razumijevanju i podršci koju su mi pružili tijekom moga studiranja.

IZJAVA

S punom odgovornošću izjavljujem da sam završni rad izradio samostalno, služeći se navedenim izvorima podataka i uz stručno vodstvo mentora Doc.dr.sc.Mladen Miškulin, prim.dr.med..

Ime i prezime studenta

Potpis

SADRŽAJ

SAŽETAK SUMMARY

1. UVOD	6
1.1. Anatomski izgled kralješnice	8
1.1.1. Vratni kralješci	10
1.1.2. Prsni kralješci	10
1.1.3. Slabinski kralješci	11
1.1.4. Križna kost	11
1.1.5. Trtična kost.....	12
1.2. Definiranje, prevalencija i incidencija skolioze	13
1.3. Vrste skolioza	16
1.3.1. Funkcionalna (nestrukturalna) skolioza	18
1.3.2. Strukturna skolioza.....	19
1.4. Anamneza, fizikalni pregled i procjena.....	20
1.5. Dijagnostika skolioza	24
1.5.1. Metode po Nash-Moeu i Perdriolle Vidalu	27
1.5.2. Adamsov test.....	28
1.6. Prognoze skolioza	30
1.7. Popratne promjene zdravstvenog stanja kod skolioze.....	31
1.8. Liječenje skolioze.....	31
1.8.1. Praćenje	33
1.8.2. Fizikalna terapija	33
1.8.3. Ortoze	33
1.8.4. Sadreni povoji	36
1.8.5. Kirurško liječenje	36
2. CILJ ISTRAŽIVANJA	40
3. ISPITANICI I METODE	41
3.1. Ispitanici	41
3.2. Metode.....	41
4. REZULTATI.....	43
5. RASPRAVA.....	47
6. ZAKLJUČCI.....	49
7. POPIS LITERATURE	50
8. POPIS SLIKA	54

9. POPIS TABLICA.....	55
10. POPIS GRAFIKA	56

SAŽETAK

Skolioza, teški trodimenzionalni rotacijski deformitet kralješnice, koji se najprije primijeti kao zakrivljenost u frontalnoj ravnini, posljedica je loše razvijenog lokomotornog sustava i postaje sveprisutniji funkcionalno posturalni problem. Sve više istraživanja u Hrvatskoj i svijetu ukazuju na sve prisutniji problem skolioze kao posljedicu promijenjenog načina života te sve više vremena koje djeca provode sjedeći, posebice u nepravilnom položaju, a sve manje boraveći u prirodi u igri ili baveći se sportom kao i nedostatan kretanje tome uvelike pridonosi. Zbog samih promjena koje se događaju na zglobovima i kostima, a posljedično utječu i na mišiće stabilizatore koji kasnije samo pogoršavaju stanje i otežavaju izlječenje, liječenje skolioze je teže i dugotrajnije nakon završetka perioda rasta. Nasuprot tome skoliozu je u ranoj dobi moguće donekle ili u potpunosti ispraviti uz pomoć ortoza, operativnog liječenja ili pravilnih tjelovježbi koje propisuje kineziterapeut ili ortoped te uz edukaciju roditelja i odgojitelja spriječiti daljnje napredovanje iste. Cilj ovog rada je kroz najnovija saznanja iz znanstvene literature definirati što je skolioza, kako se dijagnosticira i liječi te predstaviti značaj ranog otkrivanja nepravilnog držanja i skolioze kod djece predškolske dobi, a kroz istraživanje želi se utvrditi prisutnost skolioze među djecom predškolske dobi u vrtiću u Cavtatu. Pregled djece kojim smo utvrđivali postojanje skolioze ili nepravilnog držanja obuhvaćao je mjerenje visine ilijačnih kostiju, visine ramena, asimetrije Lorenzovog trokuta te Adamsov test. Uzorak ispitanika čini trideset šestero djece u dobi od 5 do 7 godina. Rezultati istraživanja provedenog u sklopu ovog završnog rada pokazuju sumnju na skoliozu kod ukupno 11.11% ispitanika, a prevalencija skolioze korištenjem Adamsovog testa iznosila je 5,55%.

Ključne riječi: skolioza, deformitet, predškolska djeca, Adamsov test, zakrivljenost kralješnice, lokomotorni sustav, nepravilno držanje

SUMMARY

Scoliosis, a severe three-dimensional rotational spine deformity, which can be seen first as a curve in the front axis, is the consequence of a poorly developed locomotor system and ubiquitous functional postural problem. Many studies in Croatia and around the world are showing that scoliosis is becoming an ever more prevalent problem due to the changed lifestyle and more time that children are spending sitting, especially in an improper posture, and less time spent in nature playing or doing a sport. Due to the changes which occur on the joints and bones and that are having an effect on muscle stabilizers that will later just make the condition and treatment worse, healing scoliosis is harder and longer after the growing period is finished. Opposite to that, at an early age scoliosis can be treated and healed in significant part with help of orthosis, surgical operation or correct exercises that are prescribed by an orthopaedist or kinesitherapist, and with the education of parents and educators, the progress of scoliosis can be stopped. The goal of this final work is to explain and define scoliosis by newest scientific knowledge, how to diagnose and treat scoliosis and to present how meaningful it is to detect improper posture and scoliosis in preschool children, including determining the presence of scoliosis in preschool children in kindergarten in Cavtat. Examination of children to determine scoliosis was consisted of measuring the height of iliac bones, height of shoulders, asymmetry of Lorenzo's triangle and Adams' test. The sample of respondents consists of thirty-six children from the age of 5 to 7 years. The results of research made in this final work are suggesting the possibility of scoliosis in 11.11% of the respondents, and the prevalence of scoliosis using Adams' test is 5.55%.

Key words: scoliosis, deformity, preschool children, Adams test, curve of the spine, locomotor system, improper posture

1. UVOD

Pojam skolioza potječe od grčke riječi *skoliosis* što znači zakrivljenost. Skoliozom se označava bočna zakrivljenost kralješnice, koja normalno, kada se gleda sprijeda ili straga, ne pokazuje nikakvo bočno odstupanje. Hipokrat iz Kosa (460-377 p.n.e.) prvi je opisao u svojoj knjizi “De Articulationes” bočnu zakrivljenost kralješnice i upotrijebio termin skolioza. Nakon njega, Galen iz Pergama (129-216 n.e.) u “De Motu Musculorum” i Pavao iz EGINE (625.-690.) u svom medicinskom zborniku u sedam knjiga (latinski: De re medica libri septem), opisuju deformitete kralješnice i predlaže različite metode liječenja (Esposito i sur. 2012).

Tijekom šesnaestog stoljeća, Ambroise Paré (1517-1590), koji je tvorac riječi ortopedija, opisao je deformitet koji se danas prepoznaje i predložio liječenje skolioze na temelju čeličnog korzeta koji su izradili oružari. Kasnije je Andry (1658-1742) u svom udžbeniku ortopedije definirao deformitet i pretpostavio njegovu patogenezu. Tijekom devetnaestog stoljeća predložene su brojne teorije o patogenezi i liječenju skolioze. Krajem ovog stoljeća objavljeni su brojni opisi ovog deformiteta temeljem obdukcijских nalaza i radiološke obrade Wilhelma Konrada Roentgena iz Strassburga poboljšale su znanje o čimbenicima vezanim za skoliozu (Esposito i sur. 2012).

Esposito i sur. (2012) objašnjavaju kako je moderna era u liječenju skolioze započela s Hibbsom i Forbesom koji su prvi izvršili stvarnu proceduru fuzije kralješnice za ovu bolest, iako je postotak neuspjeha (pseudartroze) bio previsok. Godine 1946. Blount i Schmidt predstavili torakalnu ortozu, u kombinaciji s bočnim jastučićima za pritisak, nazvan Milwaukee steznik (the Milwaukee brace). Godine 1960. Harringtonova metoda operacijske stabilizacije skolioze predstavlja prekretnicu u kirurškom liječenju. Godine 1969., Dwyer A.F. iz Australije postigao je dobre rezultate novom metodom korekcije skolioze ekscizijom prednjeg diska u kombinaciji s umetanjem posebnih vijaka i kompresijom tijela kralješaka.

Danas se predlažu mnoge tehnike korekcije, uključujući razne gipsane obloge i aparatiće, ali, nažalost, u slučajevima teške zakrivljenosti kralješnice, fuzija kralješnice ostaje jedina metoda održavanja korekcije deformiteta.

Skolioza je poremećaj koji se javlja na filogenetski najmlađem dijelu lokomotornog aparata. To je dakle, deformitet kralješnice koji se javlja tijekom djetinjstva ili adolescencije.

Iako se stupanj zakrivljenosti mjeri na frontalnoj ravnini, skolioza je zapravo složeniji, trodimenzionalni problem jer se deformitet kralješnice očituje u tri ravnine:

- frontalna ravnina
- sagitalna ravnina
- aksijalna ravnina (American Association of Neurological Surgeons 2021).

Frontalna ravnina je okomita ravnina od glave do stopala i paralelna s ramenima, koja dijeli tijelo na prednji i stražnji dio. Sagitalna ravnina dijeli tijelo na desnu i lijevu polovicu. Aksijalna ravnina je paralelna s ravninom tla i pod pravim kutom na frontalnu i sagitalnu ravninu (American Association of Neurological Surgeons 2021).

Većina slučajeva skolioze s kojima se susreće liječnik obiteljske medicine bit će bez očitog uzroka (idiopatska). Ponekad se može dogoditi značajna bočna devijacija kralješnice s malo ili nimalo rotacije kralješnice i bez abnormalnosti kostiju. U tim slučajevima, skolioza može biti posljedica boli, abnormalnosti leđne moždine, tumora (intraspinalnih i ekstraspinalnih) i infekcije što zahtjeva daljnju obradu radi shvaćanja etiologije deformiteta kralješnice, a samim time i načina liječenja. Anamneza, klinički pregled i radiološka obrada, te etiologija i životna dob pacijenta, ključni su u procjeni skolioze i donošenju odluke o načinu liječenja.

Prognoza skolioze je obično lošija što se bolest ranije pojavi. Daleko najčešće su idiopatske adolescentne skolioze koje se javljaju u vrijeme naglog rasta (Zavod za javno zdravstvo Dubrovačko-neretvanske županije 2021). U posljednjih nekoliko desetljeća se intenzivno radi na otkrivanju etiologije i patogeneze te terapije svih deformiteta kralješnice, a posebice skolioze.

1.1. Anatomski izgled kralješnice

Kralješnica (*columna vertebralis*) je os čovjekovog kostura i cijelog tijela. U njezinu kanalu nalazi se dobro zaštićena leđna moždina (Bryce i sur. 2007).

Leđna moždina (*medulla spinalis*) predstavlja produženi dio središnjeg živčanog sustava. Ima ovalan oblik, a sve više se suzuje ka donjem dijelu (Keros i Chudy 2002).

Kralješnički kanal ima protektivnu ulogu. U njemu se nalazi leđna moždina koja je duga oko 40-50 cm, u odraslih osoba završava na razini drugoga slabinskog kralješka, dok kod djece završava u razini trećeg slabinskog kralješka. Izvana je građena od bijele tvari, a iznutra je siva tvar u obliku slova H, pa tako razlikujemo prednje i stražnje robove. (Keros i sur. 1999).

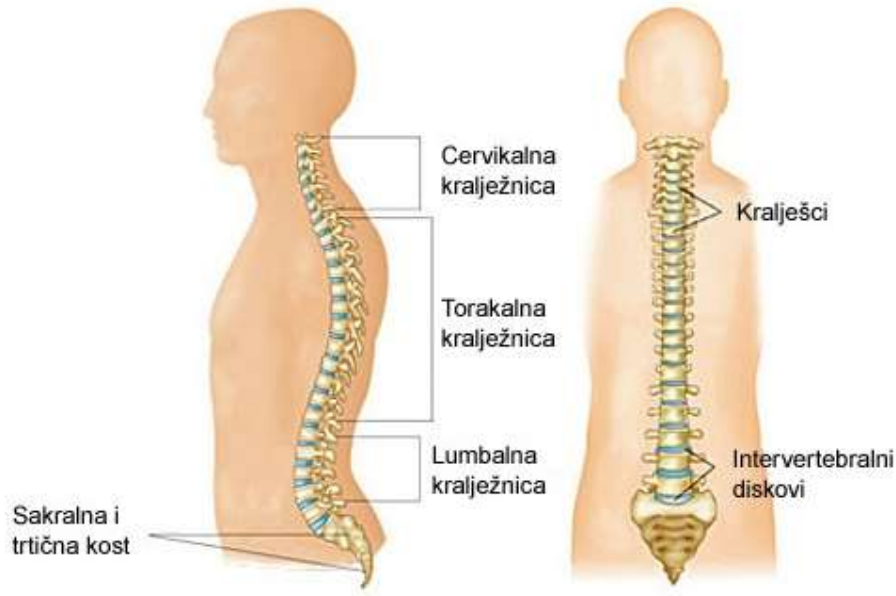
Kralješci (*vertebrae*) imaju tijelo (*corpus*) čija je zadaća prenositi težinu, dok se sa stražnje strane nalazi luk (*arcus*) za koji se vežu mišići i ligamenti.

Kralješnica je smještena u medijalnoj ravnini u stražnjem dijelu trupa. Kralješnica se sastoji od 24 slobodna i gibljiva segmenta odvojena s 23 hrskavična intervertebralna diska, s izuzetkom spoja između atlasa (prvog) i aksisa (drugog) kralješka, te se na nju nastavlja križna kost (lat. *os sacrum*) i trtična kost (lat. *os coccygis*) (Slika 1).

Kralješnica ima četiri fiziološke krivine, dvije prednje u cervikalnom i lumbalnom dijelu, te dvije stražnje u torakalnom i sakralnom dijelu. Te krivine su jako bitne u održavanju stabilnosti tijela pri pomicanju i održavanju stabilnog težišta. (Bajek i sur. 2007).

Kralješnica se sastoji od 32 ili 33 međusobno povezana ili srasla koštana segmenta, tj. kralješka:

- 7 vratnih kralješaka (*vertebrae cervicales*);
- 12 prsnih kralješaka (*vertebrae thoracicae*);
- 5 slabinskih kralješaka (*vertebrae lumbales*);
- 5 križnih kralješaka (*vertebrae sacrales*);
- 3-4 trtičnih kralješaka (*vertebrae coccygeae*) (Bajek i sur. 2007).



Slika 1: Kralješnica

Izvor: http://www.scipion.hr/Repository/Images/bolna-stanja-ozljede/kraljeznica_Velika.jpg

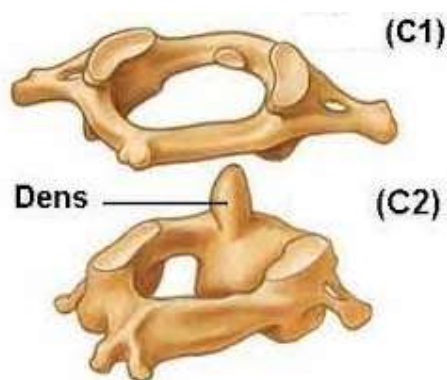
(Datum pristupa: 12.09.2021.)

Prve tri skupine (cervikalna, torakalna i lumbalna) nazivaju se pravim kralješcima, jer su samostalni segmenti, ostale dvije skupine su lažni kralješci. Pet križnih kralješaka sraslo je u cjelovitu križnu kost, a 3 do 4 trtična, također su srasla u trtičnu kost. (Bajek i sur. 2007).

U sagitalnoj ravnini normalne krivine kralješnice se nalaze u cervikalnom, torakalnom i lumbalnom dijelu kralješnice, te promatrajući kralješnicu po strani daju oblik slova „S“ . Krivine se definiraju kao lordoza u cervikalnom i lumbalnom dijelu kralješnice i kifoza u torakalnom i sakralnom dijelu kralješnice. Te krivine služe kako bi amortizirali distribuciju mehaničkog naprezanja tijekom izvođenja pokreta. Cjelinu čine krivine s mišićima i ligamentima koji kralješnici daju čvrstoću. Kada ne bi postojali mišići i ligamenti, kralješnica bi izgubila svoj fiziološki oblik, te bi došlo do proširenja kralješaka i to sve zbog velikog pritiska u diskovima (Scoliosis 2021).

1.1.1. Vratni kralješci

Prvi vratni kralješak je glavonoša, atlas. Građen je od dva luka. Nalikuje na prsten, a budući da nema tijelo i trnasti nastavak veoma je jedinstven te se tako razlikuje od drugih kralješaka. Drugi vratni kralješak je okretač tj. *axis*. S tijela drugog vratnog kralješka strši zub u prednji luk atlasovog prstena koji se okreće oko njega (Slika 2). Sedmi vratni kralješak se zove *vertebra prominens* jer ima dugi trnasti nastavak (Andreis i Jalšovec 2009).



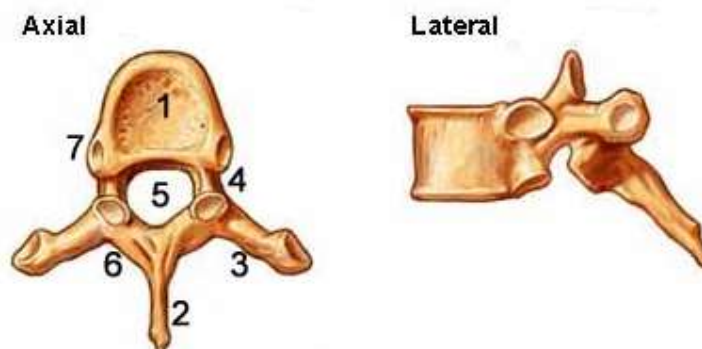
Slika 2: Prvi i drugi vratni kralješak

Izvor: <https://www.spinoteka.hr/index.php> (Datum pristupa: 21.12.2021.)

1.1.2. Prsni kralješci

Ovi kralješci preko zglobnih površina nose rebra.

Izgled aksijalne i lateralne strane prsnog kralješka je prikazan na Slici 3.



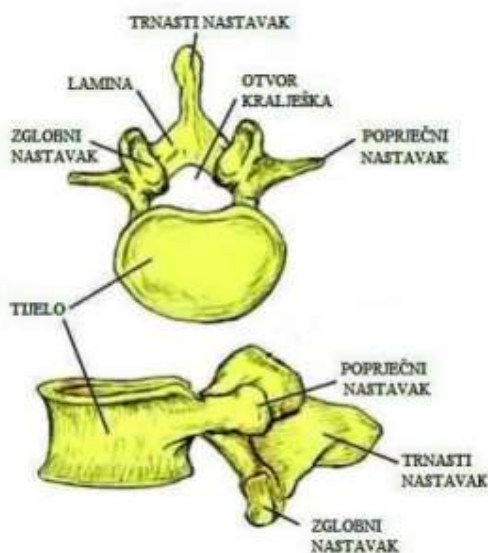
Slika 3: Prsni kralješak

Izvor: <https://www.spinoteka.host25.com/articles/anatomija-ki%C4%8Dmenog-stupa.html>

(Datum pristupa: 22.12.2021.)

1.1.3. Slabinski kralješci

Slabinski kralješci su veoma krupni. Oni preuzimaju težinu cijelog gornjeg dijela tijela. Odlikuju se s rebrastim nastavcima koji zapravo predstavljaju zakržljala rebara (Keros i sur. 1999). Ustroj i građa slabinskog kralješka je predstavljena na Slici 4.

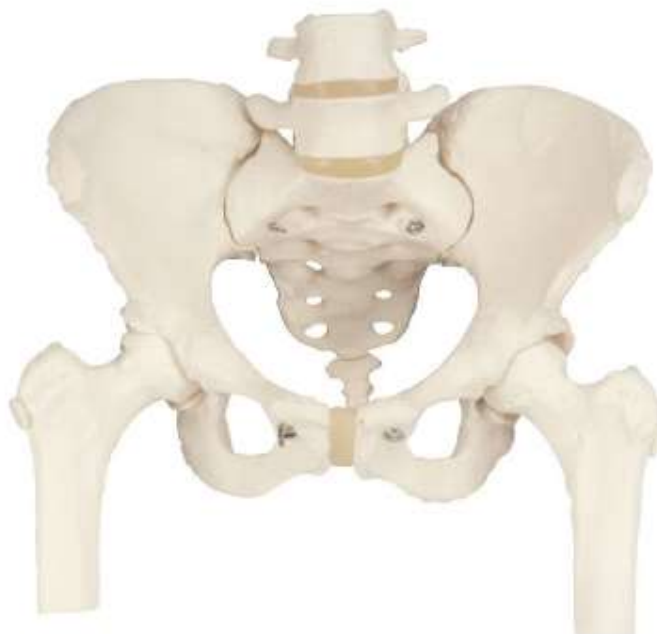

Slika 4: Slabinski kralješak

Izvor: <https://zir.nsk.hr/islandora/object/unin%3A33350/datastream/PDF/view> (Datum pristupa: 23.12.2021.)

1.1.4. Križna kost

Križna kost (Slika 5) ima trokutast izgled. Sačinjena je od ukupno pet sraštenih križnih kralješaka. Križna kost je s prednje strane pomalo udubljena, dok je stražnja strana izbočena. Uzduž križne kosti se proteže kanal koji predstavlja nastavak kralješnične cijevi. Kod žena je križna kost plića i šira, a kod muškaraca je udubljena i uža je (Keros i sur. 1999).



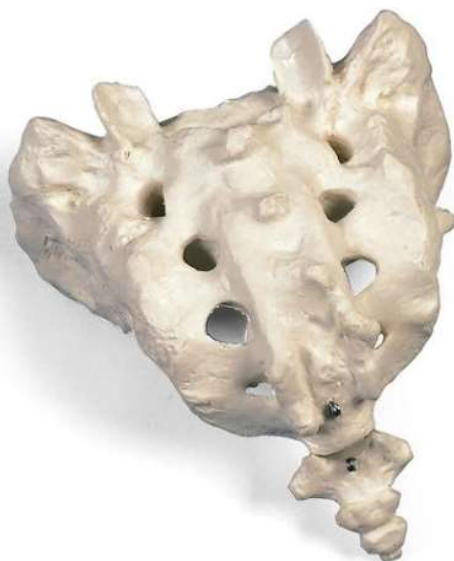Slika 5: Križna kost

Izvor: <https://www.medicalsupplies.co.uk/pelvic-skeleton-model-with-femur-heads.html>

(Datum pristupa: 23.12.2021.)

1.1.5. Trtična kost

Trtična se kost nastavlja na donji kraj križne kosti. Nastaje sraštenjem četiri do pet trtičnih koščica. Kost koja se nalazi najgornja spojena je s križnom kosti te je pomična, a ostale tijekom života srastu (Keros i sur. 1999). Izgled trtične kosti prikazan je na Slici 6.



Slika 6: Trtična kost

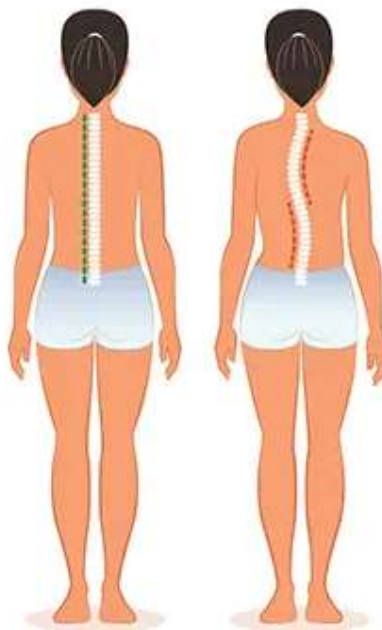
Izvor: <https://hercegova-trgovina.hr/trgovina/biologija-kemija-i-priroda/modeli-anatomije/modeli-pojedinačnih-kostiju/krizna-i-trtica-kost/> (Datum pristupa: 23.12.2021.)

1.2. Definiranje, prevalencija i incidencija skolioze

Svako odstupanje od normalnih stupnjeva krivina kralješnice se smatra deformitetom (Muftić i sur. 2010). Jedan od veoma teških deformiteta stuba kralješnice je skolioza (Slika 7).

Skolioza je trodimenzionalni rotacijski deformitet kralješnice koja uz postranični zavoj uključuje rotaciju kralješaka i promjenu profila.

Skolioza predstavlja stanje koje je obilježeno trodimenzionalnim deformitetom kralješnice pri kojemu, uz postranično svijanje, dolazi do rotacije same kralješnice uz torziju kralješaka.

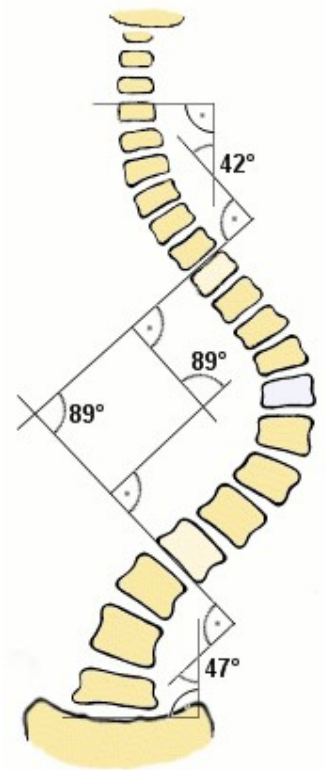


Slika 7: Prikaz normalne kralješnice (lijevo) i skolioze (desno)

Izvor: <https://www.uhhospitals.org/Healthy-at-UH/articles/2020/03/scoliosis-what-parents-need-to-know> (Datum pristupa: 14.09.2021.)

Skolioza se definira kao prisutnost jedne ili više bočnih krivulja kralješnice u frontalnoj ravnini, iako abnormalne krivulje mogu utjecati na poravnanje kralješnice u sve tri dimenzije. To je bočna zakrivljenost kralješnice s Cobbovim kutom od 10° ili više (Kotwicki 2008).

Prema Cobb-u kut skolioze se mjeri tako da se odredi najviše i najniže nagnuti kralješak. Na gornju i donju plohu kralješaka povuče se tangenta i na nju okomica, pa se sjecište tih dvaju okomica naziva Cobb-ov kut (Slika 8). Ova abnormalna zakrivljenost može biti rezultat prirođene ili razvojne koštane ili neurološke abnormalnosti, ali u većini slučajeva uzrok je nepoznat.



Slika 8: Cobb-ov kut

Izvor: https://www.physio-pedia.com/Cobb%27s_angle (Datum pristupa: 14.09.2021.)

Prema MKB-10 dijagnoza skolioze (lat. scoliosis) je pod šifrom M41 (od M41.0 do M41.9 ovisno o vrsti). Skolioza može biti kombinirana s kifoza (povećana zakrivljenost kralješnice u prsnom dijelu gledano bočno), u tom slučaju koristi se pojam kifoskolioza.

Tijekom djetinjstva postoji velika učestalost odstupanja pravilnog držanja, te se procjenjuje na 20%, što osim što je zabrinjavajuće, predstavlja i javnozdravstveni problem. (Prado Viera 2015). Znakovi skolioze počinju tijekom djetinjstva, pogoršavaju se rastom i mogu postati trajni ako se ne liječe.

Skolioza se javlja u oko 4% svjetske populacije, a češće se javlja kod djevojčica u adolescenciji nego kod dječaka. Pojavnost skolioze kod djevojčica od 7 godina iznosi 36%, od 8 godina iznosi 36%, a od 10 godina je 52%. Idiopatske skolioze (kao najčešći tip skolioza) se pojavljuju kod čak 75-85% svih skolioza (Devedžić 2008).

U općoj populaciji se idiopatska skolioza pojavljuje u 2-3%. U najviše slučajeva se ona pojavljuje u fazi zamaha rasta, i to od 5-8 godine ili od 11-14 godine (Kesak-Ursić 2017). Prema podacima u literaturi skolioza se nasljeđuje autosomno dominantno, a uzrok pojave skolioze može biti i multifaktorijalan.

Procjenjuje se da se idiopatska skolioza s krivinom većom od 10 stupnjeva po Cobbu javlja u 2-3% djece mlađe od 16 godina. Medicinska istraživanja pokazuju smanjivanje prevalencije skolioze kako se povećava kut skolioze po Cobbu. Samo manji dio djece (10%) s krivinom većom od 10% (prva grupa) zahtjeva tretman (Muftić i sur. 2010).

1.3. Vrste skolioza

Osnovna praktična podjela skolioze je na:

- strukturalnu i
- nestrukturalnu (funkcionalnu) skoliozu (Gomes da Silva i sur. 2010).

Prema Gomes da Silva i sur. (2010) strukturalne skolioze dijele se na:

1. Idiopatske:
 - a) infantilne (od 0 do 3 godine);
 - b) juvenilne (3 do 10 godina);
 - c) adolescentne (preko 10 godina).

2. Neuromuskularne:

- a) neuropatske – gornji motorni neuron (cerebralna paraliza, spinocerebelarna degeneracija, *syringomyelia*, spinalni tumori);
- b) neuropatske – donji motorni neuron (*poliomyelitis*, trauma, spinalna muskularna atrofija, *myelomeningocela*);
- c) miopatske (*arthrogryposis*, muskularna distrofija, kongenitalna hipotonija, *myotonia dystrophica*);

3. Kongenitalne (Wedge vertebra, Hemivertebra);

4. Neurofibromatoza;

5. Marfanov ili Ehlers-Danlosov sindrom;

6. Reumatoidni poremećaji (juvenilni reumatoidni artritis);

7. Skolioza nakon traume i operativnih zahvata (frakture kralješnice, postlaminektomija, post torakoplastika);

8. Ekstrapinalne kontraktуре (teški ožiljci nakon opekotina);

9. Osteohondrodistrofije (Morquio's sindrom, *spondyloepiphyseal dysplasia*, *Achondroplasia*);

10. Infekcije kostiju (akutne i kronične);

11. Metabolički poremećaji (*osteogenesis imperfecta*, *homocystinuria*).

12. Skolioze vezane za promjenu lumbosakralnog dijela (kongenitalne anomalije lumbosakralne regije, *spondylolisthesis*);

13. Tumori (*osteoidosteoma*, spinalni tumori).

Nestrukturalne skolioze dijele se na:

1. Posturalne skolioze;

2. Histerične skolioze;

3. Skolioze uzrokovane iritacijom korijena živca;

4. Skolioze uzrokovane upalom;

5. Skolioze uzrokovane nejednakom duljinom nogu;

6. Skolioze uzrokovane kontrakturama zglobova kuka (Khubaib i sur. 2019).

1.3.1. Funkcionalna (nestrukturnalna) skolioza

Nestrukturnalna skolioza je privremena vrsta skolioze gdje je kralješnica inače normalna, a povezana je s nepravilnim držanjem, nadražajem živčanih korjena ili nejednakom dužinom donjih udova. Stoga je u praksi prisutan naziv „skoliotično držanje“ koje je povezano s nepravilnim držanjem i koje se značajno razlikuje od strukturalne skolioze jer nema rebrene grbe pa se na RTG snimku vidi kao blaža krivina koja nije povezana s rotacijom.

Nestrukturnalna skolioza se još naziva i funkcionalna, jer nisu problem same strukture kralješnice već je to rezultat funkcionalnog problema. Stoga se rješavanjem funkcionalnog problema, rješava i sama skolioza.

Funkcionalne skolioze se mogu podijeliti na:

- kompenzatorne i
- posturalne (Kosinac 2002).

Kompenzatorna skolioza javlja se kao posljedica poremećaja stato-dinamičkih odnosa, najčešće zbog deformiteta kuka zbog nejednake duljine donjih udova, akutnog reumatizma i sl. Smetnje vida također mogu biti uzročnik kompenzatorne skolioze, ali ako se primarni uzroci uklone, uklonit će se i skolioze.

Posturalna skolioza se obično primjećuje nakon 10. godine života koja nastaje na osnovi ligamentornomišićnog aparata ili disfunkcije živčanog sustava zbog ubrzanog rasta i razvoja. U pravilu iskrivljenja kralješnice su neznatna i nestaju u pretklonu ili ležećem položaju. Ono obilježava blago iskrivljenje kralješnice bez ikakvog ograničenja pokreta kralješnice i nepostojanje torakalnog deformiteta. Samim time ovako skoliotično držanje se rijetko pretvara u skoliozu i nije potreban poseban liječnički postupak, no potrebno je održavati mobilnost mišićnoligamentarnog aparata do samog završetka rasta (Matasović i Strinović 1986).

Kod posturalne skolioze može doći do prave skolioze s deformitetom kostiju, ali je veoma rijetko, osobito ukoliko se pravilno izvode fizikalne vježbe. Tada je mogućnost prelaska u pravu skoliozu neznatna (Adams i sur. 2001). U slučaju posturalne skolioze iskrivljenje kralješnice je uglavnom neznatno i neprimjetno te se pokazuju samo u pretklonu, dok u ležećem položaju nestaje. Oko 60 % slučajeva posturalne skolioze ima uzrok organskog

podrijetla, a uzrok može biti i deformitet donjih udova, poremećaj sluha, oslabljen vid ili deformitet lopatično-nadlaktičnog pojasa. Skoliotičko držanje se može u potpunosti ispraviti te se javlja kao iskrivljenje kralješnice bez rotacije i torzije kralješka.

Kako bi se spriječilo razvijanje funkcionalne skolioze, potrebne su vježbe istezanja u različitim položajima kao što su stojeći, sjedeći, klečeći i ležeći položaj. Potrebno je naučiti i pravilnu tehniku disanja, masažu za pripremu i opuštanje muskulature da bi se eliminirala mišićna i ligamentarna napetost. Uz to je važno da djeca sudjeluju u športsko-rekreativnim aktivnostima kojima je cilj stvaranje svijesti o odupiranju vanjskim faktorima koji vode do skoliotičnog držanja (Kosinac 2002).

1.3.2. Strukturalna skolioza

Strukturalna skolioza predstavlja postraničnu krivinu kralješnice koja je prisutna u svim položajima tijela i koju osoba ne može voljno ispraviti. Strukturalne skolioze su uzrokovane anatomskim promjenama na kralješnici, kralješničkim zglobovima, ligamentima ili paravertebralnim mišićima. Etiološki se klasificiraju na:

- kongenitalne skolioze (Gomes da Silva i sur. 2010).
- stečene

Kongenitalne skolioze nastaju kao posljedica raznih anomalija kralješnice. Kao što su na primjer: prekobrojni kralješci, klinasti kralješci, sakralizacija i dr. No, te anomalije ne moraju biti genetski uvjetovane, u ranom su stadiju često rezultat poremećene embriogeneze.

Stečene skolioze su daleko brojnije od kongenitalnih skolioza. Prema etiološkoj klasifikaciji strukturalnih skolioza prema Cobb-u postoje:

- Miopatske skolioze (uzrok je mišićna distrofija);
- Neurotske skolioze (uzrok je poliomijelitis, neurofibromatoze, cerebralne kljenuti);
- Osteopatske skolioze (uzrok je kongenitalni, torakogeni nakon oboljenja toraksa distrofična koštana oboljenja); i
- Idiopatske skolioze (uzrok je nepoznat) (Kosinac 2002).

Većina skolioza dječje i adolescentne dobi su idiopatske. Idiopatske skolioze su najčešće strukturalne skolioze, dijele se s obzirom na dob u kojoj nastaju na:

- infantilne,
- juvenilne i
- adolescentske (Zavod za javno zdravstvo Dubrovačko-neretvanske županije 2021).

Od prve do treće godine se javljaju infantilne skolioze. Rijetke su te im je karakteristika progresivnost, a češće se javljaju kod dječaka. Uglavnom, u većini slučajeva nestanu spontano, bez liječenja. Juvenilne skolioze se pojavljuju od četvrte godine života do devete godine. Adolescentske skolioze se javljaju se od početka puberteta do koštanog sazrijevanja (Ciotrea i sur. 2014).

1.4. Anamneza, fizikalni pregled i procjena

Anamneza i fizikalni pregled su uglavnom usmjereni na prepoznavanje deformiteta kralješnice te na razlikovanje funkcionalnih od strukturalnih skolioza. Mlada dob (osobe mlađe od 10 godina), brzo napredovanje krivulje i prisutnost neuroloških simptoma najkorisniji su nalazi u identifikaciji neidiopatske skolioze. Najvažniji zadatak liječnika je identificirati vrstu skolioze te postaviti indikaciju za liječenje.

Obično pacijenti imaju deformitet kralješnice ili, što je vjerojatnije, asimetriju prsnog koša i leđa. Bez obzira na to jesu li identificirani od strane pacijenta, njegovih roditelja, ili kroz programe probira u školi ili liječnika, isticanje stražnje stijenke prsnog koša je golim okom najprimjetljivija manifestacija zakrivljenosti kralješnice. Uz značajniju skoliozu, pacijentice ponekad primjećuju razliku u veličini grudi. Ostale karakteristike tijela mogu uključivati asimetriju ramena i ukupnu neravnotežu držanja u frontalnoj ravnini.

Iako nije tipičan simptom, bol u leđima nije neuobičajen. Otprilike jedna četvrtina bolesnika sa skoliozom ima bol u leđima. Pacijenti sa skoliozom ponekad će imati bolove u leđima i, posebno, bolove u stražnjoj stijenci prsnog koša na strani izbočenog rebra. Bol u leđima bez ozljede koja je teška i neprestana je razlog za zabrinutost i treba je ispitati, barem, potpunim pregledom i radiološkim pretragama jer može postojati specifičnija dijagnoza. Na primjer, akutna bol u leđima povezana s groznicom treba upućivati na infekcije kralješnice. Bol u

leđima izolirana na jednom području, koja je jača noću i značajno poboljšana nesteroidnim protuupalnim lijekovima, može ukazivati na tumor kralješnice kao što je osteoidni osteom (Ramirez i sur. 1997).

Uz bilo koje stanje kralješnice, zdravstveni djelatnik mora biti na oprezu zbog neuroloških problema. Potpuni neurološki pregled trebao bi uključivati ispitivanje slabosti, senzornih promjena, problema s ravnotežom, hodom i koordinacijom, kao i poteškoće crijeva i mokraćnog mjehura kao što je inkontinencija.

Rizik progresije krivulje kod idiopatske skolioze, a time i njezino liječenje i prognoza temelje se na preostalom rastu kralješnice (Little i sur. 2000). Najjednostavnija metoda praćenja rasta su jednostavna mjerenja visine. Stoga primarni liječnik često posjeduje te podatke iz svojih godišnjih pregleda. No danas se najčešće koristi Reiserov znak (mjera stupnja osifikacije odnosno koštane zrelosti) jer se može u isto vrijeme radiološki snimajući kralješnicu dobiti uvid u stupanj „starosti“ kostiju. Nadalje, važno je pogledati i druge markere rasta i zrelosti, uključujući znakove puberteta, početak menarhe i razvoj dojki.

Postoji genetska komponenta ovog stanja kod braće i sestara (sedam puta češće) i djece (tri puta) pacijenata sa skoliozom s većom učestalošću. Odrasli s idiopatskom skoliozom trebaju znati da je potrebno pregledati i njihovu djecu (Janicki i Alman 2007).

Konačno, važno je razumjeti i pacijentova opća razmišljanja o svom izgledu. Budući da je skolioza prvenstveno funkcionalni, ali i estetski deformitet, liječenje se često temelji na želji da se promijeni oblik leđa ili da se spriječi pogoršanje deformiteta. U procesu donošenja odluke važna je i samopercepcija pacijenta je li zadovoljan svojim izgledom.

Fizikalni pregled bolesnika sa skoliozom treba započeti s cjelokupnim izgledom, kožom i neuromišićnim sustavom prije procjene oblika leđa, Mjerenje visine važno je za praćenje rasta skeleta i rizika od progresije skoliotične krivulje. Osim toga, bolesnike koji su višlji od prosjeka za dob i obitelj, nesrazmjerno dugih i tankih prstiju, kod kojih širina raširenih ruku nadmašuje visinu tijela, kao i oni koji imaju pretjeranu rastezljivost zglobova pojedinih dijelova tijela (ručni zglobovi, prsti ruke, hiperekstenzija koljena...) treba procijeniti na druge znakove Marfanovog sindroma (kao što su srčane abnormalnosti). Bolesnici s hiperlaksitetom zglobova i kože uz skoliozu možda će trebati dodatno raditi procjenu stanja vezivnog tkiva kao što je Ehlers-Danlosov sindrom. Stopala s visokim lukom ili kavusom mogu biti

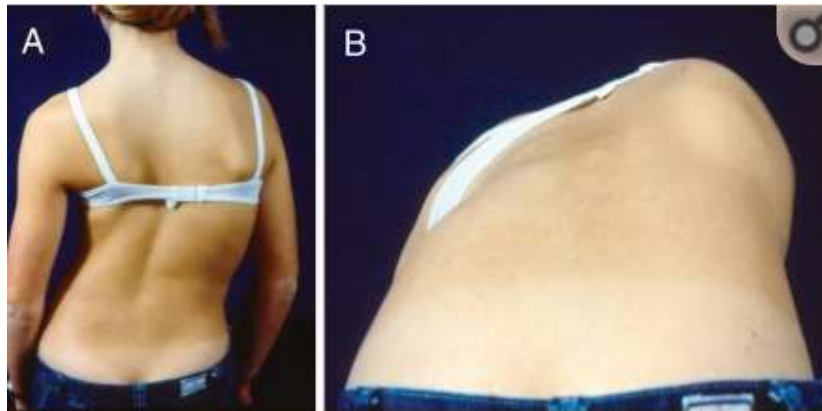
povezana s neurološkim poremećajem kao što je Charcot-Marie-Toothova bolest ili abnormalnost leđne moždine kao što je tumor.

Koža na kojoj se uočavaju mrlje ili aksilarne pjegice sugerira na neurofibromatozu, dok dlakava mrlja ili udubljenje na koži na leđima mogu identificirati spinalni disrafizam kao što je mijelomeningokela. Procjenu pubertetskog razvoja (Tanner stadij) treba uključiti u opći izgled (Janicki i Alman 2007).

Janicki i Alman (2007) naglašavaju kako cjelovit neurološki pregled treba procijeniti ravnotežu, reflekse i motoričko testiranje u svim mišićnim skupinama, te senzorno ispitivanje donjih ekstremiteta, leđa i prsa. Brza procjena snage i ravnoteže može se napraviti promatranjem hoda, hodanjem na prstima, hodanjem na petama, hodanja od pete do prsta po ravnoj liniji i skakanja na jednoj nozi. Slabost donjih ekstremiteta može biti uzrokovana masom kralješnice ili problemom središnjeg živčanog sustava. Osjetne promjene, osobito deficit boli i temperature duž leđa i kralješnice mogu biti znak siringomijelije koja uzrokuje skoliozu. Potrebno je ispitati duboke tetivne reflekse i patološke reflekse (Babinski).

Prilikom pregleda leđa bolesnika sa sumnjom na skoliozu, ocjenjivač treba pregledati ramena i kukove na asimetriju. Značajna odstupanja u duljini nogu, koja se brzo procjenjuju na temelju opipanja vrha ilijačnih vrhova ili razine rupica koje čine stražnje-superiorne ilijačne bodlje, mogu uzrokovati fiziološki neprimjeren „izlazak” kralješnice iz zdjelice, što rezultira zakrivljenošću kralješnice (Grossman i sur. 1995).

Klasični probirni test za skoliozu, test savijanja prema naprijed, na kraju se izvodi tako da se pacijent sagne naprijed u struku s ravnim koljenima i spojenim dlanovima (Slika 9) (Morrissy i Weinstein 2006). Ispitivač treba tražiti bilo kakvu asimetriju u konturama leđa koja je posljedica rotacijskog deformiteta kralješnice (Grossman i sur. 1995).



Slika 9: Fotografija bolesnika s idiopatskom skoliozom uspravno (A) i test savijanja naprijed (B)

Izvor: Janicki i Alman (2007).

Kod klasične torakalne skolioze s vrhom krivulje udesno, pacijentova desna strana je istaknuta. Iako se to najlakše može vidjeti u torakalnoj kralješnici, važno je pogledati i u lumbalnoj regiji. Nemogućnost izvođenja ovog testa zbog boli u leđima ili napetosti koljena može ukazivati na drugu patologiju, uključujući mehaničku bol u leđima, herniju diska, spondilolizu ili infekciju (Grossman i sur. 1995).

Kad se posumnja na skoliozu, potrebno je napraviti rendgenski snimak cijele kralješnice sa snimanjem zdjelčnih kostiju. Snimak se radi u stojećem položaju u stražnje-prednjoj (PA) i bočnoj projekciji. Osim pregleda same krivulje, pažljivu pozornost treba posvetiti tijelima kralješaka na rendgenskim snimcima. Na svakoj razini trebaju biti dva pedunkula i treba postojati rotacija kralješnice, a vrh krivulje ima najviše rotacije. Prava skolioza nije samo deformitet u frontalnoj ravnini, već je i rotacijski deformitet. Skoliotsku krivulju bez rotacije treba istražiti zbog drugih uzroka, uključujući koštane tumore (osteoidni osteom), intraspinalnu patologiju (siringomijelija i mase) i iritaciju živčanog korijena.

Ako postoji bol u leđima, uvijek je potrebno učiniti RTG snimanje u dvije ravnine kralješnice uključujući lumbosakralni dio kako bi se potražile abnormalnosti kralješaka povezane s dijagnozama kao što su spondiloliza (idiopatski prijelom stražnjih elemenata tijela kralješka), spondilolisteza (klizanje naprijed jednog tijela kralješka na susjednom), infekcija ili destrukcija kosti. Daljnje snimanje pacijenata sa skoliozom i bolovima u leđima može uključivati kompjuteriziranu tomografiju ili magnetsku rezonanciju (MRI). Ovi modaliteti

snimanja su izvan probirnih pregleda i obično ih dobivaju kirurzi zaduženi za liječenje (Janicki i Alman 2007).

MR je korisna za pacijente mlađe od 10 godina u trenutku prezentacije (juvenilna i infantilna skolioza), one s lijevom torakalnom krivuljom i one s abnormalnošću na neurološkom pregledu (Gupta i sur. 1998).

1.5. Dijagnostika skolioza

Dijagnostika skolioze obuhvaća opći klinički pregled kojim se podrazumijeva Adamsov test, ispitivanje obiteljske i osobne anamneze, ocjena trenutnog stanja i specifične metode u fizikalnoj pretrazi (mjerjenje dužine donjih ekstremiteta, gibometrija i provjera balansa kralješnice). U standardne metode pretrage se ubraja i radiološka dijagnostika. Angiografija, mijelografija, spirometrija i sl. su metode koje se koriste u preoperacijskom procesu.

Odstupanja krivina kralješnice u frontalnoj ravnini, a od stupnjeva normalnih za krivine kralješnice, mogu se utvrditi kliničkim pregledom, RTG snimkom kao i stereofotogrametrijom. Klinički pregled predstavlja neposredno mjerenje ispitanika te liječnik njime dobiva orijentacijske podatka o deformitetu, u tu svrhu obično se koriste dva postupka:

- obilježavanje processus-a spinosus-a na koži markerom zbog lakšeg praćenja istih u mirovanju i tijekom pretklona; i
- test pretklona trupa (tzv. banding test) – to je jednostavan, brz i praktičan test koji omogućuje brzo utvrđivanje čak i početnih krivina; Na strani konveksiteta se pojavljuje rebarna grba i to kod torakalnih krivina, a paravertebralno uzdignuće kod lumbalnih krivina (Muftić i sur. 2010).

Glavni znakovi skolioze uključuju postranično iskrivljenje kralješnice, rotaciju kralješka oko uzdužne osi, te torziju kralješka tj. uvrtnje jednog prema drugome dijelu kralješka (Kosinac 2008).

Prema Kovačeviću (2013), na skoliozu se sumnja ako se primijete simptomi:

- ovisno o kliničkoj manifestaciji skolioze, glava je nagnuta u jednu stranu;
- prisutan je viši položaj ramena na konveksnoj strani krivine;
- trbuh je opušten;
- vidljiv je smanjen tonus kod mišića na konveksnoj strani leđa;
- jedna strana zdjelice je podignuta;
- jedna noga se nalazi u hiperekstenziji ili semifleksiji;
- lopatica konveksne strane je izbočenija u odnosu na konkavnu stranu;
- prednji rebreni gibus se nalazi na konkavnoj strani krivine, a stražnji rebreni gibus na konveksnoj strani.

Izgled skoliotične krivine može biti jednostavan ili složen. Onda kada je jednostavan kralješnica ima oblik slova „C“ i konveksitet može ići u desno ili lijevo (dekstrokonveksna ili sinistrokonveksna). Izgled ovog deformiteta može biti vrlo upadan. Kompleksne (tzv. dvostruke skolioze) su složenije u toj mjeri što je skolioza sastavljena od dvije krivine, mada klinički ne mora biti toliko upadljiva, jer jedna krivina kompenzira drugu. U ovom slučaju kralješnica ima izgled slova "S". Razlikujemo primarnu i sekundarnu skoliotičnu krivinu. Primarna krivina je ona koja se prva počela pojavljivati i gdje je rotacija kralješaka najjača. Sekundarna krivina nastaje kao kompenzatorna reakcija na prvu. Strukturalne promjene su značajno izraženije kod primarne krivine. Jedna primarna može imati i dvije sekundarne krivine. U kliničkoj praksi veoma rijetko se sreću dvije primarne s dvije prateće sekundarne krivine, a tada se radi o takozvanoj dvostrukoj "S" krivini. Granica glavne krivine određuje se krajnjim kralješkom koji je ili još uključen u konkavitet ili je ostao neutralan u pogledu rotacije. Donja ili gornja površina datog kralješka je najviše nagnuta prema horizontali. Samo katkada sekundarna krivina ima početne elemente rotacije. Ona naknadno može prijeći u veliku krivinu pokazujući izraženije strukturalne promjene, gotovo kao kod primarne krivine. Kod kongenitalnih skolioza može se rijetko desiti da sekundarna bude izraženija od primarne krivine (Kovačević 2013).

Kao fenomen skoliotične kralješnice javlja se i razvija postepeno rotacija kralješaka. Kada se uradi RTG u anterioposteriornoj poziciji primjećuju se asimetričnosti položaja zglobova.

Idiopatske skolioze na temelju lokacije glavne primarne krivine mogu se podijeliti na: torakalne, torakolumbalne, lumbalne, duple torakalne i kombinirane (Gomes da Silva i sur. 2010).

Kliničkom praksom je utvrđeno i to da su krivine u gornjim dijelovima torakalne kralješnice češće orijentirane ulijevo, a kod donjih segmenata udesno. Krivine u lumbalnoj kralješnici također su orijentirane više ulijevo. "Niske" lumbalne krivine su najčešće lokalizirane od Th12-L5 kralješka. Klinički ovakve skolioze ne moraju biti upadljive jer ne daju rebarnu grbu, samo jaču napetost paravertebralne na konveksnoj strani, što je opet uočljivo samo kod testa pretklona. Ovakve krivine relativno teško se uočavaju, tek kod odraslih i to slučajno prilikom pretraga zbog nekog drugog bolesnikova problema. No, rotacija tijela kralješaka je na RTG snimku uočljivo izražena (Pećina i sur. 2004).

Za ocjenu osovine tijela koristimo se viskom, a za mjerenje veličine skoliotične krivine koristimo se kutomjerom (Pećina i sur. 2004).

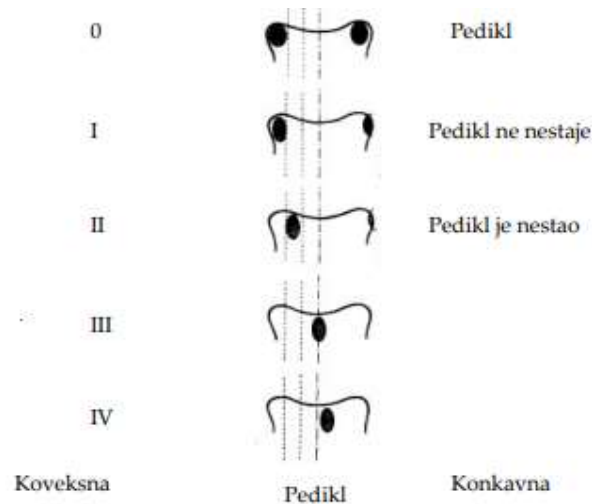
Pomoću mjerenja viskom se određuje veličina otklona vrha konveksiteta krivine, izraženo u centimetrima od okomito postavljenog viska u pravcu "potiljak-pod". Mjerenje kutomjerom predstavlja precizniju metoda koja praktično daje točan podatak o veličini deformiteta. Danas je najčešće u upotrebi metoda mjerenja po Cobb-u koja se sastoji od tri sljedeća koraka:

- lociranje proksimalnog kraja krivine (gornjeg najstrmijeg kralješka);
- lociranje distalnog kraja krivine (donjeg najstrmijeg kralješka); i
- povlačenje linija perpendikularno gornjim rubom gornjeg i donjim rubom donjeg kralješka koje zaklapaju kut te krivine (Muftić i sur. 2010).

Mjerenje se dakle, obavlja tako da se pronađu krajnji kralješci kojim započinje, odnosno završava krivina te koji se najviše naginju prema konkavitetu krivine. Usprkos jednostavnosti mjerenja postoje čimbenici koji mogu utjecati na grešku mjerenja, kao što su razina iskustva ispitivača, identifikacija završnih kralješaka te nagib. Pogreške u mjerenju su moguće od 3-5°.

1.5.1. Metode po Nash-Moeu i Perdriolle Vidalu

Za mjerenje rotacije kralješaka najčešće se koriste metode po Nash-Moeu i Perdriolle Vidalu. Kod Nesh-Moe metode (Slika 10) rotacija kralješaka se određuje prema položaju pedukula od ruba vertebralnog tijela ka središtu.



Slika 10: Nesh-moe metod mjerenja rotacije kralješaka

Izvor: Muftić, M. i sur. (2010).

Stupnjevanje ide od 0-nema rotacije do IV koja označava da je pedunkul prešao središte tijela kralješka. Perdriolla torziometar mjeri veličinu rotacije kralješka na rendgenu kralješnice. Sjena pedunkula kralješka i rubova tijela kralješaka se označe, a potom mjere torsionetrom (uređaj koji nam omogućuje mjerenja točnog kuta odklona uvijenog kralješka). Teoretski, u procjeni rotacije kralješaka precizniji je snimak kompjuterizirane tomografije. Mjerenje veličine rebarne grbe se vrši pomoću posebnog mjerača i izražena je u cm.

Skolioze se mogu podijeliti i na temelju dobivene vrijednosti kutova krivine kralješnice na:

- skolioze do 30° krivine (lake ili skolioze I stupnja);
- skolioze od 30 stupnjeva do 50 stupnjeva krivine (srednje ili skolioze II stupnja težine);

- skolioze preko 50 stupnjeva (teške ili skolioze III stupnja) (Pećina i sur. 2004).

Prema detaljnijoj podjeli skolioze se dijele u sedam kategorija tj. skupina i to:

- I skupina – krivina do 20 stupnjeva;
- II skupina – krivine od 21-30 stupnjeva;
- III skupina – krivine od 31-50 stupnjeva;
- IV skupina – krivine od 51 – 75 stupnjeva;
- V skupina – krivina od 76 – 100 stupnjeva;
- VI skupina – krivina od 101 – 125 stupnjeva;
- VII skupina – krivina preko 125 stupnjeva (Pećina i sur. 2004).

1.5.2. Adamsov test

Akademija ortopedskih kirurga u Sjedinjenim Američkim Državama je Adamsov test predložila kao obavezan preventivni pregled djevojčica u dobi od 11 do 13 godina i dječaka u dobi od 13 do 14 godina. Kod djece kod kojih je Adamsov test pozitivan potrebno je održavati redovite kontrole (Devedžić 2008).

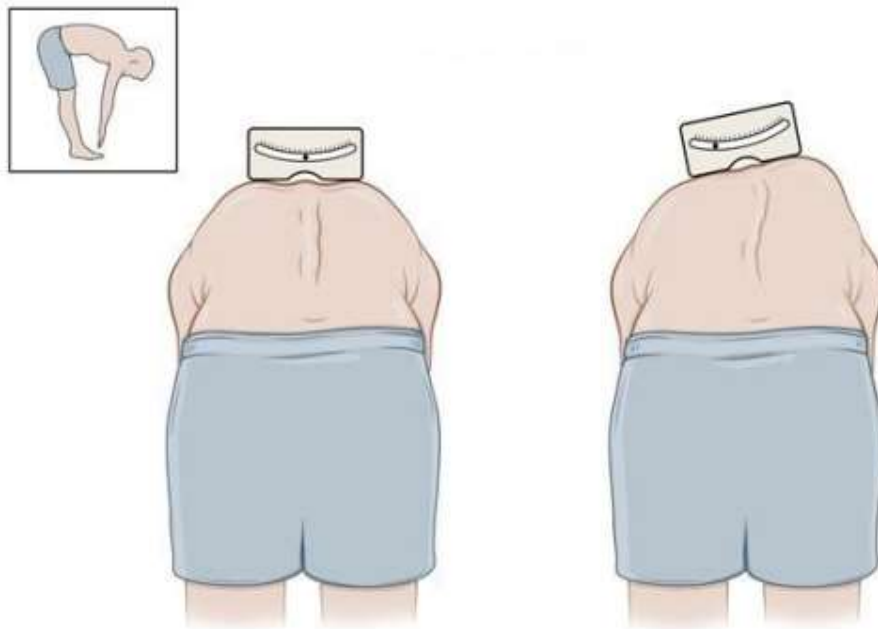
U Hrvatskoj se još godine 1950. kao preventivni pregled mladih uvodi Adamsov test, kao probir skolioze. Osnovna svrhovitost probira jeste što je moguće ranije prepoznati i liječiti skoliozu dok još nisu prisutni simptomi. U plan i program mjera zdravstvene zaštite u Hrvatskoj je uveden kontrolni pregled i probir za skoliozu.

Kontrolni se pregled provodi prilikom upisa djece u prvi razred osnovne škole, u petom, sedmom i osmom razredu osnovne škole, u prvoj godini srednje škole i na prvoj godini fakulteta. Radi čestog provođenja kontrolnog pregleda mala je mogućnost da se ne dijagnosticira skolioza. Onda kada se kod nekoga pokažu znaci skolioze, tada se ta osoba šalje na daljnji pregled kod specijalista fizijatra ili ortopeda (Kesak-Ursić 2017)..

Pregled počinje tako što se bolesnik promatra u stojećem stavu, gdje se proučava položaj zdjelice i ramena u horizontali, balans trupa i položaj lopatica. Važno je primijetiti i promjene na koži, koje mogu ukazivati na etiologiju skolioze (znakovi Marfanovog sindrom, hiperelasticiteta kože i zglobova i sl.)

Poslije toga radi se test pretklona kojim se utvrđuje postojanost rebrene grbe. To je je najjednostavnija i najčešća metoda za otkrivanje deformiteta kralješnice. Izvedba testa je jednostavna. Pacijent se nagne ka naprijed s ispruženim rukama ka dolje i ispruženim koljenima. Pacijent stoji ispred liječnika, a liječnik potom promatra površinu leđa (najlakši način da se grba primijeti). Ukoliko se dogodi da je u stojećem stavu primijećena asimetrija ramena i lopatica, a u testu pretklona nije uviđena grba, zna se da se radi o skoliotičkom držanju (ne postoji rotacija kralješka, nego samo postranično iskrivljenje) (Pećina 2004).

Tijekom izvedbe Adamsovog testa je moguće mjerenje kuta rotacije. Tada ispitivač u bilo kojem trenutku može zaustaviti pregibanje i izmjeriti kut rotacije sa skoliometrom ili gibometrom (Slika 11).



Slika 11: Adamsov test s korištenjem skoliometra

Izvor: <https://www.childrenshospital.org/spanish> (Datum pristupa: 19.12.2021.)

Po preporuci se mjeri u proksimalnom torakalnom, središnjem torakalnom i torakolumbalnom/lumbalnom dijelu kralješnice. Kada je rezultat na skoliometru 5-7 ili više, preporuča se da se takvo dijete pošalje ortopedu, jer je taj rezultat zapravo 15° i više po Cobbovom kutu (Yazici 2011). Također gibometrom se određuje visina tj. lokalizacija skolioze. Pomoću testa istezanja se ispituje fleksibilnost. Pomoću viska se ispituje balans (Pećina 2004).

1.6. Prognoze skolioza

Poznato je da skolioza koja se pojavljuje kasnije u adolescenciji obično ima bolju prognozu; u stvari, zakrivljenost prestaje napredovati otprilike jednu godinu prije potpunog okoštavanja. Brzo povećanje krivulje na serijskim radiografijama ima loš prognostički značaj. Srećom, samo 5 do 10 % idiopatskih krivulja postane dovoljno ozbiljno da zahtijevaju kirurško liječenje. Općenito, što je raniji početak, to je lošija prognoza, jer se idiopatska skolioza razvija tijekom godina rasta; pa se skoliotična krivulja koja se pojavljuje tijekom infantilne dobi može povećati mnogo više od one koja se pojavljuje tijekom adolescentne dobi. Ipak, kod velikog broja novorođenčadi skolioza nestaje spontano bez liječenja; to su tipične idiopatske krivulje koje se samostalno rješavaju. Ova spontana rezolucija krivulje rjeđe se bilježi kod juvenilnih i adolescentnih krivulja (Esposito i sur. 2012).

Infantilne skolioze imaju neodređenu prognozu. To znači da se vremenom mogu razvijati, ali i spontano izliječiti. Obično je u ovakvim slučajevima skoliotična krivina ulijevo. Kod infantilnih skolioza hereditarni faktor je značajan, pa su tako iste zabilježene i česte u Europi, ali rijetke u Americi.

Juvenilne idiopatske skolioze obično imaju lošu prognozu i to ako se rano pojave. Kod 10% slučajeva ove skolioze jače napreduju, te iziskuju intenzivno liječenje. One moraju biti pod čestom i stručnom kontrolom jer za par mjeseci mogu iz lakih formi prijeći u teške. Što je krivina veća to je i prognoza lošija. RTG kontrola bi trebala biti rađena svakih 3-4 mjeseca.

Adolescentne skolioze imaju problematičnu prognozu. Kao i kod prethodnih i ovdje što je krivina postavljena više kranijalno, to je i prognoza lošija. Najneugodnije su cervikotorakalne skolioze, a one u lumbalnom dijelu klinički mogu proći i neupadno (Yawn i sur. 1999).

1.7. Popratne promjene zdravstvenog stanja kod skolioze

Vanjski izgled tijela oboljelog od skolioze može biti estetski neprivlačan te je često i jedini razlog, ili bar inicijalni, zbog kojega se počinju poduzimati mjere liječenja. U liječenju skolioza ima više problema. Jedan je taj što su mlađe osobe zbog svoje nedovoljne zrelosti inertne u smislu shvaćanja ozbiljnosti problema i značaja liječenja, a drugi je taj što odrasle osobe unose previše emotivnosti u cijelu problematiku, prisutni su svojevrsni kompleksi i druga psihička opterećenja (Choi i sur. 2011).

Praktično jedino je kinezioterapija kao metoda koja se primjenjuje u liječenju, prije svega lakih oblika skolioza, u početku relativno prihvaćen oblik terapije. U funkcionalnom planu osoba sa skoliozom može imati respiratorne probleme, oštećenje dijelova lokomotornog aparata, disfunkciju nekih unutarnjih organa, problem s doticanjem venske krvi u srce. Rjeđe su komplikacije tipa oštećenja perifernih živaca zbog kompresije korjena u intervertebralnim prostorima, a uslijed rotacije kralješaka. Sasvim rijetko, u najtežim slučajevima može se javiti paraplegija koja je posljedica kompresije i teškog oštećenja leđne moždine (MacCulloch i sur. 2009).

1.8. Liječenje skolioze

Zbog svoje složenosti i velikog iskustva potrebnog za pravilno liječenje skolioza, ono se uglavnom provodi u ambulantama koje su se po znanju i iskustvu profilirale za liječenje istih. U liječenju sudjeluje tim sastavljen od brojnih specijalnosti, od ortopeda i radiologa do liječnika fizikalne medicine i fizioterapeuta. Osim njih važnu ulogu ima iskustvo i znanje ortotičara, te rad pedagoga, psihologa i kineziologa u školama. Važnost svih sudionika u takvom timu je danas opće prihvaćena jer se uočilo koliko sama skolioza, a i njeno liječenje, osim fizičkog deformiteta predstavlja i psihološki problem za djecu i adolescente koji od nje boluju. Povezanost cijelog tima i pacijenta, veoma je bitna za uspješno izlječenje.

Ciljevi liječenja skolioze su:

- Zaustavljanje progresije iskrivljenja kralješnice kao i korekcija krivine ako je moguće;
- Sprječavanje respiratorne disfunkcije;

- Sprječavanje nastanka bolnih sindroma kralješnice;
- Poboljšanje estetike korekcijom držanja;
- Izbjegavanje operacijskog zahvata, ako je moguće (Guć 2018).

Liječenje skolioze ovisi o vrsti skolioze, težini krivulje, broju preostalih godina rasta odnosno mogućoj progresiji deformiteta. Liječenje bolesnika s kongenitalnom, neuromuskularnom i sindromom povezanom skoliozom te onih s idiopatskom skoliozom mlađih od 10 godina praćen je s nizom kontroverzi (Janicki i Alman 2007).

Djecu i mlade s blagim skoliozama je potrebno redovito kontrolirati, posebno u doba intenzivnog rasta, zbog praćenja eventualnog pogoršanja bolesti, preporučiti im vježbe istezanja i specifične vježbe za liječenje skolioze, te bavljenje simetričnim sportovima kao što su odbojka, košarka, plivanje i slični sportovi.

Neoperacijsko liječenje skolioza može se koristiti kod svih oblika skolioze ovisno o indikaciji. Također se koristi i za liječenje sekundarnih skolioza, no s manjim uspjehom. Kod srednje teških skolioza su potrebne češće kontrole, intenzivnije vježbanje specifičnih vježbi za skoliozu uz nošenje ortoze (steznik urađen po mjeri) i tjelesnu aktivnost.

Rana dijagnostika je važna kako bi na vrijeme uočili te potom spriječili progresiju skolioze. Pritom je vrlo važno kontrolirati zahvaćenost lumbalne i torakalne kralješnice kako bi zaustavili spondilozu odnosno rotaciju kralješnice i posljedično nastanak rebrene grbe. Dva su cilja konzervativnog liječenja: morfološki i estetski.

Tijek terapije koji se uobičajeno primjenjuje se sastoji od piramide koja ima sljedećih pet stupnjeva:

- praćenje;
- fizikalna terapija;
- rigidna ortoza;
- super-rigidna ortoza; i
- operacija (Guć 2018).

Ono što je važno je da liječenje ne mora strogo pratiti zadani slijed.

1.8.1. Praćenje

Praćenje je prvi korak u liječenju skolioza, a sastoji se od ponavljanih pregleda kod ortopeda s određenim vremenskim razmacima. Svaki pregled ne uključuje rendgensko snimanje. Prvo se radi klinički pregled da bi se procijenio razvoj bolesti.

1.8.2. Fizikalna terapija

Što se tiče fizikalne terapije program vježbi se određuje prema individualnim potrebama i prilagođen tipu skolioze. Kineziterapija se može provoditi u bolničkom sustavu, a postoji i mogućnost poučavanja roditelja i djeteta za vježbe koje bi onda dijete moglo izvoditi kod kuće. Skolioza je primarno posturalne i biomehaničke patologija, stoga se za njezino liječenje najviše koristi medicinska gimnastika, a pored toga se mogu koristiti i masaža, hidrokineziterapija, kraniosakralna terapija i postupci manualne medicine (Đapić i sur. 2010).

1.8.3. Ortoze

Ortoze su ortopedska pomagala koja se primjenjuju u kontroli funkcije pojedinih dijelova tijela sa svrhom poboljšanja funkcionalnog statusa (Slika 12). Ortoze služe za imobilizaciju ili stabilizaciju jednog ili više zglobova, za kontrolu smjera, brzine i obujma pokreta, za prevenciju i korekciju deformiteta, kao i za poboljšanje funkcije ili za supstituciju funkcionalne manjkavosti. Ako je operacijskim zahvatom moguća korekcija deformiteta potrebno izbjeći korištenje ortoze, te se pacijentu takav zahvat preporučuje (Jelić 2000).

Ortoza se koristi za tretman raznih patoloških stanja kralješnice kao što su nepravilno držanje, skolioza i kifoza.



Slika 12: Ortoza

Izvor: <http://www.skolioza.hr/scaronto-o269ekivati-od-terapije.html> (Datum pristupa: 20.09.2021.)

Ortoza pritiskom odgovarajućih mjesta na kralješnici ispravlja njen položaj te tako sprječava pogoršanje skolioze, a nosi se od 18 do 23 h dnevno sve do kraja perioda rasta što zna predstavljati psihološki problem djeci i adolescentima, ali ako se želi uspjeh upornost je neophodna (Zavod za javno zdravstvo Dubrovačko-neretvanske županije 2021). Kod konzervativnog liječenja, pored primjene ortoze, koriste se još i sadreni povoji, kinezioterapija, psihološka potpora, te se redovno prati pacijenta i uredno vodi dokumentacija (Bulat Wuersching 2015). Ortoze se mogu podijeliti na više načina:

- prema mjestu na koje se koriste;
- prema materijalu od kojeg su napravljene;
- od koliko se dijelova sastoje i sl.

Prema mjestu na koje se primjenjuju postoje:

- CTLSO (cervikotorakolumbosakralne ortoze);
- TLSO (torakolumbosakralne); i

- LSO (lumbosakralne ortoze) (Guć 2018).

Po drugoj podjeli postoje monoblok i višedjelne ortoze, ovisno o koliko se dijelova sastoje. Monoblok ortoze su za trup pričvršćene s metalnim kopčama ili „čičak“ trakom, s prednje ili stražnje strane. U području konveksiteta krivine najčešće imaju ugrađene korektivne jastučice (Guć 2018).

Točan način djelovanja ortoza na sprječavanje progresije krivine još uvijek sa sigurnošću nije poznat. U teoriji, ortoze bi trebale smanjiti opterećenje na pločama za rast apikalnih kralješaka na konkavnoj strani i povećati opterećenje na konveksnoj strani. Po Hueter-Volkmanovom zakonu, to dovodi do povećanog rasta kosti na području smanjenog opterećenja, tj. do smanjenog rasta kosti na području kompresije. To dovodi do rasta kosti na konkavnoj strani i usporavanja rasta na konveksnoj strani, što kod djece koja rastu dovodi do ispravljanja krivine (Guć 2018).

Prema materijalu od kojeg su napravljene postoje ortoze napravljene od ugljičnih materijala, tekstilnih, termoplastičnih traka i metala. U posljednje vrijeme sve više se koriste ortoze dobivene 3D ispisom.

Prilikom odabira ortoza preferiraju se one koje:

- Korigiraju skoliozu u sve tri ravnine;
- Ne izazivaju torakalnu hipokifoza;
- Pacijent samostalno koristi (pacijent sam skida i oblači ortoza);
- Izazivaju najmanje psihološkog stresa kod djece (Guć 2018).

Ako se pravilno koriste ortoze će dovesti do smanjenja ili pak zaustavljanja progresije krivine, čak može, doduše rijetko dovesti i do ispravljanja krivine. Ortoped na pregledu odlučuje koliko sati dnevno se treba nositi ortoza kako bi se postigao željeni učinak. Problem s ortozama, kao i s drugim terapijama, je sama suradljivost pacijenata. Vrijeme nošenja ortoza je prema istraživanju Katza i sur. (2010) 30%-50% manja od propisanog vremena. Spomenutim istraživanjem je ustanovljena povezanost između vremena nošenja ortoza i kliničkog uspjeha. Uspješnost se općenito kreće od najviše 85% kod djece stadija Risser 0, koje nose ortoza 18 sati dnevno, do 40% ako se prebace na samo noćno nošenje (10 sati dnevno). Također, nije utvrđena terapijska razlika između nošenja ortoza 18 i 23 sata, što

pacijentima daje par sati više i zajedno s fizikalnom terapijom omogućuje pravilnije držanje i bolju simetriju tijela (Guć 2018).

S obzirom na vrijeme nošenja ortoze, razlikuju se sljedeći režimi nošenja ortoze:

- Noćno nošenje (8-12 sati, tijekom spavanja);
- Povremena ortotika (12-20 sati, noćno i kućno nošenje);
- Cjelodnevna ortotika (20-23 sata, noćno i kućno nošenje, uz nošenje u školi);
- Blaga ortotika.

Osim vremena nošenja ortoze, na uspjeh utječe i doba koštane zrelosti i korekcija primarne krivine. Tehnika koju ortopedi primjenjuju u izradi ortoza treba biti poštedna u smislu što bezbolnijeg uzimanja mjera i što bolji dizajn kako bi se utjecalo na suradljivost pacijenata i olakšalo im svakodnevni život. Napredovanjem metoda izrade mjera, sve se manje koristi uzimanje sadrenog odljeva za izradu ortoza i postupno se zamjenjuje sa skeniranjem površine tijela, što je puno ugodnije za pacijente i korištenjem 3D printera za izradu ortoza (Guć, 2018).

1.8.4. Sadreni povoji

Kod skolioza koje imaju veliku progresiju krivine i nepogodne su za nošenje ortoza, odnosno djeca ih ne toleriraju, a ne želi se još raditi operaciju, mogu se koristiti sadreni povoji kao metoda ispravljanja. Sadreni korzeti su radikalniji način neoperacijskog liječenja skolioza. Mogu se koristiti kao metoda kojom se postiže ispravljanje krivine i veća fleksibilnost, što kasnije omogućava bolje podnošenje ortoze i bolji učinak ortoze na kontrolu krivine. Također, s obzirom na to da se ne može skinuti od strane djece, s njima se nekad postiže bolja suradljivost, odnosno djelotvornost (Yazici 2011).

1.8.5. Kirurško liječenje

Teži oblici skolioze često zahtijevaju kirurško liječenje. Operacije nose određeni rizik od komplikacija pa se provode kad su iscrpljene sve metode konzervativnih načina liječenja.

Kirurška korekcija idiopatske skolioze razmatra se za krivulje veće od 45° u nezrelih bolesnika i za krivulje veće od 50° u zrelih bolesnika. Deformitet i ravnoteža trupa također su uključeni u proces donošenja odluka (Morrissy i Weinstein 2006). Stoga bi pacijent obično trebao biti nezadovoljan oblikom svojih leđa kako bi se podvrgnuo značajnoj i potencijalno opasnoj kirurškoj korekciji skoliotičkog deformiteta manjeg od 60° (Janicki i Alman 2007).

Operacija se obično izvodi tijekom adolescencije, ali novije tehnike omogućuju postizanje dobre korekcije u ranoj odrasloj dobi. Ciljevi kirurškog liječenja su postići maksimalan razvoj prsnog koša i kralješnice, spriječiti napredovanje te poboljšati poravnanje i ravnotežu kralješnice. Kukovi i ramena trebaju biti u ravnini, a glava iznad sakruma uz održavanje sagitalnog poravnanja. Kralješnica se korigira kombinacijom šipki, kuka, vijaka i žica koje održavaju korigirani položaj sve dok ne dođe do sraštanja kralješaka koje je provocirano kirurškom metodom stvaranja koštanog mosta između kralješaka odnosno fuzije istih. Kirurške tehnike uključuju: rastući spinalni implantat (Kirurška tehnika kod koje se uz kralješnicu ugrađuju po dvije šipke sa svake strane kralješnice koje se pričvršćuju jedna za drugu kliznim spojevima koji omogućava da šipke nisu fiksne već da rastu zajedno s tijelom osobe koja je operirana. Zatim se šipke „usidre” šarafima iznad i ispod krivine koja se treba ispraviti, nakon toga se njihovim okretanjem i natezanjem kralješnica ispravlja do poželjne razine te se tako fiksiraju) i spinalnu fuziju s i bez instrumentacije (tehnika kod koje se uklanja disk između kralješaka koji se spajaju te nakon što se ukloni gornji dio jednog i donji dio drugog kralješka na to mjesto se umetne dio ilijačne kosti. Ponekad se ti kralješci još fiksiraju metalnom pločicom dok se ne dogodi potpuno sraštanje) s prednje, stražnje ili oboje ovisno o vrsti krivulje, dobi i sklonosti kirurga. Tehnike korekcije i fuzije se brzo mijenjaju; dugoročni rezultati nisu dobiveni za najnovije tehnike. Međutim, sa starijom tehnologijom, dobri rezultati su pronađeni u 20-godišnjem razdoblju praćenja (Dickson i sur. 1995).

Indikacije za operativni tretman nisu uvijek jasne. Najčešće su to:

1. Krivina koja se povećava u djece u rastu – Krivine veće od 40 stupnjeva u skeletno nezrelih pacijenata se tretiraju spinalnom fuzijom. Fuzija zaustavlja ili ozbiljno deformira longitudinalni rast u regije koja je podvrgnuta fuziji, ali se duljina kralješnice očuva zahvaljujući ispravljanju krivine.
2. Ozbiljni deformiteti s asimetrijom trupa kod adolescenata bez obzira hoće li rast kralješnice prestati – Većina kirurga smatra da se fuzija mora ozbiljno razmotriti kod

krivina većih od 50 stupnjeva, čak i kod pacijenata sa završenim rastom, ako se procijeni njezina progresija u odraslom dobu. Mogući izuzetak je dobro izbalansirana dupla krivina čija bi fuzija zahtijevala fuziju lumbalnog dijela kralješnice.

3. Bol koja se ne može kontrolirati konzervativnim metodama – Bol u male djece ili adolescenata sa skoliozom zahtijeva ozbiljan pregled i traženje uzroka boli koji nije vezan za skoliozu. Ako se ne nađe drugi uzrok, indicirana je spinalna fuzija.
4. Torakalna lordoza –Utječe na respiratornu funkciju, a korištenje ortoze pogoršava torakalnu lordozu. Stoga, u adolescenata s progresivnom krivinom koja je udružena s torakalnom lordozom indicirana je spinalna fuzija.
5. Značajan kozmetički deformitet – Krivina od 40 do 50 stupnjeva koja uzrokuje ružan deformitet kod djeteta i čini ga jako nesretnim zbog njegovog izgleda, indikacija je za kirurški tretman kao alternativa razvijanju težih psihičkih problema (Muftić i sur. 2010).

Operacije skolioze se svrstavaju u zahtjevnije zbog komplikacija koje su moguće (infekcije, pojave neuroloških simptoma). Nastoji se prije operacije provesti sve moguće konzervativne metode liječenja te operaciju ostaviti kao zadnji izbor (Kesak-Ursić 2017). Također, ako i do operacije dođe kinezioterapija se provodi prije i poslije operacije. Svrha takvog provođenja je rana aktivacija i održavanje tonusa miškulature i jačanju iste.

Operacijsko liječenje svodi se na spondilodezu ili fuziju (postupak u kojem se uklanja stražnja i dio lateralne strukture kralješka zbog instabiliteta kralješnice te se postiže fuzija titanijskim vijcima i cijevima koji ostaju kao potporni elementi te osiguravaju stabilnost kralješnici dok ne nastupi trajna fuzija), što je zapravo ukočenje dijela kralješnice. Prije svega, potrebno je ispraviti koliko je to moguće krivinu te onda inducirati fuziju. Uvjet za operacijski postupak je prije svega analizirati stupanj krivine, lokalizaciju krivine, ispitati mobilnost krivine te je vrlo bitno ispitati zrelost skeleta pacijenta. Djeca ispod 2 godine nisu kandidati za operaciju (Devedžić 2008).

Ciljevi operacijskog zahvata su:

- ispraviti kralješnicu što više;

- sačuvati postignuto ispravljenu poziciju kralješnice;
- poboljšati balans (Devedžić 2008).

Kada se odluči na operacijski zahvat potrebno je poduzeti sve mjere predostrožnosti za pripremu za zahvat ili za uspješnost zahvata i smanjenje broja mogućih komplikacija. Neophodno je isključiti acetilsalicilnu kiselinu, lijekove koje sadrže produkte acetilsalicilne kiseline ili nesteroidne antireumatike sedam dana prije operacijskog zahvata jer ovi lijekovi mogu povećati obim krvarenja pri zahvatu.

Potrebno je uraditi adekvatne RTG snimke i eventualno CT, MR ili povremeno mielografiju da bi se isključila syringomyelia i diestematomyelia kao i ostali mogući problemi vezani uz spinalni kanal. Pulmonarna funkcija procjenjuje se kod pacijenata s paralitičkom skoliozom, onih s idiopatskom skoliozom koji imaju veliku krivinu ili značajnu kifožu ili lordozu. Potrebno je pripremiti adekvatnu količinu krvi za transfuziju.

2. CILJ ISTRAŽIVANJA

Cilj rada je predstaviti značaj ranog otkrivanja i dijagnostike nepravilnog držanja i skolioze kod djece predškolske dobi, kako bi se rani tretman mogao usmjeriti na uspješan ishod bolesti ukoliko se ona razvije. Konkretno, provedenim istraživanjem želi se dakle, utvrditi prisutnost skolioze među djecom predškolske dobi.

3. ISPITANICI I METODE

3.1. Ispitanici

Istraživanje je provedeno na uzorku od ukupno 36 djece predškolske dobi u dječjem vrtiću Konavle, Cavtat. Djeca su bila uzrasta od 5 do 7 godina.

3.2. Metode

Pregled djece predškolskog uzrasta je obavljen u razdoblju od 16.-20.09.2021. godine. Pregled djece započet je s općim pregledom vanjskog izgleda djece.

Djeca su prilikom pregleda bila samo u donjem rublju u prostorijama čija se temperatura kretala od 20-23 stupnja. Pažnja se obraćala na držanje, simetriju udova, raspon ruku, asimetriju prsnog koša i slabina i opći vanjski izgled.

Kutomjerom su mjereni:

- Visina kristi;
- Adamov test;
- Trokut ruka prsni koš;
- Visina ramena.

Mjerenje visine kristi, ramena i prsnog koša se sastojalo od tri koraka:

- lociranja najstrmijeg kralješka;
- lociranja donjeg najstrmijeg kralješka i
- povlačenja linija perpendikularno gornjim rubom gornjeg i donjim rubom donjeg kralješka koje zaklapaju kut te krivine.

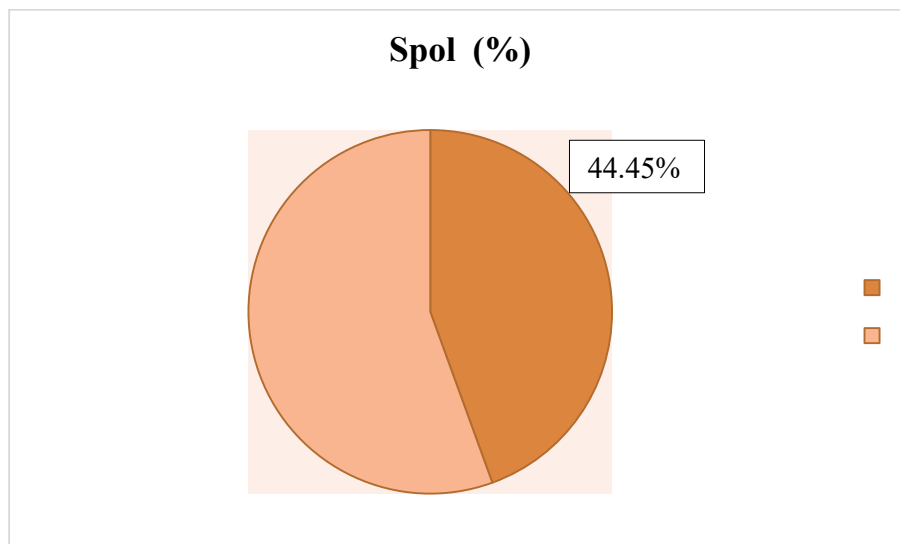
Adamov test:

- Pri izvođenju Adamovog testa djeca su stavila stopala jedno uz drugo, ispravila koljena i pregibala se prema naprijed u trupu s opuštenim rukama i bradom na prsima.
- Promatran je položaj i simetriju ramena, prsnog koša, kralješnice i bokova.
- Promatranje je vršeno iz dva kuta, stajanjem iza djeteta i gledanjem od glave djeteta prema dnu leđa.
- Pri izvođenju ovog testa pregibanje se može zaustaviti u bilo kojem trenutku i tada je mjereno kut rotacije trupa.

4. REZULTATI

Istraživanje s ciljem otkrivanja skolioze kod djece predškolske dobi je obavljeno u dječjem vrtiću Konavle, Cavtat. U istraživanju je sudjelovalo ukupno 36 djece. Od toga je bilo 20 djevojčica (55.55%) i 16 dječaka (44.45%) (Grafikon 1).

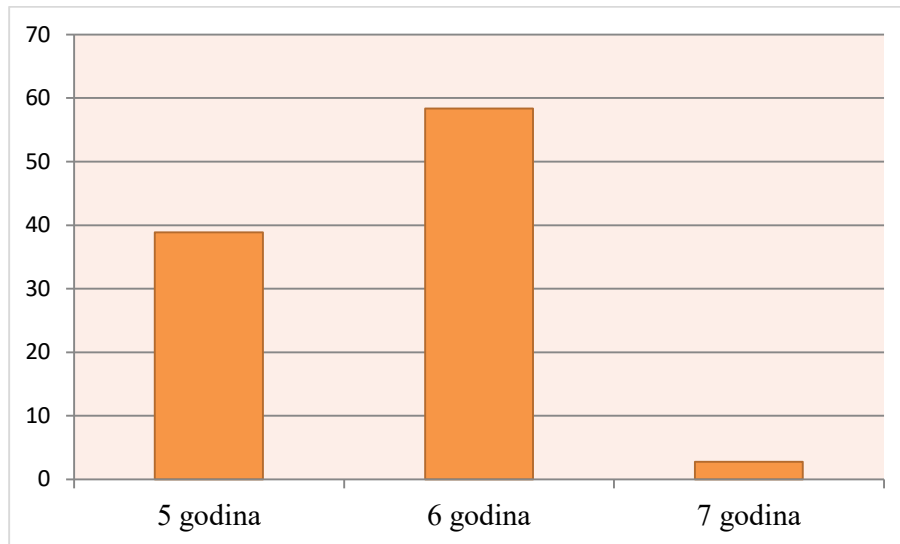
Grafikon 1: Spol ispitanika



Izvor: Izrada autora

Istraživanjem su obuhvaćena djeca u dobi od 5 do 7 godina. Od toga je najviše bilo djece u dobi od 6 godina (ukupno 21; 58.34%), potom ukupno 14 djece je u trenutku ispitivanja imalo 5 godina (38.89%), te je samo jedno dijete imalo 7 godina (2.77%). Grafički prikaz procentualnog odnosa djece prema broju godina je prikazan u Grafikon 2.

Grafikon 2: Dob ispitanika



Izvor: Izrada autora

Pregled je obuhvaćao mjerenje visine bokova, visine ramena i asimetrije Lorenzovog trokuta. Rezultati pregleda djece su zbirno predstavljani u Tablici 1.

Pregledom visine bokova je kod svih ispitanika ustanovljena jednaka visina bokova. S druge strane pregledom visine ramena kod jednog ispitanika (2.77%) je lijeva strana ramena bila viša u odnosu na desnu stranu, čime se može posumnjati na skoliozu.

Asimetrija Lorenzovog trokuta (prostor između trupa i opružene ruke) je pokazala da je kod ukupno jednog djeteta (2.77%) uočeno to da je lijeva strana ruke viša u odnosu na desnu stranu.

Adamovim testom je iza ispitanika promatrana kralješnica i strane leđa. Kralješnica se nije izravnala i lijeva strana rebra je bila viša u odnosu na desnu stranu kod ukupno 2 ispitanika (5.55%). Budući da je kod ovih ispitanika jedna strana leđa (u prsnom segmentu) bila izbočenija (stršila posteriorno) u odnosu na drugu, uočena skolioza je klasificirana kao strukturalna skolioza.

Tablica 1: Rezultati pregleda djece







Redni broj	Visina kristi	Visina ramena	Trokut ruka prsni koš	Adamov test
1.	=	=	=	=
2.	=	=	=	=
3.	=	=	=	=
4.	=	=	=	=
5.	=	=	=	=
6.	=	=	=	=
7.	=	=	=	=
8.	=	=	=	=
9.	=	=	L>D	=
10.	=	=	=	+L strana
11.	=	=	=	=
12.	=	=	=	=
13.	=	=	=	=
14.	=	=	=	=
15.	=	=	=	=
16.	=	=	=	=
17.	=	=	=	=
18.	=	=	=	=
19.	=	=	=	+L strana
20.	=	=	=	=
21.	=	=	=	=
22.	=	=	=	=
23.	=	=	=	=
24.	=	=	=	=
25.	=	=	=	=
26.	=	=	=	=
27.	=	=	=	=
28.	=	=	=	=
29.	=	=	=	=
30.	=	=	=	=
31.	=	=	=	=
32.	=	=	=	=
33.	=	=	=	=
34.	=	L>D	=	=
35.	=	=	=	=
36.	=	=	=	=

Izvor: Izrada autora

Iz prikazane tablice se stoga uviđa kako se kod ukupno četvero djece (11.11%) s obzirom na obavljene pregled može posumnjati na prisustvo skolioze. S ovim istraživanjem se dakle stavlja akcent ranih pregleda i intervencije kada je u pitanju sprječavanje i tretman ranih oblika skolioze kod djece.

Ciklus vježbi koji se predlaže kod djece kod kojih je uočena skolioza je predstavljen u Tablici 2.

Tablica 2: Prijedlog ciklusa vježbi

Početni položaj ležeći na trbuhu		
Vježba 1.	Osloniti se rukama na karlicu. Snažnim istezanjem kralješnice s licem prema podlozi povlačiti rameni pojas dolje.	
Vježba 2.	Lijeva ruka se stavi iznad glave, a desna pored tijela. Dizati glavu i rameni pojas zajedno rukama uz što jače istezanje kralješnice.	
Vježba 3.	Raditi isto kao u vježbi 1 s otklonom u grudnom dijelu kralješnice.	
Početni položaj četvoronožni		
Vježba 4.	Iz početnog položaja s kukovima na potkoljenicama osloniti se ispruženom lijevom rukom. Desnu ruku osloniti podlakticom o podlogu s laktom udaljenim od tijela. Podizati grudni dio kralješnice s opruženom lijevom rukom uz elongaciju kralješnice. Desna ostaje na podlozi.	
Vježba 5.	Iz početnog položaja doći u sijed na pete, istegnute obje ruke što više naprijed i prebaciti lijevu ruku preko desne.	
Vježba 6.	Iz početnog položaja lijevu ruku saviti u laktu, dohvatiti desno rame preko glave.	

Izvor: <https://www.despotos.edu.rs/upload/lordoza.skolioza.pdf> (Datum pristupa: 27.12.2021.)

5. RASPRAVA

Držanje tijela djece je izuzetno važan segment zdravstvenog statusa, te je predmet interesa mnogih istraživača, jer sve veća zastupljenost posturalnih poremećaja kod djece i mladih (Obradović i Milošević, 2008; Krneta, 2010), ukazuje na to da stanje nije nimalo ohrabrujuće. Stoga, kompleksno praćenje rasta, razvoja i posturalnog statusa djece i mladih, predstavlja značajan indikator zdravlja djeteta.

Rano prepoznavanje i otkrivanje skolioze u djece predškolske dobi je stalni cilj svih liječnika i ostalih zdravstvenih radnika koji se bave ovom bolešću (Kovač 2000). Jedan od načina postizanja tog cilja predstavljaju pregledi probira (screening). Pregled probira je postupak pronalaženja vjerojatnih bolesti i/ili neprepoznatih (tjelesnih) nedostataka testiranjima, pregledima i/ili drugim postupcima. Unatoč tome što je od prvih pregleda probira (u SAD) prošlo više od 60 godina, način testiranja se, do danas, nije bitno promijenio. Tijekom vremena, ispitivani su različiti testovi pregleda, no još uvijek se, kao najprihvatljiviji, za testiranje veće populacije zadržao test pretklona (Adamsov test) (Smith i Emans, 1992). Pregledi probira skolioze školske djece spadaju u „propisani screening“ sa snažnim usmjerenjem prema slučajevima u odabranoj skupini visokog rizika za bolest.

Pregledom ispitanika vrtičke skupine djece utvrđena je sumnja na skoliozu kod ukupno 4 ispitanika (11.11%). Naime, kod jednog je ispitanika uočeno da je lijeva strana ramena bila viša u odnosu na desnu stranu. Također, asimetrija Lorenzovog trokuta (prostor između trupa i opružene ruke) je pokazala da je jednog djeteta uočeno to da je kod jednog djeteta lijeva strana ruke viša u odnosu na desnu stranu te je Adamsovim testom ustanovljeno da je kod dva ispitanika lijeva strana rebra bila viša u odnosu na desnu stranu.

U našem istraživanju prevalencija skolioze korištenjem Adamsovog testa je iznosila 5.55%. S druge strane, istraživanje Prado Viere i sur. (2015), potvrdilo prevalenciju od čak 26,3% djece predškolske dobi. Ova razlika u procentualnoj zastupljenosti u našem i spomenutom istraživanju je rezultat različitog broja sudionika. Naime, u istraživanju Prade Viere i suradnika je sudjelovalo ukupno 360 djece predškolskog uzrasta, dok je naše istraživanje brojalo samo 36 ispitanika, što je samo desetina ispitanika u odnosu na spomenuto istraživanje.

Unatoč sličnim rezultatima, dobne su skupine različite, pa se može očekivati veća prevalencija odstupanja tijekom faza rasta. Studija Mihajlovića (2021) je pronašla pozitivne odgovore tijekom Adamsovog testa, što možda ne znači prisutnost skolioze, već samo prisutnost njegovih ranih znakova.

Tijekom našega istraživanja nije vršeno mjerenje težine i visine ispitanika. S druge strane, rezultati istraživanja Prado Viere i sur. (2015) su pokazali da visina i težina nemaju pozitivnu vezu s Adamsovim testom. Međutim, djeca manjeg rasta imala su veće kutove zakrivljenosti, što se smatra povezanim čimbenikom koji ima utjecaj na promjene držanja.

Ako se na vrijeme ne otkrije ili se zakasni s prevencijom i sanacijom, skolioza može drastično uznapredovati i dovesti do tjelesno neprivlačnog izgleda zbog izraženih deformiteta na kralješcima i rebrenim lukovima. Stoljećima je malo uspjeha postizano u liječenju skolioze, pa je utoliko bitnije staviti razvoj jedne skolioze pod kontrolu i spriječiti njezino pogoršanje.

Već odavno postoji potreba da se populaciji predškolskog uzrasta omogući svakodnevno vježbanje, koje bi pomoglo djeci da ojačaju svoje tijelo i usvoje pravilan posturalni status. Radi toga, svi oni koji znaju što je pokret i koliko je on bitan od ranih nogu do najstarijeg doba, veoma su često poručivali da se s djecom u vrtićima i nižim razredima osnovne škole mora raditi ozbiljnije nego s učenicima starijeg uzrasta. Ako se u najranijem djetinjstvu tijelo ojača i očvrstne različitim vježbama kroz brojne igre, sigurno je da će posljedice dugotrajnog sjedenja, ležanja, nepravilnog opterećenja tijela, puberteta i sl. dijete mnogo lakše prevladati. Osobito je važno naučiti djecu da vode računa o pravilnom držanju tijela u svakodnevnim situacijama, gdje se pojedini položaji zadržavaju duže vrijeme (hodanje, sjedenje, ležanje). Također, veoma je važno da se djeci omogući korištenje namještaja u vrtiću koji je prilagođen njihovom uzrastu, da izgrade navike pravilnog doziranja tjelesnih aktivnosti i upotrebe zdrave hrane. Posebnu pozornost bi trebalo posvetiti redovitim pregledima čime bi se omogućio bolji uvid u stanje držanja djece i prisustva skolioze te pravodobno preventivno djelovanje u razdoblju kada je tjelesna građa podložna brojnim promjenama (Mihajlović, 2021).

6. ZAKLJUČCI

Skolioza je poremećaj koji je izrazit kod djece predškolske dobi, pa je stoga neophodno intenzivirati preventivne preglede djece ovoga uzrasta. Pregledi (screening) omogućuju rano otkrivanje skolioze, što je veoma bitno, uz tjelesnu aktivnost i pravilnu prehranu, za liječenje i prevenciju ovoga poremećaja.

Predškolske ustanove bi trebale osigurati redovite preglede djece u suradnji s domovima zdravlja. Pri tome posebnu pozornost treba staviti na utvrđivanje eventualnih deformiteta. U vrtiću treba osigurati evidenciju djece s uočenim deformitetima. Suradnjom predškolske ustanove i specijalističke medicinske ustanove je moguće utvrditi tjelesne vježbe za korekciju deformiteta kao vježbe za prevenciju pojave deformiteta. Za svaki zapaženi oblik deformiteta predškolska ustanova bi trebala upoznati roditelje i od njih zahtijevati suradnju za njihovo otklanjanje.

S ciljem prevencije šire pojave skolioze, potrebno je da predškolske ustanove organiziraju stručne razgovore s roditeljima dajući im uputstva da i oni svojim djelovanjem spriječe nastanak skolioze. Za identificiranje djece sa skoliozom potrebno je da se češće organiziraju kontrolni pregledi. Prevencija u sklopu redovite vježbe se ogleda na ukazivanju i izvođenju programa vježbi preventivnog karaktera.

Ovim radom nastojao se staviti naglasak na važnost ranog prepoznavanja i dijagnosticiranja skolioze među populacijom djece predškolske dobi, kako bi se na vrijeme reagirao i korigirao ovaj deformitet. Od ukupno 36 djece, za njih četvero je ustanovljena sumnja na skoliozu, a u nastavku zahtijeva pravodobnu intervenciju kako bi se spriječio dalji napredak bolesti, te kako bi se otklonio deformitet.

Glavni limit moga istraživanja je mali broj ispitanika i provođenje ispitivanja samo u okviru jedne predškolske ustanove. Buduća istraživanja mogla bi se usmjeriti na identifikaciju prisustva skolioze kod djece predškolske dobi na većem uzorku u okviru kojega bi mogla biti uključena djece s područja cijele Republike Hrvatske.

7. POPIS LITERATURE

- Adams, J.C., Hamlen, D.L. (2001). Outline of Orthopedics. 13-th edition. Churchill Livingston.
- American Association of Neurological Surgeons (2021). Scoliosis. Dostupno na URL: <https://www.aans.org/Patients/Neurosurgical-Conditions-and-Treatments/Scoliosis> (20.12.2021.)
- Andreis, I., Jalšovec, D. (2009). Anatomija i fiziologija. Zagreb: Školska knjiga.
- Bajek, S., Bobinac, D., Jerković, R., Malnar, D., Marić, I. (2007). Sustavna anatomija čovjeka. Rijeka: Sveučilišna knjižnica.
- Bryce, T.N., Ragnarsson, T., Stein, A.B. (2007). Spinal Cord Injury. In: Braddom RL (ed.). Physical medicine and rehabilitation. Saunders Elsevier, str. 349-1285.
- Bulat Wuersching, S. (2015). Neoperacijsko liječenje skolioza i kifoza: knjiga simpozija s međunarodnim sudjelovanjem "Neoperacijsko liječenje skolioza i kifoza" održanog u Zagrebu u studenom 2015. Zagreb: Kuća zdravlja d.o.o.
- Choi, J.H., Oh, E.G., Lee, H.J. (2011). Comparisons of postural habits, body image, and peer attachment for adolescents with idiopathic scoliosis and healthy adolescents. Journal of Korean Academy of Nursing, 17: 167–173.
- Ciotrea, V., Ungur, R., Ursay, L., Onac, I., Papa, A. (2014). Classification of scoliosis. Paediatrica of the third millennium- civilization and sport, 15: 353-356.
- Devežić, G. (2008). Bioinženjering skolioze. Kragujevac: Tempus.
- Dickson, J.H., Mirkovic, S., et al. (1995). Results of operative treatment of idiopathic scoliosis in adults. The Journal of Bone and Joint Surgery, 77: 513–523.
- Đapić, T., Jelić, M., Miličić, G., Bulat Wuersching, S. (2010). Konzervativno liječenje skolioza i kifoza: knjiga simpozija. Zagreb: Kuća zdravlja d.o.o.

- Esposito, T., Varriale, B., Di Martino, G.F., Chierchia, M. (2012). Scoliosis: Causes, genetics, symptoms, and treatment in a southern Italy population. Dostupno na URL: https://www.researchgate.net/publication/286126709_Scoliosis_Causes_genetics_symptoms_and_treatment_in_a_southern_Italy_population (21.12.2021.)
- Gomes da Silva, E., Kojo, H.D., Fernandes Joaquim, A., Shaffrey, C.I. (2010). Scoliosis: current overview and treatment considerations. *Arquivos brasileiros de neurocirurgia*, 29(4): 130-136.
- Grossman, T.W., Mazur, J.M., Cummings, R.J. (1995). An evaluation of the Adams forward bend test and the scoliometer in a scoliosis school screening setting. *Journal of Pediatric Orthopaedics*, 995(15): 535–558.
- Guć, Z. (2018). Neoperacijsko liječenje skolioza. Diplomski rad. Zagreb: Sveučilište u Zagrebu, Medicinski fakultet.
- Gupta, P., Lenke, L.G., Bridwell, K.H. (1998). Incidence of neural axis abnormalities in infantile and juvenile patients with spinal deformity. Is a magnetic resonance image screening necessary? *Spine*, 23: 206–210.
- Janicki, J.A., Alman, B. (2007). Scoliosis: Review of diagnosis and treatment. *Paediatrics & Child Health*, 12(9): 771–776.
- Jelić, M. (2000). Ortopedska pomagala dječje dobi. *Pediatrica Croatica*, 44(1): 205-210.
- Jovović, V. (1994). Utvrđivanje deformiteta tijela školske djece i omladine u Crnoj Gori. Podgorica: Ministarstvo prosvete i nauke Crne Gore.
- Katz, D.E., Herring, J.A., Browne, R.H., Kelly, D.M., Birch, J.G. (2010). Brace Wear Control of Curve Progression in Adolescent Idiopathic Scoliosis. *The Journal of Bone and Joint Surgery*, 92(6): 1343–1352.
- Keros, P., Chudy, D. (2002). *Anatomski atlas*. Zagreb.
- Keros, P., Pećina, M., Ivančić-Košuta, M. (1999). *Temelji anatomije i čovjeka*. Zagreb: Medicinska biblioteka.
- Kesak-Ursić, Đ. (2017). Konzervativno liječenje idiopatske skolioze. *Medicus*, 26: 103-110.

- Kesak-Ursić, Đ. (2017). Konzervativno liječenje idiopatske skolioze. *Medicus*, 26: 103-110.
- Khubaib, F., Maqsood, U., Mahmood, T., Arshad, H.A. (2019). Risk factors of non-structural scoliosis in adults with low back pain. *Rawal Medical Journal*, 44(3): 498-501.
- Kosinac, Z. (2008). Kineziterapija sustava za kretanje. 3 izdanje. Zagreb. Ekološki glasnik.
- Kotwicki, T. (2008). Evaluation of scoliosis today: examination, X-rays and beyond. *Disability and Rehabilitation*, 30(10): 742–751.
- Kovač, V. (2000). Problematika kralježnice razvojne dobi. *Pediatrics Croatica*, 44 (1): 199-204.
- Kovačević, A. (2013). Fizioterapija deformacija lokomotornog sustava. Zagreb: Alka script.
- Little, D.G., Song, K.M., Katz, D., Herring, J.A. (2000). Relationship of peak height velocity to other maturity indicators in idiopathic scoliosis in girls. *The Journal of Bone and Joint Surgery*, 82: 685–693.
- MacCulloch, R., Donaldson, S., Nicholas, D., Nyhof-Young, J., Hetherington, R., Lupea, D. (2009). Towards an understanding of the information and support needs of surgical adolescent idiopathic scoliosis patients: a qualitative analysis. *Scoliosis*, 4: 12.
- Matasović, T., Strinović, B. (1986). Dječja ortopedija. Zagreb: Školska knjiga.
- Mihajlović, B. (2021). Meta analiza skolioze kod djece mlađeg školskog uzrasta od 7 do 11 godina. 11 Međunarodna konferencija ‘sportske nauke i zdravlje’. Dostupno na URL:
https://www.academia.edu/31368583/META_ANALIZA_SKOLIOZE_KOD_DJECE_MLAĐEG_ŠKOLSKOG_UZRASTA_OD_7_DO_11_GODINA
(25.09.2021.)
- Morrissy, R.T., Weinstein, S.L. (2006). *Lovell and Winter’s Pediatric Orthopaedics*. Philadelphia: Lippincott Williams & Wilkins.
- Morrissy, R.T., Weinstein, S.L. (2006). *Lovell and Winter’s Pediatric Orthopaedics*. Philadelphia: Lippincott Williams & Wilkins.

- Morrissy, R.T., Weinstein, S.L. (2006). Lovell and Winter's Pediatric Orthopaedics. Philadelphia: Lippincott Williams & Wilkins.
- Muftić, M., Gavrankapetanović, I., Bašić, J., Hadžimuratović-Čustović, A., Hadžimurzetić, A., Pavlović, G. (2010). Najčešći deformiteti kičmenog stuba i lokomotornog aparata djece i omladine. Sarajevo: Ministarstvo zdravstva Kantona Sarajevo, Zavod zdravstvenog osiguranja Kanton Sarajevo.
- Pećina, M. (2004). Ortopedija. Zagreb: Naklada Ljevak.
- Prado Viera, D., Mayumi Beresoski, C., Zingari Camargo, M., Barros Parron Fernandes, K., Cardoso Martins Siqueira, C.P., Shizuko Fujisawa, D. (2015). Early signs of scoliosis in preschool children. *Fisioterapia e Pesquisa*, 22(1): 69-75.
- Radisavljević, M., Ulić, D., Arunović, D. (1997). Senzitivni period razvoja motornih sposobnosti djece mlađeg školskog uzrasta. *Fizička kultura* 5: 34-37.
- Ramirez, N., Johnston, C.E., Browne, R.H. (1997). The prevalence of back pain in children who have idiopathic scoliosis. *The Journal of Bone and Joint Surgery*, 79: 364–368.
- Scoliosis (2021). Dostupno na URL: <https://physio-pedia.com/Scoliosis> (Datum pristupa: 15.09.2021.)
- Smith, R.M., Emans, J.B. (1992). Sitting balance in spinal deformity. *Spine*, 17 (9): 1103-1109.
- Yawn, B.P., Yawn, R.A., Hodge, D. (1999). A population based study of school scoliosis screening. *JAMA*, 282: 1427–1432.
- Yazici, M. (2011). *Non-Idiopathic Spine Deformities in Young Children*. Berlin: Springer.
- Zavod za javno zdravstvo Dubrovačko-neretvanske županije (2021). Nepravilno držanje i skolioza. Dostupno na URL: <https://www.zzjzdnz.hr/hr/zdravlje/zdravlje-djece-i-mladih/1308> (Datum pristupa: 15.09.2021.)

8. POPIS SLIKA

Slika 1: Kralježnica	6
Slika 2: Prvi i drugi vratni kralježak	7
Slika 3: Prsni kralježak	8
Slika 4: Slabinski kralježak	8
Slika 5: Križna kost.....	9
Slika 6: Trtična kost	10
Slika 7: Prikaz normalne kralježnice (lijevo) i skolioze (desno)	11
Slika 8: Cobb-ov kut	12
Slika 9: Fotografija bolesnika s idiopatskom skoliozom uspravno (A) i test savijanja naprijed (B)	20
Slika 10: Nesh-moe metod mjerenja rotacije kralježaka	24
Slika 11: Adamsov test s korištenjem skoliometra	26
Slika 12: Ortoza	31

9. POPIS TABLICA

Tablica 1: Rezultati pregleda djece	42
Tablica 2: Prijedlog ciklusa vježbi	43

10. POPIS GRAFIKA

Grafik 1: Spol ispitanika	40
Grafik 2: Dob ispitanika	41