

# "Operativno zbrinjavanje prijeloma distalnog radijusa u OB Dubrovnik tijekom 2018. i 2019. godine"

---

**Kitarović, Maja**

**Master's thesis / Specijalistički diplomski stručni**

**2022**

*Degree Grantor / Ustanova koja je dodijelila akademski / stručni stupanj:* **University of Dubrovnik / Sveučilište u Dubrovniku**

*Permanent link / Trajna poveznica:* <https://um.nsk.hr/um:nbn:hr:155:328740>

*Rights / Prava:* [In copyright](#) / [Zaštićeno autorskim pravom.](#)

*Download date / Datum preuzimanja:* **2024-07-10**



*Repository / Repozitorij:*

[Repository of the University of Dubrovnik](#)



zir.nsk.hr



DIGITALNI AKADEMSKI ARHIVI I REPOZITORIJI

SVEUČILIŠTE U DUBROVNIKU  
SPECIJALISTIČKI DIPLOMSKI STRUČNI STUDIJ  
KLINIČKO SESTRINSTVO

MAJA KITAROVIĆ

**OPERATIVNO ZBRINJAVANJE PRIJELOMA DISTALNOG  
RADIJUSA U OB DUBROVNIK TIJEKOM 2018. I 2019.  
GODINE**

**DIPLOMSKI RAD**

DUBROVNIK, 2022.

SVEUČILIŠTE U DUBROVNIKU  
SPECIJALISTIČKI DIPLOMSKI STRUČNI STUDIJ  
KLINIČKO SESTRINSTVO

**OPERATIVNO ZBRINJAVANJE PRIJELOMA DISTALNOG  
RADIJUSA U OB DUBROVNIK TIJEKOM 2018. I 2019.  
GODINE**

**DIPLOMSKI RAD**

KANDIDAT: bacc.med.tech. Maja Kitarović

MENTOR: izv.prof.dr.sc. Marijo Bekić

DUBROVNIK, 2022.

UNIVERSITY OF DUBROVNIK  
DEPARTMENT OF PROFESSIONAL STUDIES  
GRADUATE STUDY OF CLINICAL NURSING

**OPERATIVE TREATMENT OF DISTAL RADIUS IN  
GENERAL HOSPITAL DUBROVNIK IN YEAR 2018. I 2019.**

**GRADUATE THESIS**

KANDIDAT: bacc.med.tech. Maja Kitarović

MENTOR: izv.prof.dr.sc. Marijo Bekić

DUBROVNIK, 2022.

# SADRŽAJ

SAŽETAK .....	1
1. UVOD.....	3
1.1. Anatomija radijusa .....	3
1.2. Mehanizam nastanka prijeloma distalnog radijusa .....	6
1.3. Klasifikacije prijeloma distalnog radijusa.....	7
1.3.1. Eponimska podjela prijeloma .....	7
1.3.2. Frykmanova klasifikacija prijeloma distalnog radijusa iz 1967. godine .....	9
1.3.3. Kriteriji za klasifikaciju prijeloma distalnog radijusa Međunarodne federacije društava za kirurgiju šake .....	10
1.3.4. Univerzalna klasifikacija prijeloma distalnog radijusa prema Cooneyu iz 1993. godine .....	11
1.4. Klinička slika prijeloma distalnog radijusa .....	12
1.5. Dijagnostika prijeloma distalnog radijusa.....	13
1.6. Liječenje prijeloma distalnog radijusa .....	15
1.6.1. Konzervativno liječenje prijeloma distalnog radijusa.....	15
1.6.2. Operativno kirurško liječenje prijeloma distalnog radijusa .....	16
1.6.3. Postoperativne komplikacije.....	20
1.7. Rehabilitacija.....	21
1.8. Prikaz dosadašnjih istraživanja .....	22
2. CILJ ISTRAŽIVANJA.....	23
3. ISPITANICI I METODE.....	24
4.1. Ispitanici .....	24
4.2. Metode.....	24
4. REZULTATI ISTRAŽIVANJA.....	25
5. RASPRAVA.....	37
6. ZAKLJUČAK.....	41
LITERATURA .....	42

## Izjava

S punom odgovornošću izjavljujem da sam diplomski rad izradila samostalno, služeći se navedenim izvorima podataka i uz stručno vodstvo mentora Izv. prof. prim. dr. sc. Marija Bekića dr. med., kojem se srdačno zahvaljujem.

U Dubrovniku, kolovoz 2022.

Ime i prezime studentice: Maja Kitarović

Potpis

---

## **ZAHVALA**

Zahvaljujem svom mentoru Izv. prof. prim. dr. sc. Mariju Bekiću na razumijevanju, trudu, pomoći i vodstvu prilikom izrade ovoga rada. Zahvaljujem i svojim profesorima koji su nam strpljivo pomagali, učili nas i bili nam na raspolaganju tijekom čitavog školovanja. Najviše zahvaljujem svojim prijateljima i kolegama, te svojoj majci na pružanju podrške i motivacije tijekom cijeloga studiranja.

## SAŽETAK

Operativno zbrinjavanje prijeloma distalnog radijusa u OB Dubrovnik tijekom 2018. i 2019. godine

**Cilj:** Cilj istraživanja je utvrditi pojedine značajke operativnog zbrinjavanja prijeloma distalnog radijusa u OB Dubrovnik u 2018. i 2019. godini te utvrditi jesu li dob i spol te postojeće zdravstveno stanje bile statistički značajne varijable u slučajevima prijeloma distalnog radijusa u OB Dubrovnik tijekom 2018. i 2019. godine.

**Materijali i metode:** U istraživanju je sudjelovalo ukupno N=19 ispitanika, a to je ujedno ukupan broj pacijenata koji je zahtijevao operativno zbrinjavanje u razdoblju od 01.01.2018. do 31.12.2018. godine. Na temelju sekundarnih podataka koji su prikupljeni iz bolničkog informacijskog sustava OB Dubrovnik za 2018. i 2019. godinu, izvršena je statističko-matematička obrada prikupljenih podataka.

**Rezultati:** Rezultati istraživanja o operativnom zbrinjavanju prijeloma distalnog radijusa u OB Dubrovnik 2018. i 2019. godine pokazuju da je u tom razdoblju operativno zbrinuto ukupno 19 pacijenata, 47% u 2018. i 53% u 2019. Prosječna dob pacijenata je iznosila 57,36 godina, a glavninu pacijenata su činili pacijenti ženskog spola. Najčešći uzrok ozljede je pad prilikom okliznuća i spoticanja. Eventualne akutne i/ili kronične bolesti nisu statistički značajno utjecale na nastanak prijeloma. Najčešće metode operacije su bile zatvorena repozicija i perkutana fiskacija ulomaka te otvorena repozicija i unutarnja fiksacija. Prosječna duljina hospitalizacije je iznosila 2,23 dana uz zadovoljavajući tijek postoperativnog oporavka.

**Zaključak:** Dokazano je da su ženski spol i viša starosna dob rizični čimbenici za nastanak prijeloma.

**Ključne riječi:** fraktura distalnoga radijusa, klasifikacija, dijagnostika, liječenje, rehabilitacija, operativno zbrinjavanje u OB Dubrovnik



## SUMMARY

Operative treatment of distal radius fractures in General Hospital Dubrovnik in year 2018 and 2019.

**Aim:** The aim of this study was to assess the characteristics of operative treatment, and whether age, sex and health condition of the patients were statistically significant variables in patients with distal radius fractures in General Hospital Dubrovnik in year 2018 and 2019.

**Materials and methods:** A total of 19 participants were enrolled in this study. It is noteworthy that this is also the total number of patients who required operative treatment between January 1st 2018 and December 31st 2019. A statistical analysis of secondary data, collected from the hospital data system from the mentioned interval, was performed.

**Results:** The results show that a total of 19 patients required operative treatment, 9 (47%) of them in year 2018 and 10 (53%) in 2019. Average age of participants was 57,36 years and female patients made up the majority. The most common cause of injury was ground level fall due to a slip or a stumble. Coexisting diseases, whether acute or chronic, were found to be of no statistically significant relevance to the occurrence of a fracture. The most common operative methods were closed reposition with percutaneous fragment fixation and open reposition with internal fragment fixation. The average length of hospital stay was 2.23 days with satisfactory course of post-operative recovery.

**Conclusion:** A statistically significant correlation between female sex and senior age and distal radius fractures was found.

**Key words:** distal radius fracture, classification, diagnostics, treatment, rehabilitation,

# 1. UVOD

## 1.1. Anatomija radijusa

Radijus i ulna su kosti podlaktice. Radijus se naziva i palčanom kosti te je smješten na lateralnoj strani podlaktice. Dugog je i cjevastog oblika. Na proksimalnom dijelu radijusa se nalazi glava *caput radii* kao i plitka jamica *fovea articularis* koja je smještena kranijalno na proksimalnom dijelu radijusa [1].

Vrat *collum radii* je smješten distalno od glave radijusa te prelazi u tijelo radijusa ili *corpus radii*. Hvatište m. *biceps brahii* nalazi se na prijelazu vrata u tijelo radijusa s medijalne strane. Na navedenom hvatištu se nalazi hrapavost *tuberositas radii* [1]

Tijelo radijusa se sastoji od tri površine te tri brida. Površine tijela radijusa se nazivaju *facies anterior*, *facies lateralis* i *facies posterior*, dok se bridovi nazivaju *margo anterior*, *margo interosseus* i *margo posterior*. Hvatište za m. *pronator teres* je *tuberositas pronatoria* koja je smještena na sredini lateralne površine radijusa [2].

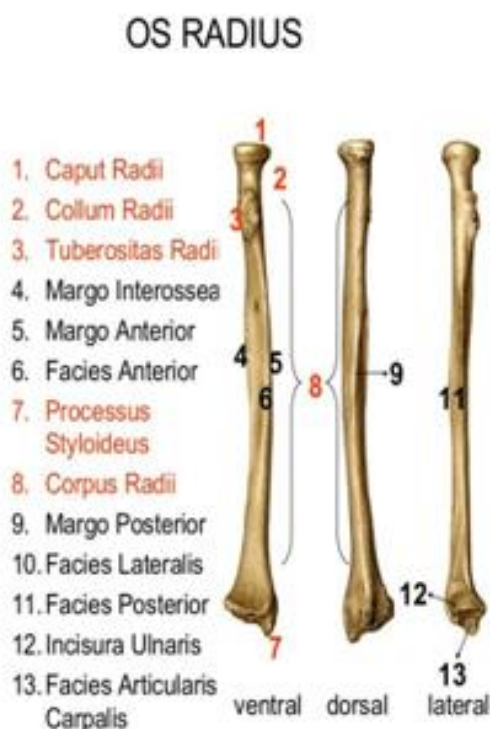
Izbočina *crista suprazyloidea*, stiolidni nastavak *processus styloideus* te medijalno urez za ulnu *incisura ulnaris* se nalaze na distalnom kraju radijusa. Značajan anatomski podatak kojeg je potrebno uzeti u obzir prilikom donošenja odluke o repoziciji prijeloma je da *processus styloideus radii* ima poziciju koja se nalazi centimetar distalnije u odnosu na ulnu [1].

Distalno je na trupu radijusa eliptično-konkavna zglobna ploha *facies articularis carpalis*, a uloga navedene zglobne plohe sastoji se u povezivanju radijusa sa karpalnim kostima, a to su *os lunatum* i *os scaphoideum* [2].

Tetive ekstenzora smještene su u različito izraženim žlijebovima koji se nalaze dorsalno. Istaknuta kvrga *tuberculum dorsale radii* smještena je lateralno u odnosu na treći žlijeb. Njezina je uloga odijeliti tetivu m. *extensor carpi radialis brevis* i tetivu m. *extensor pollicis longus* [2].

Anatomija radijusa prikazana je na slici 1.

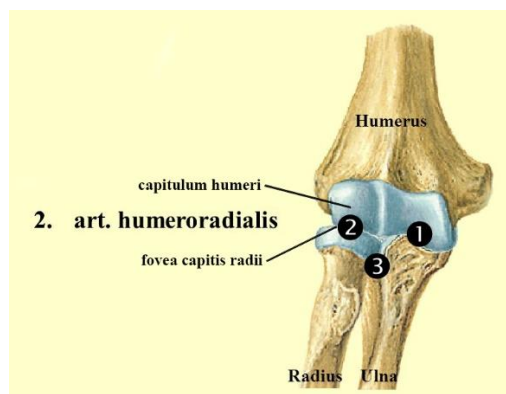
**Slika 1. Anatomija radijusa**



Izvor: <https://www.pinterest.com/rebeccabendren/plugg/> (01.02.2022.)

Kosti s kojima je radijus u kontaktu su ulna, humerus i već spomenute karpalne kosti *os lunatum* i *os scaphoideum*. U *fovea articularis capitis radii* se nalazi *articulatio humeroradialis - capitulum humeri* kugličnog oblika [2]. Ovaj zglob kuglastog oblika geometrijski omogućuje dva stupnja slobode, odnosno izvođenje pokreta fleksije i ekstenzije, a njegova je uloga i sudjelovanje u rotaciji podlaktice oko osi, dakle u izvedbi pokreta pronacije i supinacije (slika 2).

**Slika 2. *Articulatio humeroradialis***



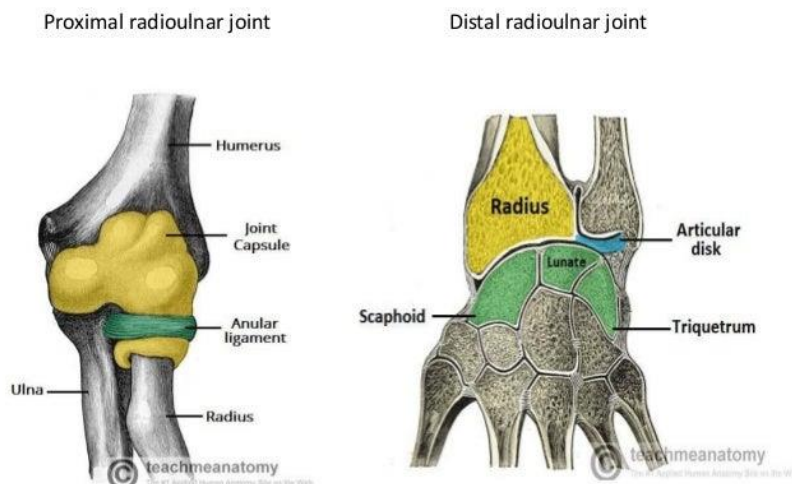
Izvor: <https://valeriewmsk.weebly.com/elbow-anatomy.html> (03.02.2022.)

Proksimalni zglob radijusa i ulne *articulatio radioulnaris proximalis et distalis* ima oblik valjka i geometrijski predstavlja obrtni zglob. Na zglobnom tijelu *circumferentia articularis radii* se nalazi hrskavica, a tu je ujedno smještena *incisura radialis ulnae* [2]. Snažan ligament *lig. anulare radii* širine 1 cm pomaže u radu ovog zgloba.

Obrtni zglob je i distalni zglob, a njega čine *caput ulnae* te *incisura ulnaris radii* [2]. Proksimalni i distalni radioulnarni zglobovi udruženo izvode kretnje pronacije i supinacije. Pronacija je obrtno kretanje radijusa oko ulne pri čemu dolazi do ukriženog položaja ovih kostiju. Položaj u kojem je odnos radijusa i ulne usporedan je supinacija.

*Syndesmosis radioulnaris* - između radijusa i ulne se nalazi međukoštana opna vezivnog tkiva koja se naziva membrana *interossea antebrachii*. Ova membrana ima zadaću zatvoriti gotovo cijeli prostor između dvije kosti. Vlakna su usmjerena od proksimalno i lateralno prema medijalno i distalno na ulnu. Membrana je značajna u raspoređivanju sile prilikom izvođenja rotacije podlaktice.

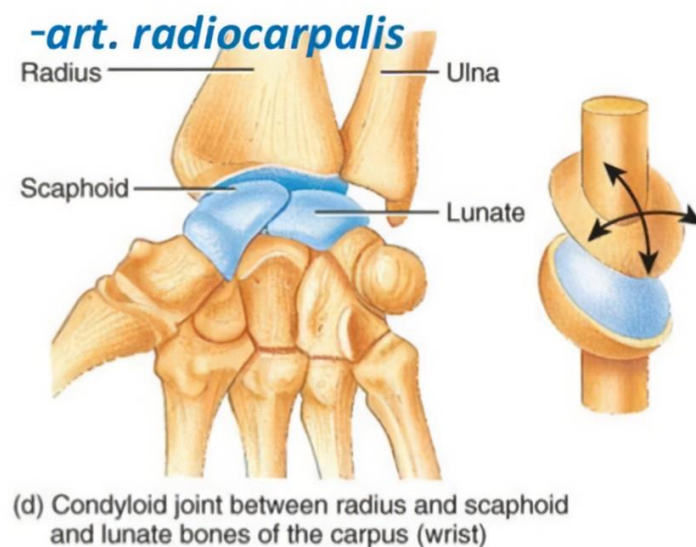
### Slika 3. *Articulatio radioulnaris proximalis et distalis*



Izvor: <https://cloudshareinfo.blogspot.com/2020/05/what-type-of-joint-is-radioulnar.html> (03.02.2021.)

Proksimalni zglob šake *articulatio radiocarpalis* je jajolikog oblika te spaja podlakticu s proksimalnim kostima pešća. Zglobno tijelo konkavnog oblika za *os lunatum* i *os scaphideum* je *fascies articularis carpalis* radijusa, a zglobno tijelo za *os triquetrum* je *discus articularis*. *Fascies articularis carpalis* ima dva odjeljka, a to su četverokutna faseta koja se nalazi ulnarно (medijalno). To je *fovea lunata* za *os lunatum*. Trokutasta faseta (*fovea scaphoidea*) za *os scaphoideum* se nalazi lateralno, odnosno radijalno (slika 4).

**Slika 4. *Articulatio radiocarpalis***



Izvor: <https://eamcetzooology.wordpress.com/2008/08/01/joints-images/> (04.02.2022.)

## 1.2. Mehanizam nastanka prijeloma distalnog radijusa

Do ozljeda ručnog zgloba najčešće dolazi prilikom pada na ruku koja je ispružena, a dlan se nalazi u kontaktu s podom ili drugom površinom te je izložen značajnom utjecaju kinetičke energije uslijed pada. Dočekivanjem na ručne zglobove, čovjek nastoji izbjeći pad, odnosno barem ublažiti utjecaj pada na vitalne organe.

Do prijeloma distalnog radijusa dolazi kada se vertikalna sila koja ima dorzalnu i lateralnu komponentu prenosi s karpalnih kostiju na distalni dio radijusa. Prijelom najčešće nastaje prateći pad na šaku koja je u dorzalnoj fleksiji od 40° - 90°, uz ulnarnu abdukciju od 30° što odgovara Collesovom prijelomu distalnog radijusa [3]. Opisani oblik hiperekstenzijskog prijeloma rezultira dorzalnim pomakom distalnog radijusa. Prijelom palčane kosti često je popraćen i prijelomom stiloidnog nastavka ulnarne kosti [4].

### **1.3. Klasifikacije prijeloma distalnog radijusa**

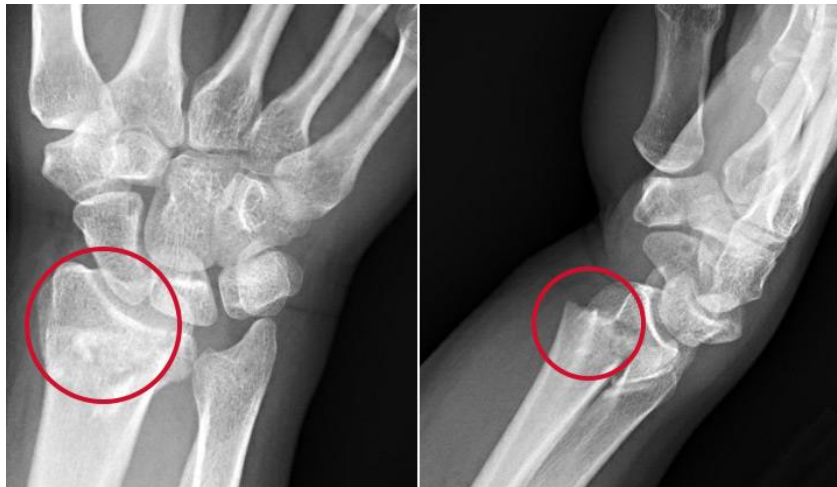
Prijelomi distalnog radijusa su vrlo česti, a ujedno je zastupljen i velik broj klasifikacija ove vrste prijeloma. Prikazana je eponimska podjela prijeloma i Frykman klasifikacija iz 1967. godine. Potom su predstavljeni relevantni kriteriji za klasifikaciju prijeloma distalnog radijusa Međunarodne federacije društava za kirurgiju šake kao i klasifikacija prema Cooneyu iz 1993. godine.

#### **1.3.1. Eponimska podjela prijeloma**

Eponimska podjela prijeloma distalnog radijusa je vrlo raširena i često se koristi, neovisno o tome što je manje precizna te daje manje podataka o samoj ozljedi u odnosu na druge klasifikacije prijeloma distalnog radijusa. Eponimska podjela prijeloma je podjela na Collesov prijelom, Smithov prijelom, Barthonov prijelom te Chauffeurov prijelom [5].

Collesov prijelom je vrlo često vidljiv kod fraktura distalnog radijusa jer se vezuje uz najčešći položaj u koji se postavlja ruka prilikom pada na šake kada dolazi do dorzalne fleksije uz ulnarnu abdukciju. To je ekstraartikularni tip prijeloma. Energija koja je nastala uslijed pada prenosi se preko proksimalnog reda karpalnih kostiju s posebnim naglaskom na *os lunatum* i *os scaphoideum* na distalni radijus u dorzalnom smjeru. Stoga je kod Collesova prijeloma distalni ulomak koji nastaje uslijed frakture smješten upravo dorzalno (slika 5).

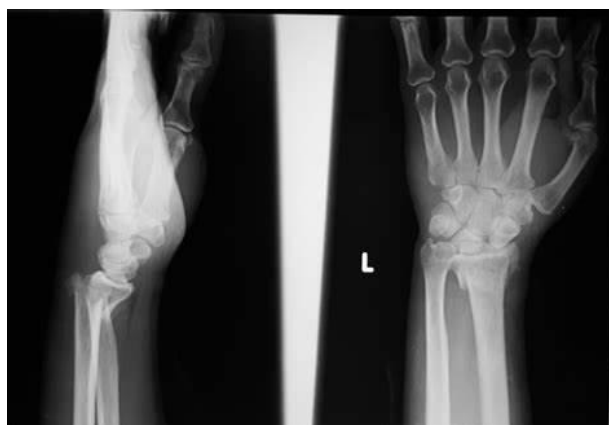**Slika 5. Collesov prijelom distalnog radijusa**



Izvor: <https://my.clevelandclinic.org/health/diseases/21860-colles-fracture> (05.02.2022.)

Smithov prijelom distalnog radijusa jest prijelom kod kojeg je ulomak kosti volarno pomaknut, a ova vrsta prijeloma nastaje kada dođe do snažnog udarca u stražnji dio ručnog zgloba ili pada na šaku u položaju volarne fleksije. Smithov prijelom se može podijeliti na tri različita podtipa. Prvi podtip Smithova prijeloma je ekstraartikularna transverzna fraktura distalnog radijusa te se ujedno radi o najčešćem pod-obliku prijeloma Smithova prijeloma. Manje čest pod-oblik Smithova prijeloma je intraartikularni prijelom pri kojem je pomak distalnog ulomka volaran i proksimalan. Treći podoblik je jukstaartikularni prijelom pri kojem je distalni fragment volarno dislociran. Ovaj prijelom distalnog radijusa je najmanje učestali podtip Smithova prijeloma [5] (slika 6).

**Slika 6. Smithov prijelom distalnog radijusa**



Izvor: <https://radiopaedia.org/images/18874338> (05.02.2022.)

Za razliku od Collesova i Smithova prijeloma koji su ekstraartikuarne frakture, Bartonov prijelom je intraartikularni prijelom. Dorzalni ili volarni rub zglobne plohe se prelama, ali kroz artikularnu površinu te ovaj prijelom prati dorzalna dislokacija ulomka. Vrlo je rijedak oblik prijeloma distalnog radijusa.

Kosi prijelom kojim je obuhvaćen radijalni stiloid naziva se Chauffeurorovim prijelom distalnog radijusa koji se naziva i Hutchinsonovim prijelomom. Do ove vrste prijeloma može doći kada se forsira dorzalna fleksija i abdukcija ručnog zgloba ili kada dođe do snažnog udarca u stražnji dio ručnog zgloba [5].

### **1.3.2. Frykmanova klasifikacija prijeloma distalnog radijusa iz 1967. godine**

Frykmanova klasifikacija distalnih radijalnih prijeloma temelji se na AP radiološkim snimkama (anterior-posterior) i obuhvaća istoimene entitete kao i Collesov, Smithov, Bartonov te Chauffeurov prijelom. Distalni radijalni prijelomi se klasificiraju na temelju procjene obrasca prijeloma, stupnja zahvaćenosti radioulnarnog zgloba te na temelju prisutnosti distalnog ulnarnog prijeloma. Iako Frykmanova klasifikacija obuhvaća ukupno osam tipova prijeloma distalnog radijusa, zapravo se radi o četiri osnovna tipa, od kojih svaki ima svoj podtip koji uključuje frakturu ulnarnog stiloida.

- „tip I: ekstraartikularni prijelom,
- tip II: tip I + prijelom ulnarnog stiloida,
- tip III: prijelom zahvaća radiokarpalni zglob,
- tip IV: tip III + prijelom ulnarnog stiloida,
- tip V: prijelom zahvaća distalni radioulnarni zglob,
- tip VI: tip V + fraktura ulnarnog stiloida,
- tip VII: prijelom zahvaćanjem radiokarpalnog i radioulnarnog zgloba,
- tip VIII: tip VII + fraktura ulnarnog stiloida“ [6].

Iako je Frykmanova klasifikacija prijeloma distalnog radijusa vrlo značajna zbog prepoznavanja moguće zahvaćenosti radiokarpalnog i radioulnarnog zgloba te ulnarnog stiloida, ova klasifikacija ne razmatra probleme skraćanja radijusa te frakturne dislokacije [7].



### **1.3.3. Kriteriji za klasifikaciju prijeloma distalnog radijusa Međunarodne federacije društava za kirurgiju šake**

Međunarodna federacija društava za kirurgiju šake (*eng. IFSSH - International Federation of Societies for Surgery of the Hand*) ili konkretnije Odbor za kosti i zglobove je na svojem petom i šestom kongresu detaljno proučio različite klasifikacije prijeloma distalnog radijusa kako bi se došlo do univerzalno prihvaćene klasifikacije sukladno svim relevantnim kriterijima. Obzirom na ključne kriterije, u užem izboru su se našle Rayhackova klasifikacija koju su Cooney i suradnici sa klinike Mayo modificirali, Fernandezova i klasifikacija Mullera i suradnika. Odbor i dalje nije zauzeo konkretan stav o jedinstvenoj klasifikaciji jer nije donesena jedinstvena odluka niti je utvrđen kriterij prema kojem bi jedna klasifikacija bila univerzalno prihvaćena u odnosu na ostale dvije.

Odlučeno je da se umjesto odluke u jedinstvenoj klasifikaciji prijeloma distalnog radijusa definiraju jasni kriteriji koji moraju biti obuhvaćeni prilikom klasifikacije prijeloma, a to su lokacija, konfiguracija, pomak, integritet ulnarnog stiloida, integritet distalnog radioulnarnog zgloba, stabilnost, povezane ozljede kao i mineralizacija kostiju [8]. Svi navedeni kriteriji mogu se utvrditi na temelju AP i lateralnog rendgenskog snimka.

Kriterij lokacije prijeloma distalnog radijusa odnosi se na podjelu prijeloma na ekstraartikularne ili intraartikularne. Intraartikularni prijelomi su oni koji zahvaćaju radiokarpalni zglob, distalni radioulnarni zglob ili oba zgloba [8].

Pod konfiguracijom prijeloma distalnog radijusa se podrazumijeva podjela na jednostavne i usitnjene prijelome. Jednostavni prijelomi uključuju poprečne ili kose prijelome. Kosa bi se definirala onako kako se pojavila na stražnjoj i bočnoj rendgenskoj snimci. Usitnjeni prijelomi su definirani kao prijelomi koji zahvaćaju dorzalni ekstraartikularni korteksa i/ili zglobnu površinu distalnog radijusa na radiokarpalnom zglobu, distalnom radioulnarnom zglobu ili oba zgloba. Kriterij konfiguracije prijeloma također zahtijeva da se definira broj i vrsta glavnih intraartikularnih fragmenata. To bi značilo da je potrebno prepoznati ulomke koji su stiloidni, dorzalni i volarni [8].

Prijelomi distalnog radijusa trebaju se razvrstati i s obzirom na kriterij pomaka (dislokacije) i angulacije. Prijelom s pomakom većim od 1 mm u bilo kojoj ravnini ili u zglobnoj površini smatraju se pomaknutim. Aksijalno skraćivanje, radijalna inklinacija i radioulnarni pomak mogu se izmjeriti na AP rendgenskoj snimci. Dorzalni nagib i dorzalni pomak dlana mogu se

izmjeriti na lateralnoj RTG snimci. Pomicanje i rotacija fragmenta mogu se detaljnije odrediti tek na CAT skeniranju [8].

Važan kriterij u klasifikaciji prijeloma distalnog radijusa prema IFSSH je procjena integriteta i cjelovitosti ulnarnog stiloida. Na rutinskim rendgenskim snimkama je potrebno provjeriti je li došlo i do prijeloma ulnarnog stiloida koji ponekad prati prijelom distalnog radijusa. Ukoliko je do prijeloma ulnarnog stiloida došlo, važno je locirati je li prijelom nastao u bazi, srednjem dijelu ili na vrhu ulnarnog stiloida te utvrditi postoji li eventualan pomak od 1 mm ili više u bilo kojoj ravnini [8].

Procjenu distalnog radioulnarnog zgloba treba provesti klinički i rendgenskom dijagnostikom, i to radi stabilnosti. Stabilnost zgloba se klinički provjerava metodom komparacije sa suprotnom stranom. Subluksacija ili nestabilnost treba biti zabilježena te je ujedno važno utvrditi smjer nestabilnosti koji može biti dorzalni ili palmarni. Osim dorzalne i palmarne nestabilnosti, važno je pratiti postoji li dorzalna ili palmarna dislokacija [8].

Prijelom distalnog radijusa se smatra nestabilnim ako je promjena kuta veća od 10°, ako je aksijalno radijalno skraćivanje veće od 5 mm, ako je došlo do usitnjenja korteksa preko srednje aksijalne linije na bočnoj rendgenskoj snimci ili do gubitka redukcije. Sve ozljede povezane s prijelomom distalnog radijusa je također važno evidentirati [8].

#### **1.3.4. Univerzalna klasifikacija prijeloma distalnog radijusa prema Cooneyu iz 1993. godine**

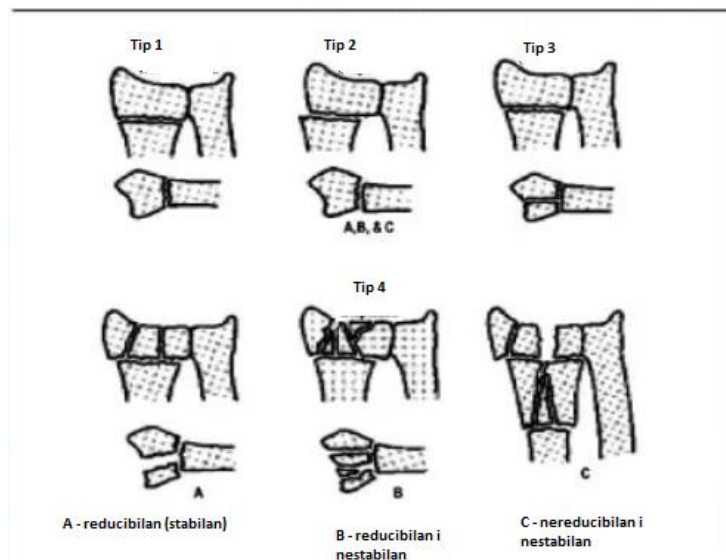
Cooney i suradnici su 1993. godine modificirali Rayhackovu klasifikaciju prijeloma distalnog radijusa. Cilj je bio unaprijediti Frykmanovu klasifikaciju tako da se uvrsti i čimbenik eventualne dislokacije ili pomaknuća intraartikularnih prijeloma. Dodavanjem ovog čimbenika se dolazi do sljedeće klasifikacije:

- „Tip 1 - ekstraartikularni prijelom bez pomaka (dislokacije),
- Tip 2 - ekstraartikularni prijelom s pomakom,
- Tip 3 - intraartikularni prijelom bez pomaka,
- Tip 4 - intraartikularni prijelom s pomakom“ [9].

Prijelomi se mogu podijeliti na tipove A, B i C pri čemu prijelom tipa A označava reducibilan i stabilan prijelom, tip B je reducibilan i nestabilan prijelom, a prijelom tipa C je nereducibilan i ujedno nestabilan [9].

Izgled pojedinih vrsta prijeloma distalnog radijusa prema Cooneyevoj klasifikaciji je prikazan na slici 7.

**Slika 7. Vrste prijeloma distalnog radijusa prema Cooneyevoj klasifikaciji [9]**



#### 1.4. Klinička slika prijeloma distalnog radijusa

Prijelom distalnog radijusa je najučestaliji kod mlađe populacije, osobito kod populacije koja je uključena u različite sportske aktivnosti, kao i kod žena u menopauzi kod kojih je učestala pojava osteoporoze. Neposredni uzrok prijeloma distalnog radijusa je trauma. Najčešći oblik traume uslijed kojeg dolazi do prijeloma distalnog radijusa je FOOSH (*eng. fall onto an outstretched hand*) ili pad na ispruženu šaku [10]. Ukoliko je do prijeloma distalnog radijusa došlo bez prethodne traume, nužno je istražiti patologiju frakture, a osobito je važno utvrditi je li potencijalni uzrok frakture maligna bolest.

Rizični čimbenici koji povećavaju vjerojatnost prijeloma distalnog radijusa su već spomenuta osteoporoza i padovi. Starosna dob, menopauza, niska tjelesna masa, pušenje, pretjerana

konzumacija alkohola i tjelesna neaktivnost značajno povećavaju rizike od osteoporoze, a prisutan je i utjecaj spola jer su zahvaćena skupina žene. Rizični čimbenici za padove su problemi s ravnotežom, mišićna slabost, slabovidnost, neurološke bolesti, pretjerana konzumacija alkohola i nekontrolirana uporaba lijekova.

Uobičajeni simptomi prijeloma distalnog radijusa uključuju bol, otečenost i gubitak funkcije ručnog zgloba. Prilikom uzimanja anamneze je ujedno potrebno analizirati postoje li i eventualne neurovaskularne ozljede zgloba, uključujući:

- Paresteziju (trnce),
- Bol koja nije izravno vezana uz traumu i
- Bljedilo ili promjenu boje kože koja sugerira da je došlo do vaskularnog oštećenja.

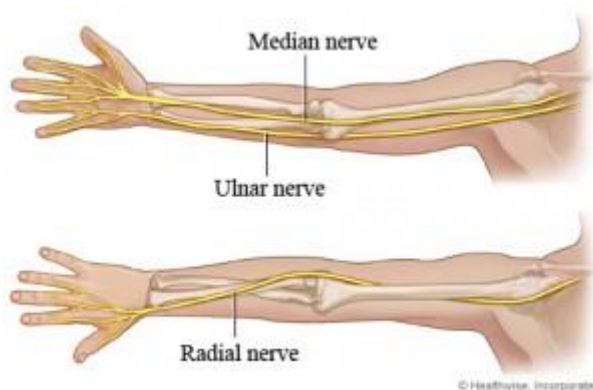
## **1.5. Dijagnostika prijeloma distalnog radijusa**

Kod sumnje na prijelom distalnog radijusa, nužno je obaviti detaljne ortopedske i neurološke pretrage ručnog zgloba. Cilj ovih pretraga je utvrditi funkcionalni kapacitet i eventualno postojanje neurovaskularnih deficita.

Uz tipične kliničke znakove pri anamnezi, kao što su deformitet zgloba, oteklina i bolovi te osjetljivost na palpaciju distalnog radijusa, rjeđe je prisutan otvoreni prijelom koji zahtijeva i poseban tretman uslijed rizika od infekcije, zatim gubitak osjeta ili opsega pokreta distalno od frakture koji upućuje na ozljedu živca kao i nedostatak prokrvljenosti i bljedilo uslijed vaskularne ozljede [10,11].

Na neurološkom pregledu prijeloma distalnog radijusa, utvrđuje se funkcionalnost medijalnog, ulnarnog i radijalnog živca (slika 8).

### Slika 8. Medijalni, ulnarni i radijalni živac



Neurološka procjena medijalnog živca uključuje motoričku i senzornu procjenu. Pod motoričkom procjenom se podrazumijeva snaga stiska, a senzorna procjena obvezno uključuje procjenu osjetljivosti na vrhovima prstiju koje inervira medijalni živac, osobito palac i kažiprst [12].

Neurološka procjena ulnarnog živca se motorički provodi tako da se ispituje opseg pokreta pri abdukciji i addukciji prstiju, a senzorna procjena uključuje procjenu osjeta na vrhu malog prsta.

Neurološka procjena radijalnog živca motorički uključuje ekstenziju prsta i zgloba, dok senzorna procjena uključuje procjenu dorzalnog dijela šake [13].

U procesu postavljanja dijagnoze prijeloma distalnog radijusa je važno uzeti u obzir diferencijalnu dijagnostiku. Prijelom distalnog radijusa dijeli brojne sličnosti sa prijelomom skafoidne kosti koji je također najčešće uzrokovan padom na ispruženu šaku. Razlika je u tome što je kod prijeloma skafoidne kosti bol lokalizirana uz skafoidnu kost [14]. Prijelomi ulnarnih stiloidnih struktura mogu biti povezani i nastati simultano s prijelomom distalnog radijusa, a uobičajen simptom je bolnost i osjetljivost šake na predjelu ulnarnog stiloida [15].

Prilikom prijeloma distalnog radijusa provode se i laboratorijske pretrage, odnosno krvne pretrage i pretraga urina kao i procjena gustoće kostiju kada se sumnja na osteoporozu kao uzrok prijeloma distalnog radijusa. U tom je slučaju važno utvrditi koncentraciju vitamina D, kalcija i alkalne fosfataze (ALP) u serumu [16].

Najrelevantniju dijagnostičku pretragu na osnovu koje se može utvrditi prijelom distalnog radijusa predstavlja rendgenska snimka, i to AP i LL snimka zgloba šake. U slučajevima kada postoji sumnja na intraartikularni prijelom te za potrebe predoperativnog planiranja,

uobičajeno se provodi kompjutorska tomografija (CT). Potreba za pretragom putem magnetne rezonance postoji ukoliko se sumnja na postojanje ozljede mekih tkiva [17].

## **1.6. Liječenje prijeloma distalnog radijusa**

Prethodno obrazložene klasifikacije prijeloma distalnog radijusa, korisne su upravo u donošenju odluke o načinu liječenja prijeloma. Klasifikacije imaju orijentacijsku ulogu kada se donosi odluka o liječenju prijeloma, ali je odluku ipak prvenstveno potrebno donijeti sukladno procjeni individualnog stanja svakog pacijenta.

Liječenje prijeloma distalnog radijusa može biti konzervativno ili operativno. Cilj liječenja je postaviti zglobove i kosti u adekvatan anatomske i funkcionalni položaj u kojem se imobiliziraju kako bi se omogućilo cijeljenje prijeloma u reponiranom položaju.

### **1.6.1. Konzervativno liječenje prijeloma distalnog radijusa**

Osnovna načela na temelju kojih se provodi konzervativno liječenje prijeloma distalnog radijusa su načela repozicije, retencije i rehabilitacije, odnosno Böhlerova 3R načela [18]. Odluka o načinu liječenja donosi se prvenstveno na osnovu rendgenske snimke, odnosno po potrebi i na osnovu CT ili MRI snimke.

Kada se na temelju rendgenske snimke donese odluka o konzervativnom liječenju, prvo je nužno procijeniti postoji li potreba za repozicijom. Repozicija se ne provodi ako ulomak nije pomaknut. U slučajevima kada je ulomak kosti pomaknut, repozicija prethodi imobilizaciji jer je ulomke potrebno dovesti u pravilan anatomske i funkcionalni položaj.

Kod Collesovog tipa prijeloma distalnog radijusa se provodi zatvorena repozicija primjenom aksijalne ili uzdužne trakcije. Ujedno se ulomak promiče ularno i volarno, a zbog translacije ulomka radijalno, zatvorena repozicija kod Collesovog tipa prijeloma uključuje fleksiju i ularnu devijaciju. Zatvorena repozicija se izvodi u regionalnoj ili općoj anesteziji. Kada je postupak zatvorene repozicije i imobilizacije dovršen, pacijent se upućuje na kontrolnu RTG snimku da bi se provjerilo je li proces repozicije uspješno proveden. U slučaju prijeloma distalnog radijusa se koristi sadrena imobilizacija tijekom četiri do sedam tjedana. Tijekom imobilizacije je potrebno provoditi kontrolne rendgenske preglede kako bi se pratila uspješnost

zacjeljivanja prijeloma. U prva tri tjedna imobilizacije, kontrolni rendgenski pregledi se provode jednom tjedno. Imobilizacija se uobičajeno uklanja nakon šest tjedana, a prethodi joj završni kontrolni rendgenski pregled [19].

Važno je napomenuti da se sadrena imobilizacija ne smije koristiti odmah po detekciji prijeloma distalnog radijusa, i to zbog edema ručnog zgloba. U prvom i drugom tjednu je očekivano širenje edema te se stoga primjenjuju longete, a tek nakon što je edem splasnuo, moguće je sigurno i učinkovito primijeniti sadrenu imobilizaciju koja se primjenjuje u 48% ukupnih slučajeva pri kojima je potrebna imobilizacija [20].

### **1.6.2. Operativno kirurško liječenje prijeloma distalnog radijusa**

Konzervativno liječenje nije primjenjivo u svim slučajevima prijeloma distalnog radijusa. Indikacije za primjenu operativnog liječenja ove vrste prijeloma nastaju primarno u situacijama kada manualnu repoziciju nije moguće postići na način koji će osigurati potpunu stabilnost, a time i funkcionalnost zgloba [21]. Kod prijeloma sa sljedećim karakteristikama se pristupa operativnom kirurškom zahvatu:

- Nakon repozicije je utvrđeno odstupanje od zadovoljavajućeg anatomskeg i fiziološkog položaja,
- Prijelom je nestabilan,
- Prijelom je otvoren,
- Radi se o intraartikularnom prijelomu,
- Prijelom je multifragmentalan,
- Prilikom prijeloma je došlo do avulzije radioulnarne sindesmoze,
- Pomak ulomka unutar zgloba je veći od 2 mm,
- Prilikom prijeloma je došlo do odstupanja od fiziološke angulacije radijusa koja je veća od 15°,
- Prijelomom je došlo do skraćanja radijusa koje je veće do 5 mm [21].

Operativno liječenje prijeloma distalnog radijusa danas se provodi primjenom više metoda, a to su:

- Zatvorena repozicija i perkutana fiksacija ulomaka,
- Minimalno invazivna otvorena repozicija,

- Vanjska fiksacija,
- Otvorena repozicija i unutarnja fiksacija [21].

### **Zatvorena repozicija i perkutana fiksacija ulomaka**

Prilikom izvedbe perkutane fiksacije ulomaka koriste se Kirschnerove žice. Uobičajeno je potrebno koristiti dvije do tri žice. Metoda kirurškog liječenja zatvorenom repozicijom i perkutanom fiksacijom ulomaka primjenjuje se kod ekstraartikularnih prijeloma koji su nestabilni. Operacija se izvodi u općoj anesteziji ili u aksilarnom bloku [22].

Korištenjem tzv. „zamki za prste“ koje se primjenjuju na palcu i kažiprstu, provodi se uzdužna trakcija. Frakturu je potrebno održati u povoljnoj poziciji tako da se na kraj uređaja za trakciju postavi uteg. Potom se provodi manualna repozicija uz nadzor fluoroskopa kako bi se došlo do optimalnog položaja frakture. Kada se došlo u optimalan položaj, uvode se Kirschnerove žice kojima se stabilizira prijelom distalnog radijusa [22]

U slučajevima da se izvedba zatvorene repozicije i perkutane fiksacije zakomplicira te se prijelom ne uspije stabilizirati, potrebno je primijeniti metodu operativnog liječenja u otvorenu repoziciju i fiksaciju [21].

Vanjska imobilizacija prijeloma se primjenjuje tijekom 6 tjedana, a Kirschnerove žice vade nakon 6 do 8 tjedana po operativnom zahvatu [21].

### **Minimalno invazivna otvorena repozicija**

Minimalno invazivna otvorena repozicija provodi se tako da se uz kontrolu fluoroskopa izvede mala dorzalna incizija koja omogućuje manipulaciju artikularnim frakturnim fragmentom. Ova se metoda često provodi uz korištenje perkutane fiksacije ulomaka ili uz vanjski fiksator. Osobito je prikladna za primjenu u slučaju kompresijskih fraktura jer kod te vrste fraktura nije moguće koristiti indirektne metode za reponiranje artikularnog fragmenta [23].



## Vanjska fiksacija

Vanjsku fiksaciju je potrebno koristiti kada su prijelomi distalnog radijusa nestabilni s tri fragmenta te kada je prilikom prijeloma došlo do neurovaskularnih oštećenja i oštećenja mekih tkiva. Ova je fiksacija ujedno indicirana kod otvorenih kao i kod kompliciranih artikularnih prijeloma distalnog radijusa [24].

Radi se o metodi kojom je moguće osigurati optimalnu radijalnu inklinaciju te vratiti skraćeni radijus u njegovu izvornu duljinu. Na vanjski fiksator se spajaju Kirschnerove žice ili vijci. Vanjska fiksacija se najčešće obavlja tako da se druga ili treća metakarpalna kost distalno fiksira. Proksimalno se fiksira dio radijusa koji je proksimalno od prijeloma. U ovom slučaju, meka tkiva imaju funkciju povlačenja fragmenata u prirodan položaj, a tim se postupkom osigurava vrlo precizna repozicija prijeloma. Postupak u kojem meka tkiva povlače fragmente s ciljem njihova vraćanja u prirodni položaj naziva se ligamentotaksijom [25].

Vanjska fiksacija se može podijeliti na premošujuću ili *bridging* fiksaciju te na nepremošujuću ili *non-bridging* vanjsku fiksaciju. Premošujućom vanjskom fiksacijom se osigurava držanje zgloba u statičkom položaju jer se koristi okvir fiksacije koji prelazi zglob.

Kako se kod nepremošujuće vanjske fiksacije ne koristi okvir koji prijelazi zglob, on se ne nalazi u statičnom položaju te se osigurava mogućnost ranijeg pomicanja zgloba. Upravo zbog veće mobilnosti zgloba, *non-bringing* vanjska fiksacija se smatra učinkovitijom u odnosu na *bridging* fiksaciju [24].

Unaprjeđenje kirurške tehnike te kontinuirani rad na razvoju kvalitete kirurške opreme, vijaka i žica, značajno je olakšao proces provedbe vanjskih fiksacija i pritom je postignuto smanjenje broja postoperativnih komplikacija. Unatoč poboljšanjima, rizici pri provedbi vanjske fiksacije su i dalje prisutni. Uglavnom se radi o pojavi infekcije na mjestu vijka, a učestale komplikacije su i oštećenja medijalnog i radijalnog živca. Rjeđe postoperativne komplikacije nastaju uslijed opuštanja vijaka te posljedično krivo sraslih prijeloma distalnog radijusa [21].

## Otvorena repozicija i unutarnja fiksacija

Kod unutarnje fiksacije se želi osigurati otvoreni i neposredni pristup prelomljenoj kosti te se i repozicija ulomaka izvodi uz izravan pristup. Otvorena repozicija je indicirana kod kompliciranih prijeloma, a najčešće kod artikularnih prijeloma [26]. Ova se metoda koristi i u slučajevima kada drugim operativnim metodama nisu postignuti zadovoljavajući rezultati.

Vijci, Krischnerove žice te dorzalne T-pločice koriste se kako bi se provela unutarnja fiksacija prijeloma distalnog radijusa. Radi se o operativnoj metodi sa manje postoperativnih komplikacija u odnosu na metodu vanjske fiksacije [26]. Prednosti su što se izbjegavaju infekcije na mjestu vijka, nastanak neuropatija te nema rizika opuštanja vijaka.

Metoda otvorene repozicije i unutarnje fiksacije kontinuirano se unaprjeđuje i usavršava zahvaljujući razvoju specijaliziranih implantata čijom je primjenom moguće osigurati zadovoljavajući anatomske položaj ulomaka kosti. Izravan pristup prijelomu prilikom otvorene repozicije pruža kirurgu jasan uvid u prijelom svakog individualnog pacijenta što je od neizmjerne važnosti kada je riječ o dobrom i preciznom pozicioniranju ulomaka kosti i njihovoj kontroli.

Metoda otvorene repozicije i unutarnje fiksacije ima dobrobiti u odnosu na metodu vanjske fiksacije i kada se promatra sa stajališta rehabilitacije pacijenta nakon prijeloma distalnog radijusa. Mobilizacija zgloba nakon primjene ove tehnike je moguća ranije te se i sadreni zavoji postavljaju ranije.

Međutim, svaka operativna metoda ima svoje prednosti i nedostatke. Kod primjene otvorene repozicije i unutarnje fiksacije, često se koriste dorzalne pločice. One se smještaju u blizini tetiva te mogu uzrokovati njihovu iritaciju, kao i upalu ili rupturu [26]. Navedena se postoperativna komplikacija nastoji reducirati daljnjim usavršavanjem, odnosno proizvodnjom tanjih pločica.

### 1.6.3. Postoperativne komplikacije

Česta komplikacija nakon operativnog liječenja prijeloma distalnog radijusa je infekcija na mjestu fiksacije. Vjerojatnost pojave infekcije na mjestu fiksacije Kirscherovim žicama i vijcima uvjetovana je vremenom trajanja fiksacije. Što je dulji protok vremena, veća je i vjerojatnost pojave infekcije te je u razdoblju od 8 do 10 tjedana očekivana i vrlo izvjesna pojava infekcije na mjestima fiksacije [21]. Kada postoji sumnja na razvoj infekcije na mjestu fiksacije, propisuje se antibiotska terapija. U slučajevima kada je infekcija na mjestu fiksacije potvrđena, provodi se postupak vađenja fiksacije tjedan ili dva ranije nego je prvotno predviđeno.

Kompresija medijalnog živca je postoperativna komplikacija koju prati refleksna simpatička distrofija. Perzistentna kompresija živca, posebice ako je funkcija živca gora nego prije provedbe operativnog zahvata, zahtijeva provedbu dekompresije. Stanje je važno pravodobno sanirati jer refleksna simpatička distrofija uključuje cijeli niz simptoma kao što je osjetljivost, bol, pojava edema, diskoloracija te toplina/hladnoća zahvaćenog područja. Dekompresija je postiže primjenom anestetskih blokada te fizikalnom terapijom [27].

Postoperativne komplikacije koje se ponekad javljaju su pseudoartroze te kriva zarastanja. Pod krivim zarastanjem se podrazumijeva zarastanje u deformiranom položaju kao i zarastanje praćeno skraćanjem ekstremiteta. Kriva zarastanja u manjem opsegu se toleriraju, a u ostalim slučajevima je nužna korektivna osteotomija distalnog radijusa.

Kriva zarastanja se javljaju češće od pseudoartroza. Pod pseudoartrozom se podrazumijeva nezarastanje kosti, što čini zahvaćeni ekstremitet nestabilnim i bolnim [28].

Postoperativna komplikacija koja se vezuje uz intraartikularne prijelome je posttraumatski artritis ručnog zgloba [29]. Artritis se vremenom može pogoršavati, ali liječenje često nije potrebno jer se bolest najčešće dijagnosticira radiološki, a pacijenti su asimptomatski.

Kod obiju skupina pacijenata (onih koji su liječeni konzervativno i onih koji su liječeni operativno) može doći do ozljede tetiva. U najčešću ozljedu se ubraja ozljeda tetive dugog ekstenzora palca jer u malom broju slučajeva može doći do njezine rupture uslijed kontakta tetive i ulomka prijeloma distalnog radijusa. Kod kirurški liječenih pacijenata, rupturu tetive izaziva njezin kontakt s pločicama koje se koriste pri unutarnjoj fiksaciji [30].

## 1.7. Rehabilitacija

Rehabilitacija je završni i ujedno nužni korak koji se poduzima kada je liječenje prijeloma u završnom stadiju. Rehabilitacijski proces jednako se odnosi na pacijente s prijelomom distalnog radijusa koji su liječeni konzervativno, kao i na one koji su liječeni nekom od opisanih operativnih metoda.

Rehabilitacijski program je potrebno prilagoditi individualnim potrebama svakog pacijenta te se provodi pod izravnim nadzorom fizioterapeuta i uz redovite kontrole kod fizijatra. Fizioterapija koja se provodi u završnom fazi liječenja prijeloma uključuje vježbe povećanja opsega pokreta, vježbe koordinacije kao i vježbe za mobilizaciju kostiju te mekih tkiva ručnog zgloba. Vježbama snage se utječe na vraćanje funkcije zahvaćenog zgloba. Prednosti koje proizlaze iz strukturiranog i individualno prilagođenog rehabilitacijskog programa su smanjenje boli te povećanje opsega pokreta, snage i funkcionalnosti zgloba [31].

Rehabilitacijski proces je dugotrajan u pojedinim slučajevima. Primjerice, ukočenost zgloba koja traje i do dva mjeseca je uobičajena po skidanju imobilizacije nakon zatvorene repozicije. Pojedini visokoenergetski oblici traume distalnog radijusa, primjerice kao što je trauma uzrokovana prometnom nesrećom, vezuju se uz izuzetno duga razdoblja ukočenosti ručnog zgloba koja mogu potrajati i dvije godine [31].

Nakon jedan do dva mjeseca nakon ozljede, pacijenti se uglavnom mogu početi baviti laganim tjelesnim aktivnostima. To su, primjerice, vježbanje donjeg dijela tijela ili plivanje. Uključivanje u teže tjelesne aktivnosti poput sporta je, u pravilu, moguće nakon tri do šest mjeseci.

## 1.8. Prikaz dosadašnjih istraživanja

Usporedivo istraživanje je provedeno 2019. godine na uzorku od N=93 ispitanika, a bavilo se učestalošću pojedinih oblika prijeloma distalnog radijusa liječenih u KBC Zagreb tijekom 2017. i 2018. godine. Rezultati istraživanja su pokazali da je „u 2018. godini zabilježeno 58,30% više fraktura distalnoga radijusa u odnosu na prethodnu, 2017. godinu. U promatranom dvogodišnjem intervalu, najčešća fraktura prema Frykmanu bila je tip VIII dok je najrjeđa bila tip VI. Ženski spol povećava rizik od nastanka fraktura. ( $p=.028$ ). Prosječna dob žena uključenih u istraživanje, iznosila je 66,63 godina, a muškaraca 49,13 godina. Starija životna dob značajno je povezana s učestalošću prijeloma ( $p=.00000257$ )“ [32].

U usporedivom istraživanju pod nazivom „Prijelomi distalnog dijela palčane kosti u KBC-u Split 2014. godine“ dobiveni su sljedeći rezultati:

1. „Spolna raspodjela pacijenata s prijelomom distalnog dijela palčane kosti starosti 18 godina i više je 73,41% žena i 26,59% muškaraca te omjerom 2,76:1.
2. Prosječna dob pacijenata s prijelomom distalnog dijela palčane kosti je 62,68 godina.
3. Prosječna dob pacijenata ženskog spola je 65,39 godina, a prosječna dob pacijenata muškog spola je 55,23 godine.
4. Izračunata na temelju dostupnih podataka iz KBC-a Split i Statističkog ljetopisa 2014. incidencija prijeloma distalnog dijela palčane kosti u 2014. godini za odraslu populaciju bila je 20,01 na 10000 osoba-godina. Incidencija za žene u dobi od 20 i više godina u Splitsko-dalmatinskoj županiji je 28,52 dok za muškarce 10,98 na 10000 osoba-godina.
5. U KBC-u Split osteosinteza pločicama provedena je u 52,36% operacija dok vanjska fiksacija u 47,37%. Perkutana fiksacija kao zasebna metoda nije izvođena ali 40% osteosinteza pločicama i 16,67% vanjskih fiksacija bilo je nadopunjeno Kirschnerovim žicama.
6. Konzervativno liječeno je 95,77% pacijenata dok je operativno 4,23% pacijenata.
7. Od 38 pacijenata liječenih operativno 71,05% (27) prvotno je liječeno konzervativnom terapijom ali zbog komplikacija su operirani. 28,95% pacijenata (11) liječeno je operativno kao terapijom prvog izbora“ [33].

## **2. CILJ ISTRAŽIVANJA**

Cilj istraživanja je utvrditi pojedine značajke operativnog zbrinjavanja prijeloma distalnog radijusa u OB Dubrovnik u 2018. i 2019. godini. To se konkretno odnosi na učestalost prijeloma distalnog radijusa u promatranim godinama, uzroke ozljeda koje su zahtijevale operativno zbrinjavanje te duljinu hospitalizacije. Cilj je također utvrditi jesu li dob i spol te postojeće zdravstveno stanje bile statistički značajne varijable u slučajevima prijeloma distalnog radijusa u OB Dubrovnik tijekom 2018. i 2019. godine.

### **3. ISPITANICI I METODE**

#### **4.1. Ispitanici**

U istraživanju je sudjelovalo ukupno N=19 ispitanika, a to je ujedno ukupan broj pacijenata koji je zahtijevao operativno zbrinjavanje u razdoblju od 01.01.2018. do 31.12.2018. godine. Ispitanici su uključeni u istraživanje temeljem medicinske dokumentacije iz informacijskog sustava OB Dubrovnik. Izdvojeni su ispitanici koji su operativno zbrinuti te koji su liječeni nakon što su im dijagnosticirane sljedeće dijagnoze:

- S52.4 - prijelom u području ručnog zgloba,
- S52.5 - prijelom donjeg dijela palčane kosti.

Podaci o spolu, dobi, vrsti ozljede, šifri dijagnoze i duljini hospitalizacije su prikupljeni za svakog bolesnika te je stečen uvid u anamnezu svakog ispitanika.

#### **4.2. Metode**

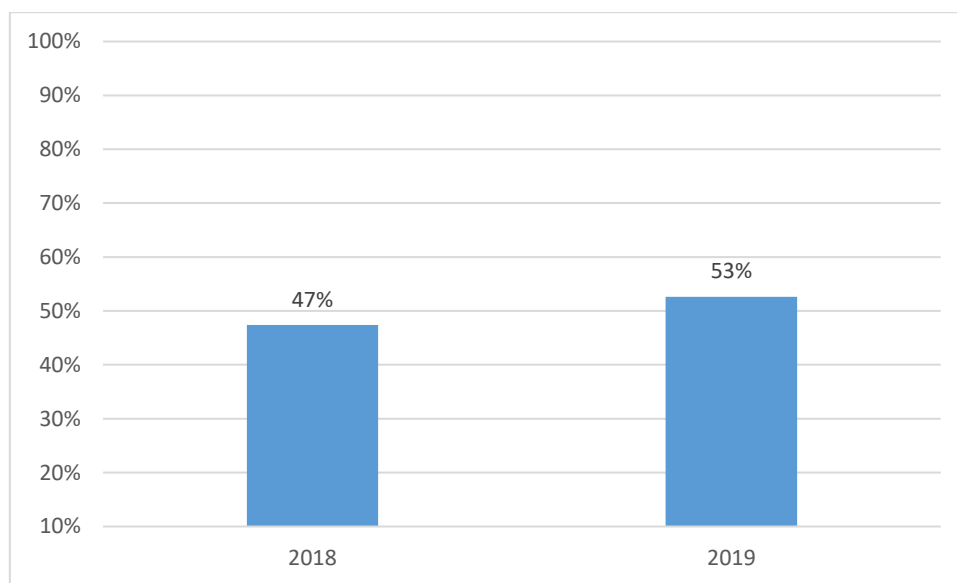
Na temelju sekundarnih podataka koji su prikupljeni iz bolničkog informacijskog sustava OB Dubrovnik za 2018. i 2019. godinu, izvršena je statističko-matematička obrada prikupljenih podataka. Korištena je deskriptivna statistika grupiranja podataka prema apsolutnim ili relativnim frekvencija s obzirom na određena obilježja (dob, spol, vrsta ozljede...). Kako bi se utvrdilo jesu li dob, spol i komorbiditet statistički značajne varijable za prijelom distalnog radijusa, korištena je analiza varijance ANOVA kojom se utvrđuje postoje li statistički značajne razlike između grupa i unutar grupa te hi-kvadrat test kojim se utvrđuje postoje li statistički značajna odstupanja opaženih u odnosu na očekivane (teorijske) frekvencije pri  $p=0,05$ .

Prilikom provedbe istraživanja su poštovana načela medicinske etike te je zaštićen identitet ispitanika te njihova privatnost.

## 4. REZULTATI ISTRAŽIVANJA

U grafikonu 1 se prikazuje učestalost operativnog zbrinjavanja prijeloma distalnog radijusa u OB Dubrovnik tijekom 2018. i 2019. godine, a ukupan broj pacijenata koji su zbrinuti na taj način je u promatranom razdoblju iznosio N=19.

**Grafikon 1. Učestalost operativnog zbrinjavanja prijeloma distalnog radijusa u OB Dubrovnik tijekom 2018. i 2019. godine**



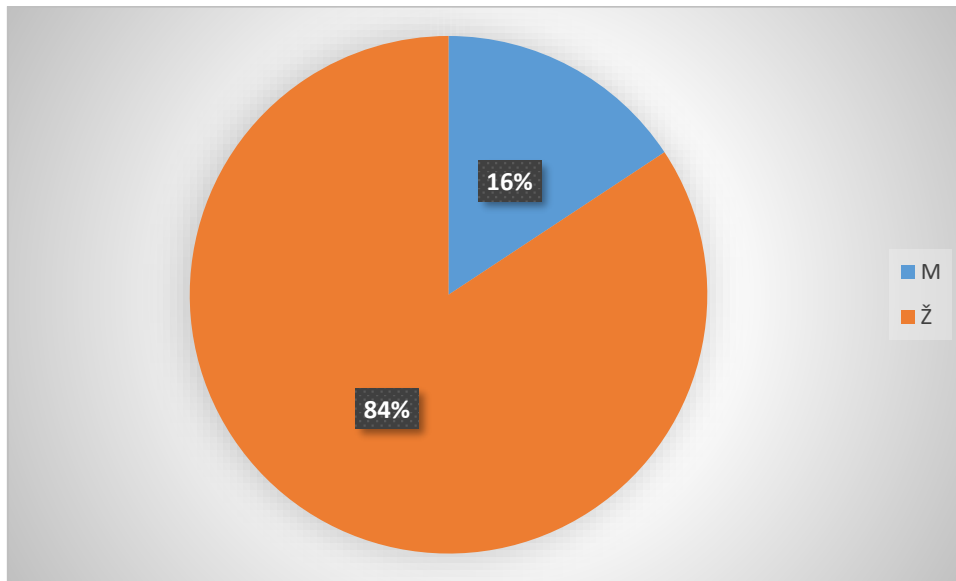
Izvor: rezultati istraživanja

Podaci iz grafikona 1 pokazuju da je učestalost operativnog zbrinjavanja prijeloma distalnog radijusa u OB Dubrovnik bila prilično ujednačeno raspoređena tijekom dvije promatrane godine. Naime, u 2018. godini je operativno zbrinuto 47%, a u 2019. godini 53% prijeloma distalnog radijusa.

Dosadašnja istraživanja o prijelomu distalnog radijusa ukazuju da većinu pacijenata čine žene, osobito u menopauzi, koje boluju od osteoporoze. Distribucija ispitanika, kod kojih je prijelom distalnog radijusa zbrinut u OB Dubrovnik, prema spolu za 2018. i 2019. godinu prikazana je u grafikonu 2.



**Grafikon 2. Distribucija ispitanika prema spolu**

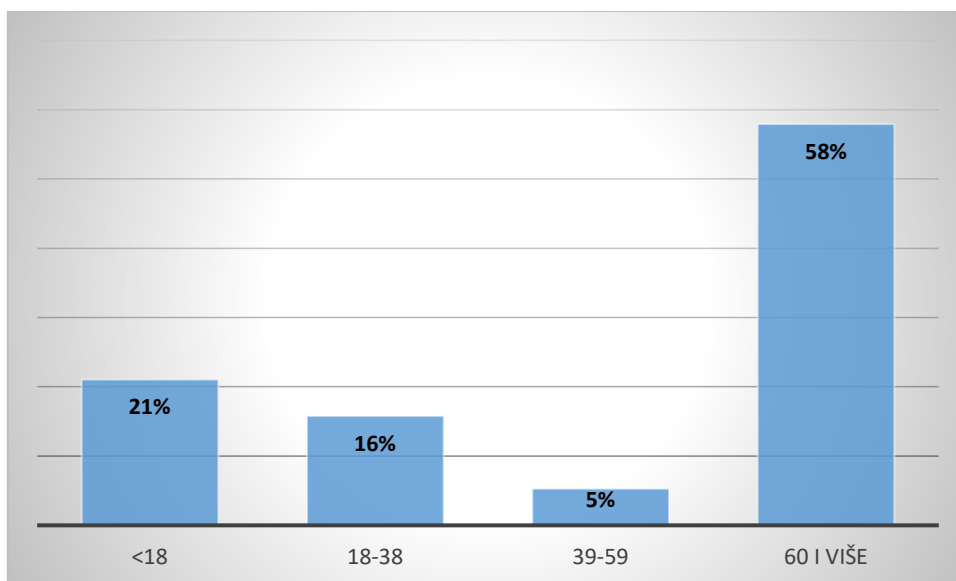


Izvor: rezultati istraživanja

Podaci u grafikonu 2 pokazuju da su žene sačinjavale udio od čak 84% pacijenata s prijelomom distalnog radijusa koji je operativno zbrinut u OB Dubrovnik, dok je udio muških pacijenata iznosio 16% ukupno, tijekom 2018. i 2019. godine.

Distribucija ispitanika prema starosnoj dobi je prikazana u grafikonu 3. Ispitanici su raspoređeni u sljedeće dobne razrede: manje od 18 godina, od 18-38 godina, od 39-59 godina te više od 60 godina starosti.

**Grafikon 3. Distribucija ispitanika prema dobi**



Izvor: rezultati istraživanja

Podaci u grafikonu 3 pokazuju da je dobna distribucija ispitanika iznimno neujednačena. Najzastupljeniju skupinu ispitanika (pacijenata) s prijelomom distalnog radijusa koji su bili operativno zbrinuti činili su ispitanici u dobnoj skupini od 60 i više godina (58%), a druga po učestalosti dobna skupina su bili maloljetnici do 18 godina (21%). Ispitanici u dobi od 18-38 godina su činili tek 16% ukupnog broja operativno zbrinutih pacijenata u OB Dubrovnik, a oni od 39-59 godina 5% ukupnog broja pacijenata tijekom 2018. i 2019. godine.

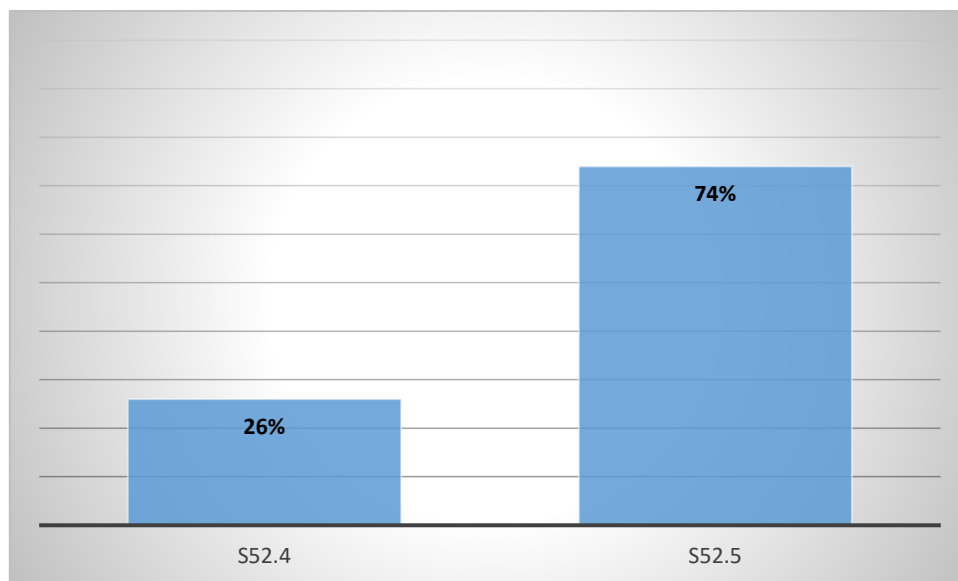
Prosječna dob ženskih pacijenata iznosila je 56,07 godinu.

Prosječna dob muških pacijenata iznosila je 58,66 godina.

Prosječna dob svih pacijenata je iznosila 57,36 godina.

U istraživanju su sudjelovali ispitanici sa dvjema dijagnozama: S52.4 - prijelom u području ručnog zgloba i S52.5 - prijelom donjeg dijela palčane kosti. Distribucija ispitanika s obzirom na šifru dijagnoze prikazana je u grafikonu 4.

**Grafikon 4. Distribucija ispitanika s obzirom na šifru dijagnoze**

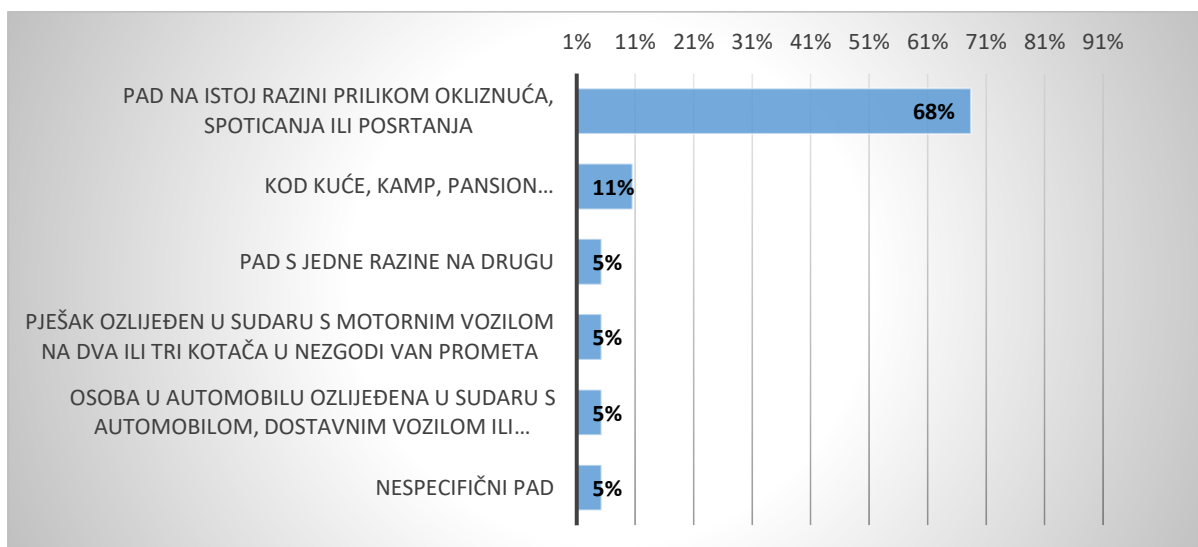


Izvor: rezultati istraživanja

Udio pacijenata koji su operativno zbrinuti zbog prijeloma u području ručnog zgloba (S52.4) je iznosio 26%, dok je 74% pacijenata operativno zbrinuto zbog prijeloma donjeg dijela palčane kosti, odnosno šifre dijagnoze S52.5.

Na temelju podataka o operativnom zbrinjavanju pacijenata s prijelomom distalnog radijusa u OB Dubrovnik, u grafikonu 5 je prikazano koji su uzroci ozljede (prijeloma) distalnog radijusa.

**Grafikon 5. Uzroci ozljeda - prijeloma**

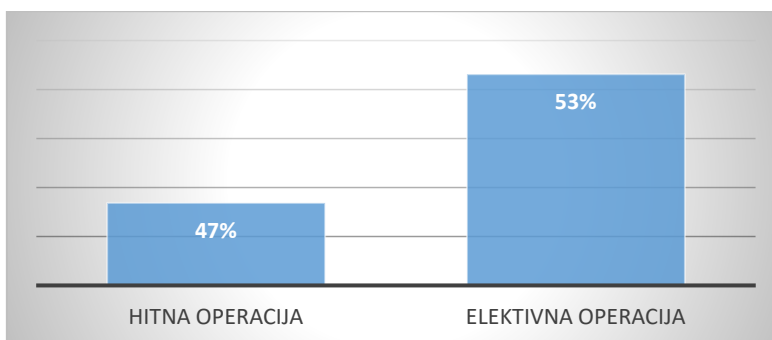


Izvor: rezultati istraživanja

Učestalost uzroka ozljeda (prijeloma distalnog radijusa) nije ravnomjerno distribuirana. Najznačajniji uzrok ozljede u čak 68% ukupnog broja prijeloma je bio pad na istoj razini prilikom okliznuća, spoticanja ili posrtanja. U 11% slučajeva, uzrok ozljede je bio pad u stambenom objektu, primjerice kod kuće, u kampu, pansionu i sl. Svi ostali uzroci ozljeda su zastupljeni s udjelom od 5%. Tu se ubrajaju pad s jedne razine na drugu, ozljede u prometu i prometu u mirovanju i nespecifični pad.

Operativni zahvati se, s obzirom na stupanj hitnosti, mogu podijeliti na hitne i elektivne ili unaprijed dogovorene operativne zahvate. Distribucija operativnih zahvata prilikom prijeloma distalnog radijusa prema hitnosti predstavljena je u grafikonu 6.

**Grafikon 6. Distribucija operativnih zahvata prema hitnosti**

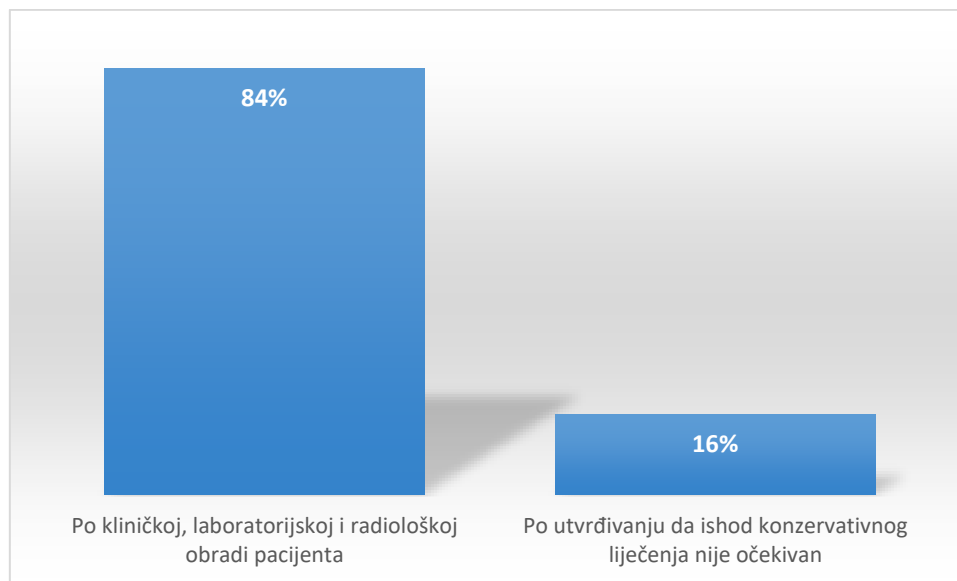


Izvor: rezultati istraživanja

Podaci u grafikonu 6 pokazuje da je 53% operacija unaprijed dogovoreno te spadaju u elektivne operativne zahvate, dok je udio hitnih operacija iznosio 47%.

Važan podatak vezan uz operativno zbrinjavanje prijeloma distalnog radijusa je podatak o načinu donošenja odluke o operativnom zahvatu. Odluke o operativnom zahvatu se donose odmah po kliničkoj, laboratorijskoj i radiološkoj obradi pacijenta ili u slučaju da se utvrdi da prethodno liječenje (konzervativno ili operativno) nije rezultiralo očekivanim ishodom. Podaci o načinu donošenja odluke o operativnom zahvatu prikazani su u grafikonu 7.

**Grafikon 7. Način donošenja odluke o operativnom zahvatu**

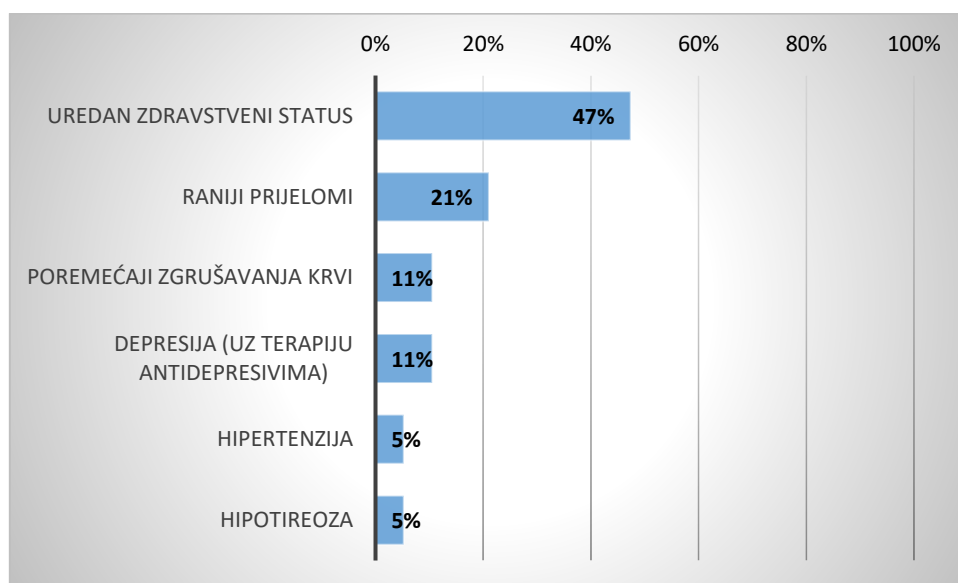


Izvor: rezultati istraživanja

Prema podacima u grafikonu 7, odluka o operativnom zahvatu je u 84% donesena po kliničkoj, laboratorijskoj i radiološkoj obradi pacijenta. U manjem broju slučajeva (16%) je odluka o provedbi operativnog zahvata donesena kada je na kontrolnim pregledima utvrđeno da ishod konzervativnog liječenja prijeloma distalnog radijusa nije bio sukladan očekivanjima (konkretno kada nije postignut željeni pomak ulomka kosti).

Grafikon 8 pokazuje kakvo je opće zdravstveno stanje i od kojih akutnih/kroničnih bolesti i stanja su bolovali ispitanici s prijelomom distalnog radijusa koji su operativno zbrinuti u OB Dubrovnik tijekom 2018. i 2019. godine.

**Grafikon 8. Opće zdravstveno stanje ispitanika (prisutnost akutnih/kroničnih bolesti)**

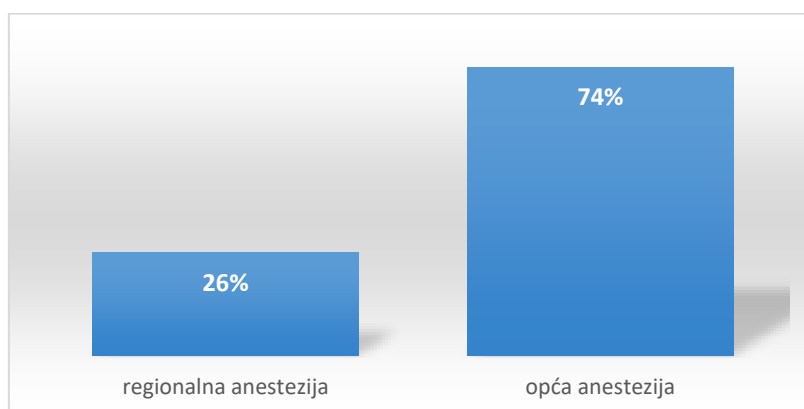


Izvor: rezultati istraživanja

Prema podacima iz grafikona 8 je vidljivo da je uredan zdravstveni status bez akutnih i/ili kroničnih bolesti i stanja imalo ukupno 47% pacijenata s prijelomom distalnog radijusa. Raniji prijelomi su postojali kod 21% pacijenata. Kod 11% pacijenata je bio prisutan poremećaj zgrušavanja krvi (terapija Martefarinom), a također 11% pacijenata je bolovalo od skupine depresivnih poremećaja te su pritom bili na terapiji antidepresivima (Seroxat). Hipertenzija i hipotireoza su zabilježene s udjelima od 5%.

Operativno zbrinjavanje prijeloma distalnog radijusa se u OB Dubrovnik provodilo u regionalnoj i općoj anesteziji. Zastupljenost pojedinih vrsta anestezije pri izvedbi operativnih zahvata na prijelomima distalnog radijusa prikazana je u grafikonu 9.

**Grafikon 9. Vrste anestezije pri izvedbi operativnog zahvata**

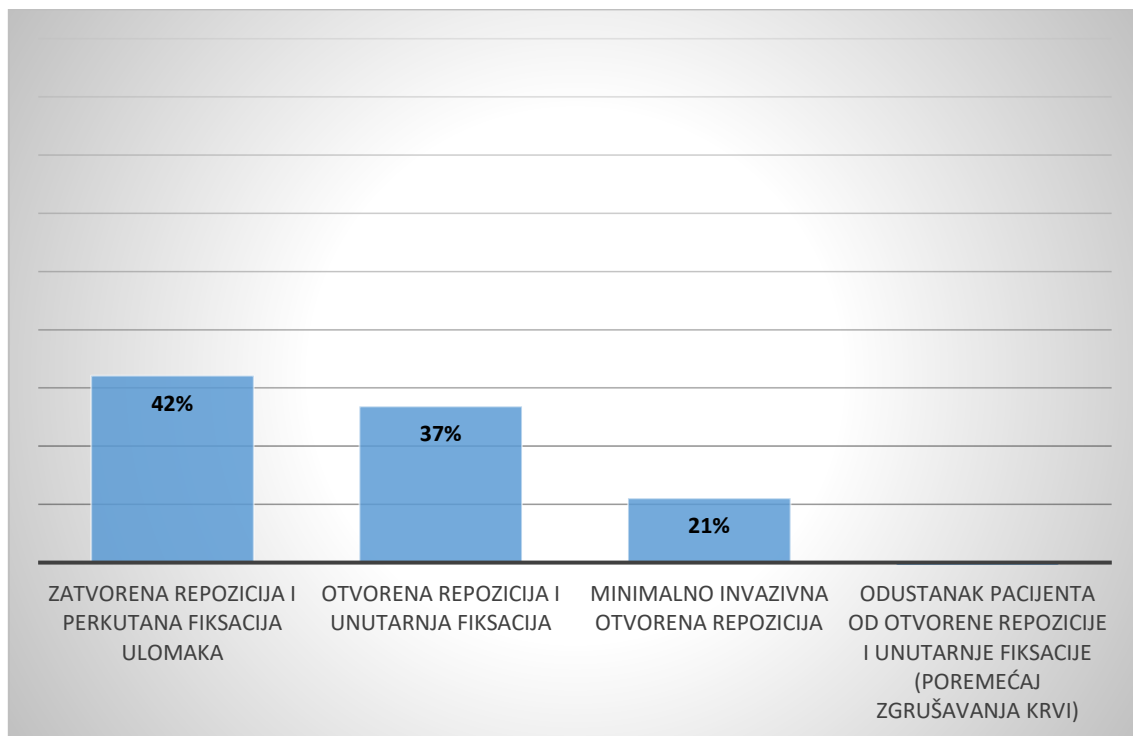


Izvor: rezultati istraživanja

Operativni zahvati su se u tri četvrtine pacijenata provedeni uz primjenu opće anestezije, dok se tek trećina operativnih zahvata izvela uz regionalnu anesteziju.

U grafikonu 10. je prikazano koja se metoda koristila prilikom izvedbe operativnog zahvata prijeloma distalnog radijusa; zatvorena repozicija i perkutana fiksacija ulomaka, minimalno invazivna otvorena repozicija, vanjska fiksacija te otvorena repozicija i unutarnja fiksacija.

**Grafikon 10. Metoda izvedbe operativnog zahvata**

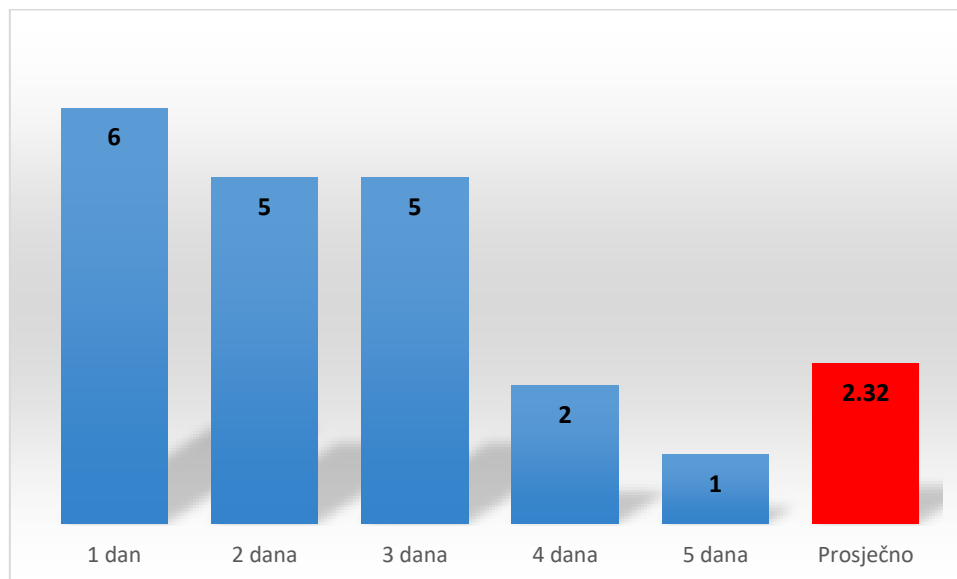


Izvor: rezultati istraživanja

Prijelomi distalnog radijusa su u OB Dubrovnik u najvećem broju slučajeva (42%) izvedeni putem zatvorene repozicije i perkutane fiksacije ulomaka, a u 37% slučajeva je korištena otvorena repozicija i unutarnja fiksacija. Minimalno invazivna otvorena repozicija se primjenjivala u 21% slučajeva. U jednom slučaju je pacijent odustao od sugerirane operacije (otvorene repozicije i unutarnje fiksacije) uslijed poremećaja zgrušavanja krvi. Taj je pacijent otpušten kući uz podlaktičnu imobilizaciju te preporuke za kućnu terapiju i kontrolu kod traumatologa.

Duljina hospitalizacije je važan parametar koji indirektno ukazuje na značajke ranog postoperativnog tijeka pacijenata te na ishode liječenja. Ovaj je parametar prikazan u grafikonu 10. Pacijenti su bili hospitalizirani od 1 do 5 dana.

**Grafikon 11. Duljina hospitalizacije pri operativnom zbrinjavanju prijeloma distalnog radijusa**



Izvor: rezultati istraživanja

U najvećem broju slučajeva, pacijenti su hospitalizirani na jedan dan. Jedna četvrtina ukupnog broja pacijenata je hospitalizirana na dva dana, a jednak udio pacijenata je hospitaliziran na tri dana. Tek 11% ili 2 pacijenta su hospitalizirana na 4 dana nakon čega su pušteni na kućno liječenje, dok je jedan pacijent (5%) zadržan na bolničkom liječenju ukupno 5 dana. Zaključuje se da je prosječna duljina boravka u OB Dubrovnik prilikom operativnog zbrinjavanja prijeloma distalnog radijusa iznosila 2,32 dana u 2018. i 2019. godini.

Iz podataka u grafikonu 11 se stječe osnovni uvid u tijek ranog postoperativnog oporavka ispitanika. Od ukupno 19 ispitanika koji su operativno zbrinuti zbog prijeloma distalnog radijusa u OB Dubrovnik 2018. i 2019. godine, kod svih ispitanika je rani postoperativni tijek tekao uredno. Obilježja urednog ranog postoperativnog tijeka su u nalazima pacijenata opisana parametrima koji su navedeni u tablici 1.

**Tablica 1. Parametri urednog ranog postoperativnog tijeka nakon operativnog zbrinjavanja prijeloma distalnog radijusa**

<b>Parametar</b>
neurocirkulacijski status uredan
uredan i suh izgled rane
rana bez znakova inflamacije
kontrolni postoperativni RTG primjeren
pacijent afebrilan
pacijent dobrog općeg stanja
pacijent ima uredan lokalni nalaz

Izvor: rezultati istraživanja

Tijek ranog postoperativnog oporavka i zadovoljavajući parametri pri otpustu pacijenta iz bolnice vezani su uz opće stanje pacijenta, afebrilnost i stanje lokalnog nalaza, uredan i suh izgled rane bez znakova inflamacije, uredan neurocirkulacijski status kao i uz primjereni kontrolni RTG snimak.

Kod jednog ispitanika je zamijećeno odstupanje od sasvim urednog ranog postoperativnog tijeka. Kod tog je ispitanika došlo do znakova inflamacije jer je ručni zglobov postao bolan i otečen, a pacijent febrilan. Kako bi se eliminirali znakovi inflamacije, ordiniran je Klavocin 3x1 tijekom 5 dana i potom je ispitanik otpušten iz bolnice sa zadovoljavajućim ishodima liječenja.

Preporuke za kućno liječenje nakon operativnog zbrinjavanja prijeloma distalnog radijusa u OB Dubrovnik sažete su prikazane u tablici 2.

**Tablica 2. Preporuke za kućno liječenje nakon hospitalizacije**

<b>Preporuke za kućno liječenje</b>
ruka u podignutom položaju
ruka u mirovanju
analgetika p.p.
vježbe prstiju
redovita kontrola
u preporuke se upisuju i indikacije za ortopedsku pomagala putem HZZO-a (ortoza za ručni zglobov)

Izvor: rezultati istraživanja



Univerzalne preporuke za kućno liječenje su postavljanje ruke u elevirani položaj te mirovanje. Po potrebi se preporučuje uzimanje analgetika kao i postupno vježbanje prstiju i ručnog zgloba. Postoperativni tijek svakako treba biti popraćen redovitim kontrolama ortopeda. U slučajevima kada za to postoje indikacije, preporučuje se uporaba ortopedskih pomagala (ortoza za ručni zglob) putem HZZO-a.

Kako bi se utvrdilo je li spol statistički značajna varijabla kod pacijenata s prijelomom distalnog radijusa, proveden je F-test (tablica 3).

**Tablica 3. Analiza varijance (ANOVA) između spola ispitanika i prijeloma distalnog radijusa**

<b>SAŽETAK</b>						
Grupe	Broj	Zbroj	Prosjek	Varijanca		
Ž	16	16	1	0		
M	16	3	0.1875	0.1625		
<b>ANOVA</b>						
Vrsta varijance	SS	Broj stupnjeva slobode	MS	F	P-vrijednost	Kritična vrijednost F-testa
Između grupa	5.28125	1	5.28125	65	0.00000001	4.170876786
Unutar grupe	2.4375	30	0.08125			

Izvor: rezultati istraživanja

Provedba analize varijance (ANOVA) pokazuje da postoji statistički značajna razlika između grupa (muških i ženskih ispitanika) uz p-vrijednost  $p=0,00000001$  što ukazuje da je spol statistički značajna varijabla za nastanak prijeloma distalnog radijusa. Rezultat je sukladan deskriptivnoj statistici koja je pokazala da čak je čak 84% ispitanika s prijelomom distalnog radijusa koji su podvrgnuti operativnom zbrinjavanju u OB Dubrovnik bilo ženskog spola.

Druga socio-demografska varijabla čija se statistička značajnost ispituje prilikom prijeloma distalnog radijusa je dob ispitanika (pacijenta). Kako bi se utvrdilo je li dob statistički značajna varijabla za nastanak prijeloma distalnog radijusa, korištena je analiza varijance (ANOVA) test (tablica 4).

**Tablica 4. Analiza varijance - odnos dobi i prijeloma distalnog radijusa**

SAŽETAK						
Grupe	Broj	Zbroj	Prosjek	Varijanca		
<18	11	4	0.36364	0.25455		
18-38	11	3	0.27273	0.21818		
39-59	11	1	0.09091	0.09091		
60 i više	11	11	1	0		
ANOVA						
Izvor varijance	SS	Broj stupnjeva slobode	MS	F	p-vrijednost	Kritična vrijednost F-testa
Između grupa	5.15909	3	1.7197	12.2043	<b>0.000008</b>	2.83875
Unutar grupe	5.63636	40	0.14091			
<b>Ukupno</b>	<b>10.7955</b>	<b>43</b>				

Izvor: rezultati istraživanja

Provedba analize varijance (ANOVA) pokazuje da postoji statistički značajna razlika između grupa (dobnih razreda ispitanika) uz p-vrijednost  $p=0,000008$  što ukazuje da je dob statistički značajna varijabla za nastanak prijeloma distalnog radijusa. Rezultat je sukladan deskriptivnoj statistici koja je pokazala da čak je 58% ispitanika s prijelomom distalnog radijusa koji su podvrgnuti operativnom zbrinjavanju u OB Dubrovnik bilo u dobnom razredu od 60 i više godina.

U tablici 5 su predstavljeni rezultati hi-kvadrat testa kojim je ispitano postoji li statistički značajna razlika između općeg zdravstvenog stanja ispitanika i nastanka prijeloma distalnog radijusa. Ispitanici su stoga podijeljeni u skupine s urednim zdravstvenim statusom i s akutnim i/ili kroničnim bolestima.

**Tablica 5. Hi-kvadrat test - ispitivanje statistički značajne razlike između općeg zdravstvenog stanja i prijeloma distalnog radijusa**

<b>Opažene frekvencije</b>	<b>S52.4</b>	<b>S52.5</b>	<b>Ukupno</b>
uredan zdravstveni status	3	5	9
akutna i/ili kronična bolest	2	9	10
Ukupno	5	14	19
<b>Očekivane (teorijske) frekvencije</b>	<b>S52.4</b>	<b>S52.5</b>	<b>Ukupno</b>
uredan zdravstveni status	2.11	5.89	9
akutna i/ili kronična bolest	2.89	8.11	10
Ukupno	5	14	19
<b>Hi-kvadrat test</b>			<b>0.8914</b>
<b>p-vrijednost</b>			<b>0.345</b>
<b>Hi-kvadrat test sa Yates korekcijom</b>			<b>0.1735</b>
<b>p-vrijednost (sa Yates korekcijom)</b>			<b>0.677</b>

Izvor: rezultati istraživanja

Hi-kvadrat testom kao i hi-kvadrat testom s Yates korekcijom nije utvrđeno postojanje statistički značajne razlike između postojanja akutne i/ili kronične bolesti i prijeloma distalnog radijusa. Rezultati i u ovom slučaju pokazuju sukladnost s rezultatima deskriptivne statistike jer je u analiziranom uzroku ispitanika raspodjela s obzirom na opće zdravstveno stanje (uredan status i postojanje akutnih i/ili kroničnih bolesti) ujednačena. Udio ispitanika s urednim zdravstvenim statusom je bio 47%, a udio onih sa akutnim i/ili kroničnim bolestima i stanjima je 53%.

## 5. RASPRAVA

Rezultati provedenog istraživanja pokazuju da je tijekom 2018. i 2019. godine provedeno operativno zbrinjavanje prijeloma distalnog radijusa u OB Dubrovnik na ukupno 19 pacijenata. U obje godine je broj pacijenata bio približno podjednako raspoređen. To konkretno znači da je 47% pacijenata operativno zbrinuto u 2018., a 53% u 2019. godini, što je porast od 6%. U usporednom istraživanju iz KBC-a Dubrava iz 2019., porast fraktura distalnog radijusa je iznosio čak 58,30% [32], no ovaj podatak je potrebno uzeti s oprezom jer se odnosi na ukupan broj fraktura, a ne samo na frakture koje su operativno zbrinute.

Kao i u istraživanju koje je provedeno u OB Dubrovnik, i u usporednim istraživanjima su većinu pacijenata s prijelomima distalnog radijusa činile žene, a prijelomi distalnog radijusa su pozitivno korelirali s porastom starosne dobi pacijenta. U ovom je istraživanju bilo čak 84% pacijenata ženskog spola te 58% pacijenata u dobi od 60 i više godina. Prosječna dob ženskih ispitanika iznosila je 56,07 godina, a muških pacijenata 58,66%. U istraživanju iz KBC-a Dubrava prosječna dob žena iznosila je 66,63 godina, a muškaraca 49,13 godina [32]. Rezultati istraživanja iz KBC-a Split pokazali su da je prosječna dob pacijenata ženskog spola 65,39 godina, a prosječna dob pacijenata muškog spola je 55,23 godine [33].

Za razliku od usporednih istraživanja u kojima je prosječna dob muških pacijenata niža od prosječne dobi muških pacijenta, u istraživanju u OB Dubrovnik je prosječna dob muških pacijenata bila viša od prosječne dobi pacijenata ženskog spola. Prosječna dob svih pacijenata u ovom je istraživanju bila 57,36 godina što je sukladno s rezultatima istraživanja iz KBC Dubrovnik gdje je prosječna dob pacijenata bila 57,88 godina. Operativno zbrinuti pacijenti s prijelomom distalnog radijusa u OB Dubrovnik bili su za 5,31 godinu mlađi u odnosu na ispitanike iz KBC-a Split [33].

Najzastupljeniji uzrok ozljeda, odnosno prijeloma distalnog radijusa je pad u istoj razini prilikom okliznuća ili spoticanja što je sukladno s dosadašnjim spoznajama da je FOOSH ili pad na ispruženi dlan najčešći uzrok koji pokreće mehanizam nastanka prijeloma distalnog radijusa [10]. Znatno su manje bile zastupljene ozljede vezane uz sudjelovanje u prometu.

Na temelju podataka o načinu donošenja odluka o operativnom zbrinjavanju pacijenta, zaključuje se da se u OB Dubrovnik u gotovo podjednakim omjerima radilo o hitnim i elektivnim zahvatima. U 16% slučajeva je odluka o operativnom zbrinjavanju prijeloma distalnog radijusa donesena nakon što konzervativnim liječenjem nije ostvaren željeni ishod.

Za razliku od rezultata u OB Dubrovnik, u KBC-u Split je odluka o operativnom zbrinjavanju u većini slučajeva donesena tek nakon neuspjeha konzervativnog liječenja te je operativni zahvat zapravo bio odgovor na komplikacije uslijed konzervativnog liječenja, dok je tek kod 28% pacijenata odmah donesena odluka o operativnom zbrinjavanju prijeloma [33].

Važan cilj istraživanja je bio utvrditi u kojoj mjeri su prijelomi distalnog radijusa u OB Dubrovnik tijekom 2018. i 2019. godine bili vezani uz opće zdravstveno stanje pacijenata. Iako je očekivano da će se pronaći značajnija korelacija između menopauze i osteoporoze i neuroloških bolesti te dijabetesa i prijeloma distalnog radijusa, rezultati nisu potvrdili ovu tezu. Naime, raspodjela pacijenata s urednim zdravstvenim stanjem i pacijenata s akutnim/kroničnim bolestima je bila poprilično ujednačena.

S druge strane, bolesti i stanja koja su u konkretnim slučajevima u OB Dubrovnik bila zastupljena kod pacijenata s prijelomom distalnog radijusa su hipertenzija, hipotireoza, depresija uz terapiju antidepresivom Seroxatom te raniji prijelomi na istoj lokaciji. U kronična stanja koja su predstavljala otegotnu okolnost prilikom donošenja odluke o operativnom zbrinjavanju pacijenata s prijelomom distalnog radijusa u OB Dubrovnik se ubrajaju poremećaji zgrušavanja krvi.

Operativno zbrinjavanje prijeloma distalnog radijusa se u OB Dubrovnik tijekom 2018. i 2019. godine izvodilo u općoj anesteziji u najvećem broju slučajeva, što je sukladno s rezultatima usporednih istraživanja [32, 33].

Najzastupljenija metoda operativnog zbrinjavanja pacijenata s prijelomom distalnog radijusa u OB Dubrovnik je bila zatvorena repozicija i perkutana fiskacija ulomaka koja je činila tek nešto manje od polovine svih metoda koje su se primjenjivale pri operativnom zbrinjavanju. Druga po učestalosti metoda operativnog zbrinjavanja u OB Dubrovnik je bila otvorena repozicija i unutarnja fiksacija. U KBC-Split tijekom 2014. nije izvođena perkutana fiskacija ulomaka kao zasebna metoda, ali su se kod nekih osteosinteza pločicama i vanjskih fiskacija koristile i Krischnerove žice kao nadopuna [33].

Duljina hospitalizacije i tijek postoperativnog oporavka su povezani pokazatelji. Pacijenti koji su operativno zbrinuti uslijed prijeloma distalnog radijusa bili su hospitalizirani na Odjelu za ortopediju i traumatologiju u Dubrovniku od 1 do 5 dana, a prosječno vrijeme boravka na bolničkom odjelu je iznosilo 2,32 dana. Najveći broj pacijenata je zadržan na odjelu tijekom 1 dan.

Postoperativni tijek je kod pacijenata prolazio uredno i očekivanim tokom, bez komplikacija, što je ujedno i razlog zbog kojeg su pacijenti najčešće bili hospitalizirani 1 dan. Komplikacija koja se javila za vrijeme postoperativnog tijeka u OB Dubrovnik tijekom promatranog razdoblja odnosila se na inflamaciju ručnog zgoba uz bol i otečenost te povišenu tjelesnu temperaturu, ali je komplikacija uspješno sanirana antibiotskom terapijom.

Ciljevi istraživanja su bili utvrditi jesu li spol, dob i postojanje akutnih/kroničnih bolesti i stanja statistički značajne varijable koje utječu na pojavu prijeloma distalnog radijusa. Provedbom analize varijance (ANOVA) i hi-kvadrat testa je utvrđeno da je:

- Spol statistički značajna varijabla pri nastanku prijeloma distalnog radijusa,
- Dob statistički značajna varijabla pri nastanku prijeloma distalnog radijusa,
- Prisutnost akutnih/kroničnih bolest nije dokazana kao statistički značajna varijabla pri nastanku prijeloma distalnog radijusa.

Sukladno rezultatima drugih istraživanja [32,33], ženski spol i visoka starosna dob predstavljaju rizične čimbenike za prijelom distalnog radijusa.

Glavno ograničenje pri provedbi retrospektivnog istraživanja o operativnom zbrinjavanju prijeloma distalnog radijusa u OB Dubrovnik u 2018. i 2019. odnosilo se na veličinu uzorka ispitanika koji su sudjelovali u istraživanju. Tijekom razdoblja od pune dvije godine, od 01.01.2018.-31.12.2019. u OB Dubrovnik je operativno zbrinuto 19 pacijenata. Na temelju ovako malog uzorka se ne mogu donositi opći, generalizirani zaključci jer se radi o nereprezentativnom uzorku.

Drugo značajno ograničenje istraživanja se odnosilo na proces prikupljanja podataka. U cilju poštovanja privatnosti ispitanika, određeni su parametri trebali biti izostavljeni iz istraživanja. Nedostatak podataka o pacijentima koji su istovremeno bili konzervativno liječeni također je značajno ograničenje jer nije utvrđeno kakav je bio omjer između konzervativno i operativno zbrinutih prijeloma distalnog radijusa u OB Dubrovnik u 2018. i 2019. godini, a radi se o vrlo korisnom podatku.

Preporuka za daljnja istraživanja je da se u budućim istraživanjima obrade svi prijelomi distalnog radijusa u određenom vremenskom razdoblju da bi se utvrdilo koja je ili koje su metode zbrinjavanja dominantne te iz kojih razloga.

Ujedno se preporučuje provedba longitudinalnih istraživanja o operativnom zbrinjavanju distalnog radijusa kako bi se dugoročno pratili trendovi u pogledu učestalosti ovog oblika liječenja, trendovi vezani uz uzroke ozljeda, dominantne metode liječenja i njihove ishode u smislu duljine hospitalizacije te tijekom postoperativnog oporavka.

Treća preporuka za provedbu daljnjih istraživanja je da se rendgenski utvrdi kakvo je stanje pacijenata koji su u 2018. i 2019. godini operativno zbrinuti u OB Dubrovnik danas. Na taj se način može evaluirati kakvi su dugoročni ishodi operativnog zbrinjavanja prijeloma distalnog radijusa.

## 6. ZAKLJUČAK

Prijelomi distalnog radijusa ili palčane kosti spadaju u najčešće vrste prijeloma koji uobičajeno nastaju padom na ispruženu šaku jer se na taj način refleksno želi spriječiti ozljeda drugih dijelova tijela. Dorzalna fleksija uz ulnarnu abdukciju najčešće dovodi do prijeloma. U svrhu donošenja odluke o načinu liječenja prijeloma distalnog radijusa, razvijene su brojne klasifikacije prijeloma. Često se koristi eponimska podjela prijeloma kao i Frykmanova klasifikacija u kojoj su glavni tipovi prijeloma nadopunjavaju i kriterijem eventualnog prijeloma ulnarnog stiloida. Univerzalna Cooneyeva klasifikacija prijeloma razvijena je 1992. godine. Međunarodna federacija društava za kirurgiju šake sugerira korištenje generičkih kriterija za klasifikaciju prijeloma distalnog radijusa obzirom na lokaciju prijeloma, konfiguraciju prijeloma, dislokaciju i angulaciju, integritet ulnarnog stiloida, stabilnost i usitnjenje (fragmentaciju).

U dijagnostici prijeloma distalnog radijusa se primjenjuje klinička, laboratorijska i rendgenska obrada pacijenta. CAT skeniranje se uobičajeno koristi prilikom planiranja operativnog zahvata, a MRI dijagnostika kod sumnje na ozljede mekih tkiva. Uz ortopedsku obradu pacijenata, nužna je i neurološka obrada kako bi se utvrdilo stanje radijalnog, medijalnog i ulnarnog živca. Liječenje može biti konzervativno logetom dok je zglob otečen te potom sadrenom imobilizacijom, ali i operativno primjenom zatvorene repozicije i perkutane fiksacije ulomaka, minimalno invazivne otvorene repozicije, vanjske fiksacije te otvorene repozicije i unutarnje fiksacije. Rehabilitacija koja uključuje fizikalnu terapiju je esencijalna za dugoročni uspjeh liječenja, a započinje se primjenjivati u završnoj fazi liječenja prijeloma.

Rezultati istraživanja o operativnom zbrinjavanju prijeloma distalnog radijusa u OB Dubrovnik 2018. i 2019. godine pokazuju da je u tom razdoblju operativno zbrinuto ukupno 19 pacijenata, 47% u 2018. i 53% u 2019. Prosječna dob pacijenata je iznosila 57,36 godina, a glavninu pacijenata su činili pacijenti ženskog spola. Dokazano je da su ženski spol i viša starosna dob rizični čimbenici za nastanak prijeloma. Najčešći uzrok ozljede je pad prilikom okliznuća i spoticanja. Eventualne akutne i/ili kronične bolesti nisu statistički značajno utjecale na nastanak prijeloma. Najčešće metode operacije su bile zatvorena repozicija i perkutana fiksacija ulomaka te otvorena repozicija i unutarnja fiksacija. Prosječna duljina hospitalizacije je iznosila 2,23 dana uz zadovoljavajući tijek postoperativnog oporavka.



## LITERATURA

1. Platzer W. (2011). Priručni anatomski atlas Sustav organa za pokretanje. Zagreb: Medicinska naklada.
2. Krmpotić-Nemanić J. (2007). Anatomija čovjeka. Zagreb: Medicinska naklada.
3. Sutlić, Ž., Tonković, I., Stanec, K. (2007). *Kirurgija*. Zagreb: Naklada Ljevak.
4. Melone Jr, C. P. (1984). Articular fractures of the distal radius. *Orthopedic Clinics of North America*, 15(2), 217-236.
5. Porrino Jr, J. A., Maloney, E., Scherer, K., Mulcahy, H., Ha, A. S., Allan, C. (2014). Fracture of the distal radius: epidemiology and premanagement radiographic characterization. *American Journal of Roentgenology*, 203(3), 551-559.
6. Kleinlugtenbelt, Y. V., Groen, S. R., Ham, S. J., Kloen, P., Haverlag, R., Simons, M. P., Poolman, R. W. (2017). Classification systems for distal radius fractures: Does the reliability improve using additional computed tomography?. *Acta orthopaedica*, 88(6), 681-687.
7. Flinkkila, T., Raatikainen, T., Hämäläinen, M. (1998). AO and Frykman's classifications of Colles' fracture: No prognostic value in 652 patients evaluated after 5 years. *Acta Orthopaedica Scandinavica*, 69(1), 77-81.
8. Nelson, L. How to classify distal radial fractures-a report. eRADIUS International Distal Radius Fracture Study Group, IFSSH Bone & Joint Committee, 2006.
9. Cooney, W. P. (1993). Fractures of the distal radius. A modern treatment-based classification. *The Orthopedic Clinics of North America*, 24(2), 211-216.
10. Padegimas, E. M., Ilyas, A. M. (2015). Distal radius fractures: emergency department evaluation and management. *Orthopedic Clinics*, 46(2), 259-270.
11. Mica, M. A. C., Bindra, R., Moran, S. L. (2017). Anatomic considerations when performing the modified Henry approach for exposure of distal radius fractures. *Journal of orthopaedics*, 14(1), 104-107.
12. Yoshii, Y., Villarraga, H. R., Henderson, J., Zhao, C., An, K. N., Amadio, P. C. (2009). Ultrasound assessment of the displacement and deformation of the median nerve in the human carpal tunnel with active finger motion. *The Journal of Bone and Joint Surgery. American volume.*, 91(12), 2922.
13. Agarwal, A., Chandra, A., Jaipal, U., Saini, N. (2018). A panorama of radial nerve pathologies-an imaging diagnosis: a step ahead. *Insights into imaging*, 9(6), 1021-1034.

14. MacDermid, J. C., Roth, J. H., McMurtry, R. (2007). Predictors of time lost from work following a distal radius fracture. *Journal of occupational rehabilitation*, 17(1), 47-62.
15. Belloti, J. C., Moraes, V. Y., Albers, M. B., Faloppa, F., Gomes Dos Santos, J. B. (2010). Does an ulnar styloid fracture interfere with the results of a distal radius fracture?. *Journal of Orthopaedic Science*, 15(2), 216-222.
16. Tahririan, M. A., Motififard, M., Omidian, A., Aghdam, H. A., & Esmaeali, A. (2017). Relationship between bone mineral density and serum vitamin D with low energy hip and distal radius fractures: A case-control study. *Archives of Bone and Joint Surgery*, 5(1), 22.
17. Macintyre, N. R., Ilyas, A. M., Jupiter, J. B. (2009). Treatment of forearm fractures. *Acta Chir Orthop Traumatol Cech*, 76(1), 7-14.
18. Märdian, S., Tsitsilonis, S., Ahmad, S., Culemann, U., Duda, G., Heyland, M., & Stöckle, U. (2021). Was macht eine gute Osteosynthese aus?. *Der Chirurg*, 92(10), 863-872.
19. Smilović, J., Bilić, R. (2003). Conservative treatment of extra-articular Colles' type fractures of the distal radius: prospective study. *Croatian medical journal*, 44(6), 740-745.
20. Hančević, J., Korać, Ž., Barišić, S. (2000). Primjena plastičnih materijala u svrhu imobilizacije. *Medicinski vjesnik*, 32(1-4), 111-115.
21. Kodama, N., Takemura, Y., Ueba, H., Imai, S., Matsusue, Y. (2014). Acceptable parameters for alignment of distal radius fracture with conservative treatment in elderly patients. *Journal of Orthopaedic Science*, 19(2), 292-297.
22. Sørsborg-Würtz, H., Gellert, S. C., Erichsen, J. L., Viberg, B. (2018). Closed reduction of distal radius fractures: a systematic review and meta-analysis. *EFORT Open Reviews*, 3(4), 114-120.
23. Thaeter, M., Kobbe, P., Verhaven, E., Pape, H. C. (2016). Minimally invasive techniques in orthopedic trauma. *Current Trauma Reports*, 2(4), 232-237.
24. Gausepohl, T., Pennig, D., Mader, K. (2000). Principles of external fixation and supplementary techniques in distal radius fractures. *Injury*, 31, 56-70.
25. Cicvarić, T., Grgurev, M., Štiglić, D., Gržalja, N., Marinović, M., Bakota, B. (2013). Minimalno invazivna osteosinteza pločom (MIPO)—današnja saznanja i klinička primjena. *Medicina Fluminensis: Medicina Fluminensis*, 49(3), 243-259.

26. Jakob, M., Rikli, D. A., Regazzoni, P. (2000). Fractures of the distal radius treated by internal fixation and early function: a prospective study of 73 consecutive patients. *The Journal of Bone and Joint Surgery. British volume*, 82(3), 340-344.
27. Bienek, T., Kusz, D. i Cielinski, L. (2006). Peripheral nerve compression neuropathy after fractures of the distal radius. *Journal of hand surgery*, 31(3), 256-260.
28. Shaibi, S., Sbihi, Y., Sdoudi, A., Choukri, M. A., Andaloussi, Y. E., Fadili, M. (2021). Pseudarthrosis of distal radial growth plate treated with Blount clip: A case report. *International Journal of Surgery Case Reports*, 87, 106339.
29. Lameijer, C. M., Ten Duis, H. J., Dusseldorp, I. V., Dijkstra, P. U., van der Sluis, C. K. (2017). Prevalence of posttraumatic arthritis and the association with outcome measures following distal radius fractures in non-osteoporotic patients: a systematic review. *Archives of orthopaedic and trauma surgery*, 137(11), 1499-1513.
30. Schnependahl, J., Windolf, J., Kaufmann, R. A. (2012). Distal radius fractures: current concepts. *The Journal of hand surgery*, 37(8), 1718-1725.
31. Kay, S., McMahon, M., Stiller, K. (2008). An advice and exercise program has some benefits over natural recovery after distal radius fracture: a randomised trial. *Australian Journal of Physiotherapy*, 54(4), 253-259.
32. Marinelli, A. (2019). Učestalost pojedinih oblika prijeloma distalnog radijusa liječenih u KBC Zagreb tijekom 2017. i 2018. godine (diplomski rad). Zagreb. Medicinski fakultet Sveučilišta u Zagrebu.
33. Gavrilović, V. (2015). Prijelomi distalnog dijela palčane kosti u KBC-u Split 2014. godine (diplomski rad). Split: Medicinski fakultet Sveučilišta u Splitu.