

"Metode zbrinjavanja pacijenta s otvorenim prijelomom u OB Dubrovnik u dvogodišnjem razdoblju"

Kurtović, Iris

Master's thesis / Specijalistički diplomski stručni

2022

Degree Grantor / Ustanova koja je dodijelila akademski / stručni stupanj: **University of Dubrovnik / Sveučilište u Dubrovniku**

Permanent link / Trajna poveznica: <https://um.nsk.hr/um:nbn:hr:155:511042>

Rights / Prava: [In copyright](#) / [Zaštićeno autorskim pravom.](#)

Download date / Datum preuzimanja: **2024-07-30**



Repository / Repozitorij:

[Repository of the University of Dubrovnik](#)



zir.nsk.hr



DIGITALNI AKADEMSKI ARHIVI I REPOZITORIJI

SVEUČILIŠTE U DUBROVNIKU
SPECIJALISTIČKI DIPLOMSKI STRUČNI STUDIJ
KLINIČKO SESTRINSTVO

IRIS KURTOVIĆ

**ZBRINJAVANJE PACIJENATA S OTVORENIM
PRIJELOMOM POTKOLJENICE, U OPĆOJ BOLNICI
DUBROVNIK**

DIPLOMSKI RAD

DUBROVNIK, 2022.

SVEUČILIŠTE U DUBROVNIKU
SPECIJALISTIČKI DIPLOMSKI STRUČNI STUDIJ
KLINIČKO SESTRINSTVO

**ZBRINJAVANJE PACIJENATA S OTVORENIM
PRIJELOMOM POTKOLJENICE, U OPĆOJ BOLNICI
DUBROVNIK**

DIPLOMSKI RAD

MENTOR: Izv. prof. prim. dr. sc. Marijo Bekić dr. med.

STUDENT: bacc. med. tech. Iris Kurtović

Dubrovnik, kolovoz 2022.

UNIVERSITY OF DUBROVNIK
DEPARTMENT OF PROFESSIONAL STUDIES
GRADUATE STUDY OF CLINICAL NURSING

**CARE OF PATIENTS WITH OPEN LOWER LEG
FRACTURE, IN THE GENERAL HOSPITAL
DUBROVNIK**

GRADUATE THESIS

MENTOR: Izv. prof. prim. dr. sc. Marijo Bekić dr. med.

STUDENT: bacc. med. tech. Iris Kurtović

Dubrovnik, 2022.

Izjava

S punom odgovornošću izjavljujem da sam diplomski rad izradila samostalno, služeći se navedenim izvorima podataka i uz stručno vodstvo mentora Izv. prof. prim. dr. sc. Marija Bekića dr. med., kojem se srdačno zahvaljujem.

U Dubrovniku, kolovoz 2022.

Ime i prezime studentice: Iris Kurtović

Potpis

Zahvala

Veliku zahvalnost dugujem svom mentoru izv. prof. prim. dr. sc. Mariju Bekiću dr. med. na iskazanom povjerenju, strpljenju, korisnim diskusijama tijekom izrade ovog rada i na pomoći oko odabira teme za diplomski rad.

Također se zahvaljujem svim profesorima na Sveučilištu Kliničko sestrinstvo na suradnji i stečenom znanju.

Posebno se zahvaljujem svojim roditeljima, sestri i prijateljima koji su mi bili podrška i potpora tijekom cijelog dugogodišnjeg školovanja i koji su uvijek bili uz mene kada je bilo potrebno.

Veliko hvala i svim mojim kolegama i kolegicama koji su mi izlazili u susret, uljepšali i olakšali studiranje.

VELIKO HVALA SVIMA!

SAŽETAK

Prijelomi potkoljenice vrlo su česti i kompleksni prijelomi i mogu se javiti u svakoj životnoj dobi. S obzirom na anatomske osobitosti potkoljenice razlikujemo nekoliko tipova prijeloma koji su opisani u ovom radu. U zbrinjavanju prijeloma veoma je važan pravilan izbor liječenja koji zahtjeva stručnost, znanje i kompetentnost svih članova tima pa tako i medicinske sestre koja izravno sudjeluje u zbrinjavanju. Napredak u dijagnostici te razvoj i pravilno izvođenje kirurških tehnika liječenja, u današnje vrijeme uvelike olakšava i ubrzava oporavak pacijenata nakon prijeloma te su komplikacije svedene na minimum. Kao i kod svih ostalih patoloških stanja, bolesti i fraktura tako su i kod prijeloma potkoljenice ipak moguće komplikacije koje se adekvatnom skrbi, pravovremenom i pravilnom intervencijom mogu, a i trebaju izbjeći. Probleme sa kojima se susreće osoblje u radu sa traumatiziranim pacijentom te sam pacijent bit će detaljnije prikazane u nastavku. U ovom radu više će pozornosti biti posvećeno prijelomima goljenične kosti s obzirom kako su ti prijelomi češći i kompliciraniji od prijeloma lisne kosti.

Ključne riječi: prijelom, pacijenti, potkoljenica

SUMMARY

Lower leg fractures are very common and complex fractures and can occur at any age. Given the anatomical features of the lower leg, we distinguish several types of fractures that are described in this study. In the care of fractures, the correct choice of treatment is very important, which requires the expertise, knowledge and competence of all team members, including the nurse who is directly involved in the care. Advances in diagnosis and the development and proper performance of surgical treatment techniques, nowadays greatly facilitates and accelerates the recovery of patients after fractures, and the consequences are minimized. As with all other pathological conditions, diseases and fractures are also possible complications in lower leg fractures that can and should be avoided with adequate care, timely and proper intervention. The problems encountered by the staff in working with the traumatized patient and the patient himself will be presented in more detail below. In this study, more attention will be paid to tibial fractures since these fractures are more common and complicated than leaf bone fractures.

Key words: fracture, patients, lower leg

SADRŽAJ

SAŽETAK.....	6
SUMMARY.....	7
1. UVOD.....	1
2. PRIJELOM POTKOLJENICE.....	3
2.1. Prijelom fibule.....	4
2.1.1. Klasifikacija prijeloma fibule.....	4
2.1.2. Simptomi.....	7
2.1.3. Dijagnoza prijeloma fibule.....	7
2.2. Prijelom tibije.....	8
2.2.1. Klasifikacija prijeloma tibije.....	8
2.2.2. Uzrok i simptomi.....	10
2.2.3. Dijagnoza prijeloma.....	11
3. OTVORENI PRIJELOM POTKOLJENICE.....	12
3.1. Uzroci i klinička slika.....	13
3.2. Podjela otvorenih prijeloma.....	14
3.3. Liječnički pregled i početni tretman.....	15
3.4. Liječenje.....	16
3.5. Komplikacije otvorenih prijeloma.....	22
3.6. Oporavak.....	23
4. ISTRAŽIVANJE O ZBRINJAVANJU PACIJENATA S PRIJELOMOM.....	24
Grafikon.1. Prijelomi potkoljenice po vrsti liječenja.....	24
Grafikon.2. Prijelomi potkoljenice po spolu za tibijalni čavao.....	25
Grafikon.3. Prijelomi po spolu za vanjske fiksatele.....	26
Grafikon.4. Prijelomi po dobi za tibijalni čavao.....	27
Grafikon.5. Prijelomi po dobi za vanjske fiksatele.....	28
Grafikon.6. Broj opskrbnih dana za tibijalni čavao.....	29
Grafikon.7. Broj opskrbnih dana za vanjske fiksatele.....	30
Grafikon.8. Uzroci ozljede za tibijalni čavao.....	31
Grafikon.9. Uzroci ozljede za vanjske fiksatele.....	32
Tablica.1. Intervencije medicinskih sestara.....	33
5. RASPRAVA.....	36
5.1. Rješavanje pacijentovih problema.....	36
5.2. Terapija pacijenata.....	36

5.3. Hranjenje	36
5.4. Odijevanje i dotjerivanje	37
5.5. Eliminacija	37
5.6. Osobna higijena	37
6. ZAKLJUČAK	39
7. LITERATURA	41

1. UVOD

Prijelomi potkoljenice nastaju u svakoj životnoj dobi, s obzirom da svaka vrsta prijeloma potkoljenice iziskuje različit pristup i tretman, glavni cilj zdravstvene njege jest prilagođavanje pacijenta na novonastalu situaciju, smanjenje stresa, eliminacija boli, povećanje pacijentove mobilnosti.

Prijelom potkoljenice spada u najozbiljnije traumatske ozljede, samim tim što kod ovakvih ozljeda čovjek može izgubiti i do 1.5 L krvi. Liječenje ovakve ozljede je u većini slučajeva isključivo operativno. Medicinska sestra prati bolesnika od trenutka zaprimanja na bolničko liječenje pa sve do otpuštanja na fizikalnu rehabilitaciju.

Medicinsko osoblje uz pacijenta je 24 sata. Sestrinskim dijagnozama i postupcima skraćuje se vrijeme trajanja liječenja. Neke od dijagnoza medicinske sestre kod bolesnika sa prijelomom potkoljenice su: smanjena mogućnost brige o sebi, bol, visok rizik za opstipaciju.

Medicinska sestra svojim iskustvom, znanjem i spretnošću može znatno pridonijeti pozitivnom ishodu liječenja. Pritom važnu ulogu ima holistički pristup pacijentu te postavljanje sestrinskih dijagnoza prema načelima dobre sestrinske prakse [engl. Best evidence practice].

U skladu s postavljenim dijagnozama, medicinska sestra će provoditi najučinkovitije postupke koji će imati optimalne rezultate. Kada bi se govorilo o mogućim komplikacijama, to bi uključivalo krvarenje i opasnost o infekcija.

U radu će se opisati postavljanje specijalističkih sestrinskih dijagnoza radi liječenja bolesnika s prijelomima kostiju potkoljenice koje osiguravaju kvalitetno zadovoljavanje pacijentovih potreba i omogućavaju provođenje vrlo kvalitetne zdravstvene njege.

S obzirom kako prijelom potkoljenice spada u najkompleksnije traumatske ozljede, uloga medicinske sestre od iznimne je važnosti kako u svakom liječenju i rehabilitaciji pacijenta,

pa tako i u liječenju bolesnika s prijelomom potkoljenice. Sva opažanja, sestrinske dijagnoze i postupci medicinske sestre mogu uvelike olakšati i skratiti liječenje te doprinijeti osjećaju zadovoljstva pacijenta.

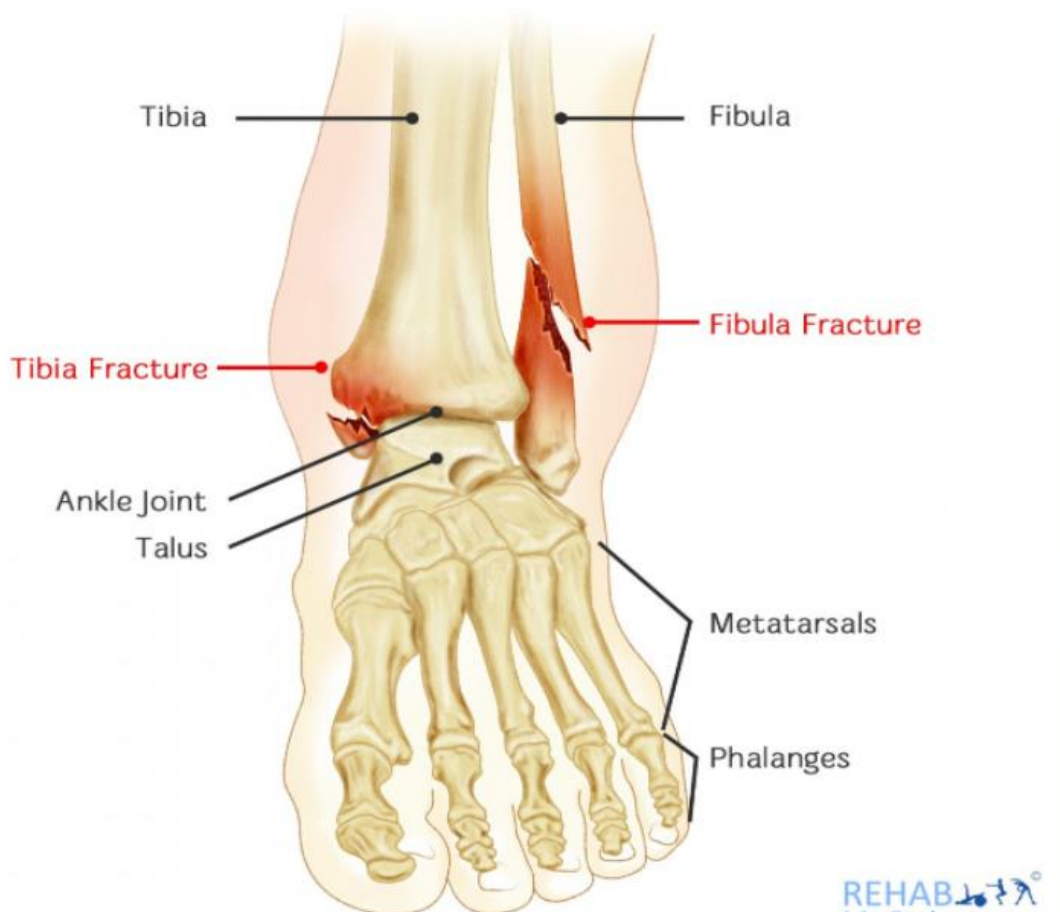
Bolest mijenja svakog čovjeka i pojačava mu osjećaj nemoći. Svaki susret s medicinskim osobljem, njihov čin i riječ, na neki način predstavlja i lijek za bolesnika. Odnos osoblja prema pacijentu vrlo je važan u svim fazama medicinskog rada. Odnos povjerenja koji medicinska sestra ostvari s bolesnikom jedna je od najvažnijih karika u cijelom procesu zdravstvene njege. Bez daljnjega, medicinska sestra mora ići u korak s vremenom, usavršavati se i proširivati svoje znanje i vidike, osobito kada je riječ o cijelom procesu zdravstvene njege koji se svakodnevno primjenjuje u praksi.

2. PRIJELOM POTKOLJENICE

Tibija je duga kost koja se nalazi u potkoljenici između koljena i stopala. Tibija je jedna od dvije kosti koje čine potkoljenicu, a druga je fibula. Tibija je veća od fibule. Fibula i tibija su dvije duge kosti potkoljenice. Fibula je mala kost koja se nalazi na vanjskoj strani noge. Tibija se nalazi u unutarnjoj strani potkoljenice. Fibula i tibija se spajaju u zglobovima koljena i gležnja. Ove dvije kosti pomažu u stabilizaciji i potpori mišića gležnja i potkoljenice.

Tibija ima ključnu ulogu u tjelesnoj mehanici jer je (1):

- veća od fibule
- odgovorna je za podnošenje većine tjelesne težine
- od vitalnog je značaja za pravilnu mehaniku zglobova koljena i skočnog zgloba.



Slika 1. Potkoljenica (2)

Izvor: <https://www.rehabmypatient.com/knee/fibula-and-tibial-fracture>

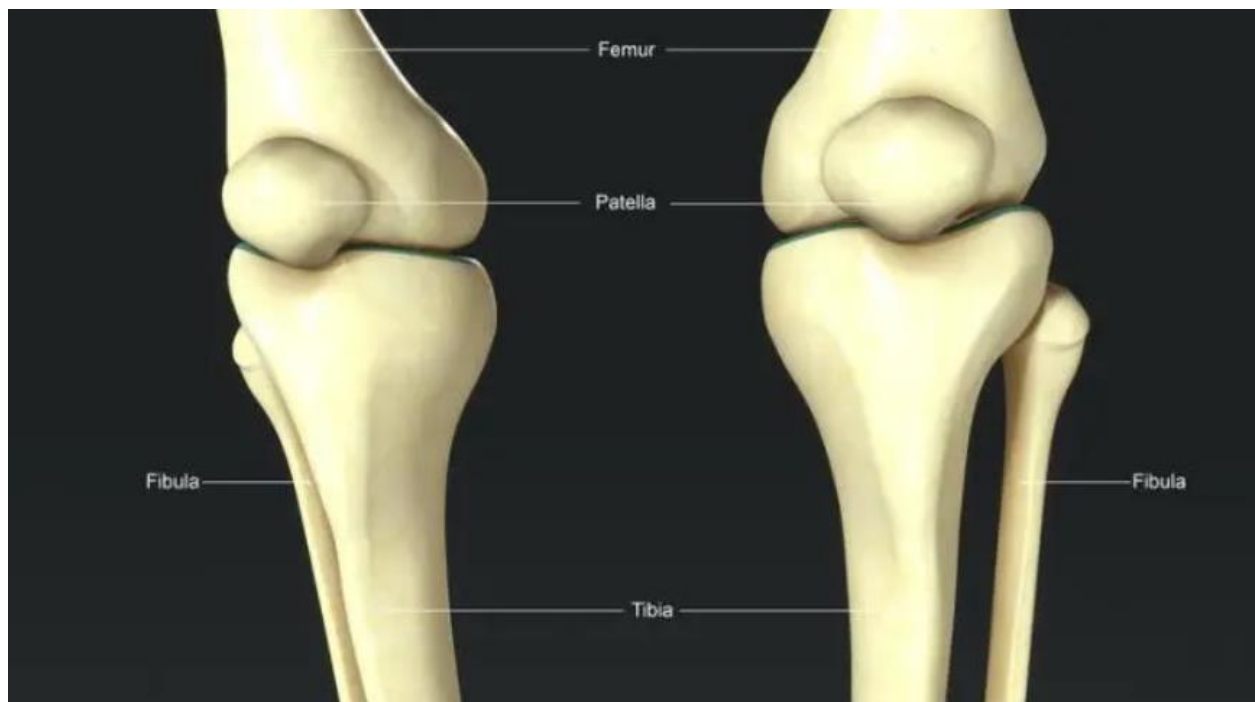
2.1. Prijelom fibule

Prijelom fibule koristi se za opisivanje prijeloma kosti fibule. Snažan udar, kao što je doskok nakon skoka u vis ili bilo kakav udarac u vanjski dio noge, može uzrokovati prijelom. Čak i kotrljanje ili uganuće gležnja stvara pritisak na kost fibule, što onda može dovesti do prijeloma. Prijelomi fibule mogu se dogoditi na bilo kojem mjestu na kosti i mogu varirati po težini i vrsti.

2.1.1. Klasifikacija prijeloma fibule

Vrste prijeloma fibule uključuju sljedeće (3):

- lateralni prijelomi malleolusa nastaju kada je fibula slomljena na gležnju,
- prijelomi glave fibule javljaju se na gornjem kraju fibule u koljenu,
- avulzijski prijelomi se događaju kada se mali komad kosti koji je pričvršćen za tetivu ili ligament povuče iz glavnog dijela kosti,
- stres frakture opisuju situaciju u kojoj je fibula ozlijeđena kao rezultat ponavljajućeg stresa, kao što je trčanje ili planinarenje.



Slika 2. Područja prijeloma fibule (3)

Izvor: <https://www.medicalnewstoday.com/articles/315565#symptoms>

Prijelomi fibularne osovine nastaju u srednjem dijelu fibule nakon ozljede kao što je izravan udarac u to područje. Prijelom fibule može biti posljedica mnogih različitih ozljeda. Obično se povezuje s prevrnutim gležnjem, ali također može biti posljedica nezgodnog doskoka, pada ili izravnog udara u vanjsku potkoljenu ili gležanj. Prijelomi fibule česti su u sportovima, posebno onima koji uključuju trčanje, skakanje ili brze promjene smjera kao što su nogomet i košarka (3).

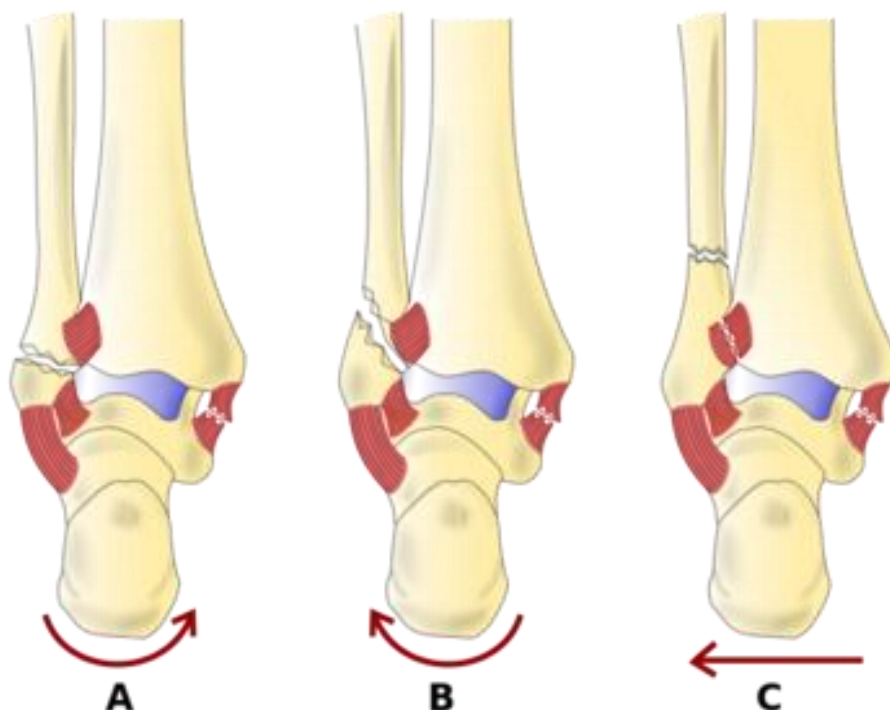
Prijelomi fibule klasificiraju se prema Danis-Weberovom klasifikacijskom sustavu u sljedeće tipove (4):

- Tip A je poprečni prijelom fibule uzrokovan adukcijom i unutarnjom rotacijom.
- Tip B uzrokovan je vanjskom rotacijom, prikazan je kao kratak kosi prijelom fibule usmjeren mediolateralno prema gore od tibijalnog plafona.
- Postoje dva prijeloma tipa C: Tip C 1 je kosi medijalno-lateralni fibularni prijelom koji je uzrokovan abdukcijom. Prijelomi tipa C 2 nastaju kombinacijom abdukcije

i vanjske rotacije, što dovodi do opsežnije sindezmozne ozljede i većeg fibularnog prijeloma.

Danis-Weberov klasifikacijski sustav koristi položaj razine prijeloma fibule u odnosu na njegovu visinu u skočnom zglobu (Slika 3):

- Tip A: prijelom ispod skočnog zgloba
- Tip B: prijelom na razini zgloba, s tibiofibularnim ligamentima obično netaknutim.
- Tip C: prijelom iznad razine zgloba koji lomi sindezmozne ligamente.



Slika 3. Danis-Weberov klasifikacijski sustav (5)

Izvor: Jehlicka D, Bartoníček J, Svatos F, Dobiáš J. [Fracture-dislocations of the ankle joint in adults. Part I: epidemiologic evaluation of patients during a 1-year period]. Acta Chirurgiae Orthopaedicae et Traumatologiae Cechoslovaca. 2002 ;69(4):243-247

2.1.2. Simptomi

Prijelom fibule je ili iznenadni akutni prijelom ili stresni prijelom s postupnim početkom, koji se može pojaviti istovremeno s prijelomom tibije. Također može biti izolirani prijelom. Kombinirani simptomi prijeloma tibije i fibule su (6):

- Prijelomi kostiju tibije i fibule u potkoljenici obično su prilično očiti.
- Jaka bol obično nakon udarca, sudara ili pada popraćena je brzim oticanjem.
- Nije moguće nošenje teških stvari, a potkoljenica može biti deformirana.

Prijelom fibule gdje nema prijeloma tibije može nastati i od doskoka na uvrnuto stopalo. Također, može biti posljedica izravnog udara u potkoljenicu. Međutim, bol u predjelu potkoljenice je puno manja u odnosu na onu kod kombiniranog prijeloma tibije i fibule. Neki od simptoma uključuju (6):

- Ovisno o težini ozljede, pacijent se može žaliti samo na osjetljivost na području prijeloma.
- Sportaš će najvjerojatnije šepati ili neće moći podnijeti težinu na slomljenoj nozi.
- U težim slučajevima doći će do deformiteta gdje su kosti pomaknute.

Simptomi stresnog prijeloma fibule uključuju (6):

- Postupno nagomilavanje boli na vanjskoj strani potkoljenice koja se ublažava mirovanjem i povećava s aktivnošću.
- Mekoća preko točke prijeloma.
- Bol ili pulsirajuća bol noću.

2.1.3. Dijagnoza prijeloma fibule

Tijekom postupka dijagnoze odvijaju se sljedeći koraci (3):

- Fizikalni pregled: radi se temeljiti pregled kod kojeg liječnik treba utvrditi eventualne uočljive deformacije
- Rendgen: koristi se za uočavanje prijeloma i za provjeru je li kost pomaknuta
- Magnetska rezonancija (MRI): ova vrsta testa pruža detaljnije skeniranje i može generirati detaljne slike unutarnjih kostiju i mekih tkiva

- Skeniranje kostiju, kompjuterizirana tomografija (CT) i drugi testovi mogu se koristiti kako bi se postavila preciznija dijagnoza i procijenila težina prijeloma fibule.

2.2. Prijelom tibije

Prijelomi tibije su česti i obično su uzrokovani ozljedom ili ponavljajućim naprežanjem kosti. Tibija je veća kost u potkoljenici. Ima ključnu ulogu u održavanju tjelesne težine osobe. Prema Američkoj akademiji ortopedskih kirurga, tibija je najčešća duga kost u tijelu koja se lomi. Prijelom tibije odnosi se na bilo koju pukotinu ili lom u kosti tibije.

Prijelomi tibije uvelike variraju, ovisno o sili koja uzrokuje lom. Komadi kosti mogu biti pravilno postavljeni (stabilan prijelom) ili biti neusmjereni (pomaknuti prijelom). Koža oko prijeloma može biti netaknuta (zatvoreni prijelom) ili kost može probiti kožu (otvoreni prijelom). Kod mnogih prijeloma tibije slomljena je i fibula.

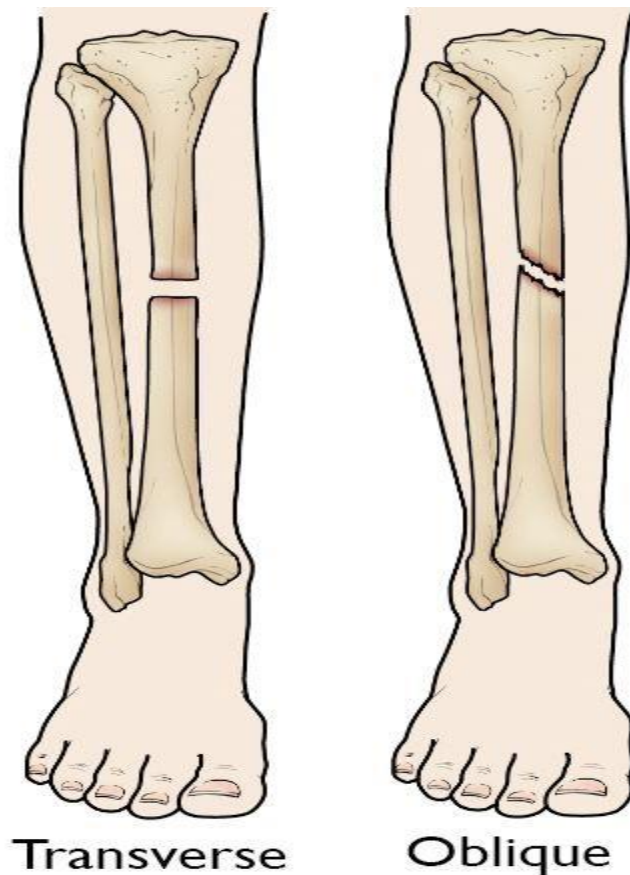
2.2.1. Klasifikacija prijeloma tibije

Prijelomi tibije klasificiraju se ovisno o (7):

- Mjesto prijeloma (tibijalna osočina je podijeljena na trećine: distalnu, srednju i proksimalnu)
- Uzorak prijeloma (na primjer, kost se može slomiti u različitim smjerovima, kao što su poprečno, uzdužno ili u sredini)
- jesu li koža i mišić preko kosti razderani zbog ozljede (otvoreni prijelom).

Najčešći tipovi prijeloma tibijalne osovine uključuju:

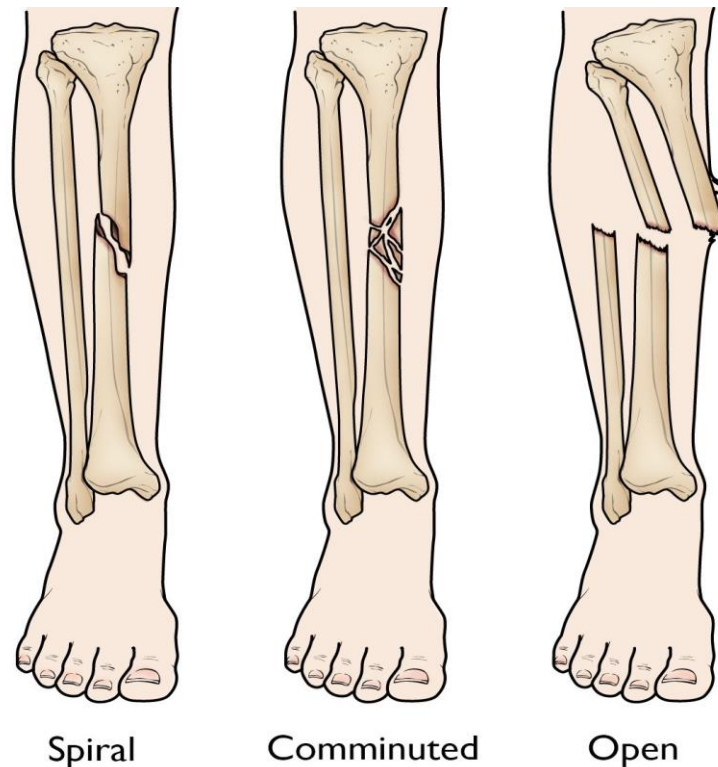
- Poprečni prijelom: kod ove vrste prijeloma prijelom je ravna horizontalna linija koja ide preko tibije.
- Kosi prijelom: ova vrsta prijeloma ima nagnutu liniju preko osovine.



Slika 4. (Lijevo) Poprečni prijelom ima vodoravnu liniju preko osovine. (Desno) Kosi prijelom ima nagnutu liniju preko osovine. (7)

Izvor: <https://orthoinfo.aaos.org/en/diseases--conditions/tibia-shinbone-shaft-fractures/>

- Spiralni prijelom: linija loma okružuje osovinu poput pruga. Ova vrsta prijeloma je uzrokovana silom uvijanja.
- Usitnjeni prijelom: kod ove vrste prijeloma kost se lomi na tri ili više komada.
- Otvoreni prijelom: ako se kost slomi na način da fragmenti kosti vire kroz kožu ili rana prodire do slomljene kosti, prijelom se naziva otvorenim ili složenim prijelomom. Otvoreni prijelomi često uključuju mnogo veća oštećenja okolnih mišića, tetiva i ligamenata. Ima veći rizik od komplikacija.



Slika 5. (Lijevo) Spiralni prijelom okružuje osovinu. (Srednji) Usitnjeni prijelom razbijen je na tri ili više komada. (Desno) Otvoreni prijelom probija kožu.

Izvor: <https://orthoinfo.aaos.org/en/diseases--conditions/tibia-shinbone-shaft-fractures/>

2.2.2. Uzrok i simptomi

Prijelomi tibijalne osovine često su uzrokovani nekom vrstom visokoenergetskog sudara, kao što je sudar motornog vozila ili motocikla. U ovakvim slučajevima kost se može slomiti na nekoliko dijelova (kombinirani prijelom). Sportske ozljede, poput pada tijekom skijanja ili sudara s drugim igračem tijekom nogometa, ozljede su niže energije koje mogu uzrokovati prijelom tibije. Ovi prijelomi su obično uzrokovani silom uvijanja i rezultiraju kosim ili spiralnim prijelomom (8).

Prijelom tibije obično uzrokuje trenutnu i jaku bol. Ostali simptomi mogu uključivati:

- Nemogućnost hodanja ili podnošenja težine na nozi
- Deformitet ili nestabilnost noge

- Kost se "nadilazi" preko kože na mjestu prijeloma ili kost koja strši kroz puknuće kože
- Povremeni gubitak osjećaja u stopalu.

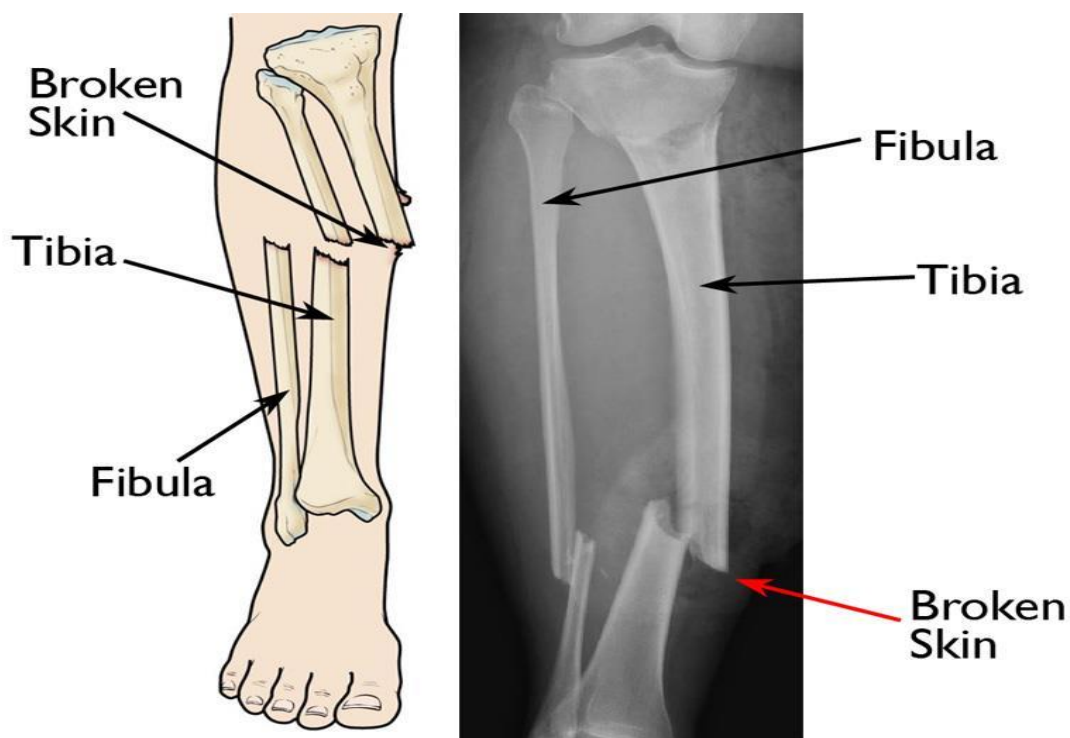
2.2.3. Dijagnoza prijeloma

Dijagnoza prijeloma se postavlja slikovnim pretragama koje započinju nativnom rendgenskom slikom. Ako se ne nalazi očitih frakturnih pukotina, pregledavaju se gustoća kosti, trabekularna slika i rubovi korteksa tražeći neupadljive znakove prijeloma. Ako se na rendgenskoj slici ne prikazuje prijelom na koji se jako sumnja, ili ako je za postupak liječenja potrebno znati više podrobnosti, izvodi se MR ili CT. Neki stručnjaci preporučuju prikazivanje zgloba prokismalno i distalno od prijeloma (9).

3. OTVORENI PRIJELOM POTKOLJENICE

Otvoreni prijelom, koji se također naziva složeni prijelom, je prijelom kod kojeg postoji otvorena rana ili prijelom kože u blizini mjesta slomljene kosti. Najčešće je ova rana uzrokovana probijanjem fragmenta kosti kroz kožu u trenutku ozljede.

Otvoreni prijelom zahtijeva drugačije liječenje od zatvorenog prijeloma kod kojeg nema otvorene rane. To je zato što, nakon što je koža slomljena, bakterije iz prljavštine i drugih zagađivača mogu ući u ranu i uzrokovati infekciju. Iz tog razloga rano liječenje otvorenog prijeloma usmjereno je na sprječavanje infekcije na mjestu ozljede. Rana, tkiva i kost moraju se očistiti kirurškim zahvatom što je prije moguće. Prijelomna kost, također, mora biti stabilizirana kako bi rana mogla zacijeliti (10).



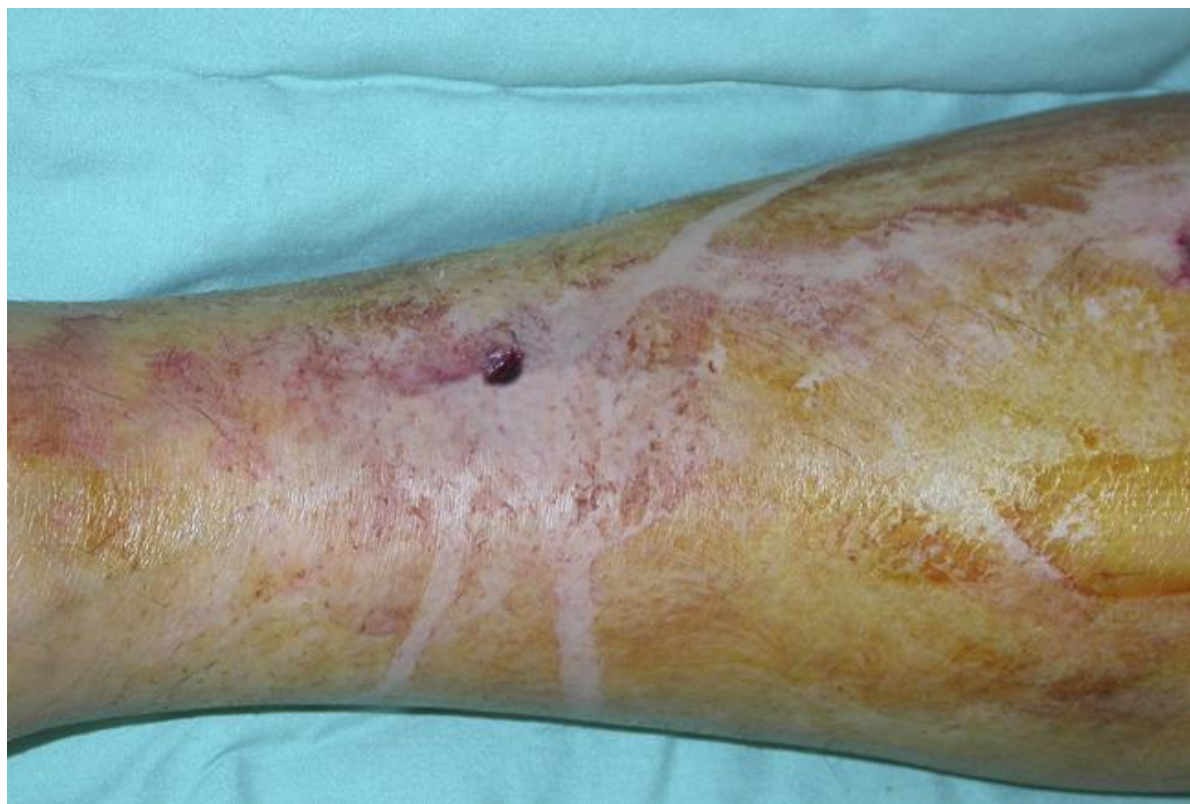Slika 6. Otvoreni prijelom potkoljenice (10)

Izvor: Egol KA, Gardner MJ, eds: Let's Discuss Management of Common Fractures. Rosemont, IL, American Academy of Orthopaedic Surgeons, 2016, pp. 135-152.

3.1.Uzroci i klinička slika

Većina otvorenih prijeloma uzrokovana je nekom vrstom događaja visoke energije, kao što je pucanj ili nesreća motornog vozila. Ovi pacijenti često imaju dodatne ozljede drugih dijelova tijela. Otvoreni prijelom, također, može biti posljedica incidenta s nižom energijom, kao što je jednostavan pad ili ozljeda tijekom bavljenja sportom.

Otvoreni prijelomi mogu se bitno razlikovati s obzirom na težinu prijeloma. Kod mnogih visokoenergetskih ozljeda dolazi do očitog gubitka kože i kost se može vidjeti kako strši kroz ranu. U drugim slučajevima, rana može biti veličine rane od uboda. U bilo kojoj situaciji, oštećenje mekih tkiva oko kosti – uključujući mišiće, tetive, živce, vene i arterije – može biti opsežno. Zbog toga se svaki akutni prijelom s otvorenom ranom u tom području smatra otvorenim prijelomom.



Slika 7. Primjer male otvorene rane (11)

Izvor: Zalavras CG, Marcus RE, Levin LS, Patzakis MJ: Management of open fractures and subsequent complications. Instructional Course Lecture 57. Rosemont, IL, American Academy of Orthopaedic Surgeons, 2008: pp. 51-63.

Ozbiljnost otvorenog prijeloma ovisi o nekoliko čimbenika, uključujući (11):

- Veličinu i broj fragmenata prijeloma
- Oštećenje okolnih mekih tkiva
- Mjesto rane i imaju li meka tkiva u tom području imaju dobru opskrbu krvlju.

U određenoj mjeri, okruženje u kojem dolazi do otvorenog prijeloma utječe na stupanj kontaminacije. Predmeti kao što su prljavština, razbijeno staklo, trava, blato i pacijentova vlastita odjeća mogu ući u otvorenu ranu. Poznavanje okruženja u kojem se dogodila ozljeda može pomoći liječniku kako bi odredio najbolji tijek liječenja.

Otvoreni prijelomi predstavljaju neposrednu opasnost od infekcije. Općenito, što je veća rana na kostima i mekim tkivima, to je veći rizik od infekcije. U nekim slučajevima infekcija kostiju teško se liječi. Pacijent može zahtijevati dugotrajne antibiotike i više kirurških zahvata. U ekstremnim slučajevima kada se infekcija ne može izliječiti i pacijentov život je ugrožen, potrebna je amputacija. Iz tog razloga, sprječavanje infekcije je fokus ranog liječenja otvorenog prijeloma potkoljenice (11).

3.2.Podjela otvorenih prijeloma

Gustillo klasifikacija je klasifikacija koja otvorene prijelome dijeli s obzirom na stupanj oštećenja mekih tkiva. Pritom se kod ove klasifikacije u obzir uzima energija koja je uzrokovala prijelom, veličina rane, oštećenje tkiva, izgled frakture, kontaminiranost, oštećenje periosta i neurovaskularni status ekstremiteta (15).

Tablica 1. Gustillo klasifikacija otvorenih prijeloma

	I	II	III a	III b	III c
Energija ozljede	Niska	Srednja	Visoka	Visoka	Visoka
Veličina rane	< 1 cm	> 1 cm	> 10 cm	> 10 cm	> 10 cm
Oštećenje mekog tkiva	Neznatno	Umjereno	Značajno	Značajno	Značajno
Kontaminacija rane	Čista	Umjerena	Značajna	Značajna	Značajna
Prijelom	Jednostavni s minimalnim pomakom	Dvofragmentni ili viševrni s pomakom	Viševrni s pomakom	Viševrni s pomakom	Viševrni s pomakom
Oštećenje periosta	Ne	Ne	Da	Da	Da
Neurovaskularni status	Uredan	Uredan	Uredan	Uredan	Oštećenje neurovaskularnih struktra
Mogućnost zatvaranja rane	Izravno	Izravno	Izravno zatvaranje nije moguće	Regionalni ili slobodni transplantat	Slobodni transplantat

Kao što se može vidjeti u Tablici 1, klasifikacija uključuje tri stupnja. Treći stupanj je dodatno podijeljen na još tri stupnja.

3.3.Liječnički pregled i početni tretman

Većina pacijenata s otvorenim prijelomima liječenje započinje u hitnom bolničkom prijemu. U hitnom bolničkom prijemu liječnik obavlja početnu procjenu i provjerava ima li drugih ozljeda. Početni pregled uključuju i prikupljanje informacija o tome kako je došlo do ozljede te onih vezanih uz eventualne druge bolesti. Liječnik zatim pregledava ranu i mjesto prijeloma, provjeravajući ima li oštećenja mekih tkiva, živaca i cirkulacije. Kada postoji neka rana na istom području gdje je i slomljena kost, pretpostavlja se da postoji otvoreni prijelom.

Rendgenskim snimanjem utvrđuje se opseg prijeloma. X-zrake pokazuju broj prijeloma u kosti, kao i položaj i stupanj odvajanja (pomaka) između koštanih fragmenata. Ako je potrebno više informacija, može se naručiti i kompjuterizirana tomografija (CT) ili druga vrsta slikovnog pregleda. Kako bi se spriječila infekcija, pacijentu se daju antibiotici.

Antibiotike pacijentu treba dati što je prije moguće. Također, pacijentu se daje lijek protiv tetanusa ako ga nije imao u posljednjih pet godina. Ranu treba prekriti sterilnim zavojima. Liječnik treba ozlijeđeni ud staviti u udlagu kako se kosti ne bi pomicale.

3.4.Liječenje

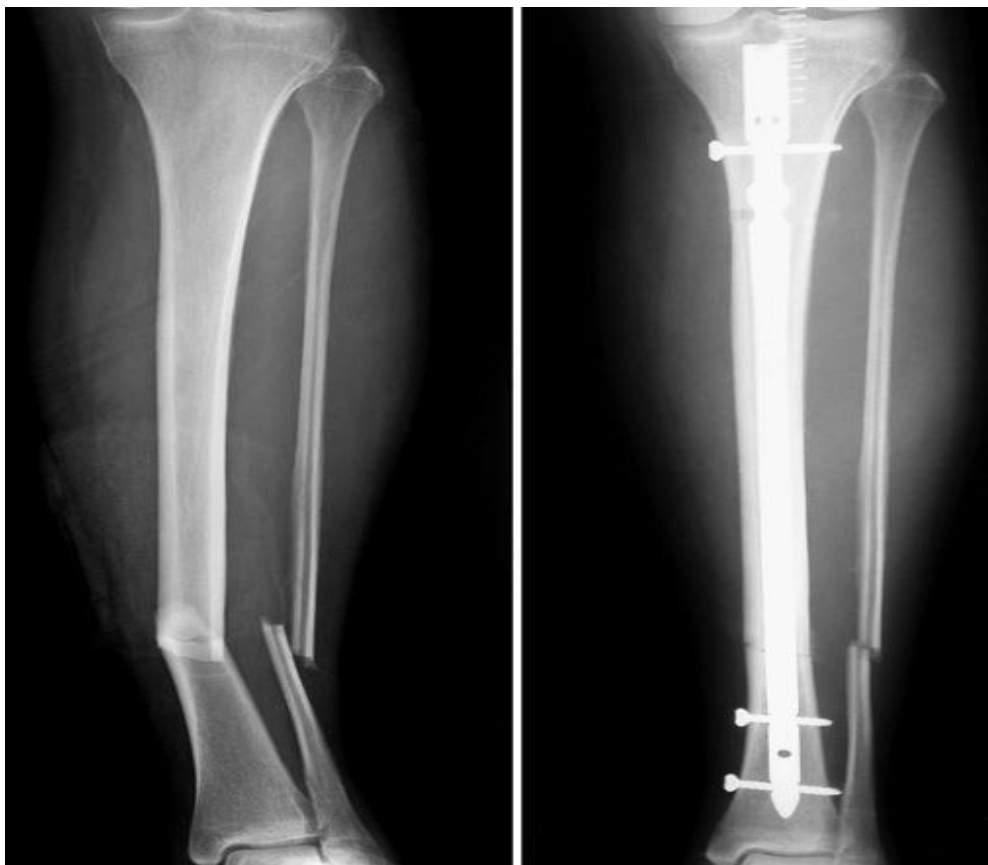
Gotovo svi otvoreni prijelomi podvrgavaju se operacijskom zahvatu. Važno je obaviti operativni zahvat što je prije moguće kako bi se otvorena rana mogla očistiti te kako bi se spriječila infekcija. Ovisno o specifičnoj ozljedi, tijekom ovog postupka pacijent dobiva regionalnu ili opću anesteziju (11).

Debridman je prvi korak u kontroli rizika od infekcije. Kod debridmana liječnik uklanja sav strani i kontaminirani materijal kao i oštećeno tkivo iz rane. Ako je rana mala, liječnik će je možda morati proširiti kako bi mogao dosegnuti sva zahvaćena područja kosti i mekog tkiva. Rana se zatim ispere ili irigira s nekoliko litara slane otopine. Nakon što je rana očišćena, liječnik procjenjuje prijelom i stabilizira kost. Otvoreni prijelomi liječe se unutarnjom ili vanjskom fiksacijom (11).

Kod unutarnje fiksacije liječnik postavlja metalne implantate poput ploča, šipki ili vijaka na površinu ili unutar slomljene kosti. Implantati zadržavaju položaj kosti i drže je zajedno dok prijelom zacijeli. Unutarnja fiksacija može se koristiti za liječenje otvorenih prijeloma kod kojih (11):

- rana je čista
- postoji minimalno oštećenje kože ili tkiva
- slomljeni dijelovi kosti mogu se dobro poravnati.

Unutarnja fiksacija može se izvesti kao početna operacija ili odgoditi ako meka tkiva trebaju zacijeliti.

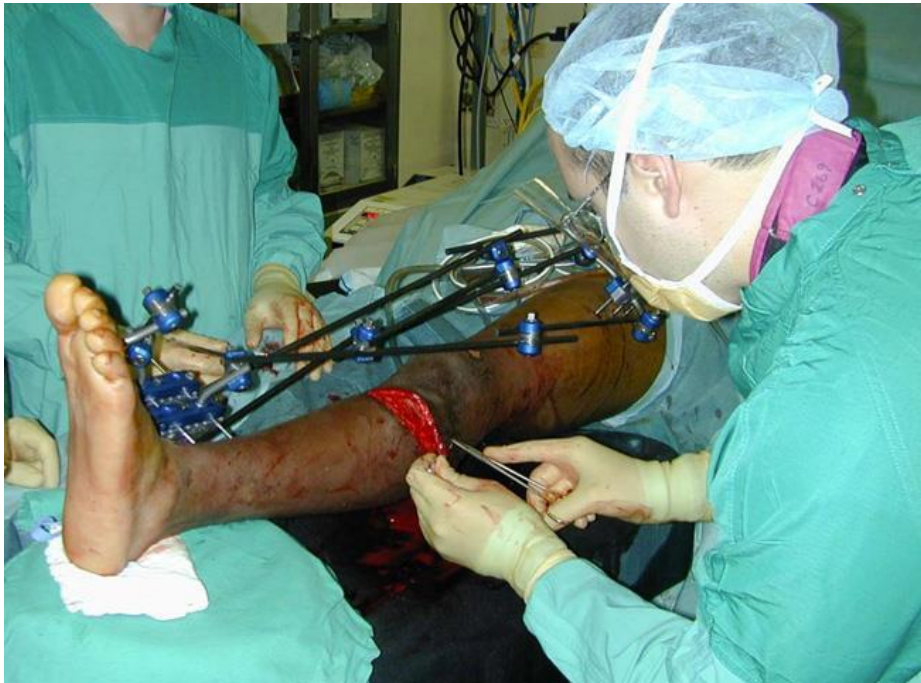

Slika 8. Lijevo: RTG složenih prijeloma tibije i fibule; Desno: postavljena šipka u središte tibije (11)

Izvor: <https://www.medicalnewstoday.com/articles/321642#symptoms>

Nakon unutarnje fiksacije ozlijeđeni ud se mobilizira u gipsu ili udlagi dok prijelom ne zacijeli. Pacijent treba neko vrijeme uzimati antibiotike kako bi se spriječila infekcija. Tijekom procesa zacjeljivanja liječnik provjerava ranu kako bi se uvjerio da nema znakova infekcije.

Liječnik zatvara ranu kod teškog otvorenog prijeloma. Ako rana i slomljene kosti još nisu spremni za trajni implantat, liječnik može primijeniti vanjsku fiksaciju na ozlijeđeni ekstremitet. Većina teških otvorenih prijeloma prvo se stabilizira vanjskom fiksacijom (12).

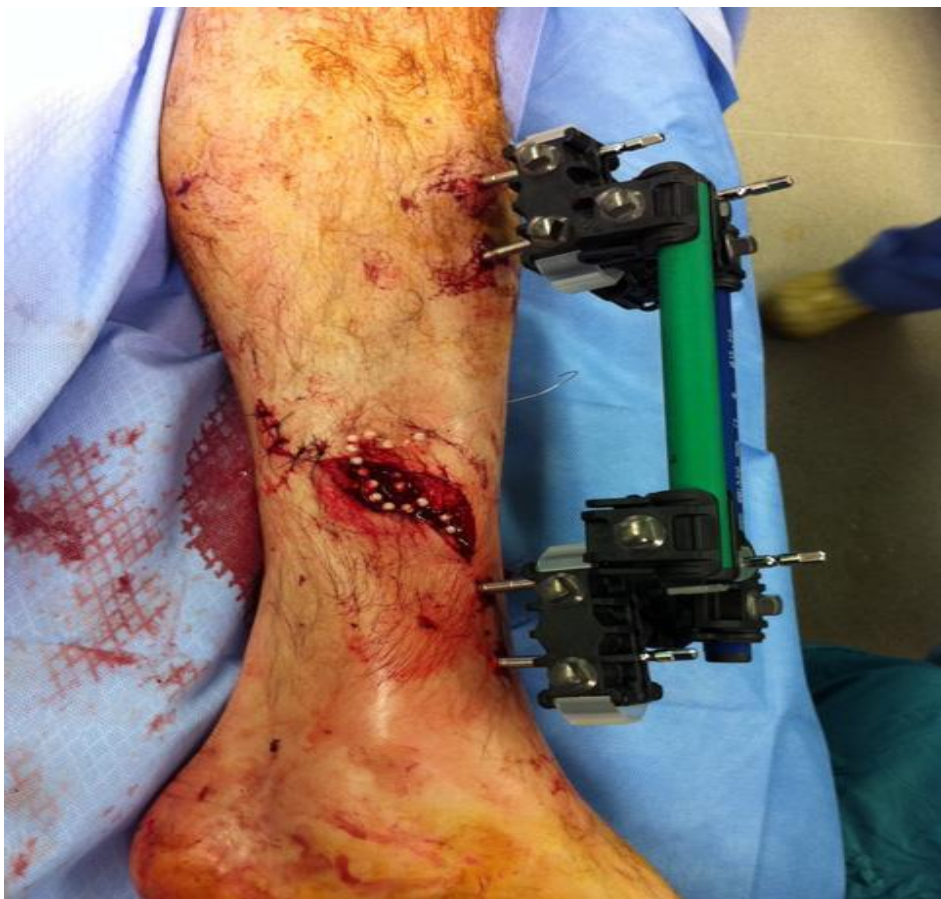

Slika 9. Liječnik zatvara ranu kod otvorenog prijeloma šavovima (12)

Izvor: Gum JL, Seligson D: Update on the management of open fractures. Orthopaedic Knowledge Online Journal 2012; 10(9). Accessed Dec. 2016

Vanjska fiksacija podrazumijeva operaciju u kojoj liječnik umeće metalne vijke u kost iznad i ispod mjesta prijeloma. Vijci strše iz kože gdje su pričvršćeni na metalne šipke ili šipke od karbonskih vlakana (12).

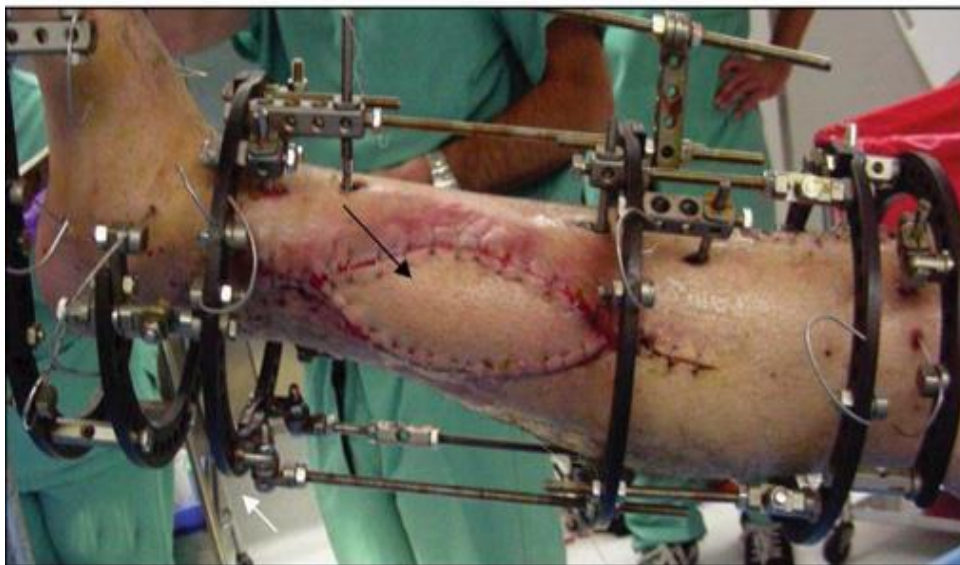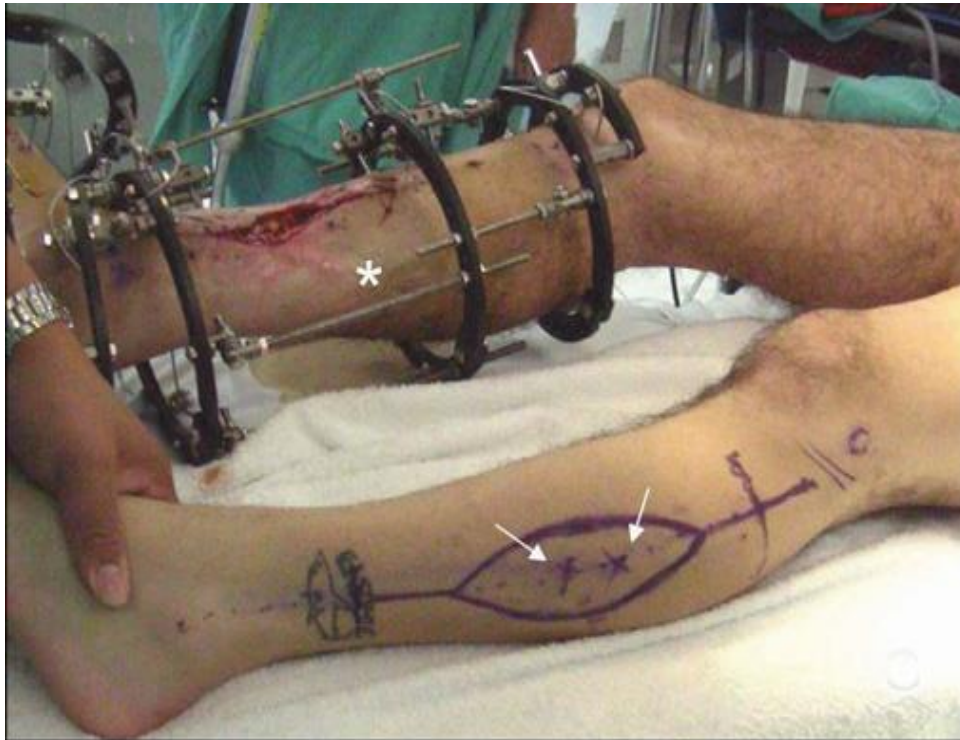
Vanjski fiksator ima prednost u tome što stabilizira slomljenu kost dok liječnik sanira ranu. U nekim slučajevima, rana treba daljnji debridman ili presađivanje kože i tkiva kako bi se prekrila ozlijeđena kost. S postavljenim vanjskim fiksatorom pacijent često može ustati iz kreveta i biti pokretljiv unatoč otvorenoj rani. U većini slučajeva, vanjski fiksator se drži na mjestu samo dok nije sigurno izvesti unutarnju fiksaciju. Ponekad se, međutim, koristi vanjski fiksator za stabilizaciju kostiju dok se zacjeljivanje ne završi. Zatim se uklanja tijekom drugog zahvata kada prijelom zacijeli.



Slika 10. Otvoreni prijelom pacijenta stabiliziran je vanjskom fiksacijom, a rana je djelomično zatvorena zrcima antibiotika (12)

Izvor: Gum JL, Seligson D: Update on the management of open fractures. Orthopaedic Knowledge Online Journal 2012; 10(9). Accessed Dec. 2016.

Neki otvoreni prijelomi imaju velike rane s velikim gubitkom kože i mekog tkiva. Te su rane često prevelike da bi se zatvorile. U ovoj situaciji, liječnik će privremeno pokriti ranu kako bi se smanjio rizik od infekcije i potaknuo zacjeljivanje. Postoji mnogo vrsta zavoja koji se mogu koristiti za privremeno prekrivanje, ali se u mnogim slučajevima koristi polupropusni zavoj za zatvaranje rane dok se ne može trajno zatvoriti. Zrnca antibiotika često se stavljaju u ranu prije zatvaranja kako bi se osigurala visoka koncentracija antibiotika izravno na ozljedu (12).



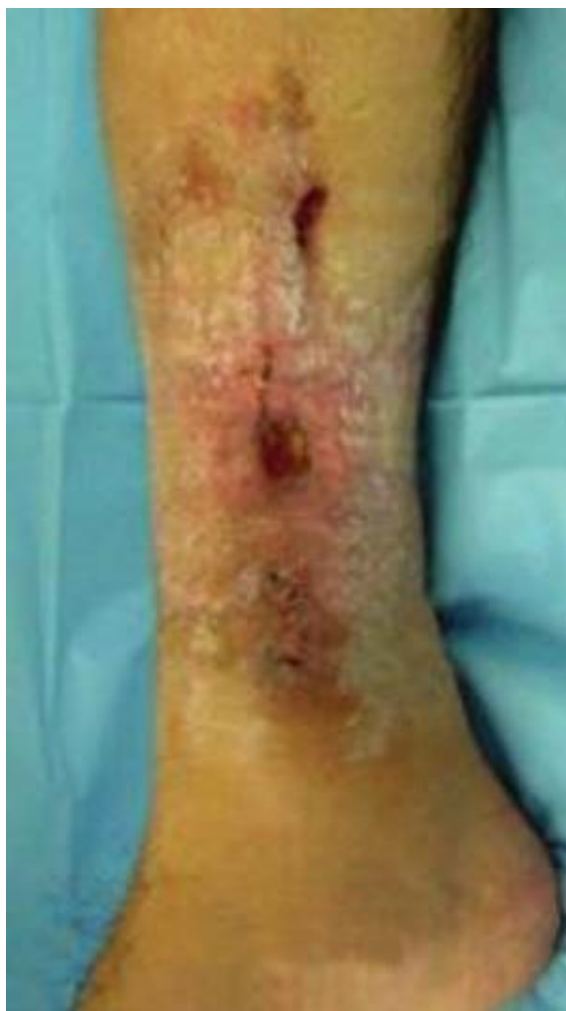Slika 12. (Gore) Otvoreni prijelom pacijenta stabiliziran je vanjskom fiksacijom. Kako bi se prekrila velika otvorena rana, skinut je režanj kože s njegovog nasuprotnog lista (strelice). (Dolje)

Ovdje je režanj primijenjen na ranu (14)

Izvor: Levin LS (ed): Complications in Orthopaedics: Open Fractures. Rosemont, IL. American Academy of Orthopaedic Surgeons, 2010. pp. 71-87.

3.5. Komplikacije otvorenih prijeloma

Infekcija je najčešća komplikacija otvorenih prijeloma. Infekcija je posljedica ulaska bakterija u ranu u trenutku ozljede. Može se javiti rano tijekom cijeljenja ili mnogo kasnije nakon što i rana i prijelom zacijele. Infekcija kostiju može postati kronična (osteomijelitis) i dovesti do daljnjih operacija (14).



Slika 13. Infekcija kosti (14)

Izvor: Levin LS (ed): Complications in Orthopaedics: Open Fractures. Rosemont, IL. American Academy of Orthopaedic Surgeons, 2010. pp. 71-87

Neki otvoreni prijelomi mogu imati poteškoća s cijeljenjem zbog oštećenja opskrbe krvlju oko kosti u vrijeme ozljede. Ako kost ne zacijeli, može biti potrebna daljnja operacija, uključujući presađivanje kosti na mjesto prijeloma i ponovnu unutarnju fiksaciju.

Kompartiment sindrom je bolno stanje koje nastaje kada ozlijeđena noga otekne i pritisak raste unutar mišića. Kada se to dogodi, potrebna je hitna operacija kako bi se smanjio pritisak. Ako se ne liječi, kompartiment sindrom može dovesti do trajnog oštećenja tkiva i gubitka funkcije.

3.6. Oporavak

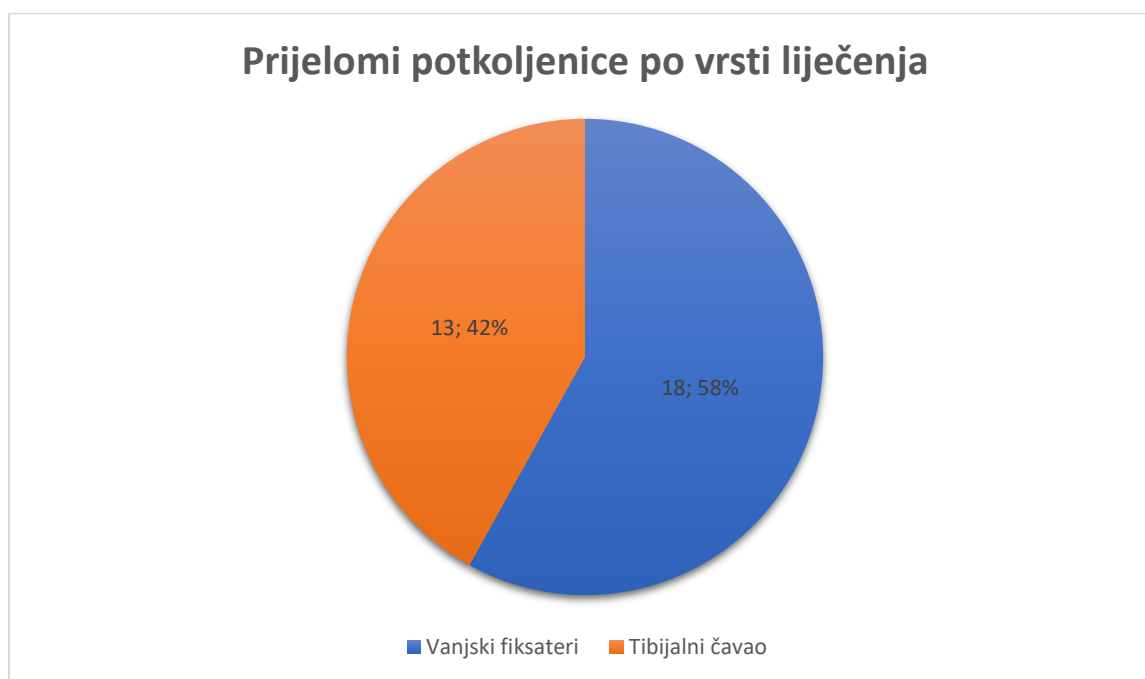
Koliko je vremena potrebno za povratak svakodnevnim aktivnostima ovisi o vrsti prijeloma i ozbiljnosti ozljede. Nekim prijelomima treba dulje kako bi zacijelili. Na primjer, kod prijeloma potkoljenice, gdje je tibija točno ispod kože, trebat će dulje vremena kako bi zacijelili. Bolesnici sa zdravstvenim stanjima kao što su dijabetes ili periferna vaskularna bolest, također, mogu imati sporiji oporavak.

Uobičajena je ukočenost, nelagoda i slabost nekoliko mjeseci nakon ozljede. Uspješno liječenje otvorenog prijeloma uvelike ovisi o suradnji pacijenta s liječnikom te o fizikalnoj terapiji kao što je terapija laserom, strujom, ultrazvukom te limfna drenaža za brži protok limfe i obnovu tkiva. Izvođenje specifičnih vježbi tijekom i nakon procesa ozdravljenja ključno je za vraćanje mišićne snage, pokreta i fleksibilnosti zglobova. Liječnik ili fizioterapeut treba sastaviti individualni plan vježbi.

4. ISTRAŽIVANJE O ZBRINJAVANJU PACIJENATA S PRIJELOMOM

Unutar samoga istraživanja u ovoj studiji po prijelomu potkoljenice DG: S82.7 – Višestruki prijelomi potkoljenice – sudjelovao je ukupno 31 pacijent koji je hospitaliziran u OB Dubrovnik u vremenskom razdoblju od 1.1.2018. do 31.12.2019. Među anketiranim pacijentima ispitano je 19 pripadnika muškog spola i 12 pripadnica ženskog spola.

Podjela prijeloma po vrsti liječenja je prikazana u grafu ispod.

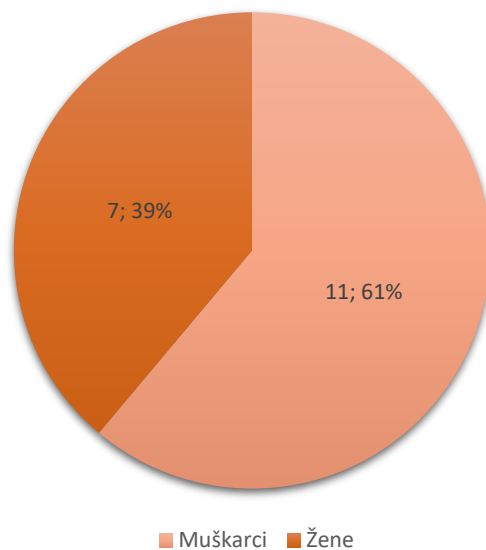


Grafikon.1. Prijelomi potkoljenice po vrsti liječenja

Od ukupnog broja anketiranih pacijenata u bolnici, njih 18 liječeno je vanjskim fiksaterom, dok je 13 pacijenata liječeno tehnikom unutarnje fiksacije, tibijalnim čavaom.

Nadalje, u radu će se odvojeno prikazati prikupljeni podaci u grafovima za tibijalni čavao i vanjske fiksaterne.

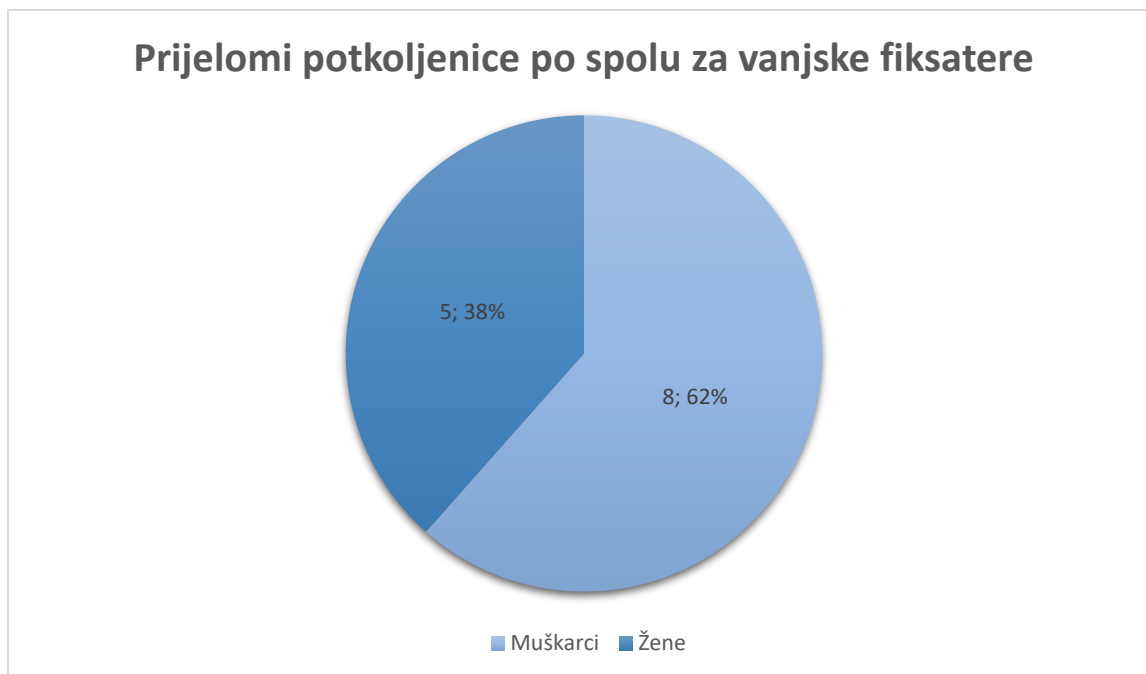
Prijelomi potkoljenice po spolu za tibijalni čavao



Grafikon.2. Prijelomi potkoljenice po spolu za tibijalni čavao

Prijelomi tibije su najčešći prijelomi dugih kostiju. Prema podacima dobivenih od ispitanih pacijenata prijelomi potkoljenice za tibijani čavao su više prisutni kod muškaraca. Prijelomi najčešće nastaju prilikom spoticanja, padanja ili djelovanjem velike sile kao što su prometne nesreće.

Prijelomi potkoljenice po spolu za vanjske fiksate

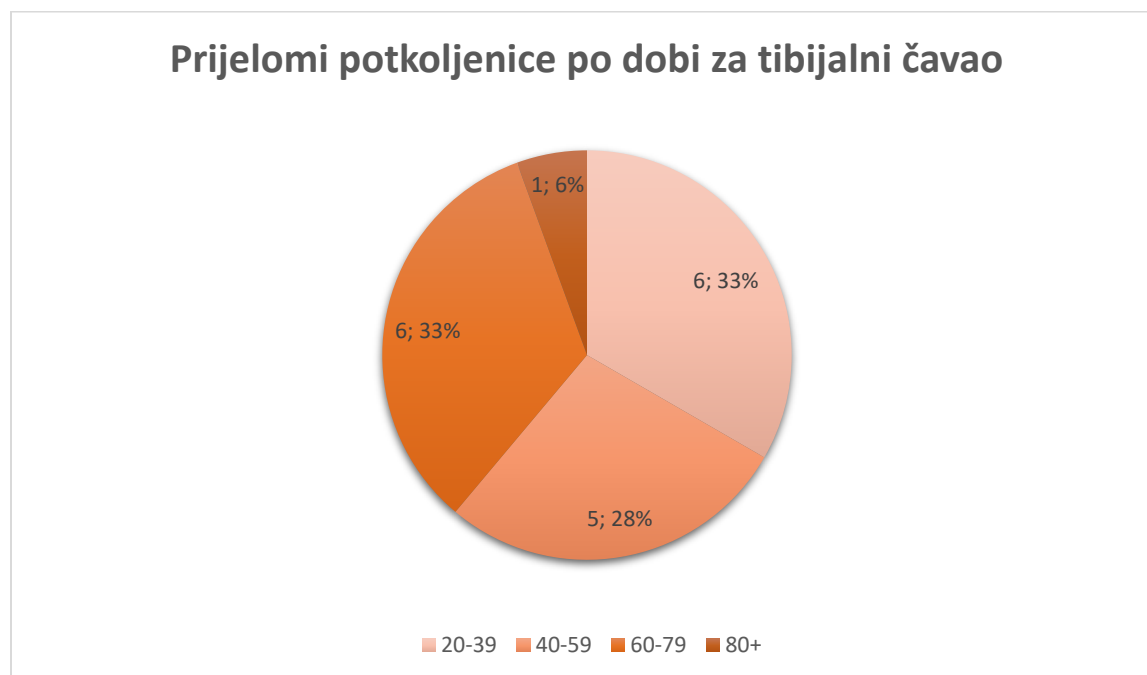


Grafikon.3. Prijelomi po spolu za vanjske fiksate

Kod priloma potkoljenice, u ispitanom vremenskom razdoblju anketiranih pacijenata vanjski fiksateri su prisutniji kod pripadnika muškog spola.

Za uspjeh liječenja boli osobito je važna procjena boli koja se treba provoditi i prije započetog liječenja te tijekom liječenja. Tolerancija boli subjektivna je i teško mjerljiva, te je različita kod svakog čovjeka i ovisi o brojnim čimbenicima: očekivanju boli, razumijevanju uzroka, umoru, te sposobnostima kontrole boli. Medicinska sestra nikada ne smije osuđivati bolesnikovu nisku toleranciju boli i ne vjerovati mu kako ga boli. Bol je subjektivan osjećaj i svaka osoba bol osjeća na svoj način. Nema objektivnog mjerenja boli, pa se stoga mjerenje boli mora osloniti na bolesnikov izvještaj o boli, što je način kojim se mjeri učinak liječenja. Bolesnik sam izvještava o boli. Procjena bolesnikova stanja također je usmjerena na utjecaj boli na svakodnevno funkcioniranje i načine prilagodbe. Intenzitet boli i odgovor na primjereno liječenje određuje se skalom boli (13). Najčešće numeričkom ljestvicom (engl. numeric rating scale – NRS) s oznakama od 0 (bez boli) do 10 (najjača moguća bol), a između su oznake gradacije boli: slaba bol, umjerena bol, jaka bol. Kako je pacijentima često teško brojevima odrediti jačinu boli, danas su u primjeni vizualno-analogne ljestvice (engl. visual analogue scale – VAS) odnosno kombinacija slikovne i

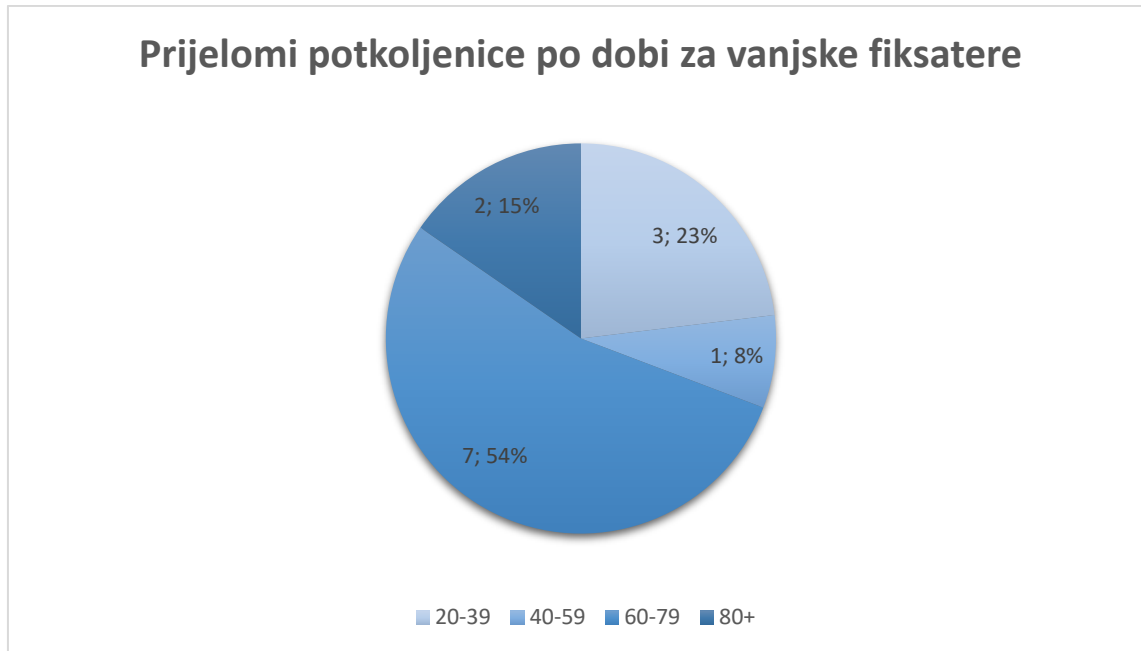
numeričke ljestvice. Ako bolesnici nisu u mogućnosti verbalno opisati svoju bol, koristi se promatranje ponašanja kojim se očituje bol.



Grafikon.4. Prijelomi po dobi za tibijalni čavao

Prijelomi potkoljenice javljaju se u svakoj životnoj dobi, te su češći kod osoba mlađe životne dobi između 20 – 39 godina. Povezano s prethodnim grafom kod muškaraca su prijelomi tibije češći u mlađoj životnoj dobi, dok su kod žena učestaliji u starijoj životnoj dobi. U grafu je prikazano kako isti broj ozlijeđa imaju i osobe između 60 – 79 godina životne dobi.

Prijelomi potkoljenice po dobi za vanjske fiksatore



Grafikon.5. Prijelomi po dobi za vanjske fiksatore

Kod vanjskog fiksatora, prema podacima koji se nalaze u grafu, najveći broj osoba ovu vrstu ozlijede ima u dobi od 60 do 79 godina. Najmanji broj imaju osobe između 40 do 59 godina životne dobi.

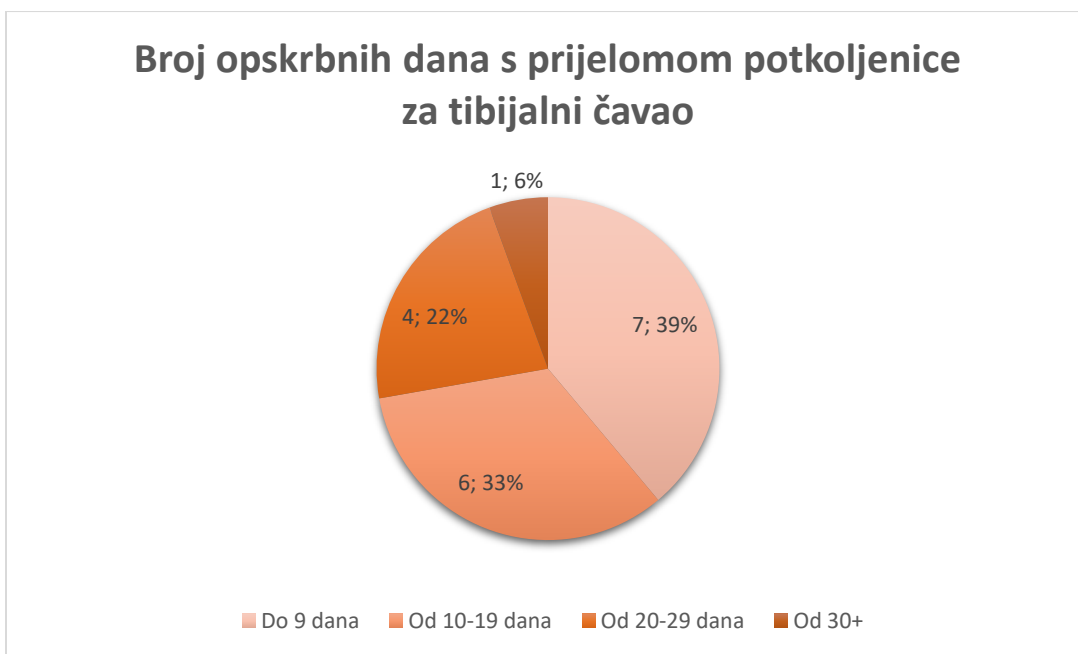
Dijagnostika prijeloma kosti postavlja se klinički i rentgenološki. Osobito važno mjesto zauzima precizno uzeta anamneza, inspekcija i palpacija cijelog tijela, kao i ispitivanje svih funkcija ozljeđenika. Postoje sigurni i vjerojatni klinički znaci koštanog prijeloma. Sigurni su znaci:

- deformitet uzrokovan pomakom ulomaka. Deformitetima treba pribrojiti skraćenje i rotaciju okrajine.
- abnormalna pokretljivost koja je najznačajniji simptom ali može izostati kod tzv. impaktiranih i inkompletnih prijeloma. Pri ispitivanju patološke pokretljivosti postupak mora biti krajnje oprezan i odmjeren da se ne bi dodatno ozlijedilo meko tkivo i izazvala bol.
- Krepitacija - nije preporučljiva kao dijagnostička metoda jer izaziva jaku bol uz opasnost od sekundarnog oštećenja krvnih žila i živaca. Prisutnost krepitacije omogućuje točnu dijagnozu, bez obzira na rentgenološki nalaz.

U vjerojatne znakove ubrajamo:

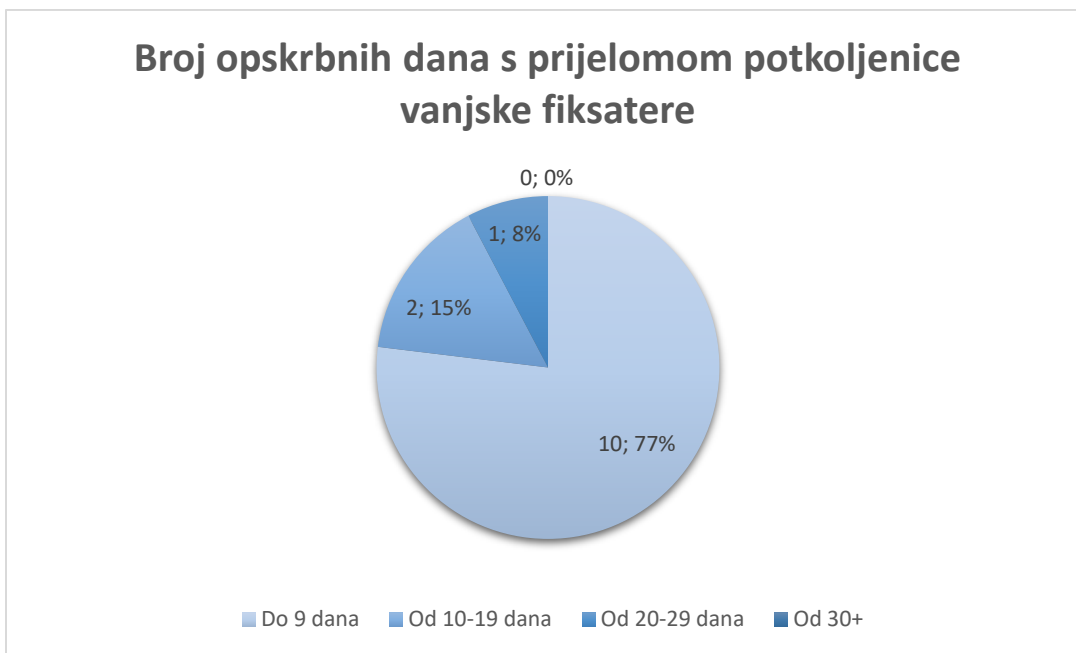
- bol na mjestu prijeloma,
- hematoma u okolici prijeloma,
- poremećaj funkcije (functio laesa),
- izlivanje krvi u zglobnu šupljinu (haemarthros), ako su prijelomi putem fisura u vezi s susjednim zglobom.

Simptomatologija frakture ovisiti o njezinu karakteru i lokalizaciji. Tako je pri fisuri ili infrakciji simptomatologija manje izrazita nego kada je riječ o prijelomu cijele cirkumferencije kosti.



Grafikon.6. Broj opskrbnih dana za tibijalni čavao

U najvećem broju slučajeva, pacijenti borave do 9 dana u bolnici. Zatim broj dana oporavka od ozlijede obilježava 10 do 19 dana hospitalizacije. Oko 20% ispitanih pacijenata se zadržalo na liječenju od 20 do 29 dana nakon čega su pušteni na kućnu njegu. Od anketiranih pacijenata samo se jedan zadržao u bolnici mjesec dana na liječenju.



Grafikon.7. Broj opskrbnih dana za vanjske fiksaterne

Prema dobivenim informacijama, broj dana hospitalizacije za osobe sa vanjskim fiksaterima traje do 9 dana. Zatim broj dana oporavka od ozlijede obilježava 10 do 19 dana hospitalizacije nakon čega su pušteni na kućnu njegu. Od anketiranih pacijenata niti jedan oboljeli se nije zadržao 30 i više dana.

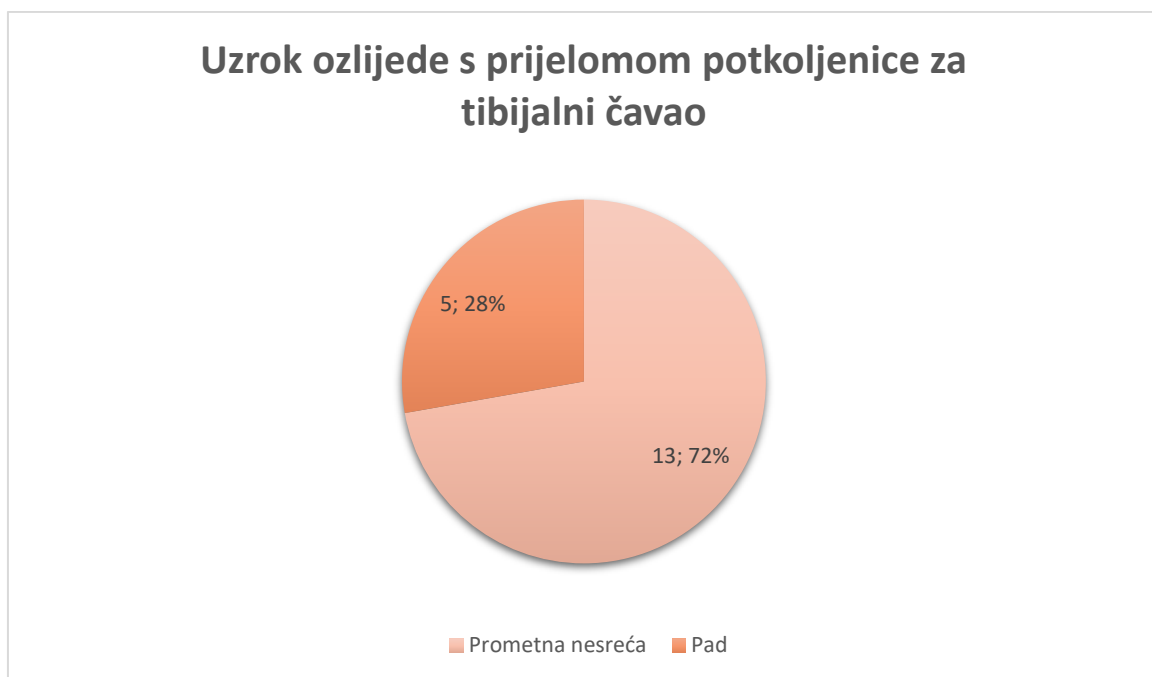
Kada zbrinjavamo pacijenta sa prijelomom potkoljenice uvijek se vodimo po zadanim načelima a najvažnije je da okrajinu u što kraćem roku osposobimo za potpunu fiziološku funkciju uz najpoštedniji terapijski postupak. Postoje dvije vrste liječenja loma a to su

- konzervativno liječenje odnosno liječenje bez operacije
- operacijsko liječenje loma.

Izbor metode liječenja prvenstveno ovisi o dobi bolesnika te o njegovom stanju gdje uzimamo u obzir opće i lokalno stanje.

U parametre općeg stanja ubrajamo tlak, puls, prijašnje bolesti, neurološki status, sadašnje bolesti, maligne bolesti, a u lokalno stanje ubrajamo edem, varikozitete, prisutnost ili odsutnost perifernog pulsa te cirkulatornu insuficijenciju. Nadalje, vrsta liječenja ovisi i o tipu loma gdje rabimo već spomenutu klasifikaciju lomova prema AO grupi ovisno o stanju

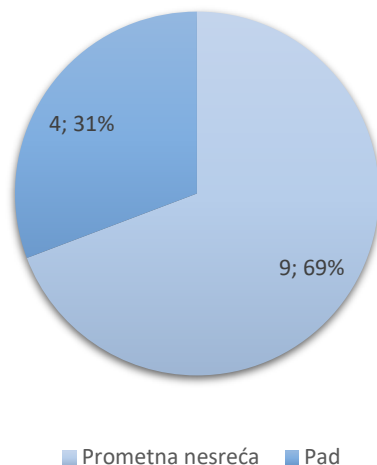
kože, položaju lomne linije, ozljedi krvnih žila i živaca, te ozljedi mišića i tetiva. Važna je etiologija ozljede, te količina kinetičke energije koja je uzrokovala lom. U izboru liječenja važne su i tehničke mogućnosti odnosno opremljenost bolnice u koju je pacijent zaprimljen i naravno edukacija operatera.



Grafikon.8. Uzroci ozljede za tibijalni čavao

Kod 72% ipitanih pacijenata najčešći uzrok ozljede je prometna nesreća, dok je 28% ozljede uzrokovano padom.

Uzrok ozljede s prijelomom potkoljenice za vanjske fiksatore



Grafikon.9. Uzroci ozljede za vanjske fiksatore

Najčešći uzrok ozljede pacijenata je prometna nesreća, dok ozljede pri padu čine 31%.

Svrha je neutralizirati mišićni tlak te zadržati zadovoljavajući odnos među lomnim ulomcima, spriječiti skraćenje okrajine i što prije postići funkcijski oporavak. Nedostatak tog postupka je dugotrajno ležanje bolesnika u bolnici te vezanost za krevet. Prednost postupka u odnosu na određene vrste gipsane imobilizacije je u manjoj vjerojatnosti nastanka dekubitusa, jer je bolesnik djelomično pokretan u krevetu, te pokreće sakralni dio zdjelice. Druga prednost je održavanje slobodnih zglobova uz pomoć fizioterapeuta u funkciji. Trajna ekstenzija postavlja se kroz kondile potkoljenice, tuberozitas tibije ili kroz kalkaneus.

Nestabilni prijelomi potkoljenice također se mogu liječiti skeletnom trakcijom, iako je unutarinja ostesinteza danas zapravo obvezna. Mjesto svrdlanja nalazi se dva poprečna prsta distalno i dorzalno od medijalnog maleola, a smjer je medijalno prema lateralno, čime se izbjegava oštećenje art. tibialis posterior. Najprije se uvede Kirschnerova žica kroz petnu kost, zatim se postavi sadrena imobilizacija od gornje trećine natkoljenice do baze prstiju koja obuhvaća implantat, a okrajina se namješta u Braunovu udlagu.

Indikacije za operativni zahvat su sljedeće:

1. nestabilni prijelomi s dislokacijom glavnog ulomka za cijelu širinu dijafize,
 2. skraćanja veća od jednog centimetra
 3. prijelomi koji se nakon primarne repozicije i imobilizacije ponovno dislociraju.
- Ti su prijelomi najčešće lokalizirani na granici srednje i donje trećine, a po pravilu postoji interpozitum mišića i tetive,
4. izolirani prijelomi tibije s varusnim deformacijama većim od 5°,
 5. svi prijelomi dijafize tibije u politraumatiziranih osoba,
 6. otvoreni prijelomi drugog i trećeg stupnja,
 7. komadni prijelomi,
 8. prijelomi tibije u istodobno opećenih bolesnika, te u paraplegičara.

Intervencije	Objašnjenje	Očekivanja
1. Procijeniti razinu podnošenja napora i stupanj iscrpljenosti, letargije i zamora.	1. Potrebno je odrediti kriterije za procjenu kako bismo kasnije mogli pratiti učinak provedenih intervencija.	Bolesnik pokazuje interes za aktivnosti i konačni ishod.
2. Pomoći bolesniku pri kretanju i održavanju higijene dok je u stanju iscrpljenosti.	2. Poticati ga na neke vježbe i samostalnost pri izvođenju higijene u skladu s njegovim mogućnostima.	Bolesnik djelomično sudjeluje u aktivnostima i postupno ih povećava u granicama svojih mogućnosti.
3. Ohrabriti bolesnika da se odmara ako iscrpljenost i abdominalna bol izazivaju nelagodu.	3. Cilj je da se sačuva energija i zaštiti osjetljiva jetra	Bolesnik izvještava povećanje snage i bolje osjećanje.
4. Pomoći bolesniku u odabiru željenih aktivnosti i vježbanju.	4. Poticati bolesnikovu želju za aktivnostima koje su u njegovom interesu.	

Tablica.1. Intervencije medicinskih sestara

Starija životna dob (osobe starije od 65 godina) obilježena je predvidljivim opadanjem normalne funkcije organizma. Kod zdravih osoba te dobi zabilježeno je bitno smanjenje funkcija tkiva i organa, sporije reakcije na podražaje, smanjeno stvaranje topline u organizmu, smanjena obrana organizma i povećana reakcija na stres. Također u starijoj dobi javljaju se jedna ili više kroničnih nezaraznih bolesti (hipertenzija, šećerna bolest, bolesti srca i krvnih žila, reumatske bolesti, kronična opstruktivna plućna bolest, demencija, depresija) koje dodatno povećavaju operacijski rizik.

Proces starenja vidimo u svim organskim sustavima, tako starenje utječe na kardiovaskularni sustav, postupno smanjuje srčane zalihe, smanjuju se udarni i minutni volumen te srčana frekvencija (već nakon dvadesete godine života), povećava se sistemski vaskularni otpor i nastaje arterijska hipertenzija. Dugotrajna arterijska hipertenzija i slabost miokarda povećavaju mogućnost kongestivnog zatajenja srca.

Povećanjem životne dobi dolazi do promjena u respiratornom sustavu. Fizikalni proces starenja i razvoj osteoporoze dovodi do smanjenja opsega prsnog koša i njegove rastezljivosti, gubitka alveolarne površine te smanjenog ventilacijskog volumena pluća. Kronične bolesti pluća, česte u starijoj životnoj dobi, dodatno opterećuju i umanjuju funkciju pluća, te time posljedično smanjuju ventilaciju i oksigenaciju organizma (slabiji odgovor na hipoksiju i hiperkapniju). Osobe starije životne dobi imaju i oslabljen laringealni refleks, što može dovesti do aspiracije i regurgitacije želučanog sadržaja, te posljedično do nastanka aspiracijske pneumonije.

Promjene u bubrežnoj funkciji očituju se u smanjenju broja glomerula, te povećanoj količini masti i vezivnog tkiva u bubrežnoj kori. Te promjene započinju već od tridesete godine života, te u starijoj dobi mogu dovesti do slabijeg protoka krvi kroz bubrege, te smanjene sposobnosti koncentriranja mokraće. Zato kod osoba starije životne dobi postoji opasnost od dehidracije ili preopterećenja tekućinom, te smanjenja izlučivanja lijekova putem bubrega.

Starije osobe imaju smanjenu sposobnost zadržavanja natrija i koncentriranja urina, pa je potrebno precizno mjerenje ravnoteže tekućine i elektrolita. Također se javlja smanjenje sposobnosti metabolizma glukoze što može dovesti do hipoglikemije i komplikacija, te je izrazito važno praćenje razine glukoze u organizmu

Kod osoba starije životne dobi možemo uočiti promjene u kognitivnim funkcijama, bilo da se radi o pamćenju, percepciji, mišljenju, inteligenciji i učenju. Kod nekih osoba radi se samo o usporenosti odvijanja kognitivnih procesa, dok je kod drugih pojedinaca vidljiva pojačana osjetljivost na stres.

Pojavljuju se poremećaji poput konfuzije, dezorijentacije ili psihoze, a jedan od najčešćih poremećaja je demencija. Demencija je progresivna bolest, javlja se zbog različitih uzroka, te dovodi do propadanja i gubitka pamćenja, pogoršanja intelektualnog i tjelesnog funkcioniranja te promjene ličnosti. Najteži oblik staračke demencije je Alzheimerova bolest koja razara moždane stanice i moždano tkivo. Poremećaj kognitivnih funkcija u osoba starije životne dobi povećava rizik od poslije operacijskog delirija, komplikacije koja je obično reverzibilna, ali kod nekih bolesnika ostaje trajna pa se nikada ne vrate na razinu funkcioniranja prije operacije.

5. RASPRAVA

5.1. Rješavanje pacijentovih problema

Rješavanju pacijentovih problema iz područja zdravstven njege, pridonijet će intervencije koje su: utemeljene na znanju, individualizirane, usklađene s cjelokupnim planom zbrinjavanja pacijenta, realne, atraktivne, logično raspoređene i sa što manje neželjenih učinaka.

5.2. Terapija pacijenata

Smanjena mogućnost brige o sebi je sindrom koji je prisutan kod svih pacijenata koji imaju ograničenu pokretljivost. Također, ostale terapije podrazumijevaju:

- Smanjena mogućnost hranjenja u/s osnovnim stanjem (stanje u kojem osoba pokazuje smanjenu sposobnost ili potpunu nemogućnost samostalnog uzimanja hrane i tekućine)
- Smanjena mogućnost odijevanja i dotjerivanja u/s osnovnim stanjem (stanje u kojem osoba pokazuje smanjenu sposobnost ili potpunu nemogućnost izvođenja kompletnog odijevanja i brige o svom izgledu)
- Smanjena mogućnost eliminacije u/s osnovnim stanjem (stanje kada postoji smanjena ili potpuna nemogućnost samostalnog obavljanja eliminacije urina i stolice)
- Smanjena mogućnost održavanja osobne higijene u/s osnovnim stanjem (stanje u kojem osoba pokazuje smanjenu sposobnost ili potpunu nemogućnost samostalnog obavljanja osobne higijene)

5.3. Hranjenje

- Dogovoriti s pacijentom način hranjenja
- Osigurati dovoljno vremena za proces hranjenja.
- Pomoći bolesniku da zauzme odgovarajući položaj.
- Smjestiti hranu i piće nadohvat ruke.

- Nahraniti pacijenta ukoliko ne može samostalno.
- Poticati samostalnost.

5.4. Odijevanje i dotjerivanje

- Poticati pacijenta da koristi propisana protetska pomagala.
- Pomoći pacijentu u namještanju/korištenju pomagala.
- Osigurati dovoljno vremena za oblačenje i presvlačenje
- Staviti na dohvata ruke pacijenta svu potrebnu odjeću, pribor, pomagala.
- Osigurati privatnost.
- Pomoći pacijentu koristiti pomagalo.
- Pomoći pacijentu odjenuti potrebnu odjeću.
- Osigurati sigurnu okolinu (suhi podovi).
- Poticati na pozitivan stav i želju za napredovanjem

5.5. Eliminacija

- Osigurati i poticati pacijenta da koristi pomagala koja povećavaju stupanj samostalnosti.
- Procijeniti rizik za pad i ozljede.
- Podučiti pacijenta koristiti pomagalo.
- Pomoći pacijentu koristiti pomagalo.
- Napraviti plan izvođenja aktivnosti: s pacijentom utvrditi metode, vrijeme eliminacije i načine pomoći

5.6. Osobna higijena

- Dogovoriti osobitosti načina održavanja osobne higijene kod pacijenta.
- Napraviti dnevni i tjedni plan održavanja osobne higijene u dogovoru s pacijentom.
- Osigurati potreban pribor i pomagala za obavljanje osobne higijene i poticati ga da ih koristi.

- Poticati pacijenta na povećanje samostalnosti
- Osigurati privatnost.
- Prilagoditi temperaturu vode pacijentovim željama i potrebama.
- Osigurati dovoljno vremena.

6. ZAKLJUČAK

Prijelomi potkoljenice mogu nastati u svakoj životnoj dobi, a po učestalosti su na drugom mjestu od svih prijeloma dugih kostiju. Neki tipovi prijeloma mogu biti vrlo kompleksni i samim time su izazov u liječenju. U ovom radu prikazana je podjela prijeloma te su opisani načini liječenja. S obzirom da svaki tip prijeloma potkoljenice iziskuje različit pristup i tretman, glavni cilj zdravstvene njege jest da se pacijent što lakše prilagodi novonastaloj situaciji te da što prije postigne nivo funkcioniranja koji je imao prije ozljede.

Kao član zdravstvenog tima medicinska sestra najviše vremena provodi s bolesnikom te mora posjedovati specifična znanja, spretnost i iskustvo kako bi mogla pravilnom skrbi pridonijeti pozitivnom ishodu liječenja. Pritom važnu ulogu ima holistički pristup te postavljanje sestrijskih dijagnoza koje omogućuju kvalitetno provođenje zdravstvene njege osobito u suzbijanju boli i sprječavanju infekcije.

Tijekom boravka u bolnici jedna od najvažnijih zadaća medicinske sestre je pružanje fizičke, psihičke i edukativne potpore pacijentu i njegovoj obitelji. Pacijenti sa prijelomom potkoljenice najčešće su liječeni operativnom tehnikom (repozicijom i osteosintezom) koja pokazuje prednosti pred konzervativnim liječenjem sadrenom imobilizacijom. Od prednosti se može izdvojiti manja količina komplikacija u postoperativnoj njezi, kraće vrijeme hospitalizacije te brži oporavak i povratak normalnom životu odnosno radnoj sposobnosti. S obzirom da se kod hospitaliziranih pacijenata često javlja osjećaj bespomoćnosti zbog nemogućnosti samostalnog obavljanja svakodnevnih aktivnosti dužnost je medicinske sestre objasniti pacijentu da je njegovo stanje privremeno i na taj način mu vratiti samopouzdanje i motivirati ga da sudjeluje u donošenju odluka i provođenju zdravstvene njege. Što se tiče rehabilitacijskog procesa vrlo je važan rani početak, kontinuiranost te motiviranost pacijenta. Bitna je rana prevencija te pravilno liječenje komplikacija uz odgovarajući izbor fizikalno-terapijskih postupaka uz nezaobilazan individualan pristup. Medicinska sestra pa tako i svi ostali članovi tima koji sudjeluju u skrbi moraju svoje intervencije usmjeriti što bržem izlječenju i naravno postignuću što pozitivnijeg ishoda

liječenja jer je razina kvalitete života pacijenta pokazatelj stručnosti i kompetentnosti tima koji brine o pacijentu od njegovog primitka pa sve do završetka rehabilitacijskog procesa.

Pravilno provođenje zdravstvene njege i planiranih intervencija u prije operacijskom i poslije operacijskom periodu od izuzetne je važnosti za pozitivan ishod liječenja. U prije operacijskom periodu provode se intervencije kojima pripremamo bolesnika za operaciju, odnosno pripremamo ga kako bi se tijekom operacije rizik za nastajanje komplikacija smanjio na najmanju moguću mjeru.

Jednako tako poslije operacijska zdravstvena njega umanjuje mogućnost nastanka komplikacija koje mogu nastati kao posljedica operacije i komplikacija dugotrajnog ležanja. Kod osoba starije životne dobi zbog osobitosti u funkcioniranju organizma može se razviti niz komplikacija koje medicinska sestra pravodobnim planiranjem intervencija može spriječiti.

Kako bi se bolesniku omogućila najbolja moguća njega, potrebna je suradnja među raznim profilima medicinskog osoblja, u slučaju prijeloma kuka to je suradnja fizioterapeuta i medicinske sestre. Osim zbrinjavanja i edukacije bolesnika, potrebno je educirati i obitelj kako bi se bolesniku po dolasku u vlastiti dom olakšala mobilnost u prostoru u kojem boravi te podrška koja mu je potrebna po povratku u vlastiti dom ili u ustanove koje skrbe za starije osobe. Svi postupci koje poduzimamo prilikom zbrinjavanja bolesnika moraju biti kvalitetno i savjesno planirani i provođeni jer način na koji se provode može dugoročno imati pozitivni ali i negativni efekt ako nisu provedeni kako treba.

7. LITERATURA

1. Gerontološki simpozij. Zdravstveni prioriteti u brizi za osobe starije životne dobi Pregled radova i sažetaka, Opatija 5.10.2015.
2. Galić S, Tomasović Mrčela N i sur. Priručnik iz gerontologije, gerijatrije I psihologije starijih osoba-psihologije starenja, Medicinska škola Osijek, 2013.
3. Šoša T, Sutlić Ž, Stanec Z, Tonković I. i sur. Kirurgija. Naklada Ljevak, Zagreb 2007.
4. Prpić I i sur. Kirurgija za medicinare. Školska knjiga Zagreb, 2005.
5. Jukić M, Husedžinović I, Kvolik S, Majerić Kogler V, Perić M, Žunić J. Klinička anesteziologija. Medicinska naklada, Zagreb 2013.
6. Tomek Rosandić S, Preko G, Mihok D, Radašević H, Puljak A. Doba mudrosti I zrele ljubavi, Vaše zdravlje Vodič za zdraviji život. N49 (08/06)
7. Havelka M. Zdravstvena psihologija. Medicinski fakultet Sveučilišta u Zagrebu. Zagreb, 1990.
8. Gerontološka tribina povodom obilježavanja međunarodnog dana starijih osoba Zdravstveno stanje stanovnika starije dobi Splitsko dalmatinske županije.
9. Filipović S, Kalčić M, Logar A, Redžović A M, Mravinac S, Mušković K, Perić Kosović D i sur. Prevencija padova i prijeloma kod osoba starijih od 65 godina Poslijediplomski studij: Promicanje zdravlja i prevencija ovisnosti vođeni praktikum promicanja zdravlja. Rijeka, 2013.
10. Prlić N, Rogina V i Muk B. Zdravstvena njega 4, Zdravstvena njega kirurških, onkoloških i psihijatrijskih bolesnika. Školska knjiga, Zagreb 2005.
11. Zelić M, Vranešić Bender D, Ljubas Kelečić D, Župan Ž, Cicvarić T, Maldini B I sur. Hrvatske smjernice za perioperativnu enteralnu prehranu kirurških bolesnika. Liječnički Vjesnik 2014
12. Tomek Roksandić S, Lukić M, Deucht A, Županić M, Ljubičić M, Šimunec D I sur. Četiri stupnja gerijatrijske zdravstvene njege sa sestrinskom

dokumentacijom I postupnikom opće/obiteljske medicine u domu za starije osobe. Referentni centar Ministarstva zdravlja RH za zaštitu zdravlja starijih osoba, Zagreb 2012.

13. Vodič 14 uputa za aktivno zdravo i produktivno starenje, hrvatski model. Nastavni zavod za javno zdravstvo Dr Andrija Štampar. Zagreb, 2015.
14. Šepić S. i sur. Sestrinske dijagnoze. Hrvatska komora medicinskih sestara. Zagreb, 2011.