

"Zdravstvena njega novorođenčeta s najčešćim porođajnim traumama"

Ledinić, Mihaela

Undergraduate thesis / Završni rad

2023

Degree Grantor / Ustanova koja je dodijelila akademski / stručni stupanj: **University of Dubrovnik / Sveučilište u Dubrovniku**

Permanent link / Trajna poveznica: <https://um.nsk.hr/um:nbn:hr:155:910775>

Rights / Prava: [In copyright](#) / [Zaštićeno autorskim pravom.](#)

Download date / Datum preuzimanja: **2024-12-19**



SVEUČILIŠTE U DUBROVNIKU
UNIVERSITY OF DUBROVNIK

Repository / Repozitorij:

[Repository of the University of Dubrovnik](#)



zir.nsk.hr



DIGITALNI AKADEMSKI ARHIVI I REPOZITORIJI

SVEUČILIŠTE U DUBROVNIKU
ODJEL ZA STRUČNE STUDIJE
PREDDIPLOMSKI STRUČNI STUDIJ SESTRINSTVO



MIHAELA LEDINIĆ

**ZDRAVSTVENA NJEGA NOVOROĐENČETA S NAJČEŠĆIM
POROĐAJNIM TRAUMAMA**

ZAVRŠNI RAD

Dubrovnik, 2023

SVEUČILIŠTE U DUBROVNIKU
ODJEL ZA STRUČNE STUDIJE
PREDDIPLOMSKI STRUČNI STUDIJ SESTRINSTVO

**ZDRAVSTVENA NJEGA NOVOROĐENČETA S NAJČEŠĆIM
POROĐAJNIM TRAUMAMA**

HEALTH CARE OF NEWBORNS WITH THE MOST COMMON BIRTH
TRAUMAS

ZAVRŠNI RAD

KANDITAT:

Mihaela Ledinić

MENTOR:

Doc. dr. sc. Mara Županić, prof. struč. stud.

Dubrovnik, 2023

IZJAVA

S punom odgovornošću izjavljujem da sam završni izradila samostalno, služeći se navedenim izvorima podataka i uz stručno vodstvo mentorice doc. dr. sc. Mara Županić, prof. struč. stud.

Ime i prezime studenta / studentice: Mihaela Ledinić

Potpis: _____

ZAHVALA

Ovim putem se želim zahvaliti doc. dr. sc. Mari Županić, prof. struč. stud. na savjetima, strpljenju i potpori tijekom izrade završnog rada.

Zahvaljujem se svojoj obitelji na bezuvjetnoj ljubavi i podršci, prijateljima i svima koji su mi pomogli tijekom izrade rada. Zbog svih ovih dragih ljudi, naučila sam kako se strpljivošću, trudom i upornošću mogu postići svi životni ciljevi i svim srcem sam im zahvalna na tome..

SADRŽAJ

SAŽETAK	I
ABSTRACT.....	II
1. UVOD.....	1
1.1. Anatomija i fiziologija porodnog kanala.....	2
2. PRAĆENJE PORODA I SKRB DJETETA S PORODNIM TRAUMAMA.....	4
2.1. Tijek poroda kroz porodna doba	4
2.1.1. Nepravilnosti porodnog kanala.....	6
2.2. Porodajna trauma.....	7
2.2.1. Uzroci nastanka porodnih trauma	8
2.2.2. Učestalost porodnih trauma	9
2.3. Najčešće porodne traume i ozljede novorođenčeta	10
2.3.1. Kefalhematom.....	10
2.3.2. Porodna oteklina	11
2.3.3. Potkožna adiponekroza i oštećenje kože i mišića	12
2.3.4. Tortikolis.....	13
2.3.5. Ozljeda živaca frenikusa, facijalisa i brahijalisa.....	13
2.3.6. Ozljede kostiju novorođenčeta.....	16
3. ZDRAVSTVENA NJEGA NOVOROĐENČETA	18
4. ZAKLJUČAK.....	24
5. POPIS LITERATURE.....	26
Izvori	27
Popis tablica	27
Popis slika	27

SAŽETAK

Unatoč napretku medicine i opstetricije, porođajne traume novorođenčeta, u pojedinim slučajevima su ponekad neizbježan događaj. Porođajna trauma označava oštećenje tjelesne funkcije ili strukture novorođenčeta zbog ozljeda zadobivenih tijekom poroda. One mogu biti blage i prolazne, ali mogu i ostaviti posljedice za cijeli život kao i tragične te dovesti novorođenče do smrtnog ishoda. Postoje brojni čimbenici rizika koji mogu dovesti do traume tijekom poroda. Svrstavamo ih u one koje se odnose na fetus, trudnoću, majku i jatrogene čimbenike. Neke od najčešćih porođajnih trauma novorođenčeta su pareza pleksus brahijalisa, kefalhematom, prijelom klavikule, ruptura tentorija i mnoge druge. Dok se kod majke najčešće javljaju ozljede kao što su laceracije mekih česti porodnog kanala i ruptura simfize. Zbrinjavanje za dijete rođeno s porođajnom traumom započinje odmah u rađaonici. Metode koje će se koristiti ovise o težini i vrsti ozljede. Porod djeteta s porođajnom traumom zahtjeva hitne intervencije u kojima sudjeluje cijeli porodnički tim. Medicinska sestra jedna je od članova tima te ima veliku ulogu u individualnoj procjeni novorođenčeta te provođenju postupaka koji su usmjereni na dijete ali i na roditelje. Porođajne traume predstavljaju hitno, a neke i po život opasno stanje za dijete. Kako bi ih mogli prevenirati važno je poznavati uzroke i rizične čimbenike koji mogu dovesti do njihove pojavnosti. Najčešći rizični čimbenici od strane majke su dijabetes, pretilost, produženi porod. Položaj i veličina djeteta, ali i različite fetalne anomalije mogu dovesti do komplikacija tijekom poroda. Također, instrumenti koji se koriste tijekom poroda mogu dovesti do nastanka porodne traume. Najčešće traume koje nastaju su ozljeda glave i prijelomi kostiju, dok u rijetkim slučajevima može doći i do ozljeda intraabdominalnih organa i živaca. Metode kojima dijagnosticiramo takva stanja su radiografska snimka, ultrazvučni pregled, kompjutorizirana tomografija i magnetska rezonanca. Uloga medicinske sestre je prepoznati čimbenike koji mogu dovesti do komplikacija i trauma tijekom poroda. Ona svojim znanjem i vještinama u suradnji sa ostalim članovima tima izvodi intervencije koje smanjuju rizik za nastanak traume. Također, jedna od važnih uloga medicinske sestre je i edukacija roditelja te pružanje podrške.

Ključne riječi: novorođenče, porođajna trauma, zdravstvena njega

ABSTRACT

Despite the advances in medicine and obstetrics, birth traumas for newborns are sometimes an unavoidable occurrence. Birth trauma refers to the damage to a newborn's bodily function or structure due to injuries sustained during childbirth. These injuries can range from mild and temporary to life-altering or even fatal. There are numerous risk factors that can lead to birth trauma, categorized into those related to the fetus, pregnancy, the mother, and iatrogenic factors. Some of the most common birth traumas for newborns include brachial plexus palsy, cephalohematoma, clavicle fracture, tentorium rupture, and many others. In mothers, injuries such as soft tissue lacerations and symphysis rupture are the most commonly seen.

The care for a child born with birth trauma begins immediately in the delivery room. The methods used depend on the severity and type of injury. Delivering a child with birth trauma requires urgent interventions involving the entire obstetric team. A nurse is one of the team members and plays a significant role in the individual assessment of the newborn and the implementation of procedures aimed at the child and the parents.

Birth traumas represent a serious and some of them a life-threatening condition for the child, and understanding their causes and risk factors is crucial for prevention. The most common risk factors on the mother's part include diabetes, obesity, and prolonged labor. The position and size of the child, as well as various fetal anomalies, can lead to complications during childbirth. Additionally, the use of instruments during delivery can result in birth trauma, most commonly involving head injuries and bone fractures, with rare cases involving intraabdominal organ and nerve injuries. Diagnostic methods for such conditions include X-rays, ultrasound, computed tomography, and magnetic resonance imaging.

The role of a nurse is to recognize factors that may lead to complications and trauma during childbirth. Through their knowledge and skills, in collaboration with other team members, they perform interventions that reduce the risk of trauma. Furthermore, an important role of a nurse is educating parents and providing support.

Keywords: newborn, birth trauma, healthcare nursing

1. UVOD

Vrijeme trudnoće, porod i rođenje djeteta za ženu predstavljaju poseban period života. Međutim, porod može imati i svoje negativne strane kao što su porođajne traume čije posljedice proživljavaju i majka i dijete. U završnom radu obrađena je zdravstvena njega novorođenčeta s porođnim traumama.

U većini slučajeva porođaj ima pozitivne ishode i za majku i za dijete što podrazumijeva fiziološka zbivanja koja se događaju rađanjem zrelog novorođenčeta, posteljice i plodovih ovoja. Međutim, malo djece doživi porodne ozljede različitih stupnjeva, od potpuno blagih do iznimno ozbiljnih i teških. Disproporcija majke i djeteta, neredoviti trudovi, kao i dugotrajan ili težak porođaj, glavni su uzroci porođajne traume novorođenčadi. Osobito su česti u nedonoščadi, hipertrofične novorođenčadi i beba porođenih zatkom. Od klinički to su sindrom neonatalne hipoksično-ishemične encefalopatije (uzrokovane asfiksijom dojenčeta) te cerebralna krvarenja i njihove posljedice. Među uzroke smrti novorođenčadi spadaju intrakranijalna krvarenja, a oni koji prežive mogu imati dugotrajne posljedice poput cerebralne paralize, poremećaja psihomotornog razvoja, poremećaja vida itd. Krvarenje između kosti lubanje i periosta naziva se kefalhematom. Najčešće se javlja na tjemennoj kosti. Izgleda kao izbočina na glavi promjera nekoliko centimetara, a nastaje zbog pritiska lubanje na kosti zdjelice tijekom poroda. Potrebno je nekoliko tjedana do nekoliko mjeseci da potpuno nestane. Kefalhematom se, osim u slučajevima naknadne gnojne upale, ne liječi aktivno. Na kraju prvog tjedna života može se razviti potkožna adiponekroza, obično na leđima ili gluteusima. Ono izgleda kao čvrsta, bezbolna oteklina veličine trešnje koja je zalijepljena za kožu i crvena je ili boje kože. Unutar nekoliko tjedana spontano nestaje i ne smije se zamijeniti sa flegmonom ili apscesom. Naravno, postoji još porođnih trauma, no u radu se detaljnije opisuju navedene. Od iznimne važnosti je pravilna zdravstvena njega, stoga su znanje i vještine medicinske sestre ključni za daljnje liječenje i oporavak djeteta.

1.1. Anatomija i fiziologija porodnog kanala

Porodni kanal je dio ženskog reproduktivnog sustava kroz koji prolazi beba prilikom porođaja. Sastoji se od mišića i elastičnog tkiva koje omogućava širenje porodnog kanala tijekom procesa poroda. Fiziologija porodnog kanala uključuje samu sposobnost širenja koja omogućuje prolazak bebe i posteljice te vraćanje u svoje normalno stanje nakon poroda. Proces širenja porodnog kanala pod kontrolom je hormona, mišićnih kontrakcija i živčanog sustava.

Anatomija porodnog kanala sastoji je od vanjskih i unutarnjih spolnih organa koje su opisane dalje u tekstu.

VANJSKI SPOLNI ORGANI:

Vulva je vanjski spolni organ koji uključuje stidnu kost, velike i male usne, klitoris s frenulumom i prepucijem, te predvorje rodnice. U predvorju rodnice otvaraju se uretra i izvodni kanali Skeneovih i Bartholinovih žlijezda. Vulva ima ulogu zaštite unutrašnjih struktura te uvelike pomažu održavanju higijene.

Velike usne predstavljaju kožni nabor koji s prednje strane oblikuje stidnu kost, a sa stražnje strane spaja se sa stražnjim dijelom i prelazi u međicu. Male usne na prednjoj strani omeđuju frenulum i prepucijum klitorisa. Klitoris ili dražica bogata je krvnim žilama pa pri porodu, ako dođe do puknuća, može doći i do jakog krvarenja.

UNUTARNJI SPOLNI ORGANI:

Rodnica je dio ženskog reproduktivnog sustava koji ima veliku ulogu u snošaju, istjecanju menstrualne krvi te rađanju djeteta i posteljice. Njena duljina iznosi oko 13 cm, a smještena je od vanjskog spolovila do maternice, odnosno završava svodom u koji strši vrat maternice.

Maternica ili uterus je šuplji, kruškoliki organ koji se nastavlja na vrat maternice, a nalazi se u maloj zdjelici. U maternici se smješta oplodeno jajašce te raste i razvija se do poroda. Tijekom menstrualnog ciklusa, unutarnji sloj, endometrij, priprema se za moguću trudnoću. Ako dođe do oplodnje jajašca, ono se smješta u endometrij, a maternica osigurava odgovarajuće uvjete

za razvoj fetusa. Tijekom trudnoće maternica se postupno širi kako fetus raste, pružajući potreban prostor i potporu. Kada dođe vrijeme za porođaj, maternica igra ključnu ulogu u kontrakcijama koje guraju fetus prema izlazu. Nakon poroda ona se i dalje kontrahira kako bi se smanjila na svoju prirodnu veličinu.

Jajovodi su cjevaste strukture koje povezuju jajnike s maternicom. Osnovna im je uloga hvatanje jajašca koje je oslobođeno tijekom ovulacije te usmjeravanje istog prema maternici. Oplodnja najčešće započinje u jajovodu gdje se susreću jajašce i spermij te ukoliko dođe do oplodnje, jajašce putuje prema maternici gdje će se smjestiti za razvoj. Također, jajovodi imaju važnu ulogu u prijenosu hranjivih tvari i hormona koji pružaju optimalne uvjete za rast i razvoj ploda.

Jajnici su parni organ, smješteni sa svake strane maternice. Osnovna uloga im je proizvodnja jajašaca kao i hormona estrogena i progesterona. Jajašce ili oocit tijekom ovulacije napušta jajnik i ulazi u jajovod kako bi došlo do oplodnje. Hormoni koje jajnici proizvode, estrogen i progesteron, imaju ključnu ulogu u regulaciji menstrualnog ciklusa i održavanju zdravlja reproduktivnih organa. Estrogen utječe na rast i razvoj endometrija dok progesteron priprema endometrij za smještaj oplodene jajne stanice.

2. PRAĆENJE PORODA I SKRB DJETETA S PORODNIM TRAUMAMA

2.1. Tijek poroda kroz porodna doba

Početne kontrakcije koje uzrokuju nestajanje grlića maternice i otvaranje ušća maternice, ili pucanje vodenjaka, signaliziraju početak prve faze poroda. Proces nestajanja vrata maternice i otvaranja ušća nije jednak kod prvorotkinja i višerotkinja. Kod prvorotkinja cerviks prvo nestane, a zatim se otvori ušće maternice tijekom razdoblja od 8 do 10 sati. Kod višerotkinja dolazi do istovremenog nestajanja cerviksa i otvaranja ušća maternice tijekom pet do sedam sati (2).

Prvo razdoblje poroda je vrijeme kada roditelj najčešće dođe u rodilište. Ispadanjem sluznog čepa, puknućem vodenjaka, trudovi ili bilo koja kombinacija navedenog mogu pokrenuti porod. Prilikom prijema, medicinska sestra-primalja provjerava krvni tlak, puls, temperaturu i razinu bjelanjčevina u mokraći. Za trudnicu se preporučuje izvođenje postupka klizme nakon pregleda opstetričara, kako bi se ispraznilo crijevo te toaleta međice u pripremi za kasniju moguću epiziotomiju (3). Kardiotokografija se koristi za praćenje ranog stadija porođaja, a partogram, tj. detaljan zapis procesa koristi se za vođenje ovog praćenja. Liječnik mora zabilježiti točan period u anamnezi te trajanje i učestalost poroda, analizu kontinuiranog kardiotokografskog nalaza, ginekoloških nalaza, korištenih postupaka i terapije u određenim intervalima (3).

Medicinska sestra-primalja treba izgraditi povjerenje, poticati otvorenu komunikaciju, poučiti trudnicu o disanju tijekom poroda, omogućiti mobilnost, mijenjanje položaja i liječenje boli (i farmaceutskim i nefarmakološkim metodama). Ušće maternice je potpuno otvoreno na kraju prve faze porođaja (1).

Tijekom drugog porodnog doba dolazi do izгона djeteta. Ušće maternice je potpuno otvoreno kada ovo razdoblje započne. Prvorotkinjama je potrebno jedan do dva sata, a višerotkinjama 30 minuta do sat vremena (4). Majka osjeti pritisak na debelo crijevo ako je dijete na izlazu

rodnice. Glava se više ne uvlači nakon napora, rektum se otvara, a međica strši. Rodilji je potrebno reći da tiska sinkronizirano s trudovima. Dok lijevom rukom kontrolira ritam izlaska glave djeteta, primalja desnom skuplja i drži međicu. Epiziotomija je postupak širenja porodnog kanala koji se provodi ako je međica visoka, blijedi ili pak ako joj prijete prsnuće. Glava se rađa uz potrebne rotacije (2, 4).

Izlaskom glave novorođenčeta iz porodnog kanala, glava je rotirana vani, odnosno blago okrenuta prema bedru majke, a prednje rame se izvuče do jedne trećine djetetove nadlaktice, ispod simfize, uz nježno povlačenje. Stražnje rame i tijelo djeteta rađaju se tako da se desnom rukom uhvati međica, a lijevom lagano podigne prema gore. Nakon poroda, dijete se položi malo niže, očiste mu se lice i usta te se položi na majčin trbuh. Procjenjuje se Apgar score, koji se temelji na boji kože novorođenčeta, disanju, tonusu mišića, refleksnoj ekscitabilnosti i brzini pulsa. Pupčana vrpca se podveže nakon što pulsiranje prestane (2).

Nakon što se beba rodi, treća porodna faza, često poznata kao placentno razdoblje, počinje i završava porođajem posteljice. U fiziološkim okolnostima traje oko desetak minuta. Glavno aktivno liječenje je primjena uterotoničnih lijekova jer se količina krvarenja uvelike smanjuje djelovanjem lijekova. Posteljica se može oljuštiti na dvije različite metode, prema Duncanu i Schultzu.

Medicinska sestra, tj. primalja ima zadatak provjeriti oljuštenje posteljice na način da prvo pritisne dlan iznad simfize, ukoliko je posteljica oljuštena pupkovina se ne uvlači u rodnicu, što je Kústnerov znak oljuštenja posteljice. Schröderov znak prepoznaje se po položaju posteljice u donjem segmentu maternice, a ona je povučena prema desnoj strani trbuha uz čvrsto kontrahirani gornji segment maternice. Ahfeldov znak je spuštanje vrpce na pupkovinu za oko 10 centimetara ispred pubisa. Primalja čvrsto povlači pupčanu vrpcu u smjeru referentne linije kako bi porodila posteljicu. Duljina i umetnutost pupkovine, kotiledoni, majčina i fetalna strana posteljice te ovojnice ploda moraju se pažljivo pregledati. Posteljica ima dvije strane, okrugla je i teška oko 500 grama. Režnjevi ili kotiledoni s majčine strane smješteni su jedan uz drugi i nalikuju kolaču. Krvne žile i pupčana vrpca, koja se sastoji od jedne arterije i dvije vene, nalaze se na fetalnoj strani, a duljina pupčane vrpce obično iznosi 55 do 60 centimetara (1, 3).

Izlazak posteljice označava početak četvrte faze porođaja. Traje oko dva sata i odražava fazu poroda koja vodi do puerperija. Nakon poroda provjerava se meki porođajni kanal i po potrebi sanira epiziotomija ili ruptura mekog porođnog kanala. Primajka pomaže majci te je usmjerava i uči kako dobiti, mjeri vitalne znakove, pazi na lohije, potiče majku na kontakt „koža na kožu“ s bebom i regulira krvarenje iz majčina porođajnog kanala (4).

2.1.1. Nepravilnosti porođnog kanala

Septum rodnice tijekom poroda je neuobičajena abnormalnost mekog porođnog kanala koje mogu ometati normalan tijek poroda. Može se incidirati, što omogućuje normalan porod. Distocija je inkordinacija trudova, osobito u donjem segmentu maternice, stoga se u tim slučajevima preporučuje carski rez. Uska zdjelica (pelvis angusta), koja se definira kao svaka zdjelica u kojoj je barem jedan od promjera zdjelice sužen za > 2 cm, najčešća je anomalija koštanog dijela porođnog kanala (3).

Sumnja na fetopelvinu disproporciju procjenjuje se prenatalnom procjenom, standardnom pelvimetrijom, ultrazvučnom procjenom djetetovog rasta, opstetričkim pregledima, i MR pelvimetrijom, i u slučaju ako se potvrdi, porod će se obaviti carskim rezom (1).

Smanjena amplituda (hiposistolija), trajanje i učestalost trudova (oligosistolija), što znači 3 kontrakcije svakih 10 minuta i trajanje trudova od 20 sekundi, obilježja su hipoaktivnog kontrakcijskog poremećaja. Primarna slabost maternice (inertia uteri primaria) odnosi se na kontrakcije koje su slabe od početka poroda, dok se sekundarna slabost maternice (inertia uteri secundaria) odnosi na kontrakcije koje na bilo koji način oslabe tijekom prve ili druge faze poroda. Partogram jasno pokazuje protrahirani ili produljeni porod (partus protractus). Produljeni porod javlja se u oko 5-7% slučajeva, a veća je vjerojatnost da će ga doživjeti starije majke koje rađaju prvi put, niske žene i rodilje sa većom djecom (5).

Snažni trudovi (iznad 80-90 mm Hg) i česti (iznad 4-5/10 minuta) obilježje je hiperaktivnog poroda. Maternica je bolna i tvrda na dodir zbog jakih šiljastih kontrakcija (hipersistolija) i čestih trudova (polisistola, tahisistolija) što se može primijetiti na kardiokografskom (CTG) zapisu.

Hiperaktivni porođaj dovodi do preneglog porođaja (partus praecipitatus), koji se događa kada su razdoblja otvaranja ušća i spuštanja djeteta u porođnom kanalu kraća od dva sata. Ukoliko kardiokografski zapis ukazuje na fetalni distress porod se dovršava carskim rezom (3).

Jedna od najuznemirujućih stanja u rađaonici je distocija ramena. Iako postoji nekoliko elemenata u ovoj situaciji, obično se manifestira bez prethodne najave. Ovaj hitan slučaj može se riješiti ispravno i mirno, korištenjem hvatova kao što je McRobertsov hvat, pritisak iznad simfize, unutarnja rotacija ili porođaj stražnjeg ramena kako bi se omogućilo oslobađanje zarobljenog ramena i porod. Kada prednje rame fetusa zapne za rub majčine simfize, dolazi do visoke distocije ramena, a kad stražnje rame zapne na sakralni promontorij, nastaje distocija ramena koja se javlja rjeđe (6).

Kada dođe do anomalije stava, dijete se rađa s nepovoljnim mehanizmom (krive rotacije, veći opseg glave i sl.) i porod teče sporije i otežano. Može se činiti da je glavica bliže izlaznom otvoru nego što zapravo jest zbog značajnog porođajnog edema i izduženja glavice. Sve to dovodi bebu u opasnost, a budući da je često neophodno ubrzati ili zaustaviti porod kako bi zaštitili novorođenče, to povećava rizik i za majku, ali i za dijete. Također raste vjerojatnost infekcija i ozljede majke tijekom poroda. Na primjer, dugotrajni pritisak nepravilnim stavom djetetove glavice na tkiva i organe male zdjelice može dovesti do njihove djelomične nekroze i kasnijih fistula. Ključno je da se poprečni položaj i nenormalni položaji brzo identificiraju i donesu odluke o tome treba li se izvesti carski rez ili se porod može dovršiti vaginalno. Vrlo je važno intenzivno promatranje tijekom cijelog poroda (5).

2.2. Porođajna trauma

Porođajne traume definiraju se kao fizičke i hipoksičke fetalne ili neonatalne traume, a ukoliko je u pitanju majka, odnosno roditelj, traume nastale tijekom poroda mogu biti psihičke ili fizičke prirode. Najčešće nastaju zbog mehaničke sile (kompresije) tokom poroda tijekom koje dijete zbog nepravilnosti položaja, uskog porođnog kanala i mnogih drugih prepreka doživi traumu koja može rezultirati kasnijim posljedicama.

Danas se učestalost porođnih trauma smanjuje zbog sve češćih poroda carskim rezom. Međutim, iako se učestalost smanjila, i dalje su prisutne. Djelovanjem mehaničkih sila intrapartalno dolazi do porođne traume i uglavnom je njezin nastanak jatrogenog podrijetla pri ozljedi mekih i koštanih dijelova majke i djeteta. Svaka trauma ima karakteristične mehanizme nastanka, a povezani su sa prekomjernim silama (kontrakcije maternice, pritisak na fundus maternice, trakcije ili prekomjerne distorzijske sile tijekom ručne i instrumentalne ekstrakcije fundusa). Učestalost pojedinih porođnih trauma se nije mijenjala, te su češće prisutne, a tu

ubrajamo: prijelom klavikule, parezu pleksus brahijalisa, kefalhematom te laceracije mekih česti porodnog kanala kod majke. Ruptura simfize, ruptura tentorija porodne su ozljede koje se rjeđe javljaju nego u prošlosti.

Znanje i vještine opstetričara, dobra priprema za porod, donošenjem pravilnih odluka tijekom poroda, te stalni nadzor uvelike mogu smanjiti intenzitet i veličinu ozljede. Pravilnim, kontinuiranim i pažljivim nadzorom mogu se na vrijeme otkriti nepravilnosti te na taj način spriječile i smanjile moguće traume pri porodu.

Porodne traume uglavnom su povezane s prirodnim porodom te se najčešće tada događaju, međutim ni porod carskim rezom nije bezopasan te ima svoje rizične čimbenike. Najčešće ozljede nastale carskim rezom su: laceracije kože novorođenčeta, kefalhematoma, fraktura klavikule, fraktura lubanje, brahijalni pleksus i paraliza brahijalnog živca.

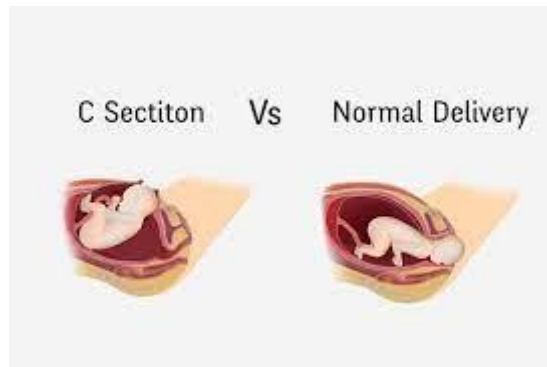
Medicinska sestra će pružiti potporu roditelji te kontinuirano je pratiti tijekom i iza poroda. Kao ravnopravan član zdravstvenog tima one svojim djelovanjem pomažu u bržem i kvalitetnijem obavljanju postupaka. Glavna uloga medicinske sestre je voditi računa o pravilnoj pripremi za postupak, njegovo pravilno provođenje te pravovremeno prepoznavanje i sprječavanje komplikacija.

2.2.1. Uzroci nastanka porodnih trauma

Radnje ili specifična medicinska stanja mogu uzrokovati porodnu traumu. Postoji više podjela porodnih trauma, kao što su: maternalne i neonatalne, fizičke i psihičke, te tipične i slučajne pa se i njihovi uzroci mogu različito klasificirati. Najosnovnija klasifikacija uzroka porodnih trauma su subjektivni i objektivni uzroci.

Objektivni uzroci porodnih trauma definiraju se kao takvi u slučajevima kada je poznat visok rizik za nastanak ozljede ili ako je nastanak istih neizbježan. U takvim slučajevima iskustvo opstetričara nije povezano s uzrokom nastanka, te njihova brza i pravodobna pomoć može smanjiti posljedice ozljeda. U ovu vrstu uzroka svrstavaju se i svi nesretni slučajevi rijetkih i neprepoznatljivih bolesti te patološka stanja fetusa koja dodatno otežavaju fiziološki porod. To su npr.: zastoj ramena, metaboličke, kromosomske, tumorske bolesti fetusa, pretilost roditelje, neke fetalne malformacije...

Subjektivni uzroci porodnih trauma odnose se na moguće nedovoljno oprezno vođenje poroda kod trudnoća u kojima nisu potvrđeni rizični faktori. Kod subjektivnih uzroka veliku odgovornost nastanka trauma ima opstetričar te svojim moguće neopreznim djelovanjem može ugroziti majku i dijete. Primjeri takvog djelovanja su prijelomi normalno strukturiranih dugih kostiju, ozljede glave zbog neadekvatno izvedene vakuumske ekstrakcije ili prijelom kralježnične moždine tijekom poroda (1).



Slika 1.: Položaj djeteta kao komplikacija poroda

Izvor: <https://www.kjkhospital.com/factors-determining-mode-delivery-c-section-vaginal/> ,
(pristupljeno: 17.08.2023.)

2.2.2. Učestalost porodnih trauma

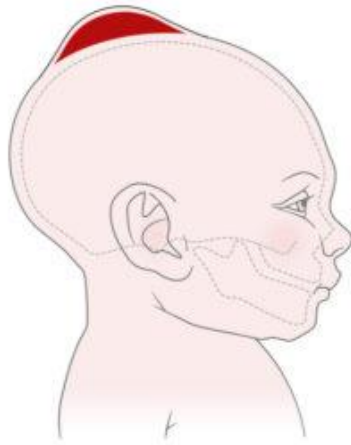
Prema većini autora, porođajne ozljede, odnosno traume događaju se u otprilike 2% poroda, no učestalost varira ovisno o vrsti poroda. Stope ozljeda su 1,2% unatoč činjenici da carski rezovi znatno smanjuju rizik. S druge strane, bebe zadobiju ozljede u čak 3,6% vaginalnih poroda. Češće izvođenje carskog reza u visokorizičnim trudnoćama umjesto dovršenja poroda korištenjem forcepsa ili vakuum ekstraktora glavni je čimbenik koji pridonosi velikom smanjenju ozljeda prilikom poroda. Tehnološki napredak posljednjih desetljeća omogućio je izvođenje carskog reza uz bolju prenatalnu dijagnostiku koja sprječava niz negativnih ishoda (5, 6).

2.3. Najčešće porodne traume i ozljede novorođenčeta

Tijekom poroda koriste se veliki pritisci kako bi se dijete „izguralo“ iz porođajnog kanala, što povremeno može rezultirati traumom pri porodu ili pojavom neke ozljede djeteta. Dok se neke porođajne ozljede mogu otkriti odmah, druge se otkriju tek kad se dijete razvije. Iako se njihova prevalencija značajno smanjila posljednjih godina, neki ih mladi još uvijek imaju (4, 6). Općenito, bolni porođaji rezultiraju mehaničkim ozljedama novorođenčadi, a ranjivija su nedonoščad, hipertrofična novorođenčad i novorođenčad rođena na zadak. Korištenje suvremene opstetričke skrbi može uvelike smanjiti i ublažiti ozljede povezane s porodom (6).

2.3.1. Kefalhematom

Kefalhematom je porođajna ozljeda definirana kao subperiostalno krvarenje ograničeno na rubove kostiju lubanje, u većini slučajeva bez popratnih kožnih promjena. Uzrokuje ga pritisak porođajnog kanala tijekom pritiska glavice pri porodu i povećava se unutar nekoliko sati nakon poroda. Najčešće se nalazi iznad tjemene kosti, rjeđe iznad zatiljne kosti. Kefalhematom ne zahtijeva liječenje. Tanka koštana opna koja pucketa pri dodiru prekrije cijeli kefalhematom za nekoliko tjedana. Nepotrebne operacije, koje inače nisu uobičajene, mogu dovesti do lokalne infekcije, a vrlo rijetko veliki kefalhematom može biti uzrok anemije i dugotrajne žutice novorođenčeta. Kod većih kefalhematoma u početku se preporučuje pratiti krvnu sliku na mogućnost anemije i razinu bilirubina na mogućnost progresije ikterusa od ekstravazalne razgradnje eritrocita. Može se zaključiti da je kefalohematom često bezopasan. Modrice ili nakupljanje krvi trebali bi nestati bez liječenja za nekoliko tjedana ili mjeseci (7).

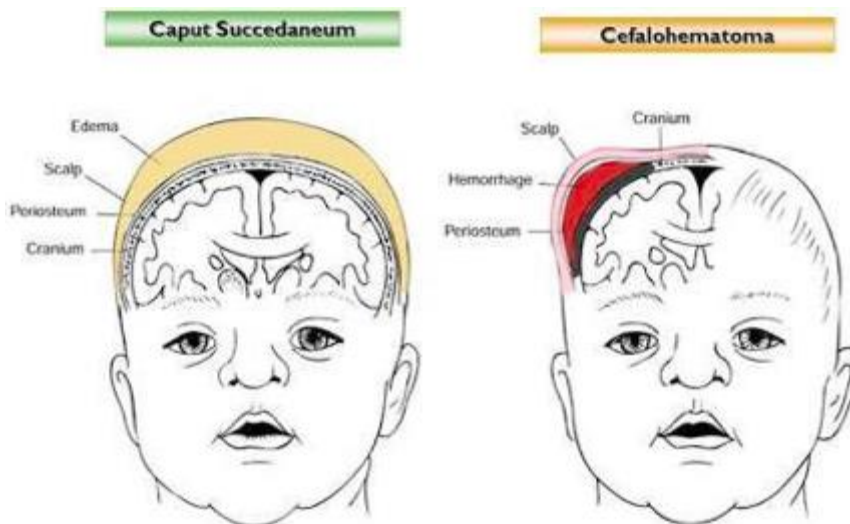


Slika 2.: Prikaz kefalhematoma

Izvor: <https://www.childbirthinjuries.com/birth-injury/newborn-cephalohematoma/> ,
(pristupljeno 24.08.2023.)

2.3.2. Porodna oteklina

Caput succedaneum, odnosno porodna oteklina na glavi novorođenčeta toliko se često javlja da ga ne treba svrstati u patološko stanje. To je oštro ograničeni tjestasti edem mekog oglavka novorođenčeta koji povremeno ima petehije na koži. Za razliku od kefalhematoma oteklina je tjestasta i nije određena koštanim šavovima lubanje. Liječenje nije potrebno jer prolazi za nekoliko dana (8).



Slika 3.: Razlike između porodne otekline i kefalhematoma

Izvor: <https://o.quizlet.com/EDZPvQifgClfiATGsG75pg.png>, (pristupljeno 24.08.2023.)

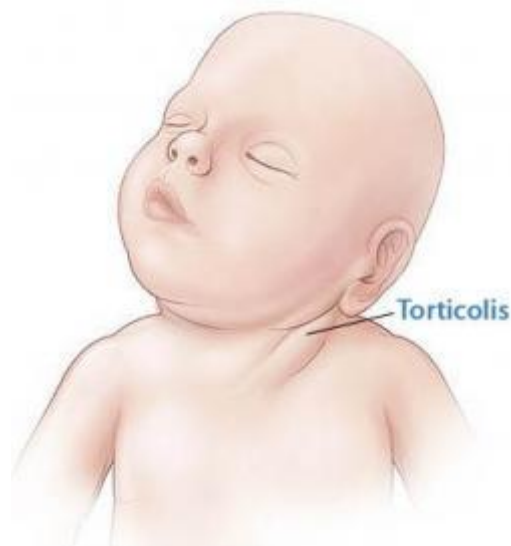2.3.3. Potkožna adiponekroza i oštećenje kože i mišića

Nakon dugotrajnog poroda, potkožna adiponekroza se tipično razvija na leđima ili gluteusima novorođenčadi koja su krupnija do kraja prvog tjedna života. To je prilično tvrda, bezbolna otekline veličine trešnje koja je srasla s kožom i crvenkaste je boje ili je iste boje kao okolna koža. Pojavljuje se pritiskom u porođajnom kanalu i nestaje spontano nakon nekoliko tjedana. Ne treba ju zamijeniti s flegmonom ili apscesima (6).

Izlazeće česti u djeteta obično su izložena riziku od oštećenja i dubljeg potkožnog tkiva i površine kože. Iako modrice i kontuzije obično zacjeljuju same od sebe, ako se koža također oštećuje, potrebno je poduzeti odgovarajuće mjere kako bi se izbjegla lokalna ili raširena infekcija. Modrice su često uzrokovane porodom na licu, ali obično nestanu same od sebe nakon nekoliko dana. Kada se dijete rodi sa zatkom, na koži skrotuma pojavljuju se identične mrlje krvi. Subkonjunktivno krvarenje, obično poznato kao petehijalno krvarenje, i krvarenje lica također su česta tijekom neočekivanih poroda. Hipertrofična novorođenčad doživljavaju nekrozu potkožnog masnog tkiva, osobito nakon zahtjevnih poroda (1, 5).

2.3.4. Tortikolis

Tortikolis je posljedica pretjerane rotacije glave ili istezanja vrata tijekom poroda, a uzrokovan je skraćivanjem sternokleidomastoidnog mišića. Mišićno područje razvija čvrstu, bezbolnu oteklinu ili tumor nekoliko dana ili nekoliko sati nakon rođenja. Najčešći uzrok je pukotina mišića sa stvaranjem hematoma, koji fibrozno zarasta i ostavlja kruti, neelastičan ožiljak. Mišić se skraćuje zbog ožiljka, što također uzrokuje okretanje lica na zdravu stranu i nagnjanje glave na tu stranu. Dugotrajna pojava ovog poremećaja može dovesti do različitih stupnjeva asimetrije lica i deformiteta kralježnice. Fizikalni tretman, koji uključuje masiranje vratnih mišića Schanzovim ovratnikom, potreban je za liječenje manjih abnormalnosti u novorođenčadi i male dojenčadi. Operacija se mora učiniti ako konzervativna terapija ne daje željene rezultate, a dijete je već starije od dojenačke dobi (6).



Slika 4.: Krivi vrat (Torticollis)

Izvor: <https://bit.ly/46bsvjP>, (pristupljeno 25.08.2023.)

2.3.5. Ozljeda živaca frenikusa, facijalisa i brahijalisa

Ozljeda desnog freničnog živca s paralizom dijafragme češća je od ozljede lijevog freničnog živca, a oba se stanja klinički očituju dispnejom od rođenja. Teška dispneja može rezultirati respiratornim zatajenjem i smrću, dok se blaža dispneja progresivno pogoršava tijekom tjedana i mjeseci dok se funkcija dijafragme u potpunosti ne uspostavi. Visoki položaj dijafragme i

paradoksalno kretanje na zahvaćenoj strani uočava se tijekom rendgenske dijaskopije prsnog koša, čime se postavlja dijagnoza. Paraliziranu dijafragmu treba kirurški korigirati u ekstremnim situacijama (3, 5).

Asimetrija grimase tijekom plača znak je oštećenja facijalnog živca; zdrava strana lica je "razvučena", dok sa zahvaćene strane nema nazolabijalne bore, usni kut je spušten, oko je samo djelomično zatvoreno, polovica čela se ne bora, a cijela strana izgleda blago natečeno. Oporavak se događa sam od sebe i traje neko vrijeme. Za zaštitu nepotpuno zatvorenog oka potrebno je koristiti mast za oči i zavoj (6).

Paraliza neonatalnog brahijalnog pleksusa prisutna je pri rođenju i može biti iscrpljujuće stanje s dugotrajnim posljedicama. Prezentacija pri rođenju ovisi o opsegu ozljede živaca i može varirati od prolazne slabosti s poremećajem pokreta do trajnijih oštećenja. Klinički pregled nakon rođenja i tijekom razdoblja prvih mjesec dana ključno je za procjenu oporavka i za dugoročni ishod. Zbog svega navedenog jako je važna procjena novorođenčadi na čimbenike rizika pri rođenju, rano upućivanje multidisciplinarnom specijaliziranom timu i stalna komunikacija između pružatelja usluga u zajednici i stručnjaka za optimizaciju ishoda u djetinjstvu (16).

Vjerovalo se da paraliza neonatalnog brahijalanog pleksusa nastaje prekomjernom vučom djeteta nakon poroda glavice uz prisutnost distocije ramena, međutim istraživanja provedena u Kanadi potvrđuju da postoje dva mehanizma nastanka. Jedan od mehanizama je zbog ozljede zadobivene tijekom spuštanja ili u maternici zbog određenih anomalija. Drugi razlog su moguće ozljede zadobivene tijekom faze izгона djeteta pri rođenju (16).

Veća je vjerojatnost da će porođaj zatkom rezultirati oštećenjem pleksusa brahijalisa, osobito kod velikih novorođenčadi. Svi primarni živci za inervaciju mišića ruku potječu iz brahijalnog pleksusa, kompleksa živaca u području ramena. Češća je takozvana Erb-Duchenneova vrsta ozljeda brahijalnog pleksusa. Označava ozljedu ramena i nadlaktice, što je proksimalni dio ruke. Ovdje ruka labavo visi uz tijelo, a rame je postavljeno niže na toj strani. Pokreti prstiju nisu ograničeni. Liječenje zahtijeva puno strpljenja jer je cijeljenje bolno i dugotrajno. Kako bi se spriječili problemi vezani uz kontrakture zglobova, zglobovi se tijekom terapije lagano istežu. Postupak uključuje i elektrostimulaciju. Čak i ako treba vremena, u većini slučajeva iscjeljenje je potpuno. Međutim, u nekim okolnostima gubitak mišića je trajan (5).

Narakasova klasifikacija koristi se za procjenu ozbiljnosti ozljede:

- Neuropraksija- stanje kada zbog prekida mijelinske ovojnice dolazi do privremene bolakade prijenosa, spontano nestaje povratkom funkcije unutar nekoliko tjedana
- Aksonotmeza- prekid je vlakana živca i mijelinske ovojnice, funkcija se vraća nakon nekoliko mjeseci ali bez potpunog oporavka
- Neurotmeza- prekid je živaca i otrgnuće živčanih korijena iz kralježične moždine, kod ovih stanja nema mogućnosti za oporavak.

Liječenje neuropraksija je uglavnom konzervativno te se rješava unutar prvog mjeseca života dok novorođenčad s teškim ozljedama pleksusa zahtijevaju mikrokirurške zahvate kako bi se vratila funkcija i izliječio ozlijeđeni pleksus u najvećim mogućnostima. Najbolji pokazatelj da se treba posumnjati na ovakvu ozljedu je savijanja i produživanje lakta djeteta u prvom mjesecu života te potencijal motornih jedinica u bicepsu na elektromiografiji. Svako novorođenče kojem izostaje produžetak lakta treba uputiti na daljnje pretrage i specijalističke preglede (16).

Tablica 1 Narakasova klasifikacija neonatalne paralize brahijalnog pleksusa

Grupa	Naziv	Područje ozljede	Simptomi
I	<i>Klasična Erbova paraliza</i>	C5 ili C6	Odsutnost podizanja ramena, vanjske rotacije ruke, savijanja lakta te rotacije podlaktice prema gore
II	<i>Proširena Erbova paraliza</i>	C5 do C7	Uz karakteristike koje se javljaju i kod klasične Erbove paralize ovdje je istaknuta i odsutnost produženja zgloba zapešća i prstiju
III	<i>Totalna paraliza bez Hornerovog sindroma ili oculosympathetic pareze</i>	Korijeni pleksusa od C5 do T1	Potpuna oduzetost jednog ili više ekstermiteta
IV	<i>Totalna paraliza s Hornerovim sindromom</i>	Korijeni pleksusa od C5 do T1 te simpatički lanac	Potpuna oduzetost ekstremiteta s prisutnošću Hornerovog sindroma, paraliza freničkog živca uz podignutu hemidiaphragmu na istoj strani

Izvor: Ozdener T i sur. European Review for Medical and Pharmacological Sciences; 2013; 17: 1269-1272. (16)

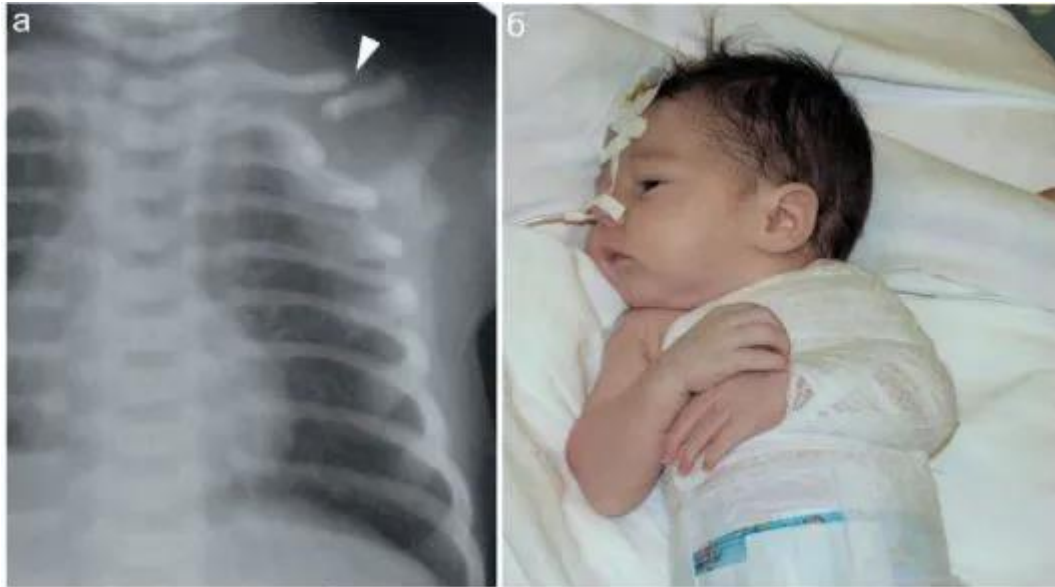2.3.6. Ozljeđe kostiju novorođečeta

Bilo koja kost može se slomiti tijekom poroda, međutim udio prijeloma u teškim porodima nije jako visok. Najčešći prijelom je ključna kost (klavikula), ali drugi uobičajeni prijelomi uključuju one na nadlaktici, natkoljenici, rebrima i zdjelici. Klavikularni prijelom novorođečeta je čest među ozljedama kostiju koje kompliciraju vaginalni porod. Prema Ozdeneru i suradnicima prevalencija prijeloma neonatalne klavikularne kosti variraju od 0,2%-4,5%. U većini slučajeva prijelomi ključne kosti javljaju se spontano tijekom vaginalnog poroda, a rijetko u porodu carskim rezom (16). Prema istom izvoru klavikularni prijelom je blaga porođajna trauma obično bez kasnijih posljedica. Novorođečad s klavikularnim frakturama rijetko ima simptome, općenito dobro zacjeljuju i većina nema dugoročni morbiditet. Međutim, ova komplikacija je važna jer zabrinutost koju pokazuju roditelji (anksioznost) od medicinske sestre zahtjeva profesionalni pristup u komunikaciji s roditeljima (17).

Treba naglasiti da je brza i obilna proizvodnja kalusa, odnosno nove kosti, povezana s prijelomima kostiju u novorođečadi i male djece općenito. Tako tumorozni oblici koji nastaju novonastalim žuljevima ponekad prate cijeljenje prijeloma kod mladih. Nakon što žulj posluži svojoj svrsi, odmah se ponovno apsorbira i nestaje (3, 6).

Ako je rame izvršilo dovoljan pritisak na simfizu tijekom rutinskog poroda, potencijalno bi se mogao dogoditi prijelom ključne kosti. S obzirom da neće ni na koji način smetati odrastanju djeteta, može se zanemariti. Mooreov odgovor je slab ili ga uopće nema, a na mjestu prijeloma mogu se čuti krepitacije ako postoji prijelom kosti povezan s jačom dislokacijom smrskanih fragmenata. Veća tumorozna tvorba - novostvorena kost, poznata kao kalus, obično se formira na mjestu prijeloma u drugom tjednu života novorođečeta, kada se prijelom najčešće prvi put uoči. Budući da bi prijelom trebao zarasti prirodnim putem, liječenje nije potrebno (7). Prema istraživanjima iz najveće rodilišne bolnice u Turskoj, Ankari, glavni faktori rizika za nastanak prijeloma kosti su težina novorođečeta te dob majke. Istraživanje koje potvrđuje navedenu tezu provedeno je na 9700 poroda prirodnim putem od kojih je 73 novorođečadi imalo prijelom klavikularne kosti. Samo 8 novorođečadi od njih 73 imalo je porođajnu težinu manju od 4000g te kod takvih slučajeva sami porod je trajao znatno kraće. Prema Ozdeneru i suradnicima kod novorođečadi čija je porođajna težina veća od 3500g postoji veliki rizik (prema njihovim istraživanjima, 61,7%) prijeloma ključne kosti tijekom poroda vaginalnim putem (17).

Rijetki prijelomi lubanje obično nastaju pritiskom glave na promontorij zdjelice majke. Porođaj na stražnjicu može rezultirati prijelomima kralježnice, koji su gotovo uvijek smrtonosni (7).



Slika 5.: Fraktura klavikule kod novorođenčeta

Izvor: <https://bit.ly/48epRvu>, (pristupljeno 27.08.2023.)

3. ZDRAVSTVENA NJEGA NOVOROĐENČETA

Brojne porođajne ozljede zahtijevaju konzervativnu skrb, sve dok nemaju dugotrajan utjecaj na budući rast i razvoj djeteta. Zdravlje mnoge djece, osobito one s abnormalnostima mozga koje rezultiraju cerebralnom paralizom, kašnjenjem u mentalnom razvoju i drugim problemima u ponašanju, uključujući hiperaktivnost i poremećaj pažnje (ADHD), ipak je nepovratno narušeno od rođenja. U današnje vrijeme, s razvojem znanosti i tehnologije te razumijevanjem rizičnih čimbenika, važno je rano prepoznati rizične trudnoće i prijetnju potencijalnim porođajnim ozljedama te pravovremeno djelovati kako bi se ozljede spriječile (9).

Odmah nakon poroda procjenjuje se stanje novorođenčeta prema parametrima koji označavaju vitalnost djeteta te moguće abnormalnosti koje je važno odmah liječiti. Apgar skala sadrži pet parametara koje provjeravamo u prvoj i petoj minuti nakon poroda te zbrajanjem bodova dobivamo rezultat procjene novorođenčeta. Mišićni tonus, srčana frekvencija, refleksi, boja kože i disanje čine Apgar indeks koji je na samom početku služio kao pokazatelj potrebe za reanimacijom, s ciljem uspostavljanja disanja nakon prve minute. Danas se takvo razmišljanje ne prihvaća te se smatra kako bi reanimaciju trebalo započeti unutar prve minute od poroda, u koliko to zahtjeva djetetovo stanje. Parametre u indeksu bodujemo od 0 do 2 boda. Zbroj bodova od 7 do 10 ukazuju na to da je novorođenče vrlo dobrog i odličnog stanja, bodovi od 4 do 6 ukazuju na potrebe za intervencijama, a bodovi ispod 3 karakteriziraju vrlo kritično stanje novorođenčeta. Ukoliko dijete ima Apgar od 7 do 10 u prvoj minuti, a ispod 7 u petoj minuti, tada se procjena ponavlja u intervalima od pet minuta sve do dvadesete minute nakon poroda (18).

	0	1	2
Mišićni tonus	mlohav, nepokretan	oslabljen, usporena motorika	obilna spontana motorika, dobar
Srčana frekvencija	nema pulsa, nema srčane akcije	puls slabo punjen, frekvencija <100/min	puls dobro punjen, frekvencija >100/min
Refleksi	bez odgovora	grimasa, slab pokret	pokret, plač
Boja kože	blijeda, modra	trup ružičast, ekstremiteti modri	ružičast trup i ekstremiteti
Disanje	ne diše, ne plače	grčevito hvatanje zraka, slab plač	pravilno disanje, snažan plač

Slika 6 Apgar skala za procjenu stanja novorođenčeta

Izvor: <https://www.firstaidforfree.com/how-to-calculate-an-apgar-score/> (pristupljeno

19.09.2023.)

Svakodnevna njega bebe je nužna zbog povećane osjetljivosti na bolesti. Novorođenče se ne kupa već pere prva dva tjedna života, a može i dulje, odnosno dok pupčana rana ne zacijeli. Ostaci sirnog namaza u kožnim preborima mogu se istrljati vatom umočenom u ulje ili se mogu ostaviti nekoliko dana kao prirodna barijera protiv infekcije. Pupkovina se umota u sterilnu gazu koja se presavije u trokut i omota oko pupka, kako je kod nas uobičajeno kod njege tog područja. Nakon što se pupak pospe antiseptičkim prahom, sterilna gaza se mijenja jednom dnevno počevši od drugog dana života (10).

Pupčana rana se nakon otpadanja pupkovine do epitelizacije zaštititi suhim, sterilnim zavojem. Prije zamatanja koža perianogenitalnog područja se očisti toplom vodom i premaže zaštitnim losionom ili uljem za bebe. Pelene mogu biti izrađene i od pamuka, u tom slučaju se iskuhavaju, nakon čega slijedi temeljito pranje i glačanje. Za dječji krevetić potrebna je ravna čvrsta površina, a dojenče je najsigurnije kada leži na leđima bez jastuka. Umjesto toga, tamo se stavlja pelena koja se izvlači i fiksira ispod madraca te često se mijenja. Soba za bebu mora imati oko 24 stupnja, često osvjetljena i normalno vlažna. Svako dojenče u rodilištu dobiva niz preventivnih postupaka za prevenciju i dijagnosticiranje bolesti (5):

1. Davanje vitamina K intramuskularno (IM), kako bi se izbjeglo krvarenje izazvano stanjem na koje su sve bebe osjetljive;
2. BCG cjepivo protiv tuberkuloze primijenjeno trećeg dana života u lijevu nadlakticu.
3. Uzimanje nekoliko kapi krvi iz pete za testiranje na tri poremećaja, fenilketonuriju i kongenitalnu hipotireozu, a uvođenjem tandemske spektrometrije masa i na više bolesti kao npr. spinalnu mišićnu atrofiju, korištenjem standardiziranog filter papira (Guthrieve kartice), u rodilištu.
4. Ispitivanje sluha otoakustične emisije za utvrđivanje gubitka sluha ili gluhoće.

Najbolji pristup održavanju čistoće novorođenčeta je svakodnevno kupanje. Dobrobiti kupanja protežu se na cjelokupnu otpornost tijela kao i na psihičku stabilnost dojenčeta. Tuširanje se mora obaviti pažljivo. Ne bi trebalo biti "neugodnih iznenađenja" zbog kojih se dijete boji vode ili kupanja. Mora biti ugodna jer će postaviti temelje za dobru higijenu u kasnijem životu. Dijete uvijek treba kupati u isto vrijeme jer će se naviknuti na predvidljivu dnevnu rutinu u kojoj će se osjećati sigurno (11).

Prostor mora biti pripremljen, s minimalnom temperaturom od 24°C i bez značajnijeg strujanja zraka. Sestra koja pruža njegu: mora dobro oprati ruke, kratko skratiti nokte, vezati kosu i nositi pregaču. Priprema potrepština za osobnu higijenu - Sestra će na stol za presvlačenje postaviti

potrepštine za osobnu higijenu kao što su vate, štapići za bebe, sapun ili kupka za bebe, ulje za bebe, mast za bebe, škarice za nokte, češalj i četka, ručnik i pelene. Pripremit će i ribalicu, posudu za pranje lica prokuhanom vodom, kadu s vodom (otprilike 20 litara) temperature oko 35 do 37 °C, termometar za vodu i posudu u koju se stavljaju otpaci. Priprema čiste odjeće: primalja će namjestiti pelene i odjeću kako bi bebu mogla obući i presvući (6, 10).

Posebnu pozornost treba posvetiti toaleti pupka. Dvije najvažnije stvari koje treba učiniti su stvoriti okruženje u kojem se pupkovina može osušiti što je brže moguće i zaštititi se od infekcije rane. Pupčana vrpca se obično brzo suši, gubeći svu tekućinu unutar 3 do 4 dana, pretvarajući se u mumificiranu i konačno otpada između 7 do 10 dana. Do trećeg tjedna, zaostala pupčana rana potpuno je zacijelila (12).

Cijela neonatalna populacija sustavno se provjerava na specifične poremećaje koji se ne mogu klinički brzo dijagnosticirati. Od 1978. godine u Hrvatskoj se provodi probir na fenilketonuriju, a od 1985. godine na konatalni probir na hipotireozu. Neonatalni probir obavezna je komponenta neonatalne zdravstvene njege od 1986. godine. Ova vrsta programa ključna je jer omogućuje rano otkrivanje i liječenje poremećaja koji bi inače mogli uzrokovati teške mentalne nedostatke. U Republici Hrvatskoj probir za oštećenje sluha postoji od 2002. godine. Budući da sudjeluju u programu probira, s njim su upoznate primalje, neonatologije i patronažne sestre. Krv za probir potrebno je vaditi na pravilan način, prema rasporedu i na tzv. filter papir, Guthrijevu karticu i šalje se u Laboratorij za rano otkrivanje nasljednih metaboličkih bolesti (6, 11). Tandemska spektrometrija masa je tehnika kojom se provodi probir na nasljedne bolesti novorođenčeta. Jedna od prednosti ove tehnike je što zahtjeva malu količinu uzorka za istovremeno analiziranje većeg broja analiza i u redovnoj je upotrebi u Republici Hrvatskoj.

Za svako novorođenče, zdravo i bolesno, donošeno i nedonošče treba uzeti uzorak. Općenito, krv treba uzeti neposredno prije otpuštanja djeteta iz bolnice, idealno prije sedmog dana života, jer do tog vremena dijete nije primilo dovoljno mlijeka da koncentracija fenilalanina poraste na patološku razinu. Krv se ne smije vaditi prije kraja trećeg dana života. Uzorak se obično uzima nakon završetka antibiotske terapije budući da antibiotska terapija može uzrokovati da test na fenilketonuriju rezultira lažno negativnim rezultatom. Dorsolateralna strana pete dojenčeta je najsigurnije i najprihvatljivije mjesto za uzimanje uzorka krvi. Nije važno hoće li se krv preliti preko ruba kruga; označeni krug mora biti u potpunosti ispunjen krvlju. Potrebno je pričekati da se dezinficijens kojim je obrisana koža potpuno osuši prije nego što se ubode dijete. Inače bi dezinficijens dospio u krv, čineći uzorak beskorisnim. Jod i proizvodi koji ga

sadrže (poput povidona) ne bi se trebali koristiti za dijagnosticiranje konatalne hipotireoze jer ometaju mjerenje tireotropina. Uzorci krvi moraju se održavati suhima i poslati običnom poštom najmanje tri puta tjedno u omotnici s tiskanom adresom. Zakašnjela dijagnoza i terapija mogu biti uzrokovani dužim čuvanjem uzorka krvi. I dalje se uzima krv za probir novorođenčadi ako je dijete ranije otpušteno iz rodilišta (prije trećeg dana), ali se roditeljima daje i filter papir, omotnica s adresom, te uputama o uzimanju krvi, uz napomenu da je test probira potrebno obaviti do kraja drugog tjedna života u odgovarajućoj pedijatrijskoj ambulanti, u ambulanti opće medicine ili kod patronažne sestre (13).

Jedna od najraširenijih, teških urođenih mana koje pogađaju novorođenčad je oštećenje sluha, koje, ako se ne liječi, može spriječiti djetetovu sposobnost verbalne komunikacije i kognitivnog razvoja. Zbog toga je probir sluha novorođenčadi potpuno opravdan. Kada raspravljamo o prednostima probira sluha novorođenčadi, važno je imati na umu da se na svakih 1000 novorođenčadi u općoj populaciji rodi najmanje jedno do troje s oštećenjem sluha zbog prirođenog stanja, te da se na svakih 100 u -rizična novorođenčad koja je bila na intenzivnoj njezi, obično je dvoje do četvero djece s teškim oštećenjem sluha. Najranija dob u kojoj postoji klinička sumnja na oštećenje sluha bez sustavnog probira je oko osam mjeseci, dok je prosječna dob u kojoj se dijagnoza konačno potvrđuje i započinje liječenje naglušnosti oko 18 mjeseci, što je nedvojbeno prekasno za postizanje optimalne rezultate liječenja (10). Kada se djeca s oštećenjem sluha rano prepoznaju, s terapijom se može započeti pravodobno i brzo primijeniti odgovarajuća pomagala, što značajno poboljšava komunikacijske vještine i razvoj govora djece u odnosu na kasnije započeto liječenje. Budući da bi puki probir visokorizičnih beba identificirao 50% svih kongenitalnih abnormalnosti, sveobuhvatni probir sve novorođenčadi na oštećenje sluha smanjio bi vjerojatnost neotkrivenih slučajeva. Za probir sluha novorođenčadi trenutno postoje dva laboratorijska testa koja su jednako prihvatljiva. Prvi se temelji na snimanju akcijskih potencijala moždanog debla izazvanih zvučnom stimulacijom. Drugi test mjeri kohlearni otoakustički odgovor, što je zvuk koji pužnica proizvodi kao odgovor na zvučni podražaj. Oba se testa teoretski mogu koristiti kao testovi probira jer oba ispunjavaju zahtjeve. Drugi test se češće koristi jer je jeftiniji i lakši za korištenje. U rodilištu je ključno provjeriti sluh novorođenčadi jer značajan i dugotrajan gubitak sluha kod djece koji nastane prije govora ima značajan utjecaj na cjelokupni razvoj djeteta, a posebno na razvoj govora i jezika (14).

Budući da se govor pravilno ne razvija do dobi od dvije ili tri godine, oštećenje sluha obično se otkriva tek kasnije. Najčešće, gubitak sluha počinje u osjetnim stanicama pužnice, gdje se

mehanička energija zvuka kemijski mijenja u bioelektričnu energiju i zatim prenosi u središnji slušni sustav. Test se temelji na zapažanju da se jeka koju proizvodi funkcionalna pužnica kao odgovor na zvučni podražaj može uhvatiti osjetljivim mikrofonom (12).

Pregled je bezbolan, brz i objektivan. Mala sonda se umetne u djetetov ušni kanal dok spava, pusti se niz tih zvukova, a uređaj automatski prikazuje rezultate nakon 10 do 16 sekundi. Test je gotov ako se odgovor čuje u oba uha. Ako nema odgovora, test se ponavlja nešto kasnije ili sljedeći dan. Djeca na odjelima intenzivne njege se procjenjuju samo neposredno prije otpuštanja iz bolnice. Po otpustu djeteta iz bolnice pedijatar-neonatolog obavještava roditelje o rezultatima prve pretrage sluha, a taj se podatak upisuje u djetetovu otpusnicu. Sluh je normalan ako je reakcija prisutna na oba uha (10). Druga razina ispitivanja sluha je neophodna ako jedno ili oba uha ne reagiraju (pozitivan rezultat). Problem sa srednjim uhom ili slušnim kanalom može trajati nekoliko dana i spriječiti pojavu otoakustične emisije i nakon otpuštanja iz bolnice. Među ovom skupinom djece "skriva" se dijete koje ima trajno i ozbiljno oštećenje sluha. Jedno od desetero djece s pozitivnim rezultatima u prosjeku ima doživotni gubitak sluha. Kao rezultat toga, sljedeći pregled sluha je ključan (13). Djeci s pozitivnim testom na jedno ili oba uha radi se druga provjera, idealno unutar prvog mjeseca života. Primarni uvjet za uspješan test je da dijete u toj dobi puno spava. Pregled se može provesti na jedan od dva načina: istom tehnikom kao u rodilištu ili drugom tehnikom koja promatra bioelektrične odgovore značajnog dijela slušnog puta, uključujući moždano deblo, slušni živac i pužnicu. Pretraga je malo teža, ali je i pouzdanija i manje osjetljivija na zdravlje unutarnjeg i vanjskog uha. Dijete mora ostati mirno ili spavati tijekom cijelog pregleda da bi bio uspješan. Trajanje pregleda može biti od 10 minuta do sat vremena, ovisno o tome koliko je dijete mirno. Rezultat testa dobiva se odmah (15).

Svjetska zdravstvena organizacija i UNICEF oblikovali su stavove o zaštiti, poticanju i potpori dojenja, kao i prijedloge za promicanje dojenja u rodilištima i odjelima za novorođenčad, kao i kod kuće. Dojenčad se u pravilu prvih 4-6 mjeseci hrani isključivo majčinim mlijekom, a nakon toga do prve godine života uključuje se postepeno odgovarajuća mješovita prehrana. Dojenje je znak privrženosti, utjehe i zaštite za bebu, a također jača vezu majke i djeteta. Promiče majčinske emocije i dječju povezanost kod majki. Osim toga, dojenje se preporučuje i zbog toga jer smanjuje rizik od raka jajnika, dojke i grlića maternice. Žene dojenjem vraćaju svoju građu tijela i brže gube težinu (5, 12).

Najvažniji element uspješne njege je promatranje djeteta. Ciljevi promatranja su što prije dijagnosticirati nepravilnosti i poremećaje novorođenčeta, ali i majke, napraviti plan za usmjeravanje medicinske skrbi te pružiti podršku drugim članovima medicinskog tima u radu s djetetom i njegovom obitelji. Djetetovo ponašanje (nagle promjene, iritacija, plač), koža (topla, suha, hladna, crvena), položaj tijela (pokretljivost, obamrlost), okolina djeteta, izlučevine, prehrana, spavanje, te svim patološkim odstupanjima treba pridodati posebnu pozornost (12, 14).

Svako odstupanje od fiziološkog treba zabilježiti u sestrinskoj dokumentaciji i o tome obavijestiti liječnika. Uz fizički nadzor, medicinska sestra također prati, promatra, mjeri i bilježi vitalne znakove, kao što su tjelesna temperatura, puls, disanje, krvni tlak i stanje svijesti, koji su jasni pokazatelji zdravlja organizma. I djecu koja primaju terapiju i onu koja su nedavno napustila operacijsku salu potrebno je temeljito nadzirati. Medicinska sestra je obično ta koja prva primijeti promjene i na njih upozori liječnika (13).

4. ZAKLJUČAK

Rađanje djeteta, kao najsretniji događaj u životu žene, zahtijeva iznimno puno fizičkog i psihičkog napora i od strane majke ali i od strane djeteta. Majka pri porodu doživljava veliki pritisak, a nakon višesatnog rada i aktivnog angažmana, porod djeteta izaziva jedinstveni osjećaj. Novorođenče je podnijelo porođajni stres na isti način na koji je majka podnijela velike napore. Dojenče je ulaskom u ovaj svijet "preplavljeno" nizom raznolikih podražaja na koje je sposobno, ali i dužno odgovoriti. Dijete nakon poroda prolazi kroz najdramatičniji događaj u svom životu: rezanje pupčane vrpce koja ga odvaja od majke. Porođajna trauma ili porođajna ozljeda djeteta odnosi se na fizičku ozljedu novorođenčeta uzrokovanu prekomjernim mehaničkim silama koje djeluju tijekom porođaja. Dok su neke ozljede vidljive odmah nakon poroda, druge se otkriju tek kako se dijete razvija. Porodne ozljede još uvijek se povremeno događaju iako se njihova pojavnost znatno smanjila u posljednjih nekoliko desetljeća. Porodne traume su oštećenja fizičke strukture ili funkcije novorođenčeta koja se dogodila tijekom poroda. Ozljeda je moguća tijekom ili nakon poroda, osobito kod djece kojoj su potrebne mjere održavanja života.

Prema istraživanjima, veća je vjerojatnost da će novorođenčad zadobiti ozljede nakon vaginalnog porođaja, osobito kada se dijete rađa pomoću forcepsa ili vakuum ekstraktora. Do 3,6% vaginalnih poroda rezultira ozljedama djeteta. Zbog značajnog smanjenja rizika od porodnih ozljeda, carski rez je često rješenje za rizične trudnoće i porode.

Razumijevanje jedinstvenih karakteristika fiziologije i patofiziologije novorođenčeta neophodno je za pružanje odgovarajuće skrbi. Tek tada se mogu planirati i provesti strategije za promicanje oporavka i učinkovito funkcioniranje fizioloških procesa. Novorođenčetu koje je u životnoj opasnosti treba neprekidno pratiti sve vitalne znakove kako bi se brzo poduzele odgovarajuće terapijske mjere, a na napredak i rezultate liječenja uvelike utječe način provedbe potrebnih postupaka njege.

Dijete koje je doživjelo porodnu traumu treba imati potpunu majčinu pažnju i brigu, a majku treba tretirati s pažnjom i nježnošću jer je to za nju teška i neočekivana situacija te joj izaziva strah i tjeskobu. Medicinska sestra koja prisustvuje porodu i prima bebu, mora se upoznati s anamnestičkim podacima koji su ključni za tijek trudnoće i zdravlje bebe nakon poroda. Također, ključna uloga medicinske sestre je promatranje djeteta, brza procjena i uočavanje svih nepravilnosti te djelovanje u skladu s potrebnim intervencijama. Sestra uz praćenje poroda ima

veliku ulogu i u edukaciji roditelja i obitelji, pružanju podrške i motivaciji tijekom poroda kako bi cijeli događaj rođenja djeteta protekao sigurno i za majku i za dijete.

5. POPIS LITERATURE

1. Habek D. Ginekologija i porodništvo. Zagreb: Medicinska naklada; 2013.
2. Pecigoš – Kljuković K. Zdravstvena njega trudnice, roditelje i babinjače. Zagreb: Školska knjiga; 1998.
3. Dražančić A. et. al. Porodništvo. Zagreb: Školska knjiga; 1999.
4. Kuvačić I., Kurjak A., Đelmiš J. Porodništvo. Zagreb: Medicinska naklada; 2009.
5. Pavlić Z. Nepravilnost stava, rotacije i položaja djeteta. U: Dražančić, A. ur. Porodništvo, Zagreb: Školska knjiga; 1999. str. 464-471.
6. Malčić I, Ilić R. Pedijatrija sa zdravstvenom njegom djeteta. Zagreb: Školska knjiga; 2008.
7. Bofill JA, Rust OA, Devidas M, Roberts WE, Morrison JC, Martin JN Jr. Neonatal cephalohematoma from vacuum extraction. *J Reprod Med.* 1997;42(9):565-9.
8. Della Corte G, Sbrana E, Galasso F, Altamura V. Adiponecrosi sottocutanea del neonato [Subcutaneous adiponecrosis in newborn infants]. *G Ital Dermatol Venereol.* 1990;125(9):389-92.
9. Fučkar G. Uvod u sestrinske dijagnoze. 1. izd. Zagreb: Hrvatska udruga za sestrinsku edukaciju; 1996.
10. Vico M, Kurtović B, Abou Aldan D, Kadović M, Piškorjanac S, Babić D. Sestrinske dijagnoze 2. 1. izd. Zagreb: Hrvatska Komora Medicinskih Sestara; 2013.
11. Kadović M, Abou Aldan D, Babić D, Kurtović B, Piškorjanac S, Vico M. Sestrinske dijagnoze II. Zagreb: Hrvatska Komora Medicinskih Sestara; 2013.
12. Mojsović Z i sur. Sestrinstvo u zajednici - Priručnik za studij sestrinstva-drugi dio. Zagreb: Zdravstveno veleučilište; 2007.
13. Prlić N. Zdravstvena njega - opća. Zagreb: Školska knjiga; 2014.
14. Broz Lj, Budisavljević M, Franković S, Not T, Ivasić J. Zdravstvena njega – specijalna. Zagreb: Školska knjiga; 2021.
15. Tijanić M, Rudić R, Đuranović D, Milović Lj. Zdravstvena njega i savremeno sestrinstvo. Beograd: Naučna KMD; 2010.
16. Ozdener T i sur. Zekai Tahir Burak Women's Health Education and Research Hospital, Concaya, Ankara, Turkey: *European Review for Medical and Pharmacological Sciences*; 2013; 17: 1269-1272.

17. Shah V, Coroneos C. J, Ng. E. The evaluation and management of neonatal brachial plexus palsy. Paediatrics & Child Health; 2021; 493-497.
18. Podgornik K. Antropometrijske razlike između djevojčica i dječaka novorođenačke dobi, osobitosti skrbi. Sveučilište u Splitu; 2017.

Izvori

1. <https://core.ac.uk/download/pdf/197794926.pdf> , posjećeno 15.08.2023.
2. [file:///C:/Users/Domagoj/Downloads/ostojic_ivana%20\(1\).pdf](file:///C:/Users/Domagoj/Downloads/ostojic_ivana%20(1).pdf) . posjećeno 15.08.2023.
3. <https://hrcak.srce.hr/clanak/93030> , posjećeno 15.08.2023.
4. <https://www.slideshare.net/branko1995/povrede-novoroeneta-prilikom-raanja> , posjećeno 22.08.2023.
5. <https://www.stanfordchildrens.org/en/topic/default?id=birth-injuries-90-P02687> , posjećeno 22.08.2023.
6. <https://www.health.com/condition/pregnancy/birth-trauma> , posjećeno 23.08.2023.
7. <https://www.pregnancybirthbaby.org.au/birth-injury-to-the-baby> , posjećeno 23.08.2023.
8. <https://www.childbirthinjuries.com/birth-injury/birth-trauma/> , posjećeno 23.08.2023.
9. <http://www.msd-prirucnici.placebo.hr/msd-prirucnik/pedijatrija/perinatalni-problemi/ozljede-brahijalnog-spleta> , posjećeno 19.09.2023.

Popis tablica

Tablica 1 Narakasova klasifikacija neonatalne paralize brahijalnog pleksusa	15
---	----

Popis slika

Slika 1.: Položaj djeteta kao komplikacija poroda.....	9
Slika 2.: Prikaz kefalhematoma	11
Slika 3.: Razlike između porodne otekline i kefalhematoma	12
Slika 4.: Krivi vrat (Tortikolis)	13
Slika 5.: Fraktura klavikule kod novorođenčeta	17
Slika 6 Apgar skala za procjenu stanja novorođenčeta.....	18

