

"Albinizam - genetika, kvalitetea života, terapijske opcije"

Kepić, Martina

Undergraduate thesis / Završni rad

2023

Degree Grantor / Ustanova koja je dodijelila akademski / stručni stupanj: **University of Dubrovnik / Sveučilište u Dubrovniku**

Permanent link / Trajna poveznica: <https://um.nsk.hr/um:nbn:hr:155:600711>

Rights / Prava: [In copyright](#)/[Zaštićeno autorskim pravom.](#)

Download date / Datum preuzimanja: **2024-11-04**



SVEUČILIŠTE U DUBROVNIKU
UNIVERSITY OF DUBROVNIK

Repository / Repozitorij:

[Repository of the University of Dubrovnik](#)



zir.nsk.hr



DIGITALNI AKADEMSKI ARHIVI I REPOZITORIJI

SVEUČILIŠTE U DUBROVNIKU
ODJEL ZA STRUČNE STUDIJE
PREDDIPLOMSKI STRUČNI STUDIJ SESTRINSTVO

MARTINA KEPIĆ

**„ALBINIZAM - GENETIKA, KVALITETA ŽIVOTA,
TERAPIJSKE OPCIJE“**

ZAVRŠNI RAD

DUBROVNIK, 2023.

SVEUČILIŠTE U DUBROVNIKU
ODJEL ZA STRUČNE STUDIJE
PREDDIPLOMSKI STRUČNI STUDIJ SESTRINSTVO

**„ALBINIZAM - GENETIKA, KVALITETA ŽIVOTA,
TERAPIJSKE OPCIJE“**

**“ALBINISM – GENETICS, QUALITY OF LIFE,
THERAPEUTIC OPTIONS”**

ZAVRŠNI RAD

KANDIDAT: Martina Kepić

MENTOR: Izv. prof. dr. sc. Ana Bakija-Konsuo

DUBROVNIK, 2023.

SADRŽAJ

SAŽETAK.....	
ABSTRACT	
1. UVOD	1
2. CILJ RADA.....	3
3. OSNOVE MELANOGENEZE	4
4. POREMEĆAJI PIGMENTACIJE.....	6
4.1. Hiperpigmentacije	6
4.2. Hipopigmentacije.....	9
4.3. Depigmentacije.....	10
4.3.1. Albinizam	10
4.3.1.2. Podtipovi albinizma.....	16
4.3.1.3. Dijagnoza i liječenje albinizma	20
4.3.2. Vitiligo.....	21
5. KVALITETA ŽIVOTA OBOLJELIH KOD OSOBA SA POREMEĆAJIMA PIGMENTACIJE	24
6. ZAKLJUČAK	26
7. LITERATURA.....	27
8. POPIS SLIKA	30

ZAHVALA

Veliku zahvalnost, u prvom redu, dugujem svojoj mentorici Ana Bakija-Konsuo, izv.prof.dr.sc., koja mi je pomogla pri izradi ovog završnog rada.

Također, zahvaljujem se svim svojim prijateljima, koji su uvijek bili uz mene i bez kojih cijeli ovaj tijek mog studiranja ne bi prošao tako lako i zabavno.

Posebnu zahvalnost iskazujem cijeloj svojoj obitelji koja me je uvijek podržavala i upućivala na pravi put. I na kraju, najveću zaslugu za ono što sam postigla pripisujem svojim roditeljima, koji su uvijek bili TU, uz mene, bez obzira da li se radilo o teškim ili sretnim trenucima i bez kojih sve ovo što sam dosad postigla ne bi bilo moguće.

Velika HVALA svima!

SAŽETAK

Poremećaji pigmentacije nastaju zbog povećanog ili smanjenog taloženja pigmenta u koži, kosi i očima. Povećana količina pigmenta dovodi do stvaranja hiperpigmentacija. Nedostatak pigmenta nazivamo depigmentacija dok djelomičan gubitak pigmenta nazivamo hipopigmentacijom. I depigmentacijske i hipopigmentacijske bolesti mogu biti nasljedne ili stečene.

U radu opisujemo nekoliko najčešćih bolesti koje su posljedica poremećaja pigmentacije s posebnim osvrtom na albinizam i vitiligo, genetsku osnovu albinizma, njihovu kliničku sliku, dijagnostičke i terapijske opcije te na kvalitetu života kod oboljelih.

Albinizam je bolest koja spada u nasljedne depigmentacije kada dolazi do odsutnosti pigmenta melanina u koži, kosi i očima. Bolest nastaje zbog kongenitalnog defekta u stvaranju i transportu melanina. Razlikujemo dva glavna oblika: okularni i okulokutani. Vitiligo je stečeni gubitak funkcionalnih melanocita koji posljedično dovode do područja depigmentiranosti kože i sluznica.

Oboljeli sa kliničkom slikom depigmentacije svakodnevno se susreću s brojnim teškoćama poput verbalnog nasilja, stigmatizacije i odbacivanja što sve dovodi do negativnih osjećaja srama, nelagode, niskog samopoštovanja i loše slike o sebi i svom tijelu. Dodatno, oboljeli se susreću i s nepostojanjem adekvatne terapije. Sve navedene poteškoće smanjuju i nepovoljno djeluju na kvalitetu života, stoga je potrebno skrenuti pažnju zdravstvenih stručnjaka na psihološke i društvene poteškoće s kojima se oboljeli svakodnevno susreću, upoznati populaciju s navedenim bolestima te educirati obitelj oboljeloga kako bi pružili adekvatnu podršku.

Kod oboljelih potrebna je obavezna i svakodnevna fotoprotekcija te izbjegavanje izlaganja Suncu kao i redovite kontrole dermatologa i oftalmologa zbog rane pojave karcinoma kože i očiju. Posebno ističemo kako danas mogu značajno pomoći udruge oboljelih koje se formiraju putem društvenih mreža.

KLJUČNE RIJEČI: Albinizam, vitiligo, genopatija, melanin, depigmentacije.

ABSTRACT

Pigmentation disorders are due to increased or decreased pigmentation deposits in the skin, hair and eyes. The increased amount of pigment leads to hyperpigmentation. Pigment deficiency is called depigmentation, while partial pigment loss is called hypopigmentation. Both depigmentation and hypopigmentation diseases may be inherited or acquired.

In this paper we describe several of the most common diseases resulting from pigmentation disorders with special attention to albinism and vitiligo, genetic basis of albinism, their clinical picture, diagnostic and therapeutic options and quality of life in patients.

Albinism is a disease that belongs to hereditary depigmentation when there is absence of melanin pigment in the skin, hair and eyes. The disease is due to a congenital defect in the production and transport of melanin. We distinguish two main shapes: ocular and oculocutaneous. Vitiligo is the acquired loss of functional melanocytes resulting in areas of depigmentation of the skin and mucous membranes.

Patients with a clinical image of depigmentation face many problems every day, such as verbal violence, stigmatization and rejection, which all lead to negative feelings of shame, discomfort, low self-esteem and poor self-image of their body. In addition, patients also face a lack of adequate therapy. All these difficulties reduce and adversely affect the quality of life, so it is necessary to draw the attention of health professionals to the psychological and social problems that patients encounter on a daily basis, familiarize the population with these diseases and educate the family of patients in order to provide adequate support.

Patients also require daily photoprotection and avoiding exposure to the sun, as well as regular monitoring of dermatologists and oftalmologa due to early occurrence of skin and eye cancers. In particular, as today, associations of patients forming through social networks can significantly help.

KEY WORDS: albinism, genopathy, melanin, depigmentatio.

1. UVOD

Koža je od vitalnog značaja za cjelokupno zdravlje i najveći je organ. Osim što djeluje kao prva linija obrane tijela protiv vanjskih utjecaja poput iritansa, bakterija i virusa, zdrava koža održava ravnotežu tekućina i pomaže u regulaciji tjelesne temperature. Koža također igra važnu psihološku ulogu (1). Kao najvidljiviji pokazatelj zdravlja, stanje kože utječe na samopouzdanje.

Boju kože određuje gustoća i raspodjela melanina. Melanin je pigment koji stvaraju specijalizirane stanice u bazalnom sloju epidermisa poznate kao melanociti. Melanin se potom prenosi u stanice u bazalnom sloju čime nastaje pigmentacija kože. Sve etničke skupine imaju sličan broj melanocita u svojoj koži, ali razlikuju se po razini aktivnosti melanocita te načinu na koji su stanice sastavljene i grupirane. Upravo ove razlike rezultiraju različitim nijansama kože.

Poremećaji pigmentacije, bilo da je riječ o prevelikoj (hiper) ili o premaloj (hipo) količini pigmenta, promjene su koje se mogu javiti na koži cijelog tijela. Mogu biti nasljedni i stečeni, a nazivamo ih hiperpigmentacije ili hipopigmentacije (2). Potpuni gubitak pigmenta nazivamo depigmentacijama. Prema mjestu lokalizacije mogu biti generalizirane, lokalizirane ili retikularne pigmentacije.

Albinizam je bolest koja spada u nasljedne depigmentacije kada dolazi do odsutnosti pigmenta melanina u koži, kosi i očima. Bolest nastaje zbog kongenitalnog defekta u stvaranju i transportu melanina. Razlikujemo dva glavna oblika: okularni i okulokutani (3).

Vitiligo je stečeni gubitak funkcionalnih melanocita koji posljedično dovode do područja depigmentiranosti kože i sluznica (4).

Oboljeli sa kliničkom slikom depigmentacije svakodnevno se susreću s brojnim teškoćama poput verbalnog nasilja, stigmatizacije i odbacivanja što sve dovodi do negativnih osjećaja srama, nelagode, niskog samopoštovanja i loše slike o sebi i svom tijelu. Dodatno, oboljeli se susreću i s nepostojanjem adekvatne terapije. Sve navedene poteškoće smanjuju i nepovoljno djeluju na kvalitetu života, stoga je potrebno skrenuti pozornost zdravstvenih stručnjaka na psihološke i društvene poteškoće s kojima se oboljeli svakodnevno susreću, upoznati širu populaciju s navedenim bolestima te educirati obitelj oboljeloga kako bi im pružili adekvatnu podršku.

Kod oboljelih potrebna je obavezna i svakodnevna fotoprotekcija te izbjegavanje izlaganja Suncu kao i redovite kontrole dermatologa i oftalmologa zbog rane pojave karcinoma kože i očiju.

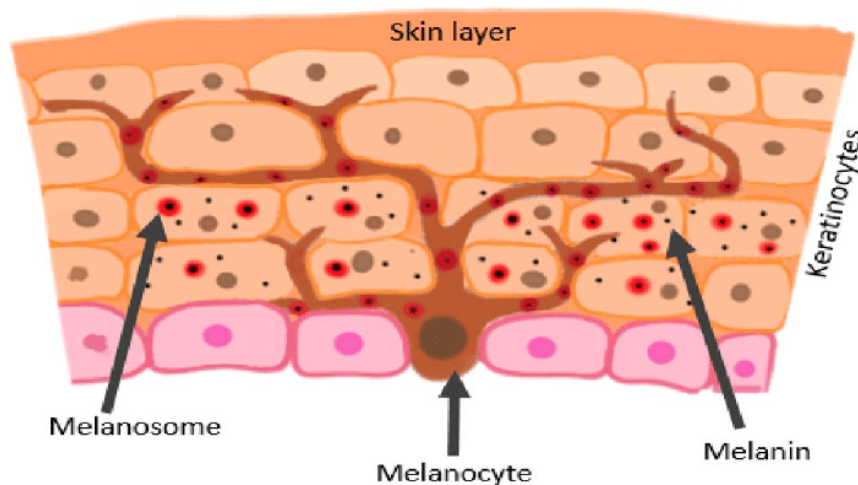
2. CILJ RADA

Temeljem istraživanja literaturnih podataka u radu će se opisati melanogeneza, stvaranje pigmenta koji određuje boju kože, kose i očiju. Posebno će se opisati neke značajnije hiperpigmentacijske i hipopigmentacijske bolesti kože te nasljedne i stečene depigmentacijske bolesti s posebnim osvrtom na vitiligo i albinizam, nasljednu osnovu albinizma, njihovu kliničku sliku, dijagnostičke i terapijske opcije te na kvalitetu života oboljelih.

3. OSNOVE MELANOGENEZE

Melanogeneza je proces stvaranja melanina, pigmenta koji igra ključnu ulogu u određivanju boje naše kože, očiju i kose. Melanogenezu stimulira hormon hipofize MSH, odnosno *Melanocyte-Stimulating Hormone*. Melanin dolazi u tri osnovne varijante: eumelanin (crna i smeđa boja), feomelanin (crvena i žuta boja) i neuromelanin (prisutan u središnjem živčanom sustavu). Melanin se proizvodi u posebnim stanicama nazvanim melanocitima, dendritičkim stanicama koji se nalaze u najpovršnijem sloju kože epidermisu, stromi šarenice oka i folikulima dlake (1).

Melanociti su stanice koje su podrijetlom iz neuralnog grebena, a u kožu i folikule dlaka migriraju u trećem fetalnom mjesecu. Jedan melanocit nalazi se u bazalnom sloju epidermisa i povezan je s otprilike 36 keratinocita čineći tako epidermalnu melaninsku jedinicu. Putem svojih dendritskih nastavaka predaje pigment okolnim stanicama. Za razliku od melanina u koži i kosi, koji se neprestano proizvode i mijenjaju s vremenom, melanin u očima ostaje konstantan a nakuplja se unutar posebnih struktura zvanih melanosomi.



Slika 1. Osnove melanogeneze

(slika preuzeta sa:

<https://www.researchgate.net/publication/355136340/figure/fig1/AS:1076854173769729@1633753450159/>; datum preuzimanja 01.listopad 2023.)

Melanosomi su mjehurići koji nastaju pri stvaranju ne-esencijalne aminokiseline tirozina u hrapavom endoplazmatskom retikulumu. U njima se pod utjecajem enzima tirozinaze tirozin pretvara dihidroksifenilalanin (DOPA), koji oksidira u DOPA kinon koji pod utjecajem enzima i karboksilne kiseline prelazi u leuko-DOPA-krom, DOPA-krom. Nakon polimerizacije dolazi do

stvaranja triju tipova melanina: eumelanina, feomelanina i trikroma. Ovisno o prisutnosti ili odsutnosti cisteina, dopakinon može dalje ići prema biokemijskom putu stvaranja feomelanina ili eumelanina (1,2). Kada razina cisteina i cisteindopa padne, tijelo počinje proizvoditi eumelanin, pigment odgovoran za tamnije nijanse. S druge strane, prisutnost cisteina stimulira feomelanogenezu, proces stvaranja feomelanina, crveno-žutog pigmenta (3-4). Oba tipa pigmenta mogu se proizvoditi u svim melanocitima, što se naziva pomiješanom melanogenezom. Kombinacijom ovih dvaju pigmenta u različitim omjerima nastaje širok spektar boja za oči, kosu i kožu (2-3).

Osim što daje boju, melanin ima ključnu ulogu u zaštiti kože od štetnog djelovanja UV zraka. Eumelanin posebno ima visoku sposobnost apsorpcije i raspršivanja UV zračenja, čime štiti kožu od oštećenja koja mogu uzrokovati opekline i oštećenja DNA. Ova zaštitna uloga melanina ključna je u prevenciji raka kože i drugih ozbiljnih bolesti uzrokovanih UV zračenjem.

TABLICA 1 Fitzpatrick klasifikacija tipova kože

Tip kože	Boja kože	Boja kose	Boja oči	Karakteristike kože	Etnička pripadnost
I	Vrlo svijetla	Plava	Plava/zelena	Nikada ne tamni, uvijek izgori	Bijeli
II	Svijetla	Svijetlo smeđa/kestenjasta	Zelena/svijetlo smeđa	Ponekad potamni, ali obično izgori	Bijeli
III	Svijetlo maslinasta	Kestenjasta	Svijetlo smeđa	Obično potamni, nekada izgori	Bijeli
IV	Maslinasta	Tamna	Tamna	Uvijek tamni, nikada ne izgori	Azijati, Indijanci, bijeli
V	Smeđa	Smeđa/crna	Smeđa/crna	Nikada ne izgori	Kreoli, mulati
VI	Tamno smeđa	Crna	Crna	Nikada ne izgori	Afrikanci, tamnoputi

Slika 2. Fototipovi kože

(slika preuzeta sa: <http://www.inpharma.hr/index.php/news/1900/18/Koza-nakon-izlaganja-suncevoj-svjetlosti>; datum preuzimanja 01.listopad 2023.)

Kada se koža izlaže UV zračenju, melanociti pojačavaju proizvodnju melanina kako bi povećali zaštitu. Ovo može rezultirati tamnjenjem kože, što je prirodna reakcija tijela na povećano izlaganje UV zračenju (5). Prema odgovoru na izloženost suncu, razlikujemo 6 fototipova kože, odnosno od tipa 1 koja je jako osjetljiva na izlaganje suncu, stvaranjem opekline do tip 6 kod osoba crne rase. Najčešći fototip u našim krajevima su tip 2 i 3.


4. POREMEĆAJI PIGMENTACIJE

Pigmentacijski poremećaji kože obuhvaćaju širok spektar bolesti u kojima dolazi do promjene boje kože. Ovi poremećaji mogu biti nasljedni ili stečeni te se često javljaju zbog promjena u broju melanocita ili funkcionalnih smetnji u procesu stvaranja, sazrijevanja i sekrecije melanosoma.

4.1. Hiperpigmentacije

Hiperpigmentacije su bolesti u kojima dolazi do sinteze povećane količine melanina, što rezultira tamnijom bojom kože na određenim područjima. Hiperpigmentacije mogu imati brojne uzroke (6). Neke od najčešćih hiperpigmentacijskih bolesti su:

1. ***Ephelides* (Sunčane pjege):** efelide se nasljeđuju autosomno dominantno. Klinički se radi o makulama promjera nekoliko milimetara koje se najčešće javljaju na fotoekspoziranim područjima kože, odnosno najčešće na licu. Promjene se pojavljuju u dječjoj dobi.



Slika 3. Efelide ili sunčane pjege

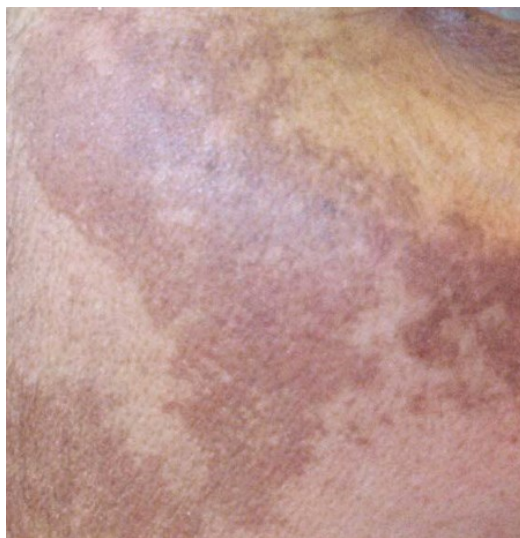(preuzeto sa: <http://www.muradcentar.com.hr/pigmentacije-pjege/>; datum preuzimanja 01. listopada 2023.)

2. **Melazma** ili **Chloasma** se sastoji od tamno smeđih, oštro ograničenih, gotovo simetričnih područja hiperpigmentacije na licu (obično na čelu, sljepoočicama i obrazima). Izlaganje Suncu često pogoršava ovu pojavu. Nastaje ponajprije u trudnica (*melasma gravidarum*, maska trudnoće) i

u žena koje uzimaju oralne kontraceptive. Deset posto slučajeva nastaje u žena koje nisu u drugom stanju i tamnopusih muškaraca. U osoba latinoameričkog porijekla i u crnaca veća je prevalencija odnosno melazma se češće javlja.

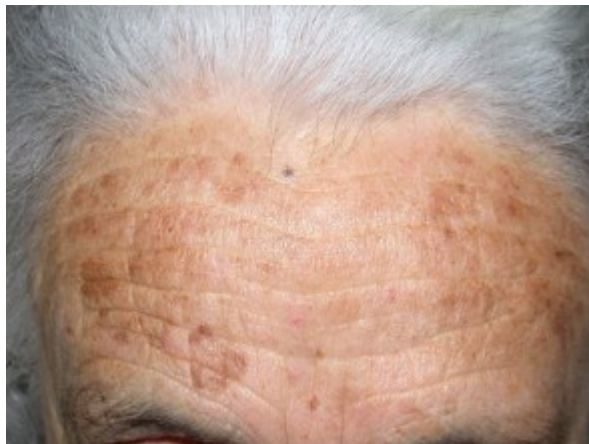Melazma nastaje zbog djelovanja estrogena, genetičke predispozicije i Sunca, odnosno UV zraka. Izbjegavanje izlaganja Suncu pomaže da ne dođe do pogoršanja pigmentacije. Liječenje ovisi o tome je li pigmentacija smještena epidermalno ili dermalno što možemo u svakodnevnom kliničkom radu dijagnosticirati Woodovom lampom ili biopsijom promjene. Epidermalna pigmentacija pojačava se kod obasjavanja Woodovim svjetlom. Woodova lampa emitira UV svjetlost valne duljine 365 nm a obasjavanje oboljelog se provodi u tamnoj sobi. Ova lampa često se koristi u dermatologiji za dijagnostiku poremećaja pigmentacije kao i za dijagnostiku nekih gljivičnih i bakterijskih bolesti kože.

Osnova terapije je fotoprotekcija, odnosno izbjegavanje izlaganja Suncu i drugim izvorima svjetlosti uz primjenu preparata s visokim zaštitnim faktorom (za UVB, UVA zrake i za plavo svjetlo). Na liječenje bolje reagira epidermalna pigmentacija. Savjetujemo primjenu preparata za izbjeljivanje kod njege kože u kući, a u terapiji upotrebljavamo lokalno retinoide, hidrokinon, azelaičnu kiselinu i sl. U dermatološkim ordinacijama često koristimo kemijske pilinge (glikolnom kiselinom, 30–50%–tnom trikloroetenom kiselinom, retinolom i dr.) te laser (5-6-7).



Slika 4. Melazma

(preuzeto sa: <https://dermnetz.org/topics/melasma-images> datum preuzimanja 01. listopada 2023.)



Slika 5. Lentigo

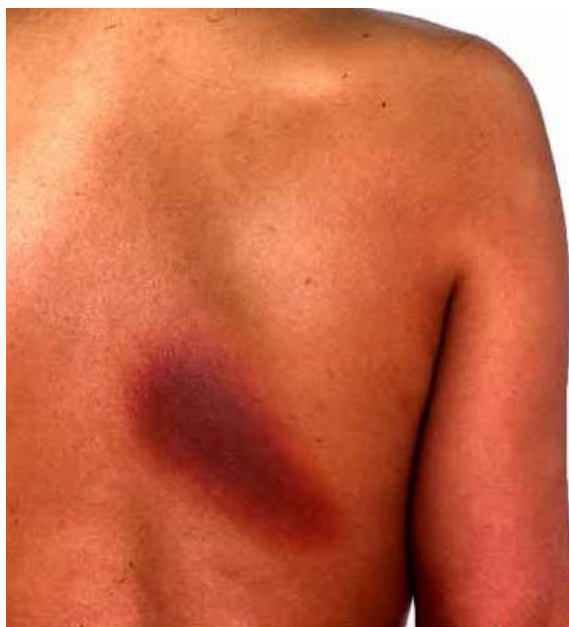(preuzeto sa: <https://dermnetnz.org/topics/lentigo-images>; datum preuzimanja 01. listopad 2023.)

3. **Lentigines (lentigo)** su ravne, smeđe mrlje ovalnog oblika koje se obično pojavljuju na fotoeksponiranim dijelovima tijela. Najčešće se javljaju na licu i šakama a kako su rezultat dugotrajnog izlaganja Suncu, često se nazivaju i sunčeve pjege ili staračke pjege. Terapija izbora je fotoprotekcija. Ponekad lezije možemo tretirati postupcima kao što su krioterapija (primjena tekućeg dušika) ili laser (8).

4. **Difuzne hiperpigmentacije**, obuhvaćaju veća područja kože, često su posljedica sistemskih poremećaja, kao što su Addisonova bolest, hemokromatoza i primarna bilijarna ciroza ili pak uzimanja lijekova ili hrane. Međutim, promjene na koži same po sebi nisu dijagnostički relevantne za otkrivanje uzroka ovih poremećaja. Određeni lijekovi mogu rezultirati povećanom količinom melanina u epidermisu (najpovršnijem sloju kože), što izaziva smeđu hiperpigmentaciju, a kad se promjene javljaju dublje u koži, u dermisu, dolazi do pojave sivkaste ili plavkaste nijanse (6,7). Kod nekih osoba, lijekovima izazvani osip može dovesti do žarišne hiperpigmentacije, osobito u slučaju lijekom izazvanog *Lichen planusa* ili lihenoidnih reakcija na lijekove.

5. **Fiksni egzantem** se javlja kod osoba koje redovito koriste određene lijekove, poput sulfonamida, tetraciklina, NSAR-a (posebno derivata fenazona), barbiturata i karbamazepina. Kod ovog poremećaja dolazi do razvijanja samo jedne morfe različite veličine, oštro ograničene, najčešće crveno ljubičaste boje koja se uvijek pojavljuje na istom mjestu nakon uzimanja lijeka, uz pojavu

rezidualne hiperpigmentacije nakon upalnog procesa. Ovu reakciju nazivamo *exanthema fixum medicamentosum*.



Slika 6. Fiksni medicamentozni osip

Preuzeto sa: <https://dermnetz.org/topics/fixed-drug-eruption>; datum preuzimanja 09. listopada 2023.)

4.2. Hipopigmentacije

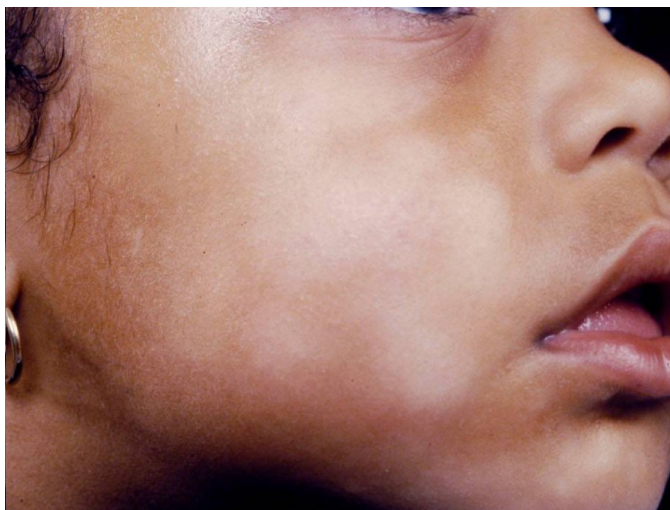Hipopigmentacije su bolesti kože u kojima dolazi do smanjene količine melanina, što rezultira svjetlijom bojom kože na određenim područjima.

Hipopigmentacije mogu biti lokalizirane, difuzne i retikularne. Lokalizirane ili žarišne hipopigmentacije mogu biti rezultat upalnih kožnih stanja kao što su atopijski dermatitis i psorijaza, nakon ozljeda, a mogu nastati i nakon opekline ili izloženosti kemikalijama (9).

Jedna od najčešćih hipopigmentacija je:

1. **Pityriasis Alba** je poremećaj koje se javlja u dječijoj dobi, naročito tijekom ljetnih mjeseci. Karakterizira ga pojava blijedih ovalnih ili okruglih mrlja na koži, najčešće na licu, ali i na gornjim i donjim ekstremitetima. Može se pojaviti pitijaziformno ili prašinsto ljuštenje uz pojavu svrbeža kože. Etiologija ove bolesti nije u potpunosti razjašnjena, iako se najčešće pojavljuje s atopijskim dermatitisom, gljivičnim ili bakterijskim bolestima.

Dijagnoza se postavlja temeljem kliničke slike, negativnom bakteriološkom i mikološkom obradom, a u terapiji koristimo uglavnom fotoprotektivna sredstva i neutralne emolijentne kreme (11).



Slika 7. Pityriasis Alba

(preuzeto sa: <https://www.huidziekten.nl/afbeeldingen/pityriasis-alba-1.jpg>; datum preuzimanja 01. listopada 2023.)

4.3. Depigmentacije

Depigmentacije označavaju potpuni gubitak pigmenta. Ovi poremećaji mogu biti nasljedni ili stečeni (12). Najčešći nasljedni oblik bolesti jest albinizam dok je najčešći stečeni oblik vitiligo.

Albinizam je nasljedna autosomno recesivna bolest koja dovodi do smanjenja ili potpunog odsustva melanina u koži, kosi i očima. Za razvoj albinizma potrebno je da oba roditelja prenesu gen za ovu bolest.

Vitiligo je stečena i progresivna depigmentacija. Karakterizira ga pojava mliječno bijelih, glatkih područja na koži koja se ne ljuška. Ta depigmentirana područja su jasno odvojena od preostalog dijela kože koji zadržava svoju prirodnu boju. Kod osoba tamnije puti, vitiligo je posebno uočljiv.

4.3.1. Albinizam

Albinizam je nasljedna bolest koja dovodi do odsutnosti melanina, a nastaje zbog kongenitalnog defekta u stvaranju i transportu melanina (13). Ako osoba nema nasljedne mutacije u genima povezanim s albinizmom, neće ga razviti tijekom svog života. Neke osobe mogu imati blage

simptome albinizma sa smanjenom pigmentacijom, dok druge mogu imati potpunu odsutnost melanina i vrlo svijetlu kožu koja je osjetljiva na sunčevu svjetlost.

Epidemiologija i genetika albinizma

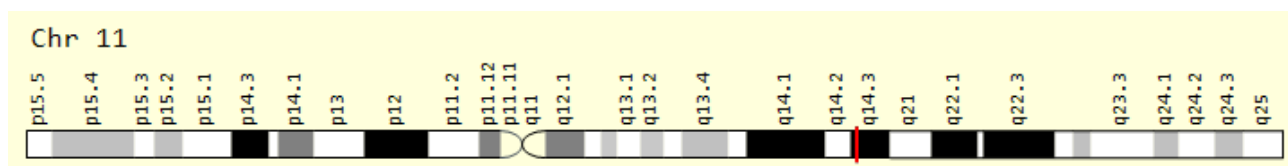
Kod osoba s albinizmom, melanociti (stanice koje proizvode melanin) su prisutni, ali proizvodnja melanina je smanjena ili potpuno odsutna. Postoje dva glavna oblika albinizma, okularni (OA) i okulokutani (OCA). Prema genetičkim, biokemijskim i patološkim obilježjima razlikujemo više podtipova (11-12).

Procjenjuje se da je samo jedna osoba od 20 000 diljem svijeta rođena s nekim oblikom albinizma. Zanimljivo je da se učestalost različitih vrsta albinizma razlikuje od regije do regije, što može biti posljedica raznolikih genetskih mutacija u različitim dijelovima svijeta. Ponekad je izazovno razlikovati različite podtipove albinizma zbog širokog spektra prirodne pigmentacije kože kod ljudi (13).

Primjerice, albinizam tipa I, koji je češći kod Afroamerikanaca, zahvaća približno jednu osobu od 40 000 u većini populacija. Albinizam tip II, najrasprostranjeniji među stanovnicima Afrike, procjenjuje se da pogađa 1 osobu od 36 000 u Sjedinjenim Američkim Državama. Nasuprot tome, albinizam tip III, koji je češći u Africi, javlja se kod 1 osobe na 8 500, dok je iznimno rijedak među bijelcima i Azijatima (14-16).

Svi oblici albinizma uzrokovani su mutacijama u genima koji igraju ključnu ulogu u proizvodnji melanina. Najčešće su mutacije prisutne u genima *TYR*, *OCA2*, *TYRP1* i *SLC45A2*, koji su ključni za stvaranje melanina. Ove mutacije mogu biti nasljedne, prenesene od roditelja na dijete, ili se mogu dogoditi slučajno kao nove mutacije.


Gen *TYR* (*tirozinaza*) igra ključnu ulogu u procesu stvaranja melanina. Ovaj gen kodira enzim tirozinazu koji je neophodan za pretvaranje aminokiseline tirozina u melanin. Mutacije u *TYR* genu mogu rezultirati smanjenom ili potpunom odsutnošću funkcionalne tirozinaze, što dovodi do nedostatka melanina u tijelu. Gen *TYR* nalazi se na dugom kraku 11 kromosoma u našem genomu.



Slika 8. Kromosom 11 sa lokusom za gen TYR

(slika preuzeta sa: <https://www.genecards.org/cgi-bin/carddisp.pl?gene>; datum preuzeimanja 18. listopad 2023.)

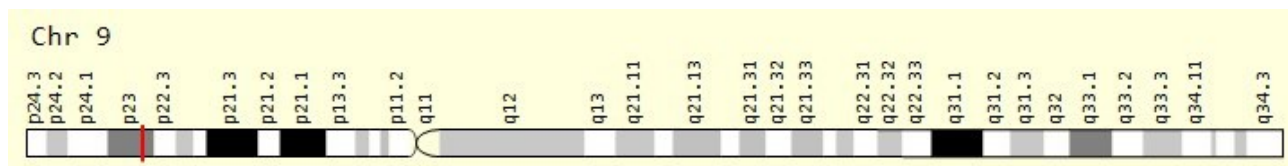
Gen *OCA2* (eng. *oculocutaneous albinism 2*) odgovoran je za proizvodnju proteina koji igraju važnu ulogu u razvoju melanocita, a smješten je na dugom kraku kromosoma 15 u blizini centromere. Mutacije u *OCA2* genu mogu ometati normalan razvoj melanocita, rezultirajući nedostatkom melanina.



Slika 9. Kromosom 15 sa lokusom za gen OCA2

(slika preuzeta sa: <https://www.genecards.org/cgi-bin/carddisp.pl?gene>; datum preuzeimanja 18. listopad 2023.)

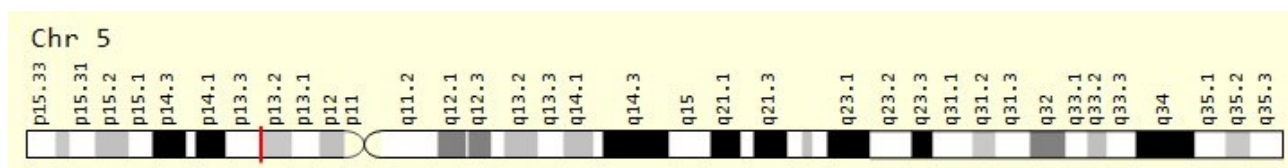
Gen *TYRP1* (*tyrosinase-related protein 1*) također ima važnu ulogu u proizvodnji melanina. Mutacije u *TYRP1* genu mogu utjecati na stvaranje ili transport melanina, što dovodi do njegovog nedostatka. Gen *TYRP1* smješten je na kratkom kraku kromosoma 9.



Slika 10. Kromosom 9 sa lokusom za gen TYR

(slika preuzeta sa: <https://www.genecards.org/cgi-bin/carddisp.pl?gene>; datum preuzeimanja 18. listopad 2023.)

Gen *SLC45A2* (*solute carrier family 45, member 2*) kodira protein koji igra ulogu u transportu melanina u melanocyte. Mutacije u *SLC45A2* genu mogu ometati normalan transport melanina, što rezultira smanjenom pigmentacijom kože, kose i očiju (17).



Slika 11. Kromosom 5 sa lokusom za gen SLC45A2

(slika preuzeta sa: <https://www.genecards.org/cgi-bin/carddisp.pl?gene>; datum preuzeimanja 18. listopad 2023.)

Stoga je važno napomenuti kako postoji više varijanti gena povezanih s albinizmom i da se različite mutacije mogu javljati u različitim populacijama.

Širenje znanja o ulozi gena i njihovih promjena u zdravlju i bolesti, postaje integralni dio medicinske prakse gotovo u svim njenim područjima. Sve veći broj genetičkih poremećaja s još većim brojem specifičnih kombinacija kliničkih obilježja, doveo je do pokušaja njihovog sistematiziranja u baze podataka koje na jednom mjestu okupljaju informacije o svim dosad poznatim genetičkim poremećajima.

Genetičke baze imaju dvije osnovne funkcije, edukativnu i dijagnostičku. S obzirom na to da na jednom mjestu okupljaju podatke o svim poznatim genetičkim poremećajima i humanim genima

uključenim u njihovu patogenezu, genetičke baze podataka najbolji su izvor informacija jer sadrže proširene opise, popis kliničkih obilježja, relevantnu literaturu, a neke baze i fotodokumentaciju, zvukove i videozapise, te poveznice na dijagnostičke laboratorije i istraživačke projekte (16).

Postoji nekoliko baza podataka koje okupljaju informacije o svim do sada poznatim genetičkim poremećajima, kao npr. *GenCards*, OMD (*Oxford Medical Databases*), POSSUM, ORPHANET, OMIM i druge (17-18-19).

GeneCards je još jedna baza podataka ljudskih gena koja pruža genetičke i funkcionalne informacije o svim poznatim i predviđenim ljudskim genima. I ova baza podataka dostupna je i besplatna za sve zainteresirane korisnike, a omogućava pristup resursima svjetske mreže o više od 7 000 svih do sada poznatih ljudskih gena (17-18).

Online Mendelian Inheritance in Man, skraćeno OMIM, najstarija je elektronička genetička baza podataka (16). Ova baza sadrži detaljne informacije o svim do sada poznatim mendelskim poremećajima uz opis više od 12 000 humanih gena. Dostupna je i besplatna za sve zainteresirane korisnike, a svakodnevno se nadopunjuje na temelju relevantne biomedicinske literature. Na internetu je dostupna od 1987. godine (17).

Svaka nasljedna bolest ima svoju identifikacijsku šifru koja se uvijek navodi zajedno s poremećajem ili genom, a ponekad i samostalno, kao entitet u svim genetičkim bazama podataka i u literaturi. Albinizma tip I ima identifikacijsku šifru 203100, uz koju se navodi identifikacijski broj gena *TYR* – 606933 čija mutacija uzrokuje bolest.

Location	Phenotype	Phenotype MIM number	Inheritance	Phenotype mapping key	Gene/Locus	Gene/Locus MIM number
11q14.3	Albinism, oculocutaneous, type IA	203100	AR	3	TYR	606933

Slika 12. Albinizam tip 1A

(preuzeto sa: <https://www.omim.org/entry/203100?search=albinism&highlight=albinism> datum preuzimenja 18. listopad 2023.)

Mutacije u genima koje uzrokuju albinizam mogu biti nasljedne, prenesene od roditelja na dijete ili se mogu dogoditi kao nove mutacije koje se javljaju u razvoju fetusa. Bolest se obično prepoznaje već pri porodu, no moguće je prepoznati ga i u prenatalnoj fazi. Prenatalna dijagnoza albinizma može se provesti putem amniocenteze ili biopsije korionskih resica.

Amniocenteza je citogenetička analiza stanica fetusa iz plodove vode koja se provodi oko 15-16. tjedna gestacije. Ova metoda je prvi put uspješno napravljena 1966. godine. Ovaj invazivni zahvat provodi se punkcijom kroz trbušnu šupljinu kada dobivamo uzorak plodne vode za analizu. Najčešće se izvodi kako bi se dijagnosticirali eventualni kromosomski poremećaji (tzv. kromosomopatije), a zbog sigurnosti za fetus odvija se pod kontrolom ultrazvuka. Biopsija korionskih resica podrazumjeva citološki pregled stanica posteljice. Ove metode uključuju uzimanje uzoraka fetalnih stanica ili tkiva kako bi se analizirali genetski materijal i identificirale eventualne mutacije u genima odgovornim za proizvodnju melanina. Identifikacija specifičnih mutacija povezanih s albinizmom može biti složena i nije rutinski postupak. Obično se primjenjuje samo u slučajevima kada postoji obiteljska povijest albinizma ili drugi čimbenici rizika.

4.3.1.1. Dva glavna tipa albinizma

Postoje dva osnovna tipa albinizma: okulokutani albinizam (OCA) i okularni albinizam (OA) (19).

Okulokutani albinizam (OCA) ima različite kliničke varijante, pri čemu je albinizam tip IA (OCA1A) najozbiljniji oblik. Kod njega se proizvodnja melanina potpuno prekida tijekom cijelog života. S druge strane, ostali podtipovi okulokutanog albinizma, kao što su albinizam tip IB (OCA1B), albinizam tip II (OCA2), albinizam tip III (OCA3) i albinizam tip IV (OCA4), karakteriziraju manji nedostatak pigmenta koji se razvija tijekom vremena (17). Svi ovi OCA podtipovi manifestiraju se smanjenom pigmentacijom kože i očiju.

Drugi oblik albinizma je okularni albinizam, koji se prenosi mutacijom na X kromosomu, što znači da od ovog oblika oboljevaju muškarci dok su žene prenosioci. Za razliku od okulokutanog albinizma, kod okularnog albinizma koža i kosa imaju više pigmentacije i obično spadaju u normalno pigmentirani raspon kože i kose, a smanjena pigmentacija zahvaća isključivo oči (16).

Location	Phenotype	Phenotype MIM number	Inheritance	Phenotype mapping key	Gene/Locus	Gene/Locus MIM number
Xp22.2	Ocular albinism, type I, Nettleship-Falls type	300500	XL	3	GPR143	300808

Slika 13. Okularni albinizam tip 1

(preuzeto sa: <https://www.omim.org/entry/203100?search=albinism&highlight=albinism> datum preuzimenja 18. listopada 2023.)

Dijagnoza OCA temelji se na kliničkim znakovima hipopigmentacije kože i kose. Međutim, zbog sličnosti između različitih OCA podtipova, često je potrebna molekularna dijagnoza kako bi se precizno utvrdilo koji gen je mutiran i o kojem podtipu OCA-e se radi.



Slika 14. Klinička slika oboljelog s albinizmom

(preuzeto sa: <https://www.facebook.com/photo/?fbid=565048931762511&set=a.565048888429182>; datum preuzeimanja: 18. listopada 2023.)

4.3.1.2. Podtipovi albinizma

1. Tirozinaza-negativni albinizam (OCA1A)

Tirozinaza-negativni albinizam, poznat i kao albinizam tipa 1A, je jedan od podtipova albinizma. Tirozinaza-negativni albinizam je najozbiljniji oblik albinizma i karakterizira ga potpuni nedostatak funkcionalne tirozinaze (16).

Tirozinaza-negativni albinizam je genetski uvjetovan poremećaj i nasljeđuje se autosomno recesivno, što znači da oba roditelja moraju biti nositelji mutiranog gena kako bi dijete razvilo ovaj oblik albinizma (20).

Koža novorođenčadi s ovim tipom albinizma je ružičastocrvena, šarenice su sivoplave a kosa je snježno bijela. Kako je bolest karakterizirana potpunim nedostatkom tirozinaze koža neće tijekom života nikad potamniti. Fotofobija, strabizam i nistagmus su simptomi i najčešći su očni poremećaji. Kod oboljelih s OCA1A tipom albinizma se često razvijaju karcinomi kože, poglavito planocelularni karcinom (2-3).

2. Tirozinaza-pozitivni albinizam (OCA1B)

Tirozinaza-pozitivni albinizam, poznat i kao albinizam tipa 1B je drugi je podtip albinizma. Tirozinaza-pozitivni albinizam se razlikuje od tirozinaza-negativnog albinizma po prisutnosti neke razine funkcionalne tirozinaze (20).

Location	Phenotype	Phenotype MIM number	Inheritance	Phenotype mapping key	Gene/Locus	Gene/Locus MIM number
11q14.3	Albinism, oculocutaneous, type IB	606952	AR	3	TYR	606933

Slika 15. Albinizam tip 1B

(preuzeto sa: <https://www.omim.org/entry/203100?search=albinism&highlight=albinism> datum preuzimenja 18. listopad 2023.)

Kod osoba s tirozinaza-pozitivnim albinizmom, iako postoji neka razina tirozinaze, proizvodnja melanina je znatno smanjena u usporedbi s osobama koje nemaju albinizam. To rezultira svjetlijom kožom, kosom i očima nego što je tipično za opću populaciju, odnosno simptomi su nakon poroda jednaki osobama s tirozinaza-negativni albinizmom podtipom. No, tijekom života se zbog prisutnosti niske razine tirozinaze sintetizira manja količina pigmenta pa šarenice mogu biti svjetlo smeđe, a kosa plava do svjetložutosmeđa.

Tirozinaza-pozitivni albinizam je također genetski uvjetovan poremećaj i nasljeđuje se autosomno recesivno, što znači da oba roditelja moraju biti nositelji mutiranog gena kako bi dijete razvilo ovaj oblik albinizma.

3. Syndrom Hermansky-Pudlak

Hermansky-Pudlakov sindrom je oblik tirozinaza pozitivnog albinizma uz hemoragijsku dijatezu. Oboljele osobe obično imaju svijetlu kožu i bijelu ili svijetlu kosu. Smanjeni vid, brzi i nevoljni pokreti očiju (*nistagmus*) i povećana osjetljivost na svjetlost (fotofobija) također su česti kod oboljelih od ovog podtipa okulokutanog albinizma. U Hermansky-Pudlakovom sindromu ovi problemi s vidom obično ostaju stabilni nakon ranog djetinjstva (16-19-20).

Osobe s Hermansky-Pudlakovim sindromom također imaju problema sa zgrušavanjem krvi (koagulacijom) što dovodi do lakog stvaranja modrica i dugotrajnog krvarenja.

Neki pojedinci s Hermansky-Pudlakovim sindromom razviju probleme s disanjem zbog bolesti pluća koja se naziva plućna fibroza, a koja uzrokuje stvaranje ožiljnog tkiva u plućima. Simptomi plućne fibroze obično se javljaju tijekom ranih tridesetih godina kod oboljelih i pokazuju brzu progresiju simptoma. Osobe s Hermansky-Pudlakovim sindromom koje razviju plućnu fibrozu često ne požive više od desetljeća nakon što počnu osjećati probleme s disanjem (16-19-20).

Druge, manje uobičajene značajke Hermansky-Pudlakovog sindroma uključuju upalu debelog crijeva (granulomatozni kolitis) i zatajenje bubrega. Postoji devet različitih tipova Hermansky-Pudlakova sindroma, koji se mogu razlikovati prema znakovima i simptomima te temeljnom genetskom uzroku. Tipovi 1 i 4 su najteži oblici poremećaja. Tipovi 1, 2 i 4 jedini su tipovi povezani s plućnom fibrozom. Osobe s tipom 3, 5 ili 6 imaju najblaže simptome (16-19-20).

Hermansky-Pudlakov sindrom je rijetka bolest i procjenjuje se da pogađa 1 od 500 000 do 1 000 000 osoba diljem svijeta. Tip 1 češći je u Portoriku, osobito na sjeverozapadnom dijelu otoka gdje je zahvaćena oko 1 od 1800 osoba. Tip 3 je čest kod ljudi iz središnjeg Portorika. Opisani su i pojedinačni slučajevi bolesti u nekim drugim regijama, uključujući Indiju, Japan, Ujedinjeno Kraljevstvo i Zapadnu Europu (16-19-20).

4. Sindroma Chediak-Higashi

Chediak-Higashijev sindrom je rijetki podtip okulokutanog albinizma koji je karakteriziran depigmentacijom uz hematološke i neurološke poremećaje. Ova bolest oštećuje stanice imunološkog sustava, ostavljajući ih manje sposobnima za borbu protiv napadača poput virusa i bakterija. Kao

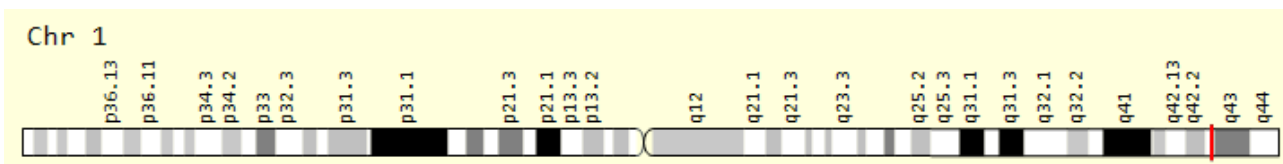
rezultat toga, većina ljudi s Chediak-Higashi sindromom ima ponovljene i uporne infekcije koje počinju u djetinjstvu ili ranom djetinjstvu.

Te su infekcije obično vrlo ozbiljne ili opasne po život (16). Mnogi ljudi s Chediak-Higashi sindromom imaju problema sa zgrušavanjem krvi (koagulacijom) što dovodi do lakih modrica i abnormalnog krvarenja. U odrasloj dobi Chediak-Higashijev sindrom također može utjecati na živčani sustav, uzrokujući slabost, nespretnost, poteškoće s hodanjem i napadaje.

Ako se bolest ne liječi uspješno, većina djece s Chediak-Higashi sindromom dostiže fazu poremećaja poznatu kao ubrzana faza. Smatra se da ovu tešku fazu bolesti pokreće virusna infekcija. U ubrzanoj fazi, bijele krvne stanice (koje inače pomažu u borbi protiv infekcije) nekontrolirano se dijele i napadaju mnoge tjelesne organe. Faza ubrzanja povezana je s vrućicom, epizodama abnormalnog krvarenja, jakim infekcijama i zatajenjem organa. Ovi medicinski problemi obično su opasni po život u djetinjstvu (19).

Mali postotak ljudi s Chediak-Higashi sindromom ima blaži oblik stanja koji se pojavljuje kasnije u životu. Osobe s odraslim oblikom poremećaja imaju manje primjetne promjene u pigmentaciji i manja je vjerojatnost da će imati ponavljajuće, teške infekcije. Oni, međutim, imaju značajan rizik od progresivnih neuroloških problema kao što su drhtanje, poteškoće s kretanjem i ravnotežom (ataksija), smanjeni osjet i slabost u rukama i nogama (periferna neuropatija) i pad u intelektualnom funkcioniranju (16).

Chediak-Higashijev sindrom je rijedak poremećaj. U svijetu je prijavljeno oko 200 slučajeva ovog stanja. Chediak-Higashijev sindrom uzrokovan je mutacijama u genu *LYST* (*Lysosomal trafficking regulator*) koji je smješten na kromosomu 1. Ovaj gen daje upute za stvaranje proteina poznatog kao lizosomski regulator prometa. Mutacije u genu *LYST* oštećuju normalnu funkciju ovog proteina što remeti veličinu, strukturu i funkciju lizosoma i srodnih struktura u stanicama cijelog tijela. U mnogim su stanicama lizosomi abnormalno veliki i ometaju normalne funkcije stanica. Na primjer, povećani lizosomi u određenim stanicama imunološkog sustava sprječavaju te stanice da odgovarajuće reagiraju na bakterije i druge strane napadače. Kao rezultat toga, neispravan imunološki sustav ne može zaštititi tijelo od infekcija (20).



Slika 16. Kromosom 5 sa lokusom za gen SLC45A2

(slika preuzeta sa: <https://www.genecards.org/cgi-bin/carddisp.pl?gene>; datum preuzeimanja 18. listopada 2023.)

5. Autosomno - dominantni albinizam

AD albinizam, ili autosomno dominantni albinizam, je rijedak genetski poremećaj koji utječe na pigmentaciju kože i kose, ali sa malim promjenama na očima. Ovaj tip albinizma nasljeđuje se autosomno dominantno, što znači da se mutirani gen koji uzrokuje albinizam nalazi na autosomnom kromosomu (kromosomu koji nije spolni kromosom) i dovoljno je da jedan roditelj prenese mutirani gen kako bi dijete razvilo ovaj poremećaj (14-15).

Osobe s AD albinizmom imaju svijetlu kožu koja je osjetljiva na opekline od sunca, svijetlom ili bijelom kosom i svijetlim očima. Rizik od nepoželjnog utjecaja UV zaranja i nastanka karcinoma kože jednak je kao i kod ostalih oblika albinizma. Važno je napomenuti da autosomno dominantni albinizam može varirati u ozbiljnosti, što znači da neke osobe mogu imati blaže simptome dok druge mogu imati ozbiljnije probleme s vidom i pigmentacijom kože (14-15).

4.3.1.3. Dijagnoza i liječenje albinizma

Dijagnoza albinizma često se postavlja na temelju kliničke slike tijekom pregleda, ali je obavezan i pregled oftalmologa kako bi utvrdio prozornost šarenice, smanjene pigmentaciju mrežnice, foveolarnu hipoplaziju, oštrinu vida i poremećaja pokretanja oka (strabizam i nistagmus). Liječenje albinizma ne postoji pa se naglasak stavlja na prevenciju.

Osobe s albinizmom su izrazito osjetljive na opekline od sunca i imaju povećani rizik od razvoja raka kože i očiju. Stoga se preporučuje izbjegavanje izravnog izlaganja sunčevoj svjetlosti, nošenje sunčanih naočala s UV filtrom i upotreba krema za sunčanje s visokim faktorom zaštite od sunca (SPF \geq 30) (16-20).

Preventivni i terapijski pristup albinizmu obično uključuje:

1. **Fotoprotekciju:** Zaštita od sunčeve svjetlosti iznimno je važna jer osobe s albinizmom imaju smanjenu prirodnu zaštitu od UV zračenja. Preporučuje se nošenje šešira, dugih rukava i nogavica te korištenje krema za sunčanje s visokim SPF faktorom kako bi se smanjila opasnost od opekline i raka kože. Redoviti dermatološki pregledi su ključni za praćenje promjena na koži.
2. **Zaštita očiju:** Oftalmološki pregledi su bitni kako bi se rano otkrile promjene u očima koje mogu utjecati na vid. Nošenje sunčanih naočala s UV zaštitom pomaže u sprječavanju oštećenja očiju od sunčeve svjetlosti. Očne leće i naočale mogu poboljšati vid kod osoba s albinizmom. Redoviti oftalmološki pregledi su ključni za praćenje promjena na očima (19-20).

4.3.2. Vitiligo

Vitiligo je bolest koju uzrokuje stečeni gubitak melanocita u koži, stvarajući različito velike bijele mrlje ili makule na tijelu. Iako uzrok nije potpuno jasan, postoji mogućnost da je riječ o autoimunom procesu, budući da se kod mnogih pacijenata javljaju i znakovi drugih autoimunih bolesti.

4.3.2.1. Epidemiologija i etiologija

Vitiligo pogađa 0,5-2% populacije, a do 30% pacijenata ima protutijela usmjerena na melanin i pokazuje znakove drugih autoimunih endokrinih poremećaja poput Addisonove bolesti, dijabetesa melitusa, perniciozne anemije i poremećaja štitnjače. Ova povezanost s autoimunim bolestima sugerira da bi vitiligo također mogao biti autoimuni poremećaj, iako točan mehanizam nije potpuno razjašnjen (20).

U Hrvatskoj, oko 1,6% ukupnog stanovništva ima vitiligo. Bolest obično započinje u djetinjstvu ili ranoj odrasloj dobi, najčešće između 20. i 30. godine života. Oko 30% oboljelih ima obiteljsku povijest vitiliga (20).

Iako pravi uzrok vitiliga još nije potpuno razjašnjen, postoji nekoliko teorija koje pokušavaju objasniti njegovu pojavu. Biokemijska hipoteza sugerira da melanociti mogu biti uništeni tijekom procesa sinteze melanina ili zbog neravnoteže u biokemiji organizma. Neuralna hipoteza implicira da se vitiligo može razviti zbog akumulacije neurokemijskih tvari koje ometaju proizvodnju

melanina. Treća teorija, autoimunološka hipoteza, temelji se na genetskim podacima povezanim s autoimunim bolestima i sugerira da imunološki sustav igra ključnu ulogu u razvoju vitiliga.

Unatoč uvjerljivim dokazima za sve ove teorije, nijedna od njih ne može potpuno objasniti uzrok vitiliga. Zbog toga se vjeruje da različiti faktori, uključujući stres, infekcije, mutacije i promjene u stanicama, mogu zajedno doprinijeti razvoju ove bolesti, što se naziva konvergencijskom teorijom (19).

4.3.2.2. Klinička slika

Vitiligo se manifestira bijelim mrljama na koži, često oštro ograničenim i simetričnim. Ovisno o obliku bolesti, depigmentacija može zahvatiti pojedinačne promjene, dijelove tijela ili čak većinu površine kože. Najčešće su pogođeni dijelovi tijela poput lica, prstiju, ruku, laktova, koljena, pazuha, prepone i anogenitalnog područja. Dlake na tim područjima također mogu postati bijele (20-21).

Oko 40% oboljelih može imati asimptomatska oštećenja mrežnice stoga su i kod oboljelih potrebni pregledi oftalmologa.

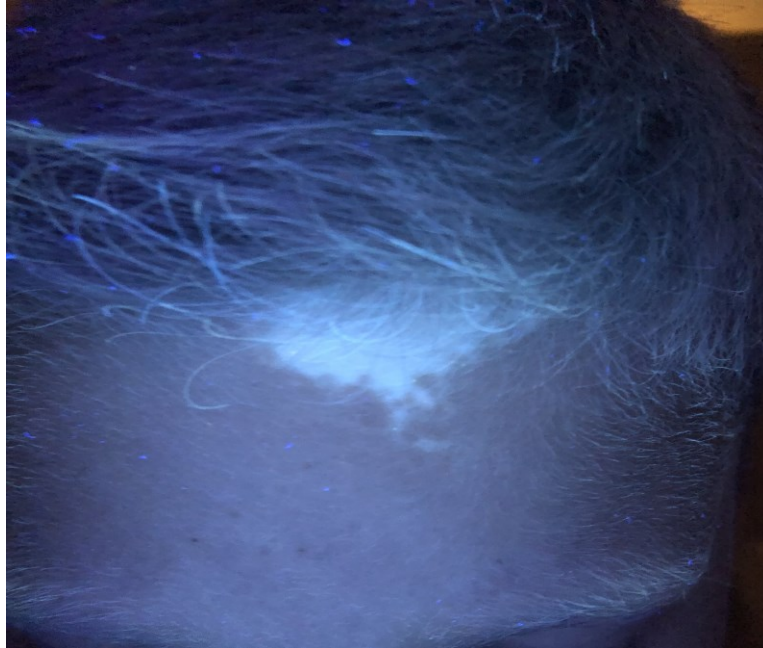

Slika 17. Vitiligo

(preuzeto sa: <https://my.clevelandclinic.org/-/scassets/images/org/health/articles/12419-vitiligo>; datum preuzimanja 01. listopada 2023.)

4.3.2.3. Dijagnoza i liječenje

Dijagnoza vitiliga obično se postavlja temeljem vizualnog pregleda kože, a može se koristiti Woodova svjetiljka.



Slika 18. Depigmentirano žarište pod Woodovom lampom (ljubaznošću profesorice priložena fotografija)

Preventivne i terapijske opcije uključuju:

1. **Fotoprotekciju:** Slično kao i kod albinizma, osobe s vitiligom trebaju se zaštititi od sunca kako bi spriječile daljnje gubitke pigmentacije na koži i razvoj karcinoma kože. To uključuje nošenje odjeće koja pokriva pogođena područja i korištenje krema sa SPF faktorom.
2. **Topički tretmani:** Steroidne kreme ili kreme s kalcineurinskim inhibitorima mogu se koristiti za vraćanje boje na depigmentirana područja. Fototerapija, koja uključuje izlaganje kože UV svjetlu, također može biti opcija.
3. **Kirurški tretmani:** U nekim slučajevima, iako iznimno rijetko, liječnici mogu predložiti kirurške postupke kao što su autotransplantacija melanocita ili mikrokožna transplantacija kako bi se poboljšala pigmentacija (19-20).

5. KVALITETA ŽIVOTA OBOLJELIH KOD OSOBA SA POREMEĆAJIMA PIGMENTACIJE

Poremećaji pigmentacije imaju veliki psihološki utjecaj na oboljelog. Važno je napomenuti da taj utjecaj nije nužno povezan s proširenosti kožnih promjena ili ozbiljnošću kožnog problema, već često ovisi o lokalizaciji promjena. Ako poremećaj zahvaća vidljiva područja poput lica ili ruku, osobe često osjećaju nelagodu, posebno ako nisu u mogućnosti prikriti ta područja (12). Redoviti pregledi i pravilna fotoprotekcija su nužni i mogu značajno poboljšati kvalitetu života osoba s albinizmom i vitiligom.

Oboljeli su često izloženi verbalnom nasilju, stigmatizaciji i odbacivanju od strane društva. Ove bolesti mogu ozbiljno ometati socijalizaciju i interakciju s drugima, što može rezultirati otežanim stvaranjem prijateljskih ili romantičnih veza. Također, mogu predstavljati prepreku u traženju partnera ili uzrokovati prekide u postojećim romantičnim vezama. Sve to može voditi do samopovređivanja, a u najtežim slučajevima, razmišljanja o samoubojstvu (22).

Psihološki problemi koji se vežu uz ove poremećaje uključuju stres, anksioznost, ljutnju, osjećaj bespomoćnosti, depresiju, sram, društvenu izolaciju, nisko samopoštovanje, negativnu percepciju vlastitog tijela i općenitu nelagodu. Stoga ističemo multidisciplinarni pristup oboljelima jer im je često potrebna (osim liječnika obiteljske medicine, dermatologa i oftalmologa) pomoć psihologa i psihijatra. Važno je istaknuti kako svaki oboljeli zahtjeva prilagođeni pristup prevenciji i liječenju, stoga je multidisciplinarni pristup ključan.

Dodatno, mnogi oboljeli izbjegavaju sportske aktivnosti zbog straha od izlaganja dijelova tijela koji su zahvaćeni bolešću. Unatoč tome što tjelesna aktivnost može poboljšati psihološko stanje i kvalitetu života, smanjiti anksioznost, stres i depresiju te povećati samopouzdanje, kod oboljelih sa poremećajima pigmentacije, posebno kod oboljelih s albinizmom i vitiligom, često ima suprotan učinak. Zbog toga, oboljeli pristupaju fizičkoj aktivnosti s oprezom. Sve ovo ukazuje na potrebu za boljim razumijevanjem i podrškom za oboljele od kožnih bolesti, kako bi se poboljšala njihova kvaliteta života i integracija u društvo (22-23-24-25).

Kako bi se pridonijelo lakšem suočavanju oboljeloga sa samom bolešću, nužno je neprestano isticati i poticati potrebu za komunikacijom među oboljelima kao i sa svima onima koji se tom

problematikom bave. U današnjem suvremenom svijetu, uz razvoj tehnologija koje se sve više koriste i koje dodatno pridonose lakšoj komunikaciji, mogu značajno pomoći udruge oboljelih koje se formiraju putem društvenih mreža (npr. *facebook*, *twitter* ili sl.) jer uprkos nabrojanim zdravstvenim problemima, oboljeli s albinizmom i vitiligom mogu se uspješno integrirati u društvo i uz primjerene mjere opreza, baviti se gotovo svim poslovima i aktivnostima kao i ostali njihovi sugrađani.

U našoj državi postoji grupa Albinizam u Hrvatskoj koju vodi osoba oboljela od ove bolesti u kojoj se tematiziraju različite teme važne za oboljele. Postoji i grupa za oboljele od vitiliga Vitiligo Croatia. No, mnogi oboljeli su aktivni i samostalno na svojim profilima kao primjerice dvije sestre iz Kazahstana koje obje boluju od albinizma iako je među njima dvanaest godina razlike. Objavu profila starije sestre prati preko 35 000 pratitelja.

Kako je albinizam u europskoj populaciji rijetka bolest tako je i percepcija javnosti o bolesti i posljedičnim zdravstvenim problemima s kojima se osobe s albinizmom suočavaju jako slaba. S druge strane, iako je na afričkom kontinentu relativno česta bolest, ondje su se oboljeli prisiljeni nositi još i sa problemom stigmatizacije i društvene diskriminacije kojoj su izvrgnute zbog specifične boje kože, kao i zbog magijskih vjerovanja o albinizmu, uvriježenih među domaćim stanovništvom.

Svake godine 13. lipnja obilježava se Svjetski dan svjesnosti o albinizmu kada se govori o bolesti, njenim simptomima, poteškoćama s kojima se oboljeli susreću u svakodnevnom životu dok se Svjetski dan oboljelih od vitiliga obilježava 25. lipnja na dan smrti američkog pjevača Michaela Jacksona, najpoznatije osobe oboljele od ove bolesti. Obilježavanja imaju za cilj približiti teškoće s kojima se oboljeli nose a koje moraju biti ozbiljnije shvaćene sa strane nacionalnih i međunarodnih institucija.

6. ZAKLJUČAK

Poremećaji pigmentacije obuhvaćaju širok spektar bolesti u kojima dolazi do promjene boje kože. Ovi poremećaji mogu biti nasljedni ili stečeni te se često javljaju zbog promjena u broju melanocita ili funkcionalnih smetnji u procesu stvaranja, sazrijevanja i sekrecije melanosoma.

U radu smo istaknuli nekoliko češćih bolesti hiperpigmentacije poput sunčanih pjega, melasme, lentiginoze, difuzne hiperpigmentacije i fiksnog egzantem te bijelu pitirjazu kao jednu od najčešćih hipopigmentacijskih bolesti.

Posebna pozornost je na bolestima potpunog gubitka pigmenta: albinizmu i vitiligu.

Albinizam je bolest koja rezultira depigmentacijom, a uzrokovan je mutacijama gena koji su ključni u stvaranju i transportu melanina. Najčešće mutacije prisutne su u genima *TYR*, *OCA2*, *TYRP1* i *SLC45A2*. Postoje dva glavna oblika albinizma: okularni i okulokutani. Okularni albinizam se prenosi mutacijom na X kromosomu, a smanjena pigmentacija zahvaća isključivo oči. Okulokutani albinizam ima različite kliničke varijante, pri čemu je albinizam tip IA najozbiljniji oblik. Kod njega se proizvodnja melanina potpuno prekida tijekom cijelog života. Ostali podtipovi okulokutanog albinizma, kao što su albinizam tip IB, tip II, tip III i tip IV, karakteriziraju manji nedostatak pigmenta koji se razvija tijekom vremena pa se svi ovi podtipovi manifestiraju smanjenom pigmentacijom kože i očiju.

Vitiligo je stečeni gubitak funkcionalnih melanocita, što rezultira područjima depigmentacije na koži i sluznicama. Iako uzrok nije potpuno jasan, postoji mogućnost da je riječ o autoimunom procesu, budući da se kod mnogih pacijenata javljaju i znakovi drugih autoimunih bolesti. Ovisno o obliku bolesti, depigmentacija može zahvatiti pojedinačne promjene, dijelove tijela ili čak većinu površine kože.

Kod oboljelih sa poremećajima pigmentacije značajno je smanjena kvaliteta života. Psihološki problemi koji se vežu uz ove poremećaje su različiti i uključuju stres, anksioznost, ljutnju, osjećaj bespomoćnosti, depresiju, sram, nisko samopoštovanje, negativnu percepciju vlastitog tijela i sl. Pravilna fotoprotekcija i redoviti pregledi oftalmologa i dermatologa su nužni i mogu značajno poboljšati kvalitetu života osoba s albinizmom i vitiligom. Važno je istaknuti kako svaki oboljeli zahtjeva prilagođeni pristup prevenciji i liječenju, stoga je multidisciplinarni pristup ključan.

7. LITERATURA

1. Kuht HJ, Maconachie GDE, Han J, Kessel L, van Genderen MM, McLean RJ, Hisaund M, Tu Z, Hertle RW, Gronskov K, Bai D, Wei A, Li W, Jiao Y, Smirnov V, Choi JH, Tobin MD, Sheth V, Purohit R, Dawar B, Girach A, Strul S, May L, Chen FK, Heath Jeffery RC, Aamir A, Sano R, Jin J, Brooks BP, Kohl S, Arveiler B, Montoliu L, Engle EC, Proudlock FA, Nishad G, Pani P, Varma G, Gottlob I, Thomas MG. Genotypic and Phenotypic Spectrum of Foveal Hypoplasia: A Multicenter Study. *Ophthalmology*. 2022 Jun;129(6):708-718. doi: 10.1016/j.ophtha.2022.02.010. Epub 2022 Feb 11. PMID: 35157951; PMCID: PMC9341240.
2. Basta-Juzbašić A. Poremećaji pigmentacije i diskromije. U: Basta-Juzbašić A i sur. *Dermatovenerologija*. Med Naklada, Zagreb 2014: 440-53..
3. Šitum M. Nevusi. U: Basta-Juzbašić A i sur. *Dermatovenerologija*. Med Naklada, Zagreb 2014: 617-33.
4. Summers, G.C. (2009). Albinism: Classification, Clinical Characteristics and Recent Findings. *Optometry and Vision Science*, 86(6), 659-662.
5. Bezerra Castaldelli G, Bezerra Castaldelli AJ, Anderson Castaldelli V. Oculocutaneous Albinism. *JAMA Ophthalmol*. 2021 Dec 1;139(12):e214068. doi: 10.1001/jamaophthalmol.2021.4068. Epub 2021 Dec 15. PMID: 34910112.
6. Ma EZ, Zhou AE, Hoegler KM, Khachemoune A. Oculocutaneous albinism: epidemiology, genetics, skin manifestation, and psychosocial issues. *Arch Dermatol Res*. 2023 Mar;315(2):107-116. doi: 10.1007/s00403-022-02335-1. Epub 2022 Feb 25. PMID: 35217926.
7. Chan HW, Schiff ER, Tailor VK, Malka S, Neveu MM, Theodorou M, Moosajee M. Prospective Study of the Phenotypic and Mutational Spectrum of Ocular Albinism and Oculocutaneous Albinism. *Genes (Basel)*. 2021 Mar 30;12(4):508. doi: 10.3390/genes12040508. PMID: 33808351; PMCID: PMC8065601.
8. Ford, J.D. (2014). Attitudes toward Persons with Albinism among a Sample of Barbadian and Trinidadian Nationals. *Caribbean Educational Research Journal*, 2(2), 32-49.

9. Ye H, Mao K, Zhao P. Oculocutaneous Albinism. *Asia Pac J Ophthalmol (Phila)*. 2023 Mar-Apr 01;12(2):268. doi: 10.1097/APO.0000000000000506. Epub 2022 Aug 18. PMID: 35342184.
10. Verkicharla P, Thakur S, Kammari P, Dhakal R, Das AV. Refractive development in individuals with ocular and oculocutaneous albinism. *Int Ophthalmol*. 2022 Jul;42(7):2007-2015. doi: 10.1007/s10792-021-02165-6. Epub 2022 May 19. PMID: 35587842.
11. Lipozenčić, J. i Pašić, A. (2000). Najčešće kronične dermatoze i njihov utjecaj na kvalitetu života. *Medicus*, 9(1), 17-23.
12. Kotrulja, L. i Šitum, M. (2004). Psihodermatologija. *Medix*, 10, 143-145.
13. Galli J, Loi E, Dusi L, Pasini N, Rossi A, Scaglioni V, Mauri L, Fazzi E. Oculocutaneous albinism: the neurological, behavioral, and neuro-ophthalmological perspective. *Eur J Pediatr*. 2023 Jun;182(6):2723-2733. doi: 10.1007/s00431-023-04938-w. Epub 2023 Apr 3. PMID: 37009951; PMCID: PMC10257606.
14. Dumitrescu AV, Pfeifer WL, Drack AV. Clinical phenocopies of albinism. *J AAPOS*. 2021 Aug;25(4):220.e1-220.e8. doi: 10.1016/j.jaapos.2021.03.015. Epub 2021 Jul 17. PMID: 34280564.
15. Hansen TB, Torner-Jordana J, Kessel L. Photosensitivity and filter efficacy in albinism. *J Optom*. 2023 Jul-Sep;16(3):214-220. doi: 10.1016/j.optom.2022.07.002. Epub 2022 Aug 24. PMID: 36028395; PMCID: PMC10323186.
16. Grønskov, K., Ek, J. i Brøndum-Nielsen, K. (2007). Oculocutaneous Albinism. *Orphanet Journal of Rare Diseases*, 43(2), 1-8.
17. Bakija-Konsuo, A. Nasljeđivanje. U: Bakija-Konsuo A. *Mal de Meleda - the Mljet disease*. Medicinska naklada. Zagreb 2017.; str. 51-53.
18. Online Mendelian Inheritance in Man, OMIM. Mc-Kusick-Nathans Institute of Genetic Medicine, John Hopkins University and National Center for Biotechnology Information, National Library of Medicine. Dostupno na: <http://www.ncbi.nlm.nih.gov/omim/> datum pristupa: 18. listopada 2023.

19. GenCards: The Human Gene Database. Dostupno na: <https://www.genecards.org/> datum pristupa: 18. listopada 2023.
20. Kirkwood, B.J. (2009). Albinism and its Implications with Vision. *The Journal of the American Society of Ophthalmic Registered Nurses*, 34(2), 13-16.
21. Hernandez, N.E. i Harper, D.C. (2007). Research on Psychological and Personal Aspects of Albinism: A Critical Review. *Rehabilitation Psychology*, 52(3), 263-271.
22. Kostopoulou, P., Jouary, T., Quintard, B., Ezzedine, K., Marques, S., Boutchnei, S. i Taieb, A. (2009). Objective vs. Subjective factors in the psychological impact of vitiligo: the experience from a French referral centre. *British Journal of Dermatology*, 161(1), 128- 133.
23. Bulat, V., Šitum, M., Madiraca, D., Majcen, K., Džapo, A. i Ježovita, J. (2014). Vitiligo in Croatia: A Case Report. *Collegium Antropologicum*, 38(4), 1191-1194.
24. Zandi, S., Farajzadeh, S. i Saberi, N. (2011). Effect of vitiligo on self reported quality of life in Southern part of Iran. *Journal of Pakistan Association of Dermatologists*, 21,(1), 4-9.
25. Maia, M., dos Santos, G.A., Fornazier, Volpini, B.M. i Penon Rujula, M.J. (2015). Quality of Life in Patients with Oculocutaneous Albinism. *Anais Brasileiros de Dermatologia*, 90(4), 513-517.
26. Mateen, A., Syed, R., Alharbi, K.K. i Khan, I.A. (2015). An Overview of Quality of Life in Vitiligo Patients – At Glance. *Journal of Pigmentary Disorders*, S3, 1-3.

8. POPIS SLIKA

Slika 1. Osnove melanogeneze.....	4
Slika 2. Fototipovi kože	5
Slika 3. Efelide ili sunčane pjege	6
Slika 4. Melazma.....	7
Slika 5. Lentigo	8
Slika 6. Fiksni medicamentozni osip.....	9
Slika 7. Pityriasis Alba	10
Slika 8. Kromosom 11 sa lokusom za gen TYR	12
Slika 9. Kromosom 9 sa lokusom za gen OCA2.....	12
Slika 10. Kromosom 9 sa lokusom za gen TYR	13
Slika 11. Kromosom 5 sa lokusom za gen SLC45A2	13
Slika 12. Albinizam tip 1A.....	14
Slika 13. Okularni albinizam tip 1	16
Slika 14. Klinička slika oboljelog s albinizmom.....	16
Slika 15. Albinizam tip 1B.....	17
Slika 16. Kromosom 5 sa lokusom za gen SLC45A2.....	20
Slika 17. Vitiligo	22
Slika 18. Depigmentirano žarište pod Woodovom lampom	23

IZJAVA

S punom odgovornošću izjavljujem da sam završni rad „Albinizam - genetika, kvaliteta života, terapijske opcije“ izradila samostalno, služeći se navedenim izvorima podataka i uz stručno vodstvo mentorice Ana Bakija-Konsuo, Izv. prof. dr. sc.

Ime i prezime studentice:

Potpis
