

"Kraniofacijalne neuralgije"

Bičanić, Antonia

Undergraduate thesis / Završni rad

2024

Degree Grantor / Ustanova koja je dodijelila akademski / stručni stupanj: **University of Dubrovnik / Sveučilište u Dubrovniku**

Permanent link / Trajna poveznica: <https://um.nsk.hr/um:nbn:hr:155:667097>

Rights / Prava: [In copyright](#)/[Zaštićeno autorskim pravom.](#)

Download date / Datum preuzimanja: **2024-08-04**



Repository / Repozitorij:

[Repository of the University of Dubrovnik](#)



SVEUČILIŠTE U DUBROVNIKU
ODJEL ZA STRUČNE STUDIJE
PREDDIPLOMSKI STRUČNI STUDIJ SESTRINSTVO

ANTONIA BIČANIĆ

KRANIOFACIJALNE NEURALGIJE

ZAVRŠNI RAD

DUBROVNIK, 2024.

SVEUČILIŠTE U DUBROVNIKU
ODJEL ZA STRUČNE STUDIJE
PREDDIPLOMSKI STRUČNI STUDIJ SESTRINSTVO

KRANIOFACIJALNE NEURALGIJE

ZAVRŠNI RAD

STUDENTICA:

ANTONIA BIČANIĆ

MENTOR:

MR. DRAGUTIN PETKOVIĆ, DR.MED.

DUBROVNIK, 2024.

Zahvaljujem mentoru na pruženoj podršci i strpljenju tijekom pisanja ovoga rada.

Hvala mojoj obitelji na razumjevanju i podršci tijekom školovanja, a najviše im hvala jer su vjerovali u mene.

Zahvaljujem mužu i kćeri koji su mi bili najveća motivacija da završim ovaj fakultet.

SADRŽAJ

SAŽETAK	6
SUMMARY	7
1. UVOD	8
2. KLASIFIKACIJA KRANIOFACIJALNIH NEURALGIJA	9
3. TRIGEMINALNA NEURALGIJA	11
3.1. Anatomija	11
3.2. Epidemiologija	11
3.3. Etiologija i patofiziologija	12
3.4. Klinička slika i tipovi neuralgije n.trigeminusa	13
3.4.1. Klasična trigeminalna neuralgija	13
3.4.2. Klasična trigeminalna neuralgija, potpuno paroksizimalna	14
3.4.3. Klasična trigeminalna neuralgija s pridruženim perzistentnim bolovima lica	15
3.4.4. Bolna trigeminalna neuropatija uslijed akutnog herpes zoster	15
3.4.5. Postherpetična trigeminalna neuropatija	16
3.4.6. Bolna posttraumatska trigeminalna neuropatija	16
3.4.7. Bolna trigeminalna neuropatija uzrokovana demijelinizacijskim plakovima	17
3.4.8. Bolna trigeminalna neuropatija uzrokovana ekspanzivnom lezijom	17
3.4.9. Bolna trigeminalna neuropatija uzrokovana ostalim poremećajima	18
3.5. Dijagnostika	18
3.6. Diferencijalna dijagnoza	18
3.7. Liječenje	19
4. GLOsofaringealna neuralgija	21
4.1. Anatomija	21

4.2. Epidemiologija	22
4.3. Etiologija i patofiziologija	22
4.4. Klinička slika i tipovi neuralgije n.glossopharyngeusa	22
4.5. Dijagnostika	23
4.6. Diferencijalna dijagnoza	24
4.7. Liječenje	25
5.NERVUS INTERMEDIUS (NERVUS FACIALIS) NEURALGIJA	26
5.1. Anatomija	26
5.2. Epidemiologija	27
5.3. Etiologija i patofiziologija	27
5.4. Klinička slika i tipovi neuralgije n.intermediusa	27
5.4.1. Klasična neuralgija n.intermediusa	27
5.4.2. Neuropatija n.intermediusa koja se pripisuje herpest zoster infekciji	28
5.5. Dijagnostika	29
5.6. Diferencijalna dijagnoza	29
5.7. Liječenje	29
6. OKCIPITALNA NEURALGIJA	31
6.1. Anatomija	31
6.2. Epidemiologija	31
6.3. Etiologija i patofiziologija	31
6.4. Klinička slika i tipovi okcipitalne neuralgije	32
6.5. Dijagnostika	33
6.6. Diferencijalna dijagnoza	33
6.7. Liječenje	33
7. PRIKAZ SLUČAJA	34
8. ZAKLJUČAK	36

9. LITERATURA

37

10. PRILOZI

40

SAŽETAK

Kraniofacijalne neuralgije predstavljaju bolne sindrome glave i lica. Nastaju kao posljedica strukturnog i/ili funkcionalnog oštećenja perifernog ili središnjeg živčanog sustava, uslijed infekcije, traume, kemoterapije, zračenja, operacije, metaboličkog poremećaja, kompresije itd. Za neuralgije je karakteristična, prodorna, sjevajuća bol. Obično se javljaju unilateralno, provocirane različitim trigger čimbenicima. Mogu biti idiopatske i simptomatska. Najčešće kraniofacijalne neuralgije su: trigeminalna, glosofaringealna, okcipitalna, posterpetička, periorbitalna i neuralgija intermedijalnog živca. U ovom preglednom radu biti će prikazane najnovije spoznaje o epidemiologiji, patofiziologiji, kliničkoj slici, dijagnostičkim kriterijima, diferencijalnoj dijagnozi i liječenju kraniofacijalnih neuralgija, uz prikaz slučaja neuralgije trigeminusa.

KLJUČNE RIJEČI: neuralgija lica, bol, znaci i simptomi, dijagnoza, terapija

SUMMARY

Craniofacial neuralgias are painful syndromes of the head and face. They arise as a result of structural and/or functional damage to the peripheral or central nervous system as a result of infection, trauma, chemotherapy, radiation, surgery, metabolic disorder, compression, etc. Neuralgia is characterized by penetrating, radiating pain. They usually occur unilaterally, provoked by various trigger factors. They can be idiopathic or symptomatic. The most common craniofacial neuralgias are trigeminal, glossopharyngeal, occipital, postherpetic, periorbital, and intermediate nerve neuralgias. This review will present the latest knowledge on epidemiology, pathophysiology, clinical picture, diagnostic criteria, differential diagnosis, and treatment of craniofacial neuralgia, along with a case report of trigeminal neuralgia.

KEYWORDS: facial neuralgia, pain, signs and symptoms, diagnosis, therapy

1. UVOD

Kraniofacijalne neuralgije predstavljaju bolne sindrome glave i lica. Nastaju kao posljedica strukturnog i/ili funkcionalnog oštećenja perifernog ili središnjeg živčanog sustava, uslijed infekcije, trauma, kemoterapije, zračenja, operacije, metaboličkog poremećaja, kompresije itd. Za neuralgije je karakteristična, prodorna, sijevajuća bol. Obično se javljaju unilateralno, provocirane različitim trigger čimbenicima. Mogu biti idiopatske i simptomatska. Najčešće kraniofacijalne neuralgije su: trigeminalna, glosofaringealna, okcipitalna, postherpetička, periorbitalna i neuralgija intermedijalnog živca. U ovom preglednom radu će biti prikazane najnovije spoznaje o epidemiologiji, patofiziologiji, kliničkoj slici, dijagnostičkim kriterijima, diferencijalnoj dijagnozi i liječenju kraniofacijalnih neuralgija, temeljem uvida u stručne i znanstvene radove na ovu temu dostupne u bazi podataka PubMed i ostaloj dostupnoj literaturi, a biti će prikazan i slučaj trigeminalne neuralgije iz kliničke prakse.

2. KLASIFIKACIJA KRANIOFACIJALNIH NEURALGIJA

Međunarodna klasifikacija glavobolja - 3. izdanje (MKG-3) definira kraniofacijalne neuralgije u 13. poglavlju “Bolne kranijalne neuropatije i ostali bolovi lica” i dijeli ih na sljedeći način (1):

13.1 Trigeminalna neuralgija

13.1.1. Klasična trigeminalna neuralgija

13.1.1.1. Klasična trigeminalna neuralgija, potpuno paroksizmalna

13.1.1.2. Klasična trigeminalna neuralgija s pridruženim perzistentnim bolom lica

13.1.2. Bolna trigeminalna neuropatija

13.1.2.1. Bolna trigeminalna neuropatija koja se pripisuje akutnom herpes zosteru

13.1.2.2. Postherpatična trigeminalna neuropatija

13.1.2.3. Bolna posttraumatska trigeminalna neuropatija

13.1.2.4. Bolna trigeminalna neuropatija koja se pripisuje plaku multiple skleroze

13.1.2.5. Bolna trigeminalna neuropatija koja se pripisuje ekspanzivnoj leziji

13.1.2.6. Bolna trigeminalna neuropatija koja se pripisuje ostalim poremećajima

13.2. Glosofaringealna neuralgija

13.3. Neuralgija intermedijalnog (facijalnog) živca

13.3.1. Klasična neuralgija n.intermediusa

13.3.2. Neuropatija n.intermediusa koja se pripisuje herpes zosteru

13.4. Okcipitalna neuralgija

13.5. Optički neuritis

13.6. Glavobolja koja se pripisuje ishemičkoj parezi okularnih motornih živaca

13.7. Tolosa-Huntov sindrom

13.8. Paratrigeminalni okulosimpatički (Raederov) sindrom

13.9. Rekurentna bolna oftalmoplegična neuropatija

13.10. Sindrom pečenja usta – BMS (engl. burning mouth syndrome)

13.11. Perzistentni idiopatski bol lica – PIFP (engl. persistent idiopathic facial pain)

13.12. Centralni neuropatski bol

13.12.1. Centralni neuropatski bol koji se pripisuje multiploj sklerozi

13.12.2. Centralna bol poslije moždanog udara – CPSP (engl. central post-stroke pain)

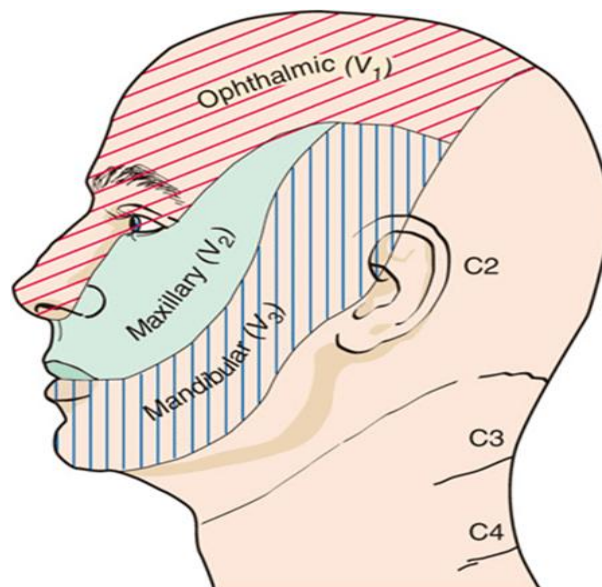
Bolovi u području glave i vrata prenose se aferentnim vlaknima *n.trigeminosa*, *n.intermediusa*, *n.glossopharyngeusa* i *n.vagusa* te gornjim cervikalnim korijenovima putem *n.occipitalisa* (2).

Živci mogu biti podraženi mehaničkom kompresijom, istežanjem, hladnoćom ili drugim uzrocima što izaziva bolove u zoni inervacije zahvaćenog živca. Uzrok bolova može biti nepoznat (idiopatska ili primarna neuralgija) ili poznat (sekundarna ili simptomatska neuralgija). Primjer simptomatske neuralgije je infekcija herpes zosterom ili kompresija živca krvnom žilom (neurovaskularni konflikt).

3. TRIGEMINALNA NEURALGIJA

3.1. Anatomija

Nervus trigeminus (trodjelni živac) peti je kranijski živac. Sastoji se od motoričkog i osjetnog korijena. Motorički inervira žvačnu muskulaturu (*m.masseter*, *m.temporalis*, *m.pterygoideus*), dio mišića ždrijela (*m. tensor tympani*, *m.tensor veli palatini*) i dio suprahoidnih mišića (*m. mylohyoideus* i prednji trbuh *m. digastricus*). Osjetno inervira kožu lica i oglavka, zube, usnu i nosnu šupljinu, paranazalne sinuse, tvrdi moždani ovojnicu i sluznicu oka. Osjetne jezgre *n.trigeminusa* nalaze u lateralnom dijelu moždanog debla, između mezencefalona i trećeg vratnog kralješka. U mezencefaličnoj jezgri nalaze se tijela osjetnih pseudounipolarnih stanica koje prenose osjet s periferije. U središnjem dijelu tegmentuma ponsa nalazi se motorička jezgra *n.trigeminusa*. Ganglion Gasseri (semilunare) predstavlja račvište na kojem se *n. trigeminus* grana na svoja tri osnovna ogranka: *n.ophtalmicus*, *n.maxillaris* i *n.mandibularis* (Slika 1) (2,3).



Slika 1. Prikaz inervacijskih područja triju glavnih ogranaka *n.trigeminusa*

(izvor: <https://doctorlib.info/neurology/harrison-neurology-clinical-medicine/34.html>)

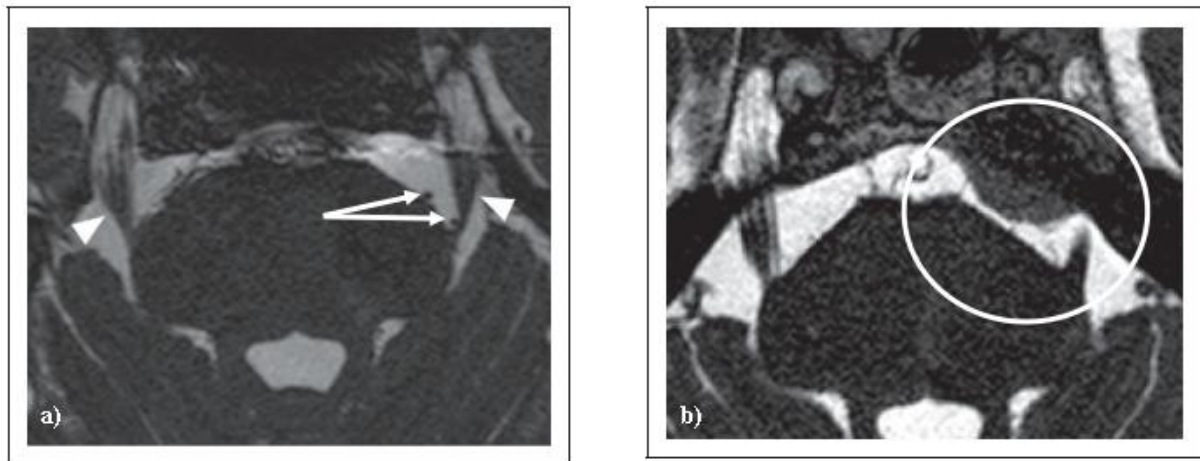
3.2. Epidemiologija

Ukupna prevalencija trigeminalne neuralgije procjenjuje se na 0,16-0,3%, dok je godišnja incidencija 4-29 na 100.000 osoba-godina. Učestalija je kod žena nego kod muškaraca (omjer

Ž:M 3:2). Incidencija se povećava s dobi, s prosječnom dobi početka od 53-57 godina i rasponom od 24-93 godine u odraslih osoba. Nadalje, nedavna studija pedijatrijske klinike za glavobolju identificirala je petoro djece u dobi od 9,5-16,5 godina s trigeminalnom neuralgijom ističu Lambriu, Zakrzewska i Matharu (4). Osim dobi i spola, multipla skleroza je dobro poznati čimbenik rizika za nastanak neuralgije *n.trigeminusa* i javlja se kod 2-4% pacijenata (5).

3.3. Etiologija i patofiziologija

1934. Dandy je utvrdio da kod najmanje 30% pacijenata s neuralgijom *n.trigeminusa* postoji neurovaskularni konflikt pri čemu obično *a.cerebelli superior* komprimira *n.trigeminus*. Trajanjem kompresije živca nakon prvotnog demijelinizacijskog dolazi do aksonalnog oštećenja (6). Neurovaskularni konflikt dovodi do morfoloških promjena *n.trigeminusa* poput distorzije, dislokacije, distenzije ili atrofije (Slika 2a). S druge strane, ponekad “jednostavni kontakt” krvne žile i *n.trigeminusa* ne izaziva strukturalne promjene živca, a post-mortem je dokazan i kod osoba koje tijekom života nisu imale kliničkih simptoma i znakova neuralgije *n.trigeminusa* (6).



Slika 2a): MRI pacijenta s lijevostranom trigeminalnom neuralgijom uslijed neurovaskularnog konflikta.

Slika 2b): MRI pacijenta s lijevostranom trigeminalnom neuralgijom uslijed kompresije meningeomom (6)

U sekundarnoj trigeminalnoj neuralgiji možemo detektirati ne samo neurovaskularni konflikt već i kompresiju *n.trigeminusa* tumorom (meningeom, neurinom), arteriovenskom malformacijom ili aneurizmom cerebralne krvne žile (Slika 2b).

3.4. Klinička slika i tipovi neuralgije *n.trigeminusa*

Trigeminalnu neuralgiju karakteriziraju opetovani, kratkotrajni, paroksizmalni, jednostrani bolovi poput udara struje koji se javljaju u području inervacije jedne ili više grana *n.trigeminusa*. Kao trigger čimbenici javljaju se radnje kao što su zijevanje, žvakanje, pranje zubi, izloženost hladnoći itd. (1).

3.4.1. Klasična trigeminalna neuralgija

Radi se o neuralgiji koja je najčešće idiopatska, a u manjem broju slučajeva posljedica neurovaskularnog konflikta. Ranije se za opis ove neuralgije koristio termin “bolni tik” (franc. “tic douloureux”) obzirom da kod nagle pojave ove intenzivne boli pacijent refleksno zatvara oko na zahvaćenoj strani (1).

Dijagnostički kriteriji (1):

- A. Najmanje tri napada unilateralnog bola lica koji ispunjava kriterije B i C.
- B. Bol je prisutan u jednoj ili više grana *n.trigeminusa*, ali ne i izvan inervacijskog područja *n.trigeminusa*
- C. Bol karakteriziraju najmanje tri od sljedeće četiri osobine:
 1. ponavljani paroksizmalni napad boli koji traje od dijelića sekunde do 2 minute.
 2. visok intenzitet boli
 3. bol je poput udara struje, uboda, probadajućeg karaktera
 4. bol je provocirana bezazlenim, neškodljivim podražajem zahvaćenog dijela lica
- D. Bez klinički manifestnog neurološkog deficita

E. Klinička slika se ne može objasniti niti jednom drugom dijagnozom iz MKG-3.

Atake bolova nekada mogu nastupati spontano, bez djelovanja provocirajućih čimbenika, ali najmanje tri napadaja moraju biti provocirana da bi bili zadovoljeni dijagnostički kriteriji. Hipestezija i hipalgezija u zahvaćenom području *n.trigeminusa* ukazuju na aksonalno oštećenje. Uvijek je potrebno napraviti ekstenzivnu neuroradiološku obradu kako bi se sa sigurnošću isključili slučajevi simptomatske neuralgije. Hiper-algezija u zahvaćenom području inerviranom od strane *n.trigeminusa* najčešće je posljedica smanjenog praga boli kod pacijenta i nije razlog za dodatnu neuroradiološku obradu. U slučajevima simptomatske neuralgije uslijed neurovaskularnog konflikta, *n.trigeminus* je najčešće komprimiran s *a.cerebelli superior*. Obzirom na intenzivne bolove većina pacijenata može točno definirati vrijeme pojave bolova. Najčešće se bolovi javljaju u inervacijskom području *n.maxillarisa* i *n.mandibularisa* i praktično nikada ne prelaze na suprotnu stranu. Opisani su rijetki slučajevi obostrane neuralgije *n.trigeminusa*. Period refrakternosti, pri kojemu provocirajućim čimbenicima nije moguće izazvati bolove, obično se javljaju neposredno nakon bolnog paroksizma. Uz bolove se ponekad javljaju vegetativni simptomi kao što su epifora i hiperemija očne spojnice. Trajanjem neuralgije *n.trigeminusa* bolovi mogu postajati duži i intenzivniji te značajno utjecati na kvalitetu života, mogućost hranjenja, te dovesti do gubitka tjelesne težine i psihosocijalnih posljedica. Između paroksizama, većina pacijenata je asimptomatska (1).

3.4.2. Klasična trigeminalna neuralgija, potpuno paroksizmalna

Dijagnostički kriteriji (1):

A. Ponavljajuće atake unilateralnih bolova lica koji zadovoljavaju kriterije klasične trigeminalne neuralgije.

B. Nema perzistentnih bolova lica između ataka.

C. Klinička slika se ne može objasniti niti jednom drugom dijagnozom iz MKG-3.

Ovaj tip neuralgije *n.trigeminusa*, bar na početku ima bolji odgovor na simptomatsku farmakoterapiju (osobito karbamazepin ili okskarbazepin).

3.4.3. Klasična trigeminalna neuralgija s pridruženim perzistentnim bolovima lica

Ranije se za ovaj tip neuralgije koristio naziv atipična trigeminalna neuralgija ili trigeminalna neuralgija tip 2.

Dijagnostički kriteriji (1):

- A. Opetovani napadaji unilateralnih bolova lica koji zadovoljavaju dijagnostičke kriterije za klasičnu trigeminalnu neuralgiju.
- B. Perzistentni bolovi lica umjerenog inteziteta u zahvaćenoj regiji.
- C. Klinička slika se ne može objasniti niti jednom drugom dijagnozom iz MKG-3.

Centralna senzitivizacija je mogući uzrok perzistentnih bolova kod ovog tipa neuralgije *n.trigeminusa*. Rijetko se uspijeva izazvati primjenom provocirajućih čimbenika. Neurovaskularni konflikt se rijetko dijagnosticira, a rezultati liječenja (farmakoterapija ili neurokirurško liječenje) su općenito lošiji.

3.4.4. Bolna trigeminalna neuropatija uslijed akutnog herpes zostera

Dijagnostički kriteriji (1):

A. Jednostrana bol glave i/ili lica koja traje najmanje 3 mjeseca i zadovoljava kriterije pod C.

B. Uzročnost je dokazana s bar jednim od navedenih podkriterija:

- 1. herpetičke eflorescencije u području inervacije jedne ili više grana *n.trigeminusa*.
- 2. detekcija virusne varicella-zoster DNK u likvoru PCR tehnikom.

C. Uzročnost je dokazana s oba navedena podkriterija:

- 1. bol prethodi herpetičkoj erupciji najmanje 7 dana.
- 2. bol je lokaliziran u inervacijskom području jedne ili više grana *n.trigeminusa* (ipsilateralno).

D. Klinička slika se ne može objasniti niti jednom drugom dijagnozom iz MKG-3.

Herpes zoster zahvaća trigeminalni ganglij u 10–15% slučajeva, pri čemu je oftalmička grana zahvaćena u oko 80% pacijenata. Rijetka je pojava herpes zostera bez kožnih eflorescencija (“zoster sine eruptione”). Dijagnoza se u tom slučaju postavlja temeljem detekcije varicella-zoster virusne DNK u likvoru. Bolovi imaju karakter žarenja, pečenja, probadanja, peckanja i

udružena je s alodinijom. Oftalmički herpes zoster može biti udružen s lezijom bulbomotoričkih živaca (n.III, n.IV, n.VI). Najčešće se dijagnosticira kod imunokompromitiranih osoba (limfom, AIDS).

3.4.5. Postherpetična trigeminalna neuropatija

Ranije korišćeni termin: postherpetična trigeminalna neuralgija.

Dijagnostički kriteriji (1):

A. Unilateralni bolovi glave i/ili lica koji traju ili se ponavljaju tijekom perioda ≥ 3 mjeseca i ispunjavaju kriterij C.

B. Anamnestički podatak o herpes zoster infekciji jedne ili više grana *n.trigeminusa*.

C. Uzročnost je dokazana s oba navedena podkriterija:

1. bol je vremenski povezan s herpes zosterom.

2. bol je lokalizirana u inervacijskom području jedne ili više grana *n.trigeminusa*.

D. Klinička slika se ne može objasniti niti jednom drugom dijagnozom iz MKG-3.

Najčešće se javlja kod starijih osoba. Prva grana *n.trigeminusa* je najčešće zahvaćena. Bolovi su tipa žarenja i svrbeža. U zahvaćenoj regiji prisutne su sekvele herpetičkih eflorescencija u vidu blijedih ili svijetloružičastih ožiljaka, uz smetnje osjeta i alodiniju.

3.4.6. Bolna posttraumatska trigeminalna neuropatija

Dijagnostički kriteriji (1):

A. Jednostrani bolovi lica i/ili usta koji zadovoljavaju kriterije pod C.

B. Anamneza ozljede *n.trigeminusa*, uz klinički nalaz pozitivnih simptoma (hiperalgezija ili alodinija) i/ili negativnih simptoma (hipestezija, hipalgezija) kao posljedice disfunkcije *n.trigeminusa*.

C. Uzročnost je dokazana s oba navedena podkriterija:

1. bol je lokalizirana u distribuciji oštećenog *n.trigeminusa*.

2. bol se razvija unutar 3-6 mjeseci od trauma.

D. Klinička slika se ne može objasniti niti jednom drugom dijagnozom iz MKG-3.

Trauma može biti mehanička, kemijska, termička ili radijacijska. Bolovi mogu biti paroksizmalni, konstantni ili miješoviti. Kod postganglijskog oštećenja izazvanog zračenjem simptomi se mogu javiti i nakon više od 3 mjeseca.

3.4.7. Bolna trigeminalna neuropatija uzrokovana demijelinizacijskim plakovima

Dijagnostički kriteriji (1):

A. Bol u glavi i/ili licu koji ima karakteristike klasične trigeminalne neuralgije s ili bez pridruženog perzistentnog bola lica, pri čemu nije neophodno da se radi o jednostranim bolovima.

B. Postavljena dijagnoza multiple skleroze

C. Demijelinizacijski plak koji zahvaća korijen *n.trigeminusa* vidljiv na magnetskoj rezonanci mozga. Kod osoba kod kojih nije moguće napraviti neuroradiološku obradu, oštećenje se dokazuje neurofiziološkom obradom (blink refleks). .

D. Klinička slika se ne može objasniti niti jednom drugom dijagnozom iz MKG-3.

Studije pokazuju da oko 7% pacijenata s multiplom sklerozom ima sindrom sličan klasičnoj trigeminalnoj neuralgiji. Bolovi su često bilateralni i refrakterni na farmakoterapiju.

3.4.8. Bolna trigeminalna neuropatija uzrokovana ekspanzivnom lezijom

Dijagnostički kriteriji (1):

A. Jednostrani bolovi glave i/ili lica s karakteristikama klasične trigeminalne neuralgije s ili bez pridruženog perzistentnog bola lica, a koji ispunjavaju kriterije pod C.

B. Ekspanzivna lezija i kontakt između lezije i *n.trigeminusa* moraju biti dokazani neuroradiološki.

C. Bol se javlja pri kontaktu ekspanzivne lezije i *n.trigeminusa*.

D. Klinička slika se ne može objasniti niti jednom drugom dijagnozom iz MKG-3.

3.4.9. Bolna trigeminalna neuropatija uzrokovana ostalim poremećajima

Dijagnostički kriteriji (1):

A. Bol glave i/ili lica koja ima karakteristike klasične trigeminalne neuralgije s ili bez pridruženog perzistentnog bola lica, a koji ne mora biti jednostran.

B. Bolest koja je dijagnosticirana nije navedena među ranije spomenutim uzrocima trigeminalne neuropatije.

C. Bol se javlja nakon što je osnovna bolest otkrivena ili je pomogao da se postavi dijagnoza osnovne bolesti.

D. Klinička slika se ne može objasniti niti jednom drugom dijagnozom iz MKG-3.

3.5. Dijagnostika

Dijagnoza neuralgije *n.trigeminusa* temelji se na dijagnostičkim kriterijima (1). Stoga su klinički znakovi i simptomi ključni pri postavljanju dijagnoze. Neuroradiološka obrada (MSCT ili MR mozga) koriste se radi isključenja ev. kompresije *n.trigeminusa* krvnom žilom, aneurizmom, arterivenskom malformacijom ili tumorom.

3.6. Diferencijalna dijagnoza

Popis diferencijalnih dijagnoza je dug i uključuje niz patoloških stanja sinusa, zuba, temporomandibularnih zglobova, očiju, nosa i vrata. Većinu ovih stanja je moguće isključiti ciljanom anamnezom i fizikalnom pregledom. Međutim, postoje neka stanja koja su iznimno slična neuralgiji *n.trigeminusa* kao što su: glosofaringealna neuralgija, neuralgija *n.intermediusa*, okcipitalna neuralgija. Smetnje su sličnog karaktera, ali različite lokalizacije (7).

Napadaji kratkotrajne jednostrane neuralgične glavobolje s autonomnim simptomima (SUNA; engl. short-lasting unilateral neuralgiform headache attacks with cranial autonomic symptoms), napadaji kratkotrajne jednostrane neuralgične glavobolje s injekcijom

konjunktive i suzenjem (SUNCT; engl. short-lasting unilateral neuralgiform headache attacks with conjunctival injection and tearing) ili paroksizmalna hemikranija uzrokuju oštru bol u orbitalnom, supraorbitalnom ili temporalnom području koja se javlja prilikom dodira ili spontano te je praćena autonomnim simptomima na istoj strani te mogu biti uzrok pogrešne dijagnoze (1).

Cluster glavobolja uzrokuje bol u orbitalnom, supraorbitalnom ili temporalnom području uz prisutnost autonomnih simptoma i nemira (1). Traje od 15 do 180 minuta i za razliku od neuralgije *n.trigeminusa* može mijenjati stranu. Diferencijalna dijagnoza odontogenih uzroka boli prema Maarbjerg i sur. uključuje puknuti zub, karijes, pulpitis (6).

3.7. Liječenje

Antikonvulzivni lijek karbamazepin je lijek izbora u liječenju TN. Drugi lijek izbora je okskarbazepin. U usporedbi između ova dva lijeka, učinkovitost je vrlo slična, ali tolerabilnost je bolja kod okskarbazepina. Mogu se koristiti i drugi lijekovi poput baklofena, lamotrigina, klonazepama, topiramata, fenitoina, gabapentina, pregabalina i natrijevog valproata. Politerapija je korisna kada pacijenti ne mogu tolerirati više doze karbamazepina. Opioidi se smatraju neučinkovitim protiv TN i stoga se ne bi trebali propisivati. Antidepresivi poput amitriptilina i duloksetina te anksiolitici se koriste u liječenju popratne depresije i anksioznosti. Akupunktura može biti opcija u liječenju idiopatske TN zbog njenog analgetskog učinka (8).

Blokada primjenom lokalnog anestetika zajedno s apsolutnim alkoholom ili glicerinom također je vrlo učinkovita u smanjenju boli. Ako se blokade živaca primjenjuju pravilno, pacijent može biti bez simptoma nekoliko mjeseci pa čak i godina. Blokade također smanjuju i potrebu za primjenom medikamentne terapije. Primjena botulinum toksina tipa A (BTX-A) može biti korisna u refrakternim slučajevima TN. Nedavna meta-analiza pokazala je smanjenje boli za -3,009 bodova na verbalnoj skali ocjene od 0 do 10 (CI od 95%, $p < 0,001$) nakon primjene BTX-A (8).

Kirurške metode liječenja primjenjuju se u slučajevima TN refraktorne na medikamentnu terapiju kao i u slučajevima nuspojava farmakoterapije. Mikrovaskularna dekompresija je kirurški tretman izbora kod TN koji je refraktoran na farmakoterapiju, osobito kod mlađih osoba. Pacijentima s komorbiditetima se preporuča tretman gama nožem, perkutana kompresija balonom, rizotomija glicerolom i radiofrekvencijska termokoagulacija.

Djelomična disekcija senzornog korijena *n.trigeminusa* i endoskopska dekompresija *n.trigeminusa* indicirana je u slučajevima neuspješne primjene ranije nabrojanih metoda liječenja (8).

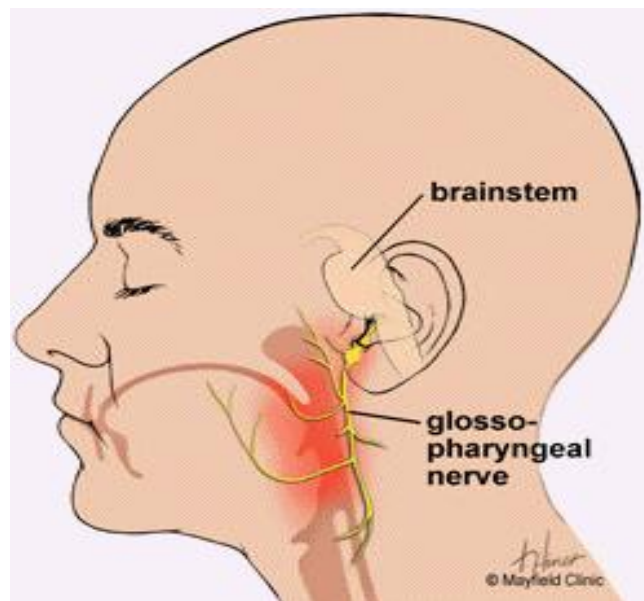
Prilikom razmatranja izbora kirurškog liječenja, preporuča se suradnja neurologa i neurokirurga koji moraju detaljno razmotriti načine ovog liječenja s pacijentom. U ovim slučajevim najbolje je uputiti pacijenta u centre izvrsnosti s iskustvom u primjeni ovih metoda liječenja. Cruccu preporuča kirurško liječenje refrakterne TN kod pacijenata s multiplom sklerozom (9). Mikrovaskularnom dekompresijom *n.trigeminusa* postiže se kontrola bolova u 70-90% slučajeva, a moguća komplikacija je oštećenje n.VIII s posljedičnim oštećenjem sluha (5).

Radiokirurgija je učinkovita u 83% slučajeva, a moguće komplikacije su parestezije lica (6%) i hipestezija (4%). U tri pacijenta podvrgnuta radiofrekventnoj rizotomiji *n.trigeminusa* došlo je do potpunog gubitka vida na jednom oku uslijed akutne traumatske optičke neuropatije. Od ostalih komplikacija opisane su: slabost žvačne muskulature, keratitis, lezija n.III i n.VI, te oslabljen kornealni refleks (5).

4. GLOSOFARINGEALNA NEURALGIJA

4.1. Anatomija

Glosofaringealni živac je deveti kranijski živac. Radi se o miješanom živcu, koji sadrži motorička i osjetna vlakna. Aferentna vlakna završavaju u *nucleus spinalis n. trigemini* (osjet bola i temperature) i *nucleus solitarius inferior* (osjet okusa iz stražnje trećine jezika), dok eferentna vlakna polaze iz *nucleus salivatorius inferior* (visceromotorna vlakna za parotidnu žlijezdu) i *nucleus ambiguus* (motorička inervacija mišića farinksa). Nakon izlaska iz produžene moždine, živac križa a. cerebelli inferior anterior te dolazi do *foramena jugulare* gdje se nalazi uz *n. vagus*. Unutar *foramena jugulare* probija duru te se u njegovom produžetku nalaze dva ganglija, *ganglion jugulare i petrosus*, koji sadrže pseudounipolarne osjetne neurone. Živac prvo daje brojne komunicirajuće grane s *n. vagusom i n. facijalisom*, te *n. tympanicus*, koji sudjeluje u osjetnoj inervaciji struktura srednjeg uha i bubnjića.



Slika 3. Anatomija glosofaringealnog živca

(izvor: http://baillement.com/dossier/glossopharyngeal_neuralgia.html)

N. petrosus minor, grana *n. tympanicus*, nosi parasimpatička sekretorna vlakna za parotidnu žlijezdu. *Rami pharyngei* sudjeluju u osjetnoj inervaciji sluznice ždrijela formirajući *plexus pharyngeus* zajedno s ograncima *n. vagusa*. U parafaringealnom prostoru se odvajaju ogranci za motoričku inervaciju *m. stylopharyngeus* i za sinus caroticus (Heringov živac koji komunicira s ograncima *n. vagusa*). Završni dio čine *rami tonsillares* i *rami linguales* koji

sadrže opća i specijalna osjetna vlakna za okusnu inervaciju. Vagusni živac također nosi različite vrste vlakana, s tim da su za glosofaringealnu neuralgiju važna opća osjetna vlakna u sastavu aurikularnih i faringealnih ogranaka (Slika 3) (2,10).

4.2. Epidemiologija

Glasofaringealna neuralgija čini samo 0,2-1,3% svih kranijalnih neuralgija. Incidencija glasofaringealne neuralgije raste s godinama, a najčešće pogađa odrasle osobe starije od 50 godina. U retrospektivnom pregledu podataka o glasofaringealnoj neuralgiji objavljenom 1981. godine, 57% od 217 slučajeva zabilježeno je kod pacijenata starijih od 50 godina, dok je 43% zahvatilo dobnu skupinu od 18-50 godina. Glasofaringealna neuralgija jednako se javlja kod muškaraca i žena (11). Prevalencija glosofaringealne neuralgije procjenjuje se na otprilike 0,8 na 100.000 stanovnika godišnje, što ukazuje da je rjeđa od TN (4,7 slučajeva na 100.000). Češće se javlja na lijevoj strani, za razliku od TN koji se češće javlja na desnoj strani tijela (5).

4.3. Etiologija i patofiziologija

Esencijalna ili idiopatska glasofaringealna neuralgija je nepoznatog uzroka. .

Sekundarni uzroci glasofaringealne neuralgije prema Shah i Padalia uključuju (12):

- Vaskularnu kompresija, uglavnom se radi o stražnjoj inferiornoj cerebelarnoj arteriji
- Demijelinizirajuće bolesti: npr. multipla skleroza
- Upalne i autoimune bolesti npr. Sjogrenov sindrom
- Infekcije unutar usta i oko tonzila
- Intrakranijalni tumori
- Arnold Chiari sindrom
- Eagleov sindrom
- Tumori usne šupljine

4.4. Klinička slika i tipovi neuralgije *n.glossopharyngeusa*

Za ovaj tip neuralgije ranije se koristio termin vazoglosfaringealna neuralgija.

Bolovi su jaki, prolazni, probadajući, jednostrani, lokalizirani iza uha, u području korijena jezika, tonsilarnoj jami ili mandibuli. Bolovi su najčešće provocirani gutanjem, govorom, kašljanjem.

Dijagnostički kriteriji (1):

A. Najmanje tri napada unilateralnih bolova koji ispunjavaju kriterije B i C.

B. Bol je lokalizirana u stražnjem dijelu jezika, tonsilarnoj jami, ždrijelu, angulusu mandibule ili uhu.

C. Uzročnost se dokazuje s najmanje tri od sljedeća četiri podkriterija:

1. paroksizmalni napad bolova u trajanju od nekoliko sekundi do 2 minuta

2. bol je vrlo intezivan

3. bolovi su nalik ubodu, probadajući

4. bolovi su provocirani gutanjem, kašljanjem, govorom i žvakanjem

D. Klinički bez neuroloških ispada

E. Klinička slika se ne može objasniti niti jednom drugom dijagnozom iz MKG-3.

Bolovi se javljaju u području inervacije n.glossopharyngesua ili auriularne I faringealne grane n.vagusa. Nekoliko tjedana ili mjeseci prije razvoja neuralgije u tom području mogu se osjetiti neugodne senzacije. Glosofaringealna neuralgija se može javiti zajedno s TN. Bolovi mogu biti praćeni autonomnom simptomatologijom kao što su kašalj, promuklost, sinkopa I bradikardija. Neuroradiološki se može otkriti postojanje neurovaskularne kompresije na n.glossopharyngeus. Opisani su slučajevi glosofaringealne neuralgije uzrokovani traumom vrata, multiplom sklerozom, regionalnim ili tonsilarnim tumorom, tumorom pontocerebelarnog ugla, Arnold-Chiari malformatiom. Glosofaringealna neuralgija uglavnom ima dobar inicijalni odgovor na farmakoterapiju, posebno na antiepileptičku. Aplikacija lokalnog anestetika u području tonsila ili ždrijela može prevenirati atake boli.

4.5. Dijagnostika

Dijagnoza neuralgije *n.trigeminusa* temelji se na dijagnostičkim kriterijima (1). Stoga su klinički znakovi i simptomi ključni pri postavljanju dijagnoze. Dijagnostički test za

glasofaringealnu neuralgiju uključuje dodirivanje vatom stražnjem dijelu ždrijela, što izaziva jaku bol koja se potom ublažava primjenom lokalnog anestetika poput lidokaina ili bupivakaina. Radi dijagnosticiranja sekundarne glosofaringealne neuralgije potrebno je napraviti ekstenzivnu obradu, koja uključuje: kompletnu krvnu sliku, biokemijske pretrage, brzinu sedimentacije eritrocita i antinuklearna antitijela, pregled ORL te neurordiološku obradu (MSCT ili MR mozga s MR cerebralnom angiografijom. MR angiografija detektira ev. vaskularnu kompresiju n.glossopharyngeusa sa stražnjom donjom cerebelarnom arterijom (11).

4.6. Diferencijalna dijagnoza

U diferencijalnoj dijagnozi glosofaringealne neuralgije potrebno je razmotriti sljedeća stanja (11):

- trigeminalna neuralgija
- supraorbitalna neuralgija
- neuralgija gornjeg laringealnog živca
- neuralgija *n.intermediusa*
- nazocilijarna neuralgija
- okcipitalna neuralgija
- Eagleov sindrom
- temporalni arteritis
- Jacobsonova neuralgija
- sindrom miofascijalne bolne disfunkcije

- cluster glavobolja

4.7. Liječenje

Liječenje glasofaringealne neuralgije podrazumijeva multidisciplinarni pristup, pogotovo ako uzmemo u obzir opsežnu diferencijalnu dijagnostiku.

Osnova liječenja glosofaringealne neuralgije je farmakoterapija. Ako medikamentno liječenje nije učinkovito dolazi u obzir primjena minimalno invazivnih metoda liječenja, a u krajnjem slučaju kirurškog liječenja (5,11).

Farmakološko liječenje temelji se na primjeni karbamazepina, gabapentina, pregabalina, paroksetina, sertralina, vitamina B12, baklofena I deksketometorfana (5).

Primjena nesteroidnih antireumatika se nije pokazala učinkovitom kao ni dugotrajna primjena opioida koja je povezana s brojnim nuspojavama (5).

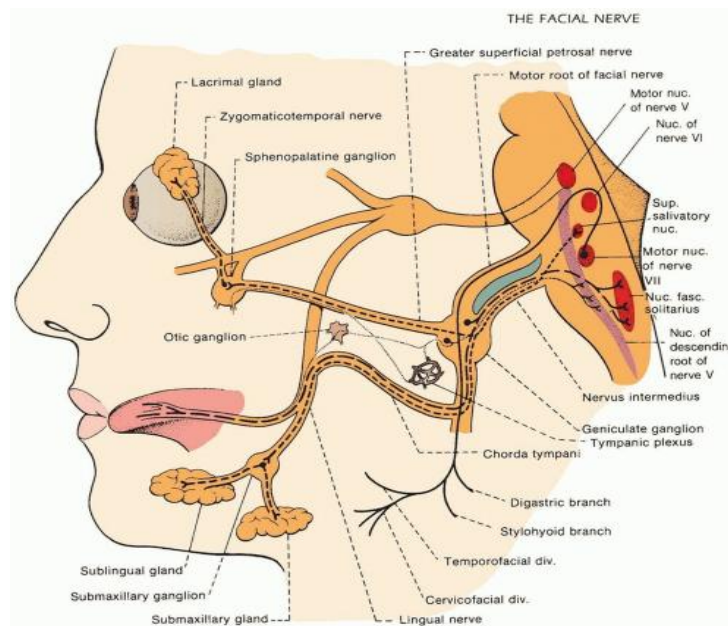
Blokada glosofaringealnog živca izvrsna je dodatna terapija farmakološkom liječenju glosofaringealne neuralgije kojom se postiže brzo smanjenje bolova. Blokada živca može se izvesti upotrebom lokalnog anestetika poput lidokaina (2%) i bupivakaina (0,5%) s ili bez steroida, ketamina, fenola, glicerola i alkohola. Blokada živca može se izvesti intraoralno ili ekstraoralno. Ekstraoralni pristup je poželjan jer je jednostavniji i udobniji za pacijenta. Poteškoće pri gutanju i promuklost mogu biti neželjene posljedica ove procedure. Osim toga, bilateralna blokada može uzrokovati paralizu glasnica (5).

Od kirurških zahvata primjenjuju se: neurotomija, perkutana radiofrekventna termalna rizotomija, izravno presjecanje živca u pontocerebelarnom kutu ili zahvati traktonukleotomije (*nuclus caudalis n. trigemini*). Mikrovaskularna dekompresija uspješno otklanja kompresiju živca krvnom žilom. Ova metoda se primjenjuje u slučajevima glosofaringealne neuralgije refrakterene na farmakoterapiju. Nakon mikrovaskularne dekompresije dolazi do poboljšanja kliničke slike u 76% slučajeva. Stiloidektomija se obično koristi kod Eagleovog sindroma. Stereotaksijska radiokirurgija (gama-nož) pokazala se učinkovitom kod idiopatskih I sekundarnih glosofaringealnih neuralgija. (5). Postoperativne komplikacije obično uključuju privremenu bol, infekciju i krvarenje (13).

5. NERVUS INTERMEDIUS (NERVUS FACIALIS) NEURALGIJA

5.1. Anatomija

Nervus intermedius je senzorni i parasimpatički dio facijalnog živca. Sadrži visceralna aferentna vlakna koja dolaze iz okusnih pupoljaka prednje dvije trećine jezika i sluznice ždrijela, nosa i nepca. Osjetilni podražaji s kože oko vanjskog slušnog kanala i mastoidnog područja također se prenose preko ovih aferentnih vlakana. Oni putuju kroz *chordu tympani*, dolazeći do svojih bipolarnih staničnih tijela u genikulatnom gangliju, i projiciraju se u moždano deblo do jezgre solitarnog trakta (*nucleus tractus solitarii*). *Nervus intermedius* također nosi parasimpatička (visceralna eferentna) vlakna. Ova vlakna proizlaze iz gornje salivatorne jezgre i namijenjena su submandibularnim, sublingvalnim i suznim žlijezdama. Nakon spajanja s motornim vlaknima facijalnog živca, neka od ovih visceralnih eferentnih vlakana prolaze kroz genikulatni ganglij bez sinapsiranja i granaju se kao veliki površinski petrozalni živac u dnu srednje jame na putu do pterigopalantinskog ganglija. Postganglijska sekretomotorna vlakna zatim prolaze do suzne žlijezde i sluznice nepca i nosne šupljine. Ostala eferentna vlakna nastavljaju svoj put prema dolje kao dio *chorde tympani* u mastoidnom segmentu facijalnog kanala i granaju se kao lingvalni živac do sinapse u submandibularnom gangliju. Postganglijska vlakna zatim odlaze kako bi inervirala submandibularne i sublingvalne žlijezde (Slika 4) (2).



Slika 4. Anatomija facijalnog živca

(izvor: <https://neupsykey.com/bell-palsy-and-cranial-neuropathies/>)

5.2. Epidemiologija

Neuralgija *n.intermediusa* obično se javlja kod žena srednje životne dobi. Točna incidencija nije poznata, ali je sigurno manja od incidencije trigeminalne neuralgije (14).

5.3. Etiologija i patofiziologija

Neuralgija *n.intermediusa* najčešće je posljedica kompresije aberantnom krvnom žilom. Ovu teoriju podupire zapažanje o učinkovitosti mikrovaskularne dekompresije. Zbog blizine ostalih kranijalnih živaca, često se kliničko poboljšanje postiže tek dekompresijom više kranijalnih živaca. Od ostalih mogućih uzroka u literaturi se spominju: multipla skleroza, pontocerebelarni tumor, herpes zoster infekcija, te nasljedni obiteljski sindromi (autosomno dominantan ili X-vezan dominantan obrazac nasljeđivanja) (15,16).

5.4. Klinička slika i tipovi neuralgije *n.intermediusa*

Radi se o rijetkoj bolesti koja se karakterizira munjevitim, paroksizmalnim bolovima lokaliziranim u slušnom kanalu, koji se ponekad šire prema parijeto-okcipitalnoj regiji. Može biti idiopatska ili posljedica herpes zoster infekcije.

5.4.1. Klasična neuralgija *n.intermediusa*

Dijagnostički kriteriji (1):

A. Najmanje tri napada unilateralnih bolova koji ispunjavaju kriterije pod B i C.

B. Bol je lokaliziran u slušnom kanalu, a ponekad iradira prema parijeto-okicipitalnoj regiji.

C. Bol ima najmanje dvije od sljedeće četiri karakteristike:

1. ponavljani paroksizmalni napada bolova koji traju od nekoliko sekundi do nekoliko minuta
2. Bolovi su jakog inteziteta
3. bolovi su oštri, probadajući
4. bolove je moguće provocirati stimulacijom trigger zona u području slušnog kanala i/ili periaurikularne regije

D. Klinički bez neuroloških ispada.

E. Klinička slika se ne može objasniti niti jednom drugom dijagnozom iz MKG-3.

Poremećaj lakrimacije, salivacije i/ili poremećaj okusa ponekad mogu pratiti bolove. Zbog kompleksne i preklapajuće inervacije vanjskog uha od strane *n.trigeminusa*(*n.auriculotemporalis*), *n.facialisa* (*n.intermedius*), *n.glossopharyngeusa*, *n.vagusa* i drugih kranijalnih živaca, ponekad je teško pripisati ove smetnje određenom živcu, osim u slučajevima jasnog neurovaskularnog konflikta. Bolovi imaju psihosocijalane posljedice i značajno remete kvalitetu života bolesnika.

5.4.2. Neuropatija *n.intermediusa* koja se pripisuje herpest zoster infekciji

Ranije se za ovu neuropatiju koristio termin Ramsay-Huntov sindrom.

Bolovi su lokalizirani duboko u zvukovodu, a ponekad iradiraju prema parijeto-okcipitalnoj regiji, a udruženi su s ipsilateralnom perifernom lezijom *n.facialisa* zbog herpes zoster infekcije.

Dijagnostički kriteriji (1):

A. Jednostrana bol lica koji ispunjava kriterije pod C.

B. Herpetične eflorescenceije na uhu, sluznici usne šupljine u inervacijskom području *n.intermediusa*.

C. Uzročnost dokazuju oba kriterija:

1. bol prethodi herpetičnim promjenama manje od 7 dana

2. bol je lokaliziran u inervacijskom području *n.intermediusa*

D. Klinički postoje znaci periferne lezije *n.facialisa*

E. Klinička slika se ne može objasniti niti jednom drugom dijagnozom iz MKG-3.

Najčešći uzrok sekundarne neuropatije *n.intermediusa* je neuropatija uslijed herpest zoster infekcije. Opisan je manji broj slučajeva u kojima je ova neuropatija uzrokovana drugim razlozima, kao što je neurovaskularna kompresija ili obiteljska varijanta kod koje je ova neuropatija udružena s okcipitalnom neuralgijom. U Ramsay-Huntovom sindromu patognomoničan nalaz predstavljaju herpestičke eflorescenceije u uhu ili sluznici usne šupljine

udružene s ipsilateralnom, perifernom lezijom *n.facialisa*. U originalnom opisu ovog sindroma navode se i simptomi kao što su: vertigo, tinitus, mučnina, poremećaji sluha (17).

5.5. Dijagnostika

Dijagnoza neuralgije *n.intermediusa* temelji se na dijagnostičkim kriterijima (1). Stoga su klinički znakovi i simptomi ključni pri postavljanju dijagnoze. Radi dijagnosticiranja sekundarne neuralgije potrebno je napraviti neuroradiološku obradu. MSCT-om nije moguće prikazati *n.intermedius* pa nam je od koristi isključivo u detekciji moguće tumora pontocerebelarnog kuta. *N.intermedius* moguće je prikazati isključivo na 3T MR mozga uz primjenu kontrasta. MR cerebralna angiografija je neophodna za detekciju neurovaskularnog konflikta. Funkcijski MR putem stimulacije *n.facialisa* može kod pacijenata s neuralgijom *n.intermediusa* izazvati bolove u uhu i ipsilateralnu aktivaciju moždanog debla. Metoda je prekomplikirana za rutinsku upotrebu (18).

5.6. Diferencijalna dijagnoza

U diferencijalnoj dijagnozi neuralgije *n.intermediusa* potrebno je razmotriti sljedeća stanja (19):

- otitis
- glosofarigealna neuralgija
- Ramsay-huntov sindrom
- trigeminalna neuralgija
- okcipitalna neuralgija
- centralna neuropatska bol lica
- aurikularna neuralgija
- sindrom crvenog uha (engl. red ear syndrome)

5.7. Liječenje

Farmakoterapija: početno liječenje temelji se na primjeni karbamazepin s produljenim oslobađanjem. Štetni učinci karbamazepina uključuju pospanost, vrtoglavicu, mučninu i povraćanje, a mogu se izbjeći sporom titracijom doze. Leukopenija izazvana karbamazepinom potencijalna je nuspojava, ali je obično benigna. Stevens-Johnsonov sindrom i toksična epidermalna nekroliza dodatne su rijetke komplikacije, osobito tijekom prvih osam tjedana

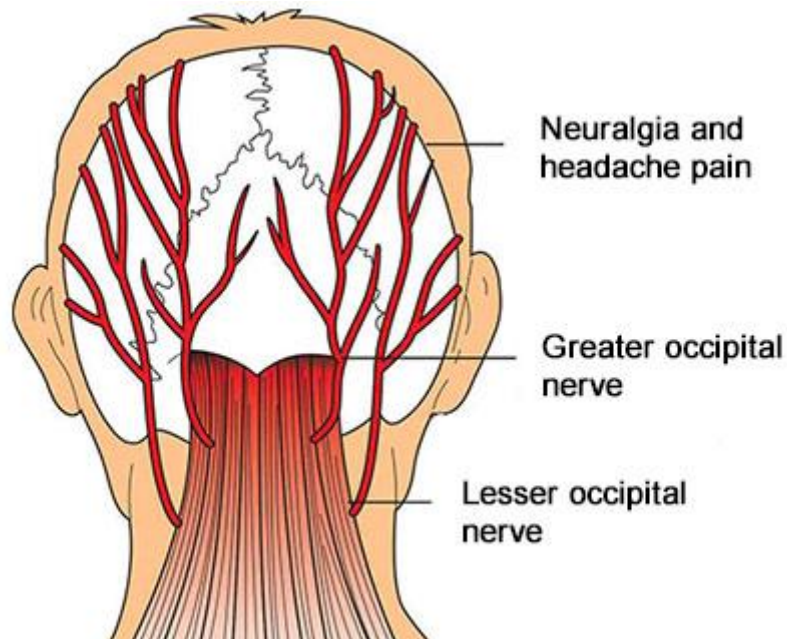
terapije. Za pacijente koji ne podnose ili ne reagiraju na karbamazepin, može se pokušati s primjenom okskarbazepina ili baklofena. Ostale opcije koje mogu biti korisne uključuju gabapentin, pregabalin, fenitoin i tricikličke antidepresive (npr. amitriptilin) (19).

Neurokirurško liječenje se smatra zadnjim rješenjem kada farmakoterapija ne uspije ili kada štetni učinci lijekova značajno smanjuju kvalitetu života. Kirurško liječenje refraktorne neuralgije *n.intermediusa* često uključuje eksciziju *n.intermediusa* i genikulatnog ganglija, s ili bez eksploracije i/ili presjecanja susjednih kranijalnih živaca V, IX i X. Samo presjecanje *n.intermediusa* često je neučinkovito. Komplikacije kirurškog liječenja uključuju trajnu ipsilateralnu kseroftalmiju zbog presjecanja velikog petrozalnog živca kao dijela kirurškog pristupa genikulatnom gangliju. Mikrovaskularna dekompresija – dekompresija kranijalnih živaca V, IX i X, s ili bez dijela *nervusa intermediusa*, je druga opcija (20).

6. OKCIPITALNA NEURALGIJA

6.1. Anatomija

Okcipitalna neuralgija posljedica je lezije *n.occipitalis maior* i *n.occipitalis minor*. *N.occipitalis maior* osjetno inervira tjeme i zatiljak, točnije područje od okcipitalne protuberancije do verteksa. *N.occipitalis minor* osjetno inervira gornji lateralni dio kože zatiljka i dio uške (Slika 5) (2).



Slika 5. Anatomija okcipitalnih živaca

(izvor: <https://www.painfreenyc.com/occipital-neuralgia/>)

6.2. Epidemiologija

Incidencija okcipitalne neuralgije je oko 3,2 na 100.000 i nešto je češća kod muškaraca (21).

6.3. Etiologija i patofiziologija

Uzroke okcipitalne neuralgije možemo podijeliti na krvožilne, neurogene i osteogene. Od vaskularnih uzroka iritacije okcipitalnih živaca spominju se: kompresija aberantnom granom stražnje donje cerebelarne arterije (PICA; *a.cerebelli posterior inferior*), duralna arteriovenska fistula u cervikalnom području, krvarenje iz bulbocervikalnih kavernoma,

cervikalni intramedularni kavernozi hemangiomi, arteritis divovskih stanica, aberantni tijek vertebralne arterije i fenestrirana vertebralna arterija. Neurogeni uzroci iritacije okcipitalnih živaca mogu biti: švanomi u području kranio-cervikalnog prijelaza, mijelitis i multipla skleroza, a osteogeni uzroci: atlantodentalna artroza, osteolitička lezija lubanje, hipertrofičan kalus nakon prijeloma C1-C2 kralješka, cervikalni osteohondrom i hipermobilni C1 stražnji luk. (22).

6.4. Klinička slika i tipovi okcipitalne neuralgije

Jednostrani ili obostrani paroksizmalni, probadajući bol u zatiljnom području, udružen s hipestezijom ili disestezijom, a ponekad i hipersenzitivnošću tipičan je za okcipitalnu neuralgiju.

Dijagnostički kriteriji (1):

A. Jednostrani ili obostrani bol koji ispunjava kriterije B-E.

B. Bol je lokaliziran u inervacijskom području *n.occipitalis maiora*.

C. Bol zadovoljava dva od tri podkriterija:

1. ponavljani paroksizmalni napad bola koji traje od nekoliko sekundi do minute

2. bol je jakog intenziteta

3. bol je oštra, probadajuća

D. Bol je udružen s oba navedena simptoma:

1. disestezija i/ili alodinija koja nastaje pri minimalnom dodiru mekog oglavka ili kose

2. jedno ili oba od navedenog:

a) hipersenzitivnost u zahvaćenim granama

b) trigger točka u području inervacije *n.occipitalis maiora*

E. Bol se privremeno može ukloniti lokalnom primjenom anestetika.

F. Klinička slika se ne može objasniti niti jednom drugom dijagnozom iz MKG-3.

6.5. Dijagnostika

Okcipitalna neuralgija dijagnosticira se na temelju anamneze, kliničkog pregleda i dijagnostičkih kriterija (MKG-3) (1). Dodatna obrada (ultrazvuk, MSCT, MR mozga i vrata) koristi se radi dijagnosticiranja sekundarne okcipitalne neuralgije.

6.6. Diferencijalna dijagnoza

Diferencijalno-dijagnostički potrebno je razmotriti sljedeća stanja (22):

- migrena
- cluster glavobolja
- tenzijska glavobolja
- hemicrania continua
- vratna diskopatija, fasetni sindrom, mišićno-ligamentarni poremećaji
- ostale neuralgije glave i lica

6.7. Liječenje

Farmakoterapija se temelji na primjeni nesteroidnih antireumatika, tricikličkih antidepresiva, miorelaksansa, antiepileptika), a od koristi može biti i fizikalna terapija te transkutana električka stimulacija (TENS) (23).

Blokade okcipitalnih živaca su pokazale dobar učinak. Primjenjuju se i aplikacije botulinus toksina A, pulsna radiofrekventna terapija, radiofrekventna ablacija, neuromodulacija subkutanom stimulacijom okcipitalnog živca, kao i invazivni kirurški postupci poput neurolize (23,24).

7. PRIKAZ SLUČAJA

83-godišnja pacijentica dolazi na neurološki pregled (drugo mišljenje) u svibnju, 2023. Anamnestički i uvidom u medicinsku dokumentaciju vidljivo je da joj je 2017. godine dijagnosticirana neuralgija desnog *n.trigeminusa*. Smetnje su se javile nakon ekstrakcije više zuba u području gornje čeljusti s desne strane. Bolovi su vrlo intenzivni, VAS 8-10, probadajući, kratkotrajni, paroksizmalni, lokalizirani u inervacijskom području maksilarne grane desnog *n.trigeminusa* i javljaju se pri žvakanju i pranju zubi, zbog čega pacijentica ima poteškoće s hranjenjem i značajno je izgubila na tjelesnoj težini.

Pacijentica je astmatičar i kardiopat s implantiranom mehaničkom aortalnom valvulom. 2014. godine verificiran joj je Mallory-Weissov sindrom, profuzna hematemeza zbog laceracije sluznice na spoju jednjaka i želuca, nakon napadaja kašlja u sklopu astmatskog napadaja zbog čega je podvrgnuta hitnoj endoskopskoj sklerozaciji. Pacijentica od tada ima paničan strah od recidiva krvarenja i izbjegava uzimanje bilo kakvih lijekova koji kao nuspojavu imaju mučninu i povraćanje. Zbog neuralgije *n.trigeminusa* ekstenzivno je ambulantno obrađena, uključujući pregled stomatologa, ORL, MSCT mozga i MSCT cerebralnu angiografiju (kontraindicirana MR mozga zbog mehaničke aortalne valvule!), a rezultati provedene obrade su u uredni.

Pacijentica uzima sljedeće lijekove: oksikodonklorid naloksonklorid dihidrat 5 mg/2,5 mg tbl 2x1; gastroprotektiv rabeprazolnatrij tbl 10 mg ujutro; antiastmatik montelukastnatrij tbl a 10 mg 1x1 uvečer i beklometazondipropionat 100/6 mcg sprej 2x1 inhalacija dnevno; beta blokator metoprololsukcinat tbl a 25 mg 1x1 ujutro; antikoagulans varfarin tbl a 3 mg ujutro; antagonist aldosterona eplerenon tbl a 25 mg 1x1 ujutro; antiglaukomske kapi latanoprost 50 mcg/ml sol. 1 kap u oko dnevno. Ranije je zbog neuralgije *n.trigeminusa* uzimala okskarbazepin i pregabalin, ali je prekinula terapiju zbog nuspojava u vidu mučnine i povraćanja.

U neurološkom statusu prisutna je postoperacijska deformacija desne zjenice (stanje nakon operacije mrežnice), monookularni divergentni strabizam desnog oka te hiperalgezija u inervacijskom području maksilarne grane desnog *n.trigeminusa*. Izlazišta grana *n.trigeminusa* na licu su bezbolna na palpaciju. Ostali neurološki status je uredan.

Među lijekovima koje je pacijentica uzimala u trenutku pregleda nisu opisane interakcije. S druge strane, s izuzetkom rabeprazola, beklometazona i montelukasta, svi preostali lijekovi mogli su izazvati gastrointestinalne nuspojave poput mučnine i povraćanja (oksikodon, metoprolol, varfarin, eplerenon), a to su nuspojave koje je pacijentica htjela izbjeći pod svaku

cijenu. Svi preostali raspoloživi lijekovi za simptomatsko liječenje trigeminalne neuralgije kao što su gabapentin, baklofen, lamotrigin, valproat, fenitoin (ranije je već pokušano liječenje pregabalinom i okskarbazepinom) također mogu izazvati gastrointestinalne nuspojave. Obzirom da se ove nuspojave najrjeđe registriraju kod liječenja gabapentinom i baklofenom započeta je terapija gabapentinom po sljedećoj shemi: 1. dan 300 mg uvečer, 2. dan 300 mg popodne i 300 mg uvečer te od 3. dana na dalje 3x300 mg. Zbog farmakodinamskog sinergizma između gabapentina i oksikodona te mogućnosti razvoja respiracijske insuficijencije i prekomjerne sedacije reducirana je doza oksikodonklorid naloksonklorid dihidrat 5 mg/2,5 mg na 1 tabletu dnevno. Činjenica da je trigeminalna neuralgija pacijentice liječena opijatom je vrlo neuobičajena i nije u skladu sa smjernicama. Nakon mjesec dana dolazi do postupnog poboljšanja kliničke slike, bolovi su i dalje prisutni, ali manjeg inteziteta (VAS 4) i kraćeg trajanja te se u terapiju uvodi baklofen u dozi od 2x5 mg. Obzirom na interakcije između baklofena i oksikodona, koja ima za posljedicu prekomjernu sedaciju, pacijentica prestaje s daljnjim uzimanjem oksikodona. Tijekom sljedećih mjesec dana dolazi do daljnjeg poboljšanja kliničke slike, a uz terapiju gabapentinom 3x300 mg i baklofenom 3x10 mg dolazi do potpune remisije.

Prema MKG-3 ovo stanje se naziva „Bolnom posttraumatskom trigeminalnom neuropatijom“ (engl. painful post-traumatic trigeminal neuropathy), koja je ovom slučaju bila uzrokovana lezijom desnog *n.alveolaris superior posterior* (ogranak maksilarne grane *n.trigeminusa*) tijekom stomatološkog zahvata. ·

8. ZAKLJUČAK

Kraniofacijalne neuralgije predstavljaju izazovne neurološke poremećaje koji uzrokuju intenzivnu bol u području glave i lica. Trigeminalna neuralgija, najčešća od kraniofacijalnih neuralgija, karakterizira jednostranom, probadajućom, intenzivnom boli. Ova bolna stanja često su izazvana bezazlenim podražajima. Glosofaringealna neuralgija je rijedak bolni sindrom koji uzrokuje jake napade boli u senzornoj distribuciji glosofaringealnog živca. S druge strane, okcipitalnu neuralgiju karakterizira paroksizmalna bol u stražnjem dijelu glave, a neuralgiju n.intermediusa dominantno bol u uhu. Razumijevanje anatomije kranijalnih živaca i specifičnih karakteristika svake vrste kraniofacijalne neuralgije ključno je za dijagnosticiranje ovih poremećaja. Iako su rijetke, ove neuralgije mogu izazvati izuzetno visok stupanj boli i značajno narušiti kvalitetu života pacijenata. Stoga je važno razviti multidisciplinarni pristup liječenju, koji uključuje različite modalitete, od konzervativnih metoda do kirurških intervencija. Daljnja istraživanja i napredak u razumijevanju mehanizama i liječenju kraniofacijalnih neuralgija biti će od velike važnosti za poboljšanje kvalitete života pacijenata koji se suočavaju s ovim izazovnim bolnim stanjima.

9. LITERATURA

1. Headache Classification Committee of the International Headache Society (IHS) The International Classification of Headache Disorders, 3rd edition. *Cephalalgia*. 2018;38(1):165-84.
2. Krmpotić-Nemanić J, Marušić A, ur. *Anatomija*. 2. izd. Zagreb: Medicinska naklada; 2007.
3. Fric M. Neuralgija trigeminusa u protetskih pacijenata. Diplomski rad. Zagreb: Sveučilište u Zagrebu, Stomatološki fakultet. 2016. Trajna poveznica: <https://urn.nsk.hr/urn:nbn:hr:127:249392>
4. Lambro G, Zakrzewska J, Matharu M. Trigeminal neuralgia: a practical guide. *Practical Neurology*. 2021;21(1):392-402.
5. Khan M, Nishi SE, Hassan SN, Islam MA, Gan SH. Trigeminal Neuralgia, Glossopharyngeal Neuralgia, and Myofascial Pain Dysfunction Syndrome: An Update. *Pain Res Manag*. 2017;2017:7438326. doi: 10.1155/2017/7438326. Epub 2017 Jul 30.
6. Maarbjerg S, Di Stefano G, Bendtsen L, Cruccu G. Trigeminal neuralgia – diagnosis and treatment. *Cephalalgia*. 2017;37(7):648-57.
7. Nurmikko TJ, Eldridge PR. Trigeminal neuralgia pathophysiology, diagnosis and current treatment. *British Journal of Anaesthesia*. 2001;87(1):117-32.
8. Burman S, Khandelwal A, Chaturvedi A. Recent Advances in Trigeminal Neuralgia and Its Management: A Narrative Review. *Journal of Neuroanaesthesiology and Critical Care*. 2021;8(2):112-7.
9. Cruccu G. Trigeminal Neuralgia. *CONTINUUM: Lifelong Learning in Neurology*. 2017;23(2):396-420.
10. Bračić M. Neuralgije. Diplomski rad. Zagreb: Sveučilište u Zagrebu, Medicinski fakultet. 2020. Trajna poveznica: <https://urn.nsk.hr/urn:nbn:hr:105:419597>

11. Han A, Montgomery C, Zamora A, Winder E, Kaye A, Carroll C *et al.* Glossopharyngeal Neuralgia: Epidemiology, Risk factors, Pathophysiology, Differential diagnosis, and Treatment Options. *Health Psychol Res.* 2022;28;10(3):36042.
12. Shah RJ, Padalia D. Glossopharyngeal Neuralgia. *StatPearls.* 2023; URL: <https://www.ncbi.nlm.nih.gov/books/NBK541041/> (12.04.2023.)
13. Motter D, Suseeharan M, Wahba B. Glossopharyngeal neuralgia as a postoperative complication of tonsillectomy: a case report. *International Surgery Journal.* 2023;10(1):184-5.
14. Smith JH, Robertson CE, Garza I, Cutrer FM. Triggerless neuralgic otalgia: a case series and systematic literature review. *Cephalalgia: an international journal of headache.* 2013;33(11):914-23.
15. Bruyn G. Nervus Intermedius Neuralgia (Hunt). *Cephalalgia.* 1984;4(1):71-8.
16. Riederer, F., Sándor, P.S., Linnebank, M. et al. Familial occipital and nervus intermedius neuralgia in a Swiss family. *J Headache Pain.* 2010;11:335–8.
17. Hunt JR. Genuiculate neuralgia (Neuralgia of the nervus facialis). *Arch Neurol Psychiatry.* 1937;37:253-83.
18. Burmeister HP, Baltzer PA, Dietzel M, Krumbein I, Bitter T, Schrott-Fischer A, *et al.* Identification of the nervus intermedius using 3T MR imaging. *AJNR Am J Neuroradiol.* 2011;32(3):460-4.
19. Robblee J. A pain in the ear: Two case reports of nervus intermedius neuralgia and narrative review. *Headache.* 2021;61(3):414-21.

20. Tubbs RS, Steck DT, Mortazavi MM, Cohen-Gadol AA. The nervus intermedius: a review of its anatomy, function, pathology, and role in neurosurgery. *World Neurosurg.* 2013;79(5-6):763-7.

21. Urits I, Schwartz RH, Patel P, Zeien J, Connor D, Hasoon J, *et al.* A Review of the Recent Findings in Minimally Invasive Treatment Options for the Management of Occipital Neuralgia. *Neurol Ther.* 2020;9(2):229-41.

22. Choi I, Jeon SR. Neuralgias of the Head: Occipital Neuralgia. *Journal of Korean Medical Science.* 2016;31(1):479-88.

23. Young AC. Occipital Neuralgia & Cervicogenic Headache. *Practical Neurology.* 2021;1(1):43-6.

24. Doddamani RS, Meena RK, Sawarkar D, Aggarwal D, Chandra PS. Management Options in Occipital Neuralgia: A Review. *Journal of Peripheral Nerve Surgery.* 2020;4(2):7-14.

10. PRILOZI

Popis slika:

Slika 1. Prikaz inervacijskih područja triju glavnih ogranaka <i>n.trigeminusa</i>	6
Slika 2a): MRI pacijenta s lijevostranom trigeminalnom neuralgijom uslijed neurovaskularnog konflikta	7
Slika 2b): MRI pacijenta s lijevostranom trigeminalnom neuralgijom uslijed kompresije meningeomom	7
Slika 3. Anatomija glosofaringealnog živca	16
Slika 4. Anatomija facijalnog živca	21
Slika 5. Anatomija okcipitalnih živaca	26

IZJAVA

S punom odgovornošću izjavljujem da sam završni rad izradila samostalno, služeći se navedenim izvorima podataka i uz stručno vodstvo mentora mr. Dragutina Petkovića, dr.med..

Ime i prezime studentice:

ANTONIA BIČANIĆ

Potpis: