

"Moždana smrt"

Šutalo, Marijela

Undergraduate thesis / Završni rad

2024

Degree Grantor / Ustanova koja je dodijelila akademski / stručni stupanj: **University of Dubrovnik / Sveučilište u Dubrovniku**

Permanent link / Trajna poveznica: <https://um.nsk.hr/um:nbn:hr:155:527147>

Rights / Prava: [In copyright](#)/[Zaštićeno autorskim pravom.](#)

Download date / Datum preuzimanja: **2025-03-10**



SVEUČILIŠTE U DUBROVNIKU
UNIVERSITY OF DUBROVNIK

Repository / Repozitorij:

[Repository of the University of Dubrovnik](#)



zir.nsk.hr



DIGITALNI AKADEMSKI ARHIVI I REPOZITORIJI

SVEUČILIŠTE U DUBROVNIKU
ODJEL ZA STRUČNE STUDIJE
PREDDIPLOMSKI STRUČNI STUDIJ SESTRINSTVO

MARIJELA ŠUTALO

MOŽDANA SMRT

ZAVRŠNI RAD

DUBROVNIK, 2024.

SVEUČILIŠTE U DUBROVNIKU
ODJEL ZA STRUČNE STUDIJE
PREDDIPLOMSKI STRUČNI STUDIJ SESTRINSTVO

MOŽDANA SMRT

ZAVRŠNI RAD

KANDIDAT:

MARIJELA ŠUTALO

MENTOR:

DOC.DR.SC. DENIS ČERIMAGIĆ

DUBROVNIK, 2024.

ZAHVALA

Želim uputiti iskrenu zahvalu svome mentoru doc.dr.sc. Denisu Čerimagiću, za neprocjenjivu podršku, stručno vodstvo i dragocjene savjete tijekom cijelog procesa izrade ovog završnog rada. Njegovo iskustvo, strpljenje i posvećenost bili su mi vrlo važni za postizanje konačnog cilja.

Također, želim zahvaliti cijeloj svojoj obitelji na podršci i strpljenju.

SADRŽAJ

SAŽETAK	6
SUMMARY	7
1. UVOD	8
2. MOŽDANA SMRT	9
2.1. Povijest	9
2.2. Etiologija.....	12
2.3. Epidemiologija.....	13
2.4. Patofiziologija.....	13
2.5. Patohistologija	14
2.6. Dijagnostika.....	15
2.6.1. Preduvjeti.....	16
2.6.2. Klinički pregled.....	16
2.6.2.1. Procjena stanja svijesti.....	16
2.6.2.2. Ispitivanje funkcije kranijskih živaca, refleksa moždanog debla, tonusa i atropinski test	18
2.6.2.3. Apneja test	22
2.6.3. Paraklinički testovi	25
2.6.3.1. Selektivna panangiografija mozga.....	26
2.6.3.2. TCD sonografija	27
2.6.3.3. Perfuzijska radionuklearna scintigrafija	28
2.6.3.4. CT angiografija.....	29
2.6.3.5. Perfuzijski CT.....	30
2.6.3.6. MR angiografija.....	31
2.6.3.7. Pozitronska emisijska tomografija.....	31
2.6.3.8. Elektroencefalografija.....	32
2.6.3.9. Evocirani moždani potencijali	33

2.7. Diferencijalna dijagnoza.....	34
2.7.1. Trajno vegetativno stanje.....	34
2.7.2. Minimalno svjesno stanje.....	34
2.7.3. Locked-in sindrom.....	34
2.7.4. Hipotermija.....	35
2.7.5. Intoksikacija lijekovima.....	35
2.7.6. Guillain-Barréov sindrom.....	35
2.7.7. Akinetski mutizam.....	36
3. ZAKLJUČAK	37
4. POPIS LITERATURE	38
5. PRILOZI.....	41

SAŽETAK

Postoje dva koncepta moždane smrti: smrt cijelog mozga i smrt moždanog debla. Moždana smrt podrazumijeva trajni gubitak svijesti i nepovratno oštećenje funkcija mozga i moždanog debla. Pacijenti s utvrđenom moždanom smrću potencijalni su kandidati za doniranje organa. Utvrđivanje moždane smrti prvenstveno se temelji na kliničkom nalazu, koji se u nekim slučajevima može nadopuniti slikovnom dijagnostikom temeljenom na kliničkim smjernicama. Klinička potvrda moždane smrti temelji se na fizikalnom pregledu i odsutnosti znakova očuvanosti funkcije mozga i moždanog debla. Moždanu smrt potvrđuju i parakliničke pretrage koje se dijele u dvije glavne skupine: neuroimaging metode koje pokazuju odsutnost cerebrovaskularnog protoka i metode koje pokazuju odsutnost kortikalne električne aktivnosti. U ovom preglednom radu bit će prikazani različiti koncepti smrti, epidemiologija, etiologija, patofiziologija i dijagnostički kriteriji za utvrđivanje smrti mozga i moždanog debla. Cilj rada je ukazati na ključne pojmove vezane uz moždanu smrt i njezino dijagnosticiranje. U nadolazećim godinama cilj medicine trebao bi biti postizanje ujednačenosti dijagnostičkih kriterija za utvrđivanje moždane smrti u cijelom svijetu.

Ključne riječi: moždana smrt, dijagnoza moždane smrti, klinički znakovi smrti mozga

SUMMARY

There are two concepts of brain death: death of the entire brain and death of the brainstem. Brain death implies a permanent loss of consciousness and irreversible damage to the functions of the brain and brainstem. Patients with established brain death are potential candidates for organ donation. Determining brain death is primarily based on clinical findings, which in some cases can be supplemented by imaging diagnostic procedures based on clinical guidelines. Clinical confirmation of brain death is based on a physical examination and the determination of the absence of certain clinical signs of brain and brainstem function. Brain death is also confirmed by paraclinical tests that are divided into two main groups: neuroimaging methods that show the absence of cerebrovascular flow and methods that show the absence of cortical electrical activity. In this overview, different concepts of death, epidemiology, etiology, pathophysiology, and diagnostic criteria for determining brain and brainstem death will be presented. The aim of the paper is to point out the key terms related to brain death and its diagnosis. In the coming years, the goal of medicine should be to achieve uniformity in diagnostic criteria for determining brain death throughout the world.

Key words: brain death, diagnosis of brain death, clinical signs of brain death

1. UVOD

Koncept smrti ljudskog bića bio je vrlo različit kroz povijest, a prestanak rada srca i prekid disanja tradicionalno su smatrani sigurnim znakovima smrti. U današnje vrijeme znamo da je potpuno i nepovratno zatajenje funkcije središnjeg živčanog sustava (SŽS) prava granica između života i smrti. Smrt je postupni proces, ne trenutak, a moždana smrt je točka bez povratka. Dva su koncepta moždane smrti: smrt cijelog mozga i smrt moždanog debla. Smrt cijelog mozga podrazumijeva ireverzibilni prekid funkcija velikog i malog mozga te moždanog debla [1]. Ovaj je koncept najčešći, a na snazi je i u Republici Hrvatskoj (RH). Koncept smrti moždanog debla definira se kao ireverzibilni gubitak svijesti i ireverzibilni prekid spontanog disanja [1]. Moždano mrtvi pacijenti su potencijalni kandidati za doniranje organa. Moždana smrt predstavlja prvenstveno kliničku dijagnozu temeljenu na fizikalnom pregledu i utvrđivanju odsustva kliničkih znakova moždane funkcije (duboka koma, foto-nereaktivne zjenice, izostanak reakcije na bolne podražaje, odsutnost okulocefalnih i okulovestibularnih refleksa moždanog debla, odsutnost kornealnog, mandibularnog, faringealnog i trahealnog refleksa, atonija musculature te pozitivan test apneje) [1,2]. Kao potvrdni testovi u dijagnosticiranju moždane smrti koriste se: selektivna panangiografija mozga, transkranijalna Doppler sonografija (TCD), perfuzijska radionuklearna scintigrafija, CT angiografija, MR angiografija, perfuzijski CT, pozitronska emisijska tomografija (PET), elektroencefalografija (EEG) i evocirani moždani potencijali [1,2]. Obradom je potrebno isključiti druga stanja, koja mogu oponašati moždanu smrt kao što su: metabolički poremećaji (poremećaji acidobaznog i elektrolitskog statusa, endokrinološki poremećaji), intoksikacija lijekovima ili drugim supstancama te hipotermija [1]. U današnje vrijeme razvijene reanimatologije i transplantacijske medicine, striktno poštivanje procedure utvrđivanja moždane smrti od izuzetne je važnosti. U ovom preglednom radu će biti prikazani različiti koncepti smrti, epidemiologija, etiologija, patofiziologija moždane smrti te dijagnostički kriteriji za utvrđivanje smrti mozga / moždanog debla. Cilj rada je ukazati na ključne pojmove vezane uz moždanu smrt i njezino dijagnosticiranje.

2. MOŽDANA SMRT

2.1. POVIJEST

Godine 1894. Victor Horsley prikazuje prvi slučaj u literaturi koji nalikuje onome što danas nazivamo „moždanom smrću“. Radi se o prikazu bolesnika s impresijskim prijelomom lubanje, moždanim krvarenjem i tumorom mozga te zastojem disanja i očuvanim radom srca. Autor zaključuje da je ova pojava česta kod bolesnika s povećanim intrakranijskim tlakom [3].

Godine 1898. Sir Dyce Duckworth opisuje bolesnike s moždanim apscesom i intracerebralnim krvarenjem kod kojih je do smrti došlo uslijed prekida disanja [4].

Godine 1902. Harvey Cushing konstatira da povećani intrakranijski tlak dovodi do respiratornog aresta, prije kardijalnog aresta te da dekompresijska kranijektomija može biti „life-saving“ operacija [5].

Godine 1959. Mollaret i Goulon u medicinsku terminologiju uvode pojam „*coma dépassé*“ (stanje dalje od kome) za opis pacijenata s povišenim intrakranijskim tlakom i klasičnim znakovima smrti mozga, ali i poikilotermijom, dijabetesom insipidusom, hipotenzijom, progresivnom respiratornom, a potom i metaboličkom acidozom [6].

Godine 1968. Medicinski fakultet Harvard donosi kriterije moždane smrti, koji uključuju sljedeće:

- pacijent ne reagira na vanjske podražaje (čak i najjači bolni podražaji ne izazivaju nikakvu glasovnu reakciju, pomicanje ekstremiteta ili ubrzanje pulsa)
- tijekom jednosatnog promatranja ne registriraju se nikakvi pokreti
- apneja je prisutna tijekom tri minute bez respiratora
- refleksi su ugašeni (naglasak na refleksima moždanog debla)
- EEG s jakim pojačanjem je izoelektričan
- sve testove je potrebno ponoviti nakon 24 sata i pri tome ne smije biti promjena [7]

Godine 1971. doneseni su tzv. Minnesota kriteriji moždane smrti koji su uključivali sljedeće:

- dijagnosticirano je ireparabilno intrakranijalno oštećenje
- nema spontanih pokreta pacijenta
- apneja je prisutna tijekom četiri minute bez respiratora
- odsutni su refleksi moždanog debla
- svi nalazi su nepromijenjeni tijekom najmanje 12 sati
- EEG nije obvezatan [8]

Tijekom 70-ih godina prošlog stoljeća utvrdilo se da odsutnost miotatskih refleksa (dio tzv. harvardskih kriterija) nije bitna za dijagnosticiranje moždane smrt. Naime, prisutnost ili odsutnost ovih refleksa upućuje na to da li je kralježnična moždina živa ili mrtva, a to nam ne govori ništa o tome je li moždano deblo funkcionalno ili nije. Trzajevi donjih ekstremiteta nakon giljotinske dekapitacije javljali su se i do osam minuta nakon iste iz čega se može zaključiti da smrt mozga i smrt cijelog živčanog sustava nisu istoznačne. Ako je srčani rad očuvan dovoljno dugo mnogi pacijenti u stanju smrti mozga zadržat će tetivne reflekse ili će pokazivati patološke reflekse na udovima.

Sveti Dionizije Pariški ili Denis Pariški (fra. Saint Denis) bio je misionar u Galiji, prvi biskup Pariza i mučenik. Rimski guverner naredio je njegovo uhićenje i smaknuće. Prema legendi, Sveti Denis Pariški je uzeo svoju odsječenu glavu na Montmartreu, opraio se u obližnjem potoku i otišao šest kilometara prema sjeveru, s glavom u ruci, do mjesta gdje je pokopan. Na tom mjestu, franački kralj Dagobert I. izgradio je Baziliku Saint-Denis 626. godine, koja je služila francuskim kraljevima kao posljednje počivalište (slika 1).



Slika 1. Saint-Denis – katedrala Notre-Dame, Pariz

(Izvor: https://hr.wikipedia.org/wiki/Sveti_Dionizije_Pari%C5%A1ki#/media/Datoteka:Paris_-_Cath%C3%A9drale_Notre-Dame_-_Portail_de_la_Vierge_-_PA00086250_-_003.jpg)

Godine 1976. i 1979. Konferencija Kraljevskog medicinskog društva i njegovih tijela u Ujedinjenom Kraljevstvu donosi dva memoranduma. Prvi memorandum ističe da smrt moždanog debla znači smrt mozga te da ista nastaje kao posljedica nepopravljivog strukturalnog oštećenja mozga [9]. Drugi memorandum smrt mozga poistovjećuje sa samom smrću [10]. Glavna prednost

ovog koncepta počiva na činjenici da su centri za vitalne funkcije (regulacija svijesti, respiratorni centar, vazomotorni centar) smješteni u moždanom deblu.

Godine 1981. u SAD-u je donesen tzv. Jedinstveni zakon o utvrđivanju smrti (engl. Uniform Determination of Death Act, UDDA) s ciljem uspostavljanja pravne i ujednačene definicije smrti u svim savezima američkim državama. Dokument je pružio pravnu osnovu za utvrđivanje smrti prema neurološkim kriterijima. Ovim aktom predviđena su dva uvjeta za utvrđivanje moždane smrti:

- Ireverzibilni prestanak cirkulacije i respiracije
- Ireverzibilan prekid svih funkcija cijelog mozga, uključujući moždano deblo [1]

Prijedlog ovog zakona potječe iz kasnih 1970-ih i nastao je kao odgovor na napredak medicine u održavanju života koji je omogućio adekvatnu cirkulacijsku i respiratornu potporu usprkos potpunom prestanku rada mozga.

Godine 1995. Američka neurološka akademija (American Academy of Neurology, AAN) objavila je smjernice za utvrđivanje moždane smrti koje sadržavaju detaljan opis izvođenja apneja testa te kliničkih testova za ispitivanje funkcije moždanog debla, kao i potvrđivih parakliničkih testova (angiografija mozga, EEG, TCD, evocirani moždani potencijali i perfuzijska radionuklidna scintigrafija) [11].

Godine 1998. na Svjetskoj zdravstvenoj konferenciji u Sydneyu zaključeno je da je „*smrt postupni proces na razini stanice, s različitom sposobnošću tkiva da izdrže nedostatak kisika*“ [1].

Godine 2010. AAN objavljuje nove smjernice koje sadržavaju uniformirane obrasce koji se popunjavaju tijekom utvrđivanja moždane smrti [12]. AAN-ovo stajalište o moždanoj smrti podržava zakonsku definiciju smrti kao "nepovratnog prekida svih funkcija cijelog mozga, uključujući moždano deblo, potvrđenu potpunim gubitkom svijesti (koma), odsutnošću refleksa moždanog debla i pozitivnim testom apneje, u nedostatku bilo kakvih čimbenika koji upućuju na moguću reverzibilnost“ [13]. Ireverzibilnost u definiciji smrti odnosi se na nemogućnost oporavka, bez obzira na bilo kakvu medicinsku intervenciju [7]. AAN, osim toga, vjeruje da „*očuvana neuroendokrina funkcija može biti prisutna unatoč ireverzibilnoj ozljedi moždanih hemisfera i moždanog debla i nije u suprotnosti sa standardom smrti cijelog mozga*“ [13].

Godine 2012. Svjetska zdravstvena organizacija (WHO) udružila se s međunarodnim forumom kako bi podržala moždanu smrt kao službenu dijagnozu smrti [14]. Nažalost, kako na međunarodnoj razini, tako i unutar pojedinih država SAD-a, danas još uvijek ne postoje jedinstveni kriteriji za potvrdu moždane smrti.

Razlikovanje izraza „moždana smrt“ i „koma“ u javnosti je izuzetno važno. Koma podrazumijeva stanje potpunog gubitka svijesti iz kojega bolesnika nije moguće probuditi nikakvim podražajima. Shvaćanje da je moždana smrt istovjetna smrti pomaže liječnicima i obiteljima pacijenata pri donošenju odluke o prestanku daljnje medicinske skrbi, čime se sprječava nepotrebno trošenje resursa. Bitna tema koja se razvijala paralelno s moždanom smrću je dobivanje organa za transplantaciju. Prema "pravilu mrtvih darivatelja", donacija organa moguća je tek nakon dijagnosticiranja moždane smrti. Stoga je za pacijente koji su moždano mrtvi dopuštena eksplantacija organa, čak i ako pacijent još uvijek ima neke cirkulacijske i respiratorne funkcije. Ovaj koncept rezultira brojnim raspravama i kontroverzama.

Ključno je razlikovati moždanu smrt od drugih oblika teških oštećenja mozga, uključujući vegetativno stanje i minimalno svjesno stanje [1]. Minimalno svjesno stanje, za razliku od vegetativnog stanja, karakterizirano je djelomično očuvanom svjesnosti o sebi i/ili okolišu, a pacijenti imaju tendenciju poboljšanja.

2.2. ETIOLOGIJA

Moždana smrt nastaje kao posljedica opsežnog akutnog oštećenja mozga s posljedičnim prekidom cerebralne perfuzije. Cerebralni perfuzijski tlak predstavlja razliku između srednjeg arterijskog tlaka i intrakranijskog tlaka pa do prekida cerebralne perfuzije dolazi u slučajevima kada vrijednosti intrakranijskog tlaka premaše vrijednosti srednjeg arterijskog tlaka.

Dva su moguća uzroka ove pojave:

- Intrakranijski: globalni (difuzni edem mozga) ili lokalizirani (ishemijski ili hemoragijski moždani udar). U odraslih osoba najčešći intrakranijski uzrok moždane smrti čine trauma mozga i subarahnoidalno krvarenje. Oba stanja dovode do porasta intrakranijskog tlaka, poremećaja cerebralne perfuzije, smanjenja oksigenacije te posljedičnog oštećenja živčanog tkiva [1].
- Ekstrakranijski: najčešći uzrok moždane smrti je zakašnjela reanimacija nakon kardiopulmonalnog aresta. Navedeno dovodi do protražiranog prekida cerebralne perfuzije, anoksije, poremećaja osmoregulacije i teškog edema mozga s posljedičnim porastom intrakranijskog tlaka koji dodatno pogoršava cerebralnu perfuziju, čime se ovaj začarani krug zatvara [15]. Od ostalih uzroka možemo spomenuti utapanje i mehaničku asfiksiju.

2.3. EPIDEMIOLOGIJA

Moždana smrt dijagnosticira se u općoj populaciji učestalošću od 50-60 bolesnika na milijun stanovnika. Ona čini 1-2 % svih smrti, a u jedinicama intenzivnog liječenja 10-16%, pri čemu se u prosjeku radi o mlađim osobama.

Najčešći uzroci moždane smrti su:

- Kardiopulmonalni arrest
- Trauma mozga
- Subarahnoidalno krvarenje
- Intracerebralno krvarenje [1]

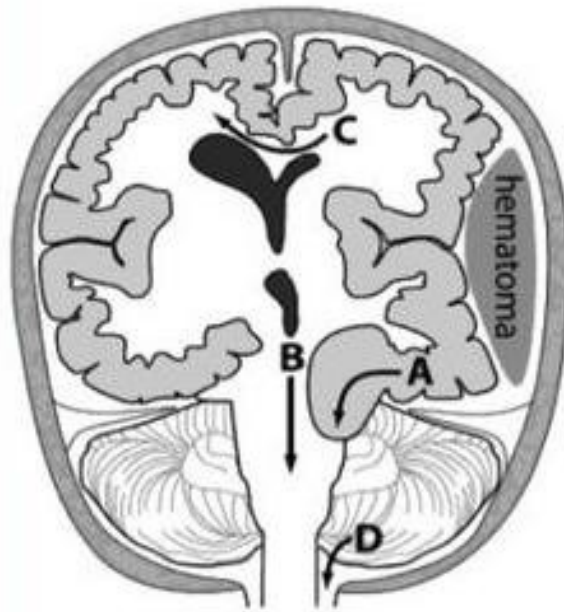
Moždana smrt se dijagnosticira u 8,9 % slučajeva nakon reanimacije uslijed kardiopulmonalnog aresta, 2,8-6,1 % slučajeva nakon traume mozga, 8,5-10,7 % slučajeva sa subarahnoidalnim krvarenjem te u 6,1-9,6 % slučajeva s intracerebralnim krvarenjem [1,16]. Dok je ranije najčešći uzrok moždane smrti bila trauma mozga (prometne nesreće), danas je to, u većini europskih zemalja, cerebrovaskularni inzult.

Moždana smrt se sve češće dijagnosticira što je izravna posljedica bolje edukacije medicinskog osoblja, razvoja zakonodavstva u ovoj sferi, primjeni protokola utvrđivanja moždane smrti, tehnološkog napretka te razvoja transplantacijske medicine.

2.4. PATOFIZIOLOGIJA

Patofiziologija moždane smrti slična je bez obzira na etiologiju. Trauma mozga ili cerebrovaskularni inzult uslijed neadekvatne oksigenacije tkiva dovode do progresivne kaskade koja uključuje razvoj edema, porast intrakranijskog tlaka (s obzirom na ograničen volumen intrakranijskog prostora okruženog kostima lubanje), daljnje smanjenje cerebralne perfuzije (perfuzijski tlak mozga predstavlja razliku srednjeg arterijskog tlaka i intrakranijskog tlaka), hernijaciju mozgovine (kada intrakranijski tlak postane veći od srednjeg arterijskog tlaka), potpuni prekid cirkulacije i aseptičnu nekrozu moždanog tkiva. Pri anoksičnim ozljedama mozga (nakon kardiopulmonalnog aresta i neadekvatne reanimacije) hipoksija moždanog tkiva dovodi do oslobađanja citotoksičnog materijala koji dodatno potiče progresiju edema mozga. Isto tako, kod

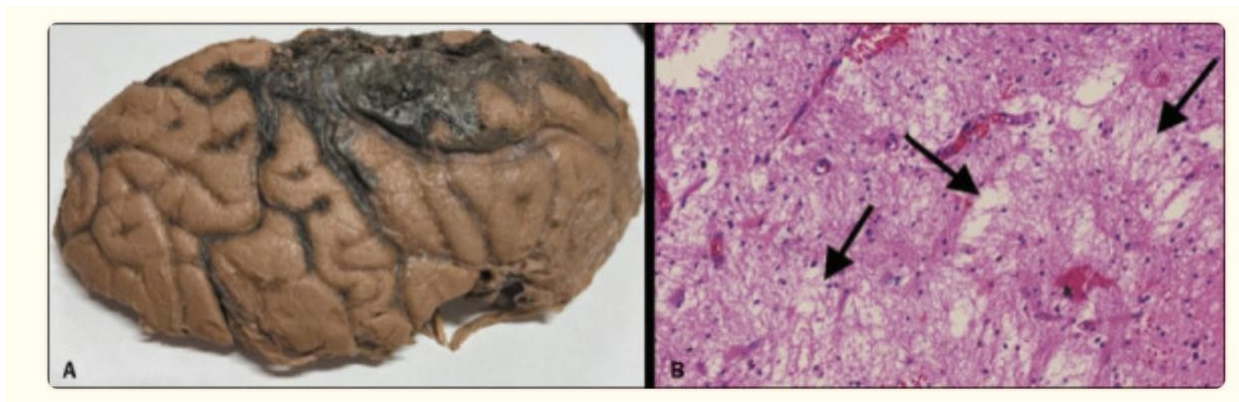
trauma mozga, porast intrakranijskog tlaka dovodi do redukcije cerebralnog perfuzijskog tlaka, koja onemogućuje adekvatnu oksigenaciju moždanog tkiva te dovodi do sekundarnih oštećenja s razvojem edema [1]. Visoki intrakranijski tlak uzrokovat će fatalnu transtentorijsku i tonsilarnu hernijaciju moždanog debla kroz *foramen occipitalae magnum* (slika 2).



Slika 2. Tipovi hernijacije mozga. A – unkalna; B - centralna transtentorijska; C – subfalksna; D - tonsilarna (Izvor: <https://www.pinterest.com/pin/93097917280633399/>)

2.5. PATOHISTOLOGIJA

Patohistološka analiza mozga osoba kod kojih je dijagnosticirana moždana smrt pokazuje različite stupnjeve ishemijskih promjena mozgovine. Promjene su najizraženije u moždanim hemisferama i bazalnim ganglijima, potom u moždanom deblu (*pons, medulla oblongata, mesencephalon*), talamusu i malom mozgu [13]. Makroskopski, *postmortem* pregled, otkriva unkalnu i tonsilarnu hernijaciju, koja dovodi do kompresije moždanog debla, zajedno s istežanjem i kidanjem pontinih perforantnih grana bazilarne arterije, što dovodi do pontinih Duretovih hemoragija [12]. Mikroskopski, vidljive su ishemijske promjene s destrukcijom neurona, agregacijom kromatina i citoplazmatskom eozinofilijom, kao i intersticijski edem (slika 3) [17].



Slika 3. Moždana smrt. A: makroskopski preparat pokazuje edematozne vijuge, sužene brazde, edem i krvarenje. B: mikroskopski preparat pokazuje područja edema (označena strelicama) (Izvor: Wijdicks EFM, Pfeifer EA. Neuropathology of brain death in the modern transplant era. *Neurology* 2008;70:1234-7.)

2.6. DIJAGNOSTIKA

Proces utvrđivanja moždane smrti načelno obuhvaća tri koraka: preduvjete, klinički pregled i parakliničke testove [1]. Uz ove preduvjete, koncept Hrvatske donorske mreže (HDM) iz 2014. godine, uz navedene ističe i četvrti parametar kao samostalan, tj. isključivanje reverzibilnih uzroka moždane smrti, koji je mogu oponašati, a koji je do tada bio sastavnica osnovnih preduvjeta. Prema HDM-u dijagnoza moždane smrti se može postaviti uz potvrđene postojeće preduvjete, obavezno učinjena najmanje dva klinička pregleda te potom uz najmanje jedan pozitivan paraklinički (tj. instrumentalni) test. Potvrda moždane smrti donosi se komisijski: potpisuju je tri nezavisna liječnika (tj. oni koji do tada nisu sudjelovali u samom liječenju bolesnika), a koji su učinili kliničke preglede na moždanu smrt uz barem jedan instrumentalni test [18].

2.6.1. PREDUVJETI

- Utvrđeno ireverzibilno oštećenje mozga poznate etiologije (npr. postreanimacijsko hipoksično oštećenje, konkvasacijske posttraumatske ozljede mozga i sl.)
- Neophodno je isključiti reverzibilne uzroke kome kao što su: teški elektrolitski, endokrinološki, acidobazni poremećaji (uremija, hepatalna koma, hipoglikemijska i hiperglikemijska encefalopatija) [12]
- Ako se sumnja na intoksikaciju depresorima SŽS-a (barbiburati, benzodiazepini, antipsihotici, alkohol, opijati) ili ako su nedavno primijenjeni neuromuskularni blokatori, potrebno je pričekati pet poluvremena eliminacije lijeka, uz ev. prilagodbu bubrežnim i jetrenim funkcijama
- Rektalna temperatura tijela mora biti ≥ 36 °C s obzirom na to da pri temperaturi < 32 °C dolazi do gubitka refleksa moždanog debla [1]
- Sistolički krvni tlak mora biti ≥ 100 mmHg, srednji arterijski tlak ≥ 65 mmHg. U slučaju nižih vrijednosti tlakova, indicirana je primjena vazopresora [1]

2.6.2. KLINIČKI PREGLED

Pri utvrđivanju moždane smrti klinički pregled mora zadovoljiti sljedeća tri uvjeta [1]:

- koma
- odsutnost refleksa moždanog debla
- apneja

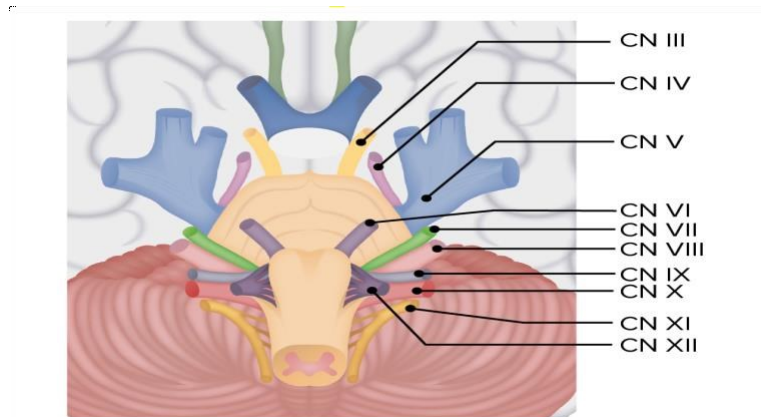
2.6.2.1. Procjena stanja svijesti

Za ocjenu kvantitativnog stanja svijesti koristimo Glasgow koma skalu (Glasgow Coma Scale, GCS) s rasponom bodova od 3 (duboka koma) do 15 (uredno stanje svijesti). Temelji se na procjeni otvaranja očiju, verbalnog i motoričkog odgovora (slika 4).

ISPITIVANI PODRAŽAJ	ODGOVOR	BODOVI
OTVARANJE OČIJU	Spontano s početnim treptanjem	4
	Na verbalnu naredbu, govor ili uzvik	3
	Na bolni podražaj na ekstremitetu ili prsnoj kosti	2
	Nema odgovora	1
VERBALNI ODGOVOR	Orijentiran	5
	Konfuzan, ali odgovora na pitanja	4
	Neprijemeren odgovor, nerazumljive riječi	3
	Nerazumljiv govor	2
	Nema odgovora	1
MOTORIČKI ODGOVOR	Izvršava kretnju sukladno zahtjevu	6
	Odgovor na bol sa smislenim pokretom	5
	Odmiče se od bolnog podražaja	4
	Dekortikacijski rigiditet	3
	Decerebracijski rigiditet	2
	Nema odgovora	1

Slika 4. Glasgow koma skala za procjenu stanja svijesti
(Izvor: prilagođeno prema <https://www.abc-doctors.com/koma>)

2.6.2.2. Ispitivanje funkcije kranijalnih živaca, refleksa moždanog debla, tonusa i atropinski test



Slika 5. Struktura moždanog debla s izlazištima III-XII kranijalnog živca (CN)

(Izvor: <https://www.lecturio.com/concepts/brain-stem/>)

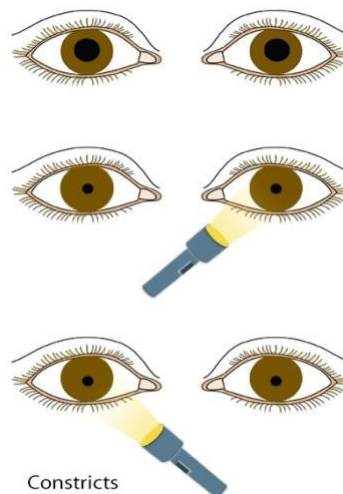
Moždano deblo čine *mesencephalon*, *pons* i *medulla oblongata*. U mezencefalonu moždanog debla nalaze se jezgre III (*n.oculomotorius*) i IV (*n.trochlearis*) kranijalnog živca (CN), jezgre V (*n.trigeminus*), VI (*n.abducens*), VII (*n.facialis*) i VIII (*n.vestibulocohlearis*) CN su u ponsu, a jezgre IX (*n.glossopharyngeus*), X (*n.vagus*), XI (*n.accessorius*) i XII (*n.hypoglossus*) CN u meduli oblongati (slika 5). Olfaktorni (CN I, *n.olfactorius*) i optički živac (CN II, *n.opticus*) su jedina dva kranijalna živca koja nemaju jezgre u moždanom deblu. Olfaktorni živac (CN I) predstavlja izravni izdanak mozga.

Klinički znakovi moždane smrti se, uz potvrđene preduvjete, utvrđuju kliničkim pregledom prema „Pravilniku o načinu, postupku i medicinskim kriterijima za utvrđivanje smrti osobe čiji se dijelovi tijela mogu uzimati radi presađivanja“ [19].

Testira se sljedeće:

- odsutnost reakcije zjenica na svjetlo,
- odsutnost kornealnoga refleksa,
- odsutnost reakcije na bolni podražaj u području inervacije *n.trigeminusa*,
- odsutnost okulocefalnih refleksa,
- odsutnost okulovestibularnih refleksa,
- odsutnost faringealnoga refleksa,
- odsutnost trahealnog refleksa,
- atonija muskulature,

- atropinski test,
 - odsutnost spontanoga disanja pri apneja testu.
-
- Refleks zjenice: drugi (II - je dio optičkog puta) i treći (III - inervira mišiće zjenice oka: *m.sphincter pupillae* i *m.ciliaris*) CN odgovorni su za reakciju zjenice na svjetlo. Gubitkom funkcije II i III CN, zjenice su medioponirane, srednje široke, bez vidljive reakcije na svjetlo [12]. Kod zdrave osobe ekspozicija svjetlu dovodi do sužavanja zjenice svjetlu izloženog oka (izravna reakcija na svjetlo), ali i drugog oka (neizravna ili konsenzualna reakcija na svjetlo) (slika 6). Prilikom testiranja, svjetlosni podražaj mora biti dovoljno jak, a prije samog testiranja, važno je utvrditi i jesu li prethodno primijenjeni antikolinergici ili midrijatici, kao i jesu li nereaktivne zjenice posljedica neke prijašnje bolesti.

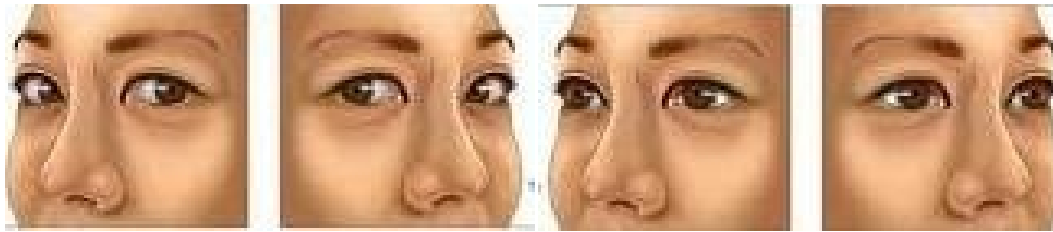


Slika 6. Ispitivanje fotomotorike (pupilarnog refleksa)

(Izvor: <https://eyeguru.org/blog/examining-the-pupil/>)

- Okulocefalični i okulovestibularni refleksi (III, VI i VIII CN): okulocefalični refleks (refleks lutkinih očiju, engl. doll's eyes) se ispituje tako da se glava pacijenta brzo pomiče u jednu pa u drugu stranu. U normalnim uvjetima refleks lutkinih očiju je prisutan (pozitivan) i pri tome se oči pomiču na suprotnu stranu od smjera rotacije glave (slika 7). U slučajevima moždane smrti refleks lutkinih očiju je odsutan (negativan), a oči prate smjer

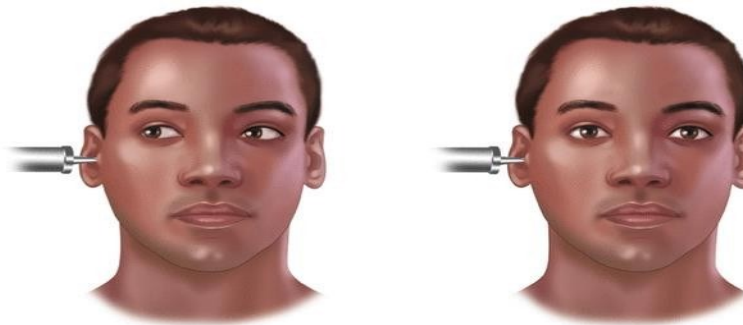
rotacije glave. Ozljeda vratnog dijela kralježnične moždine predstavlja kontraindikaciju za primjenu ovog manevra [12].



Slika 7 A-D. Ispitivanje okulocefaličkih refleksa. A-B pozitivan refleks lutkinih očiju (normalno), C-D odsutan refleks lutkinih očiju (moždana smrt)

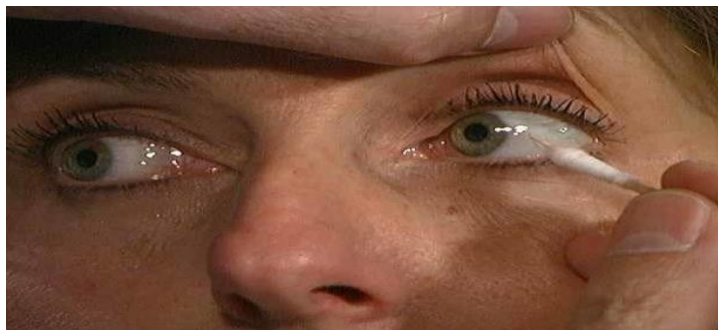(Izvor: <https://quizlet.com/861657123/neurosurgery-tbi-and-tumor-aly-edit-flash-cards/>)

Okulovestibularni refleks ispituje se tzv. kaloričkom stimulacijom. Pri tome se instilira 40-60 ml hladne vode u zvukovod. Odsutnost okulovestibularog refleksa podrazumijeva izostanak devijacije očiju prema strani instilacije vode kroz 1 minutu promatranja (slika 8). Suprotno uho testira se nakon 5 minuta [12].



Slika 8 A-B. Ispitivanje okulovestibularnog refleksa. A – devijacija očiju u smjeru kaloričke stimulacije (normalno). B – izostanak devijacije očiju u smjeru kaloričke stimulacije (moždana smrt) (Izvor: https://link.springer.com/chapter/10.1007/978-1-4939-2507-0_45)

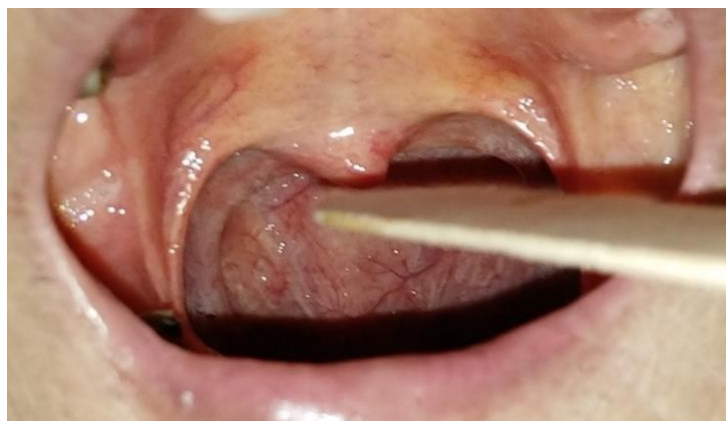- Bolni refleks (V CN): izostanak reakcije na bolni podražaj u području inervacije n.trigeminusa (supraorbitalni luk).
- Kornealni refleks (V i VII CN): ovaj polisinaptički refleks obično se ispituje upotrebom smotuljka vate kojim se lateralnim pristupom podraži rožnica, inervirana od strane V CN (pri čemu u slučaju moždane smrti ne dolazi do refleksnog zatvaranja oka uslijed kontrakcije *m.orbicularis oculi* inerviranog od strane VII CN) (slika 9) [2].



Slika 9. Ispitivanje kornealnog refleksa (Izvor:

https://www.kultura.com/index.php/extwidget/preview/partner_id/816122/uiconf_id/44640261/entry_id/0_kzb0ccsz/embed/dynamic?)

- Faringealni refleks (IX CN): ovaj refleks ima zaštitnu ulogu i sprječava gutanje potencijalno štetnih tvari. Ispituje se obostranim podraživanjem stražnjih stijenki ždrijela pri čemu, kod moždane smrti, ne dolazi do odizanja nepca i refleksnog napinjanja mišića trbušne stijenke (slika 10).



Slika 10. Ispitivanje faringealnog refleksa

(Izvor: <https://medium.com/@fongraymond/to-gag-or-not-to-gag-4ee2a17e0b6b>)

- Trahealni reflex (X CN): ispituje se uvođenjem aspiracijskog katetera kroz endotrahealni tubus, nakon čega se njime podraži traheja. Ovaj refleks nestaje posljednji.
- Atropinski test – pacijentu se intravenski ubrizga atropin u dozi od 0,04 mg/kg, nakon čega kod osoba koje nisu moždano mrtve dolazi do porasta srčane frekvencije za više od 10%. U moždano mrtvih pacijenata srčana frekvencija ostat će nepromijenjena [20].

- Test atonije mišića: tonus mišića predstavlja trajnu, refleksnu i nesvjesnu kontrakciju mišića. Prepoznamo ga kao otpor na koji nailazimo pri oponašanju kretnji ekstremitetom u nekom od zglobova (npr. lakatnom ili koljenskom). Pri moždanoj smrti ne nailazimo na otpor, pa govorimo o atoniji muskulature, a ekstremiteti pasivno dovedeni u antigravitacijski položaj mlohavo padaju na podlogu. Spinalni motorni refleksi pojavljuju se u petine moždano mrtvih pacijenata. Prisutnost spinalnih refleksa ne isključuje moždanu smrt. Ove reflekse je potrebno razlikovati od epileptičkih napadaja te rigiditeta dekortikacije i decerebracije, koji isključuju dijagnozu moždane smrti [20]. Lazarov znak je spinalnog podrijetla. Radi se o kompleksnim pokretima koji se pojavljuju sljedećim redom: fleksija obje ruke prema prsima, adukcija i elevacija ramena, opistotonus, ekspanzija prsnog koša bez značajnog inspirija, posezanje rukama prema vratu i njihovo križanje te konačno spuštanje ruku na podlogu, uz tijelo [20]. Prisutnost Lazarovog znaka ne isključuje dijagnozu moždane smrti.

2.6.2.3. Apneja test

Ako su zadovoljeni prethodno navedeni uvjeti može se nastaviti s testiranjem apneje. Test apneje trebalo bi ostaviti za kraj u postupku dijagnosticiranja moždane smrti s obzirom na to da povišeni parcijalni tlak ugljičnog dioksida u arterijskoj krvi (PaCO₂) dovodi do daljnjeg porasta intrakranijskog tlaka, koji može uzrokovati hernijaciju mozgovine. Test procjenjuje odgovor respiratornog centra u produženoj moždini na hiperkapniju u krvi. Osoba s ireverzibilnom ozljedom produžene moždine neće spontano disati unatoč adekvatnoj stimulaciji respiratornog centra. Test će uzrokovati povećanje PaCO₂, sniženje pH, odnosno acidozu, koja će dovesti do podražaja respiratornog centra. PaCO₂ od 60 mmHg ili povećanje PaCO₂ za 20 mmHg u odnosu na početne vrijednosti najjače stimuliraju kemoreceptore te posljedično respiratorni centar i disanje. Iz tog razloga te se vrijednosti uzimaju kao determinirajuće u dijagnostici moždane smrti. U moždano mrtve osobe izostat će respiratorni naponi za vrijeme izvođenja apneja testa [1,21].

Prije izvođenja ovog testa moraju biti zadovoljeni sljedeći preduvjeti:

- Normotermija (temperatura >36.5 °C),
- Normotenzija (sistolčki tlak >90 mmHg ili srednji arterijski tlak >60 mmHg),
- Euvolemija (uz hemodinamske parametre),

- Eukapnija (PaCO₂ 35-45 mmHg),
- Odsustvo hipoksije [1,21]

Prije izvođenja apneja testa pacijenta je potrebno preoksigenirati 100 % FiO₂ minimalno 10 minuta, kako bi se postigao PaO₂ >200 mmHg. Uzorak arterijske krvi za analizu acidobaznog statusa (ABS) uzima se neposredno prije odvajanja pacijenta s mehaničke potpore disanja tj. respiratora [21].

Dva su načina izvođenja apneja testa [21]:

- Bez pomoći mehaničke ventilacije (klasična metoda)
- Uz pomoć mehaničke ventilacije (alternativna metoda)

Potrebno je izložiti prsa i abdomen pacijenta kako bi se mogle uočiti ev. spontane respiracije tijekom izvođenja testa.

Apneja test bez pomoći mehaničke ventilacije

- Pacijent se odvoji od respiratora, a oksigenacija se održava preko endotrahealnog tubusa kroz koji se uvede kateter (promjera <70 % unutarnjeg promjera tubusa) putem kojega se aplicira 100 % O₂ 6 L/min.) [20].
- Promatra se odsustvo respiracijskih pokreta tijekom 8-10 minuta. Tijekom tog intervala pretpostavlja se porast PaCO₂ od 3 mmHg/min. [20].
- Nakon isteka 8-10 minuta, ponavlja se ABS, pacijent se ponovno spaja na respirator i time apneja test završava.
- Izostanak spontane respiracije i PaCO₂ >60 mmHg ili porast PaCO₂ za >20 mmHg u odnosu na početne vrijednosti čine apneja test pozitivnim te se potvrđuje dijagnoza moždane smrti [12].
- Ako PaCO₂ nije dosegao potrebne razine za proglašenje moždane smrti, usprkos izostanku vidljive pojave disanja, izvođenje apneja testa je, uz održanu stabilnost pacijenta, uputno nastaviti dok PaCO₂ ne dođe do potrebnog praga [20].

- Apneja test izvode najmanje tri osobe, najčešće dva liječnika i jedan medicinski tehničar. Jedan liječnik nadzire vitalne parametre, drugi liječnik promatra ev. pojavu respiracijskih pokreta na prsnom košu ili trbušnoj stijenci, a tehničar upravlja respiratorom, kateterom za insuflaciju kisika te uzima uzorak arterijske krvi za procjenu ABS-a na kraju samog testa [1].

Apneja test uz pomoć mehaničke ventilacije

Respirator se podesi na CPAP (engl. continuous positive airway pressure) modus uz pozitivan tlak na kraju ekspirija (PEEP) u iznosu od 10 cm H₂O i FiO₂ 100%. Uputno je isključiti modus apneje na respiratoru. Prate se vitalni parametri i pojava spontane respiracije kao i u klasičnom apneja testu. Komplikacije se kod ovako izvođenog testa javljaju rjeđe. Istek vremena od 8-10 minuta i uzimanja uzorka arterijske krvi za ABS, kao i kod klasične metode, označavaju završetak testa [1].

Test apneje se mora prekinuti ukoliko:

- postoje respiratorni pokreti prsnog koša ili abdomena te kratko disanje
- dolazi do pada sistoličkog arterijskog tlaka na vrijednosti <90 mmHg
- ako je saturacija kisikom <85 % dulje od 30 sekundi[1]

Najčešće komplikacije apneja testa su:

- hipotenzija (najčešće)
- hipoksija
- srčane aritmije
- srčani arest
- pneumotoraks, pneumomediastinum, pneumoperitoneom (vrlo rijetko) [1]

U slučaju potrebe za prekidom apneja testa, pristupa se parakliničkim dijagnostičkim testovima u daljnjem utvrđivanju moždane smrti. Ako je pacijent komatozan, odsutnih refleksa moždanog debla i pozitivnog apneja testa, može se postaviti dijagnoza moždane smrti. Prema

zakonima RH i smjernicama HDM za potvrdu moždane smrti potreban je i najmanje još jedan paraklinički test.

2.6.3. PARAKLINIČKI TESTOVI

Paraklinički testovi opcionalni su u većini nacionalnih smjernica. Niti jedan paraklinički test nema 100 % osjetljivost i specifičnost. Izvode se kada postoji sumnja u kliničku dijagnozu moždane smrti ili kada nije bilo moguće izvesti sve korake predviđene protokolom. U RH protokol dijagnosticiranja moždane smrti nalaže obaveznu primjenu najmanje jednog od parakliničkih potvrdnih testova.

Parakliničke testove dijelimo u dvije glavne skupine [1]:

A) Neuroslikovne metode koje prikazuju odsutnost cerebrovaskularnog protoka:

- selektivna panangiografija mozga
- TCD sonografija
- perfuzijska radionuklearna scintigrafija
- CT angiografija (CTA)
- MR angiografija (MRA)
- perfuzijski CT
- pozitronska emisijska tomografija (PET)

B) Metode koje prikazuju odsutnost kortikalne električne aktivnosti:

- EEG
- evocirani moždani potencijali

AAN predlaže i odobrava uporabu EEG-a, selektivne panangiografije, TCD sonografije te perfuzijske radionuklearne scintigrafije [12].

Hrvatski „Pravilnik o postupku, načinu i medicinskim kriterijima za utvrđivanje smrti osobe čiji se dijelovi tijela mogu uzimati radi presađivanja“ dopušta korištenje selektivne panangiografije, TCD sonografije, perfuzijske radionuklearne scintigrafije, EEG-a i evociranih moždanih potencijala. Metode koje prikazuju odsutnost cerebrovaskularnog protoka dovoljno je učiniti jednokratno dok se EEG mora snimiti dva puta u jednakim vremenskim razmacima kao i klinički pregled [19].

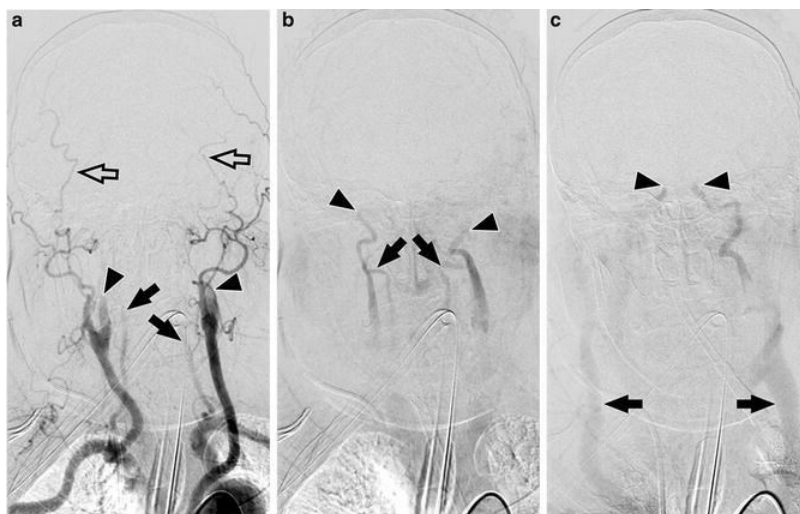Pri izboru parakliničkog testa kliničar uzima u obzir dostupnost testa u matičnoj ustanovi, kliničku sliku pacijenta te prednosti i nedostatke pojedinih testova.

2.6.3.1. Selektivna panangiografija mozga

Četverožilna angiografija (engl. four-vessel angiogram) je zlatni standard za procjenu cerebralnog krvotoka. Angiografija može potvrditi moždanu smrt kada pokaže prestanak dotoka krvi u mozak. Ograničenja cerebralne angiografije uključuju invazivnost testa i potrebu za prebacivanje pacijenta na Odjel radiologije. Također, kontrast može djelovati nefrotoksično, što utječe na kvalitetu bubrega potencijalnog donora. Interpretaciju nalaza može otežavati sniženje intrakranijskog tlaka nakon dekompresijskog operacijskog zahvata ili postavljanja vanjske ventrikularne drenaže [1,20].

Zastoj cerebralne cirkulacije može se dokumentirati selektivnom cerebralnom angiografijom ako su ispunjeni svi sljedeći uvjeti (slika 11):

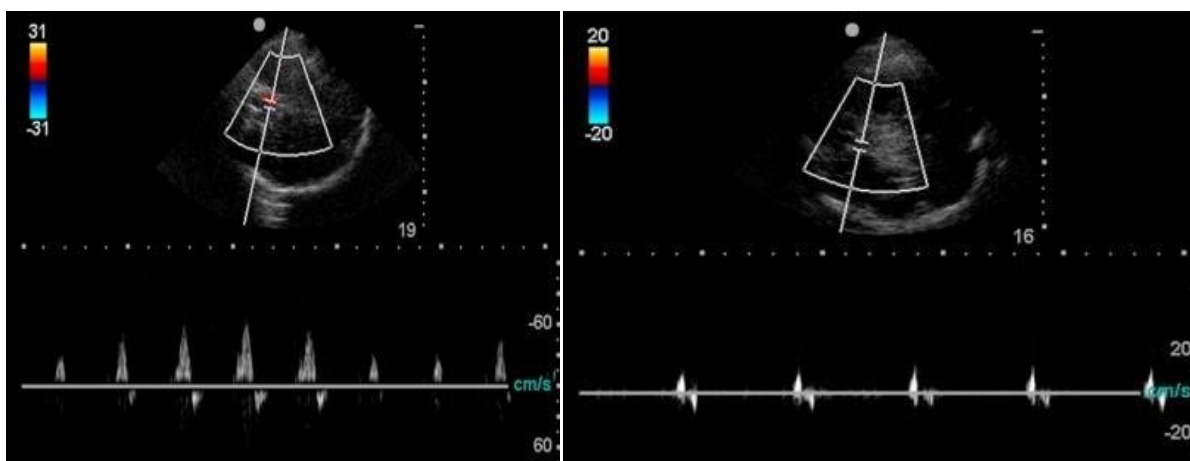
- uredno punjenje kontrastom vanjskih karotidnih arterija (*a.carotis externa*, ACE),
- izostanak kontrastnog prikaza unutarnjih karotidnih arterija (*a.carotis interna*, ACI) iznad razine prednjeg klinoidnog nastavka,
- izostanak kontrastnog prikaza vertebralnih arterija (*aa.vertebrales*, AV) iznad razine penetracije dure,
- izostanak kontrastnog prikaza unutarnjih cerebralnih vena [1,20].



Slika 11 a-c. Selektivna panangiografija mozga kod moždane smrti. Uredan prikaz grana ACE (⇨ prazne strelice), kontrastni prikaz ACI (▶ vrhovi punih strelica) i AV (← pune strelice) ograničen na proksimalne ekstrakranijalne dijelove (a). Ne registrira se intrakranijalno punjenje (b, c). (Izvor: <https://radiologykey.com/brain-death-imaging/>)

2.6.3.2. Transkranijalna Doppler sonografija (TCD sonografija)

TCD sonografija može se koristiti za procjenu bilateralnih pulsacija srednje cerebralne, vertebralne, bazilarne, prednje cerebralne ili oftalmičke arterije. Specifičnost ove metode u dijagnostici moždane smrti iznosi 98%, a osjetljivost 89% što je čini vrlo pouzdanim parakliničkim testom [1,20]. Izvodi se upotrebom niskofrekventne sonde od 2 MHz. Insonacija se vrši kroz transorbitalni, transtemporalni i subokcipitalni prozor. Nalaz TCD-a ovisi o vrijednostima intrakranijskog tlaka. Na početku se registrira smanjenje dijastoličke brzine protoka, potom separacija dijastoličkog i sistoličkog vala, inverzija dijastoličkog vala (reveberacija protoka, slika 12 lijevo), gubitak dijastoličkog vala uz pojavu sistoličkih šiljaka (slika 12 desno) te konačno cerebrovaskularni arrest s potpunim gubitkom spektra [22]. Potrebno je izvršiti dva TCD pregleda u razmaku od 30 minuta insonacijom kroz sva tri prozora te dokazati prisutnost znakova karakterističnih za moždanu smrt u bar tri intrakranijske krvne žile [19]. Riječ je o vrlo praktičnoj metodi procjene moždane cirkulacije koja se može izvoditi uz pacijentovu postelju. Kako kod toga ne postoji nikakva štetnost za pacijenta ili za stanje organa predviđenih za transplantaciju, pregled se može ponavljati.



Slika 12. TCD sonografija kod moždane smrti.

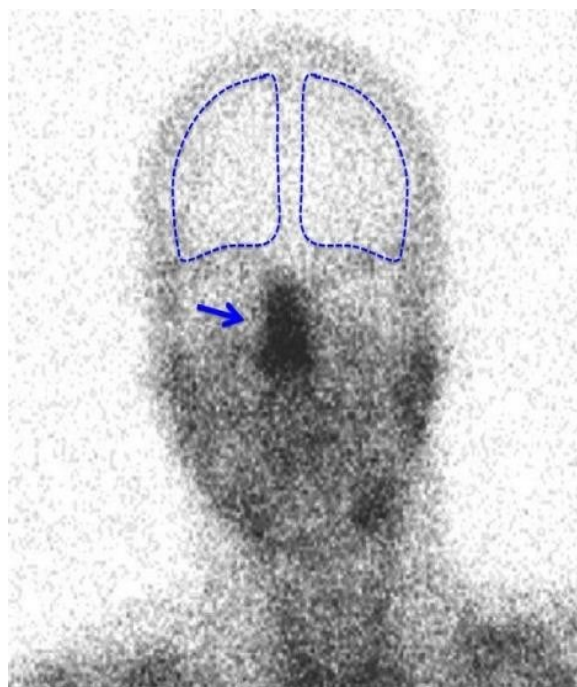
Lijevo: Reveberacija protoka ACM. Desno: Sistolički šiljci ACM

(Izvor: Stulin ID, Solonskiy DS, Sinkin MV, Musin RS, Mnushkin AO, Kascheev AV, et al. The role of color duplex sonography in the brain death diagnostics. Perspectives in Medicine 2012;1:362-5.)

Ograničenja ovog parakliničkog testa čine: iskustvo ispitivača, neprikladan prozor zbog zadebljanih temporalnih kostiju i sniženje intrakranijskog tlaka uslijed dekompresijske operacije ili ventrikularne drenaže, što može dovesti do pogrešne interpretacije rezultata testa.

2.6.3.3. Perfuzijska radionuklearna scintigrafija

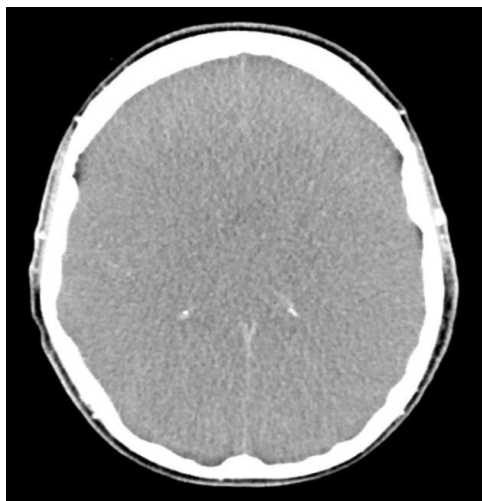
Ova neinvazivna metoda temelji se na primjeni radioaktivnog izotopa ($Tc-99m$ heksametilpropilenamin oksim, HMPAO) u svrhu procjene moždane perfuzije i detekcije moždane smrti. Osjetljivost ove metode je 78-100 %, a specifičnost 100 % [1]. U prvoj fazi procjenjuje se cerebrovaskularni protok, a u drugoj apsorbira radioizotop u moždani parenhim. Izostanak unosa radioizotopa u moždani parenhim (fenomen šuplje lubanje, engl. „hollow skull phenomenon“) potvrđuje dijagnozu moždane smrti (slika 13) [20]. Ova metoda primjenjiva je isključivo u ustanovama koje imaju Odjel/Zavod/Kliniku za nuklearnu medicinu.



Slika 13. Perfuzijska radionuklearna scintigrafija mozga s Tc-99m HMPAO pokazuje odsutnost cerebralne perfuzije karakterističnu za moždanu smrt. Povećana perfuzija nazalne regije posljedica je očuvanog protoka kroz ACE (znak vrućeg nosa, engl. „hot nose sign“)
(Izvor: <https://radiopaedia.org/cases/hot-nose-sign-brain-death>)

2.6.3.4. CT angiografija

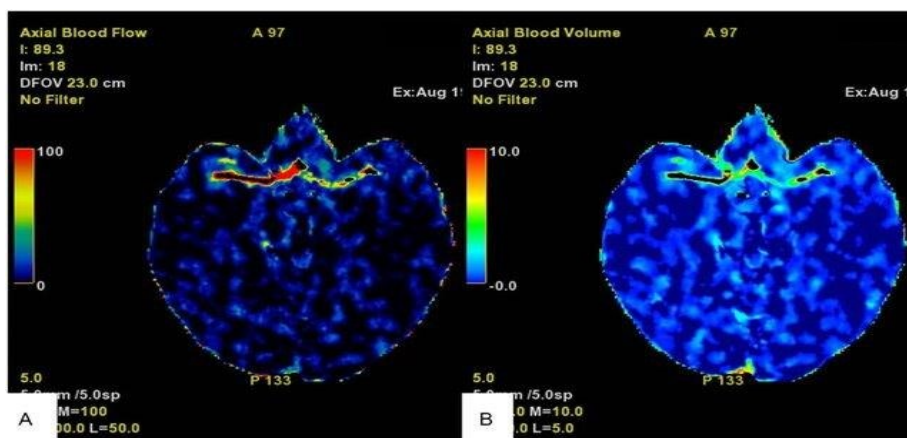
CT angiografija mozga omogućuje dijagnosticiranje prekida moždane cirkulacije. Moždana angiografija bila je prva metoda kojom se dokazivao cirkulatorni moždani arrest i dugo je smatrana „zlatnim standardom“. U prilog moždane smrti govori odsutnost kontrastne opacifikacije distalnih (M4) segmenata obje srednje moždane arterije i obje unutarnje cerebralne vena (slika 14). Ova metoda ima visoku specifičnost (100 %) i osjetljivost (85.7 %) [1]. Potreba za transportom često nestabilnog pacijenta do udaljenog aparata za CT angiografiju, najveći je nedostatak ove metode.



Slika 14. CT angiografija mozga kod moždane smrti (nakon aplikacije kontrasta ne prikazuju se intrakranijske arterije, edem, zbrisani sulkusi, obliteracija moždanih klijetki uslijed hipoksičko-ishemičke lezije) (Izvor: <https://radiopaedia.org/cases/brain-death-ct-angiography-4?lang=us>)

2.6.3.5. Perfuzijski CT

Perfuzijski CT prikazuje izostanak perfuzije moždanog parenhima na razini kapilarne krvožilne mreže. Može se koristiti u kombinaciji s CT angiografijom mozga. U prilogu dijagnozi moždane smrti govore rezultati cerebrovaskularnog protoka <10 ml/100 g/min. i cerebrovaskularnog volumena krvi <1 ml/100 g u svim moždanim područjima (slika 15) [23].

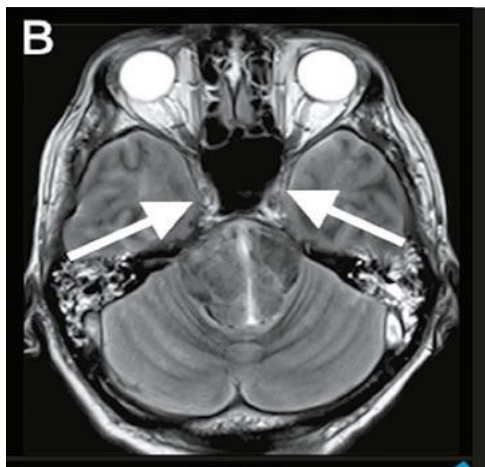


Slika 15. CT perfuzijske obojene mape kod moždane smrti pokazuju značajno smanjen cerebrovaskularni protok (A) i cerebrovaskularni volumen krvi (B)

(Izvor: Aziz Rizk A, Farhani N, Shankar J. Computed Tomography Perfusion for the Diagnosis of Brain Death: A Technical Review. Can J Neurol Sci 2024;51(2):173-8.)

2.6.3.6. MR angiografija

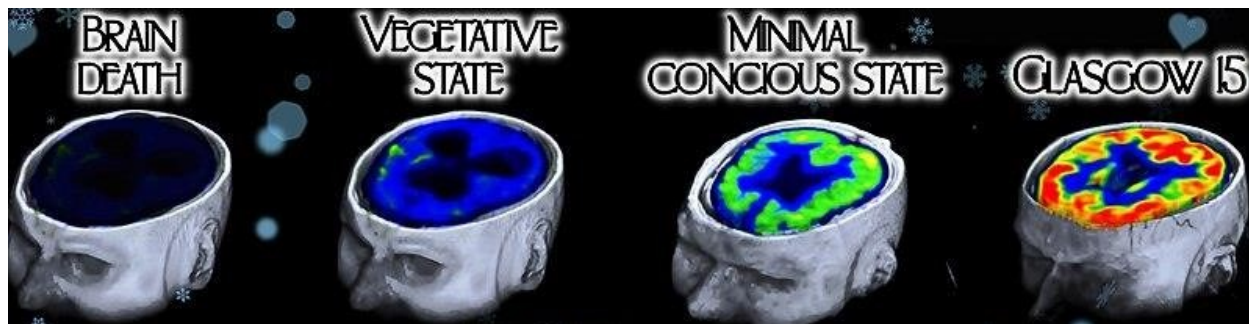
Kod moždane smrti paramagnetsko kontrastno sredstvo ne dopire do cerebrovaskularnih krvnih žila (slika 16) [24]. Ograničenje upotrebe ove metode za dijagnostiku moždane smrti je tehničke prirode (posebni respiratori i monitori specijalno prilagođeni uvjetima rada u magnetskom polju, tj. ne bi smjeli sadržavati metalne dijelove).



Slika 16. MR angiografija kod moždane smrti: pokazuje odsustvo intraarterijskog protoka u obje ACI (strelice) (Izvor: Corrêa DG, Souza SR, Nunes PGC, Coutinho Jr AC, Cruz Jr LCH. The role of neuroimaging in the determination of brain death. Radiol Bras 2022;55(6):365-72.)

2.6.3.7. Pozitronska emisijska tomografija (PET)

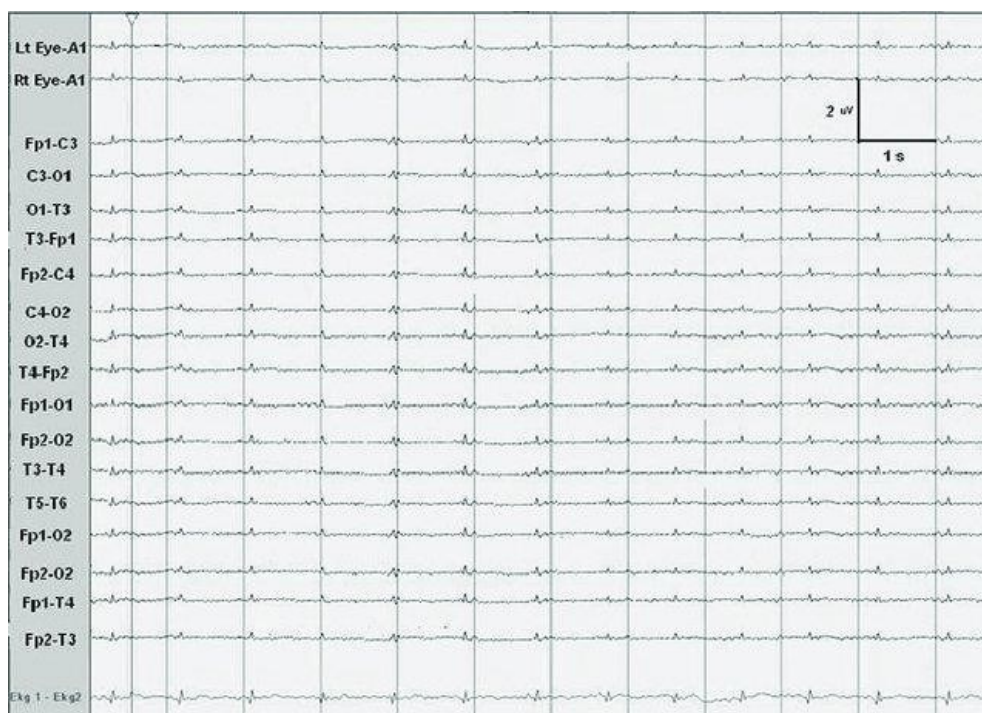
PET prikazuje funkciju, odnosno metabolizam moždanih stanica upotrebom fluorodeoksiglukoze. Izostanak metabolizma fluorodeoksiglukoze neizravan je pokazatelj moždane smrti (slika 17) [25].



Slika 17. PET u zdrave osobe, pri različitim poremećajima svijesti te kod moždane smrti (Izvor: https://commons.wikimedia.org/wiki/File:PET-SCAN_BrainDeath_-_Coma.jpg)

2.6.3.8. Elektroencefalografija (EEG)

EEG je neinvazivna metoda kojom se registrira električna aktivnost površinskih dijelova mozga elektrodama smještenim na površini oglavka. Izostanak registracije električne aktivnosti mozga (izoelektrična linija u EEG zapisu) kompatibilna je s moždanom smrću [1]. Elektrode se simetrično raspoređuju prema internacionalnom sustavu 10-20 i eksploriraju se sva moždana područja. Električna aktivnost mozga $\geq 2 \mu\text{V}$ će biti prikazana u nalazu EEG-a kao amplitudno odstupanje od izoelektrične osi te nije kompatibilna s dijagnozom moždane smrti. EEG snimanje traje minimalno 20 minuta, a u slučaju nejasnog nalaza ponavlja se za 6 sati. Radi se o tzv. „bedside“ testu što znači da pacijenta nije potrebno transportirati izvan jedinice intenzivnog liječenja. Prisutnost artefakata u EEG zapisu može otežavati interpretaciju nalaza. Hipotermija, hipotenzija, metabolički poremećaji i intoksikacija depresorima SŽS-a mogu uzrokovati lažno pozitivan nalaz moždane smrti. U nekim slučajevima, moguće je u EEG zapisu naći električne fenomene zbog srčane aktivnosti i tada se mogu vidjeti šiljci (engl. spike) na EEG-u, simultani s QRS kompleksima na EKG-u, što se ne smatra znakom očuvane moždane aktivnosti (slika 18) [1].

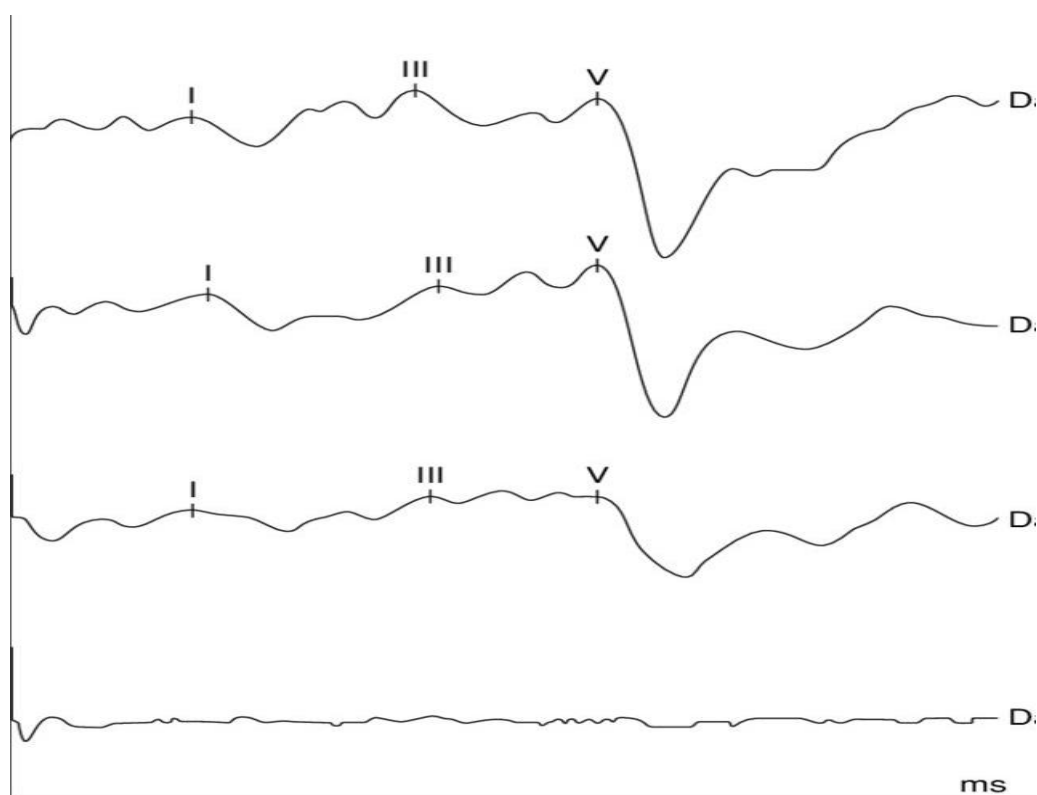


Slika 18. EEG zapis kod moždane smrti.

(Izvor: <https://www.pond5.com/stock-footage/item/61351215-eeg-brain-death-patient-loopable>)

2.6.3.9. Evocirani moždani potencijali

Evocirani moždani potencijali predstavljaju neinvazivnu elektrofiziološku dijagnostičku metodu kojom se registriraju odgovori različitih dijelova SŽS-a na specifične podražaje. Također predstavljaju „bedside“ test. Razlikujemo somatosenzorne evocirane potencijale (SSEP) dobivene stimulacijom n.medianusa i n.tibialisa, slušne evocirane potencijale (BAEP, BAER, engl. brainstem auditory evoked potentials / response) dobivene stimulacijom slušnog živca i vidne evocirane potencijale (VEP) dobivene stimulacijom optičkog živca. U moždano mrtvih pacijenata izostati će registracija SSEP i BAEP. Komponente I-II BAEP odražavaju aktivnost slušnog živca, a komponente III-V aktivnost moždanog debla. Odsutnost komponenti III-V ukazuje na dijagnozu moždane smrti (slika 19) [1,26].



Slika 19. BAEP kod moždane smrti. Serijsko snimanje BAEP kod komatoznog pacijenta ukazuje na postepenu deterioraciju i razvoj moždane smrti (izoelektrična linija u najdonjem zapisu) (Izvor: Machado C ed. Brain Death: A reappraisal. New York: Springer; 2007.)

Nakon što se dijagnosticira moždana smrt, pacijent se klinički i zakonski proglašava preminulim. Odgovarajuća dokumentacija iz koje je vidljivo ispunjenje svih kriterija moždane smrti mora biti uključena u zdravstveni karton pacijenta.

2.7. DIFERENCIJALNA DIJAGNOZA

Određena stanja mogu oponašati moždanu smrt. Tu prvenstveno mislimo na:

- Trajno vegetativno stanje
- Minimalno svjesno stanje
- Locked-in sindrom
- Hipotermiju
- Intoksikaciju lijekovima
- Guillain-Barréov sindrom
- Akinetski mutizam [27]

2.7.1. Trajno vegetativno stanje

Za ovo stanje karakteristično je da pacijent ne pokazuje nikakvu svijest o sebi i svojoj okolini, očuvan je ritam budnost-spavanje, a mogu se registrirati i pokreti očiju, zijevanje te nevoljne kretnje nakon primjene bolnog podražaja. Nastaje kao posljedica teških lezija moždanih hemisfera, uz očuvanost diencefalona, moždanog debla i autonomnog živčanog sustava [27].

2.7.2. Minimalno svjesno stanje

Minimalno svjesno stanje (eng. minimally conscious state) podrazumijeva ozbiljno, ali ne i potpuno oštećenje svijesti koje nastaje kao posljedica opsežnih oštećenja hemisfera velikog mozga. Može uslijediti i nakon djelomičnog oporavka vegetativnog stanja. Kod ovih pacijenata mogu se registrirati određene radnje koje ukazuju na svjesnost, npr. kontakt očima, praćenje pogledom, posezanje za predmetom, odgovor na pitanje (često jednostavan i neprikladan) te stereotipne reakcije na naredbe [27].

2.7.3. Locked-in sindrom

Ovaj sindrom nastaje kao posljedica krvarenja ili infarkta ponsa što posljedično dovodi do tetraplegije, nemogućnosti artikulacije, gutanja, horizontalnog pomaka očnih bulbusa. Pri tome

treba naglasiti da je pacijent u potpunost svjestan, očuvanih kognitivnih funkcija, a s okolinom može komunicirati treptanjem ili vertikalnim pokretima očnih bulbusa [28].

2.7.4. Hipotermija

Hipotermija se definira kao tjelesna temperatura (mjerena rektalno) $<35\text{ }^{\circ}\text{C}$, koja dovodi do progresivnog poremećaja svijesti i refleksa moždanog debla. Midrijaza i tromija fotomotorika zjenica uočavaju se pri temperaturama između $32\text{ }^{\circ}\text{C}$ i $28\text{ }^{\circ}\text{C}$. Ostali refleksi moždanog debla nestaju kod temperature $<28\text{ }^{\circ}\text{C}$. Uslijed sloma cerebralne autoregulacije dolazi do smanjenja moždane perfuzije i razvoja kome. EEG je izoelektričan pri temperaturi $<20\text{ }^{\circ}\text{C}$ [27].

2.7.5. Intoksikacija lijekovima

Intoksikacije različitim depresorima SŽS-a mogu dovesti do komatoznog stanja sličnog moždanoj smrti i depresije disanja uslijed djelovanja na respiratorni centar u produženoj moždini. Tu prvenstveno mislimo na intoksikaciju barbituratima, benzodiazepinima, antipsihoticima i opijatima. Toksikološka analiza urina potvrđuje kliničku sumnju na intoksikaciju lijekovima [27].

2.7.6. Guillain-Barréov sindrom (GBS)

U osnovi ovog sindroma radi se o akutnom upalnom poliradikuloneuritisu. Klinički karakterističan je razvoj ascendentne flacidne tetrapareze / tetraplegije, uz moguću afekciju bulbarno inervirana muskulature (poremećaji artikulacije, fonacije, gutanja) te ev. bulbomotoričkih živaca i ličnog živca [1]. Pacijenti s verificiranim GBS-om moraju biti hospitalizirani, zbog mogućeg razvoja respiracijske insuficijencije, kao i zbog autonomne disfunkcije s mogućim kardiovaskularnim komplikacijama. Zbog respiracijske insuficijencije 1/3 bolesnika zahtijeva liječenje u jedinici intenzivnog liječenja. Fulminantni oblik GBS-a je rijedak i često fatalan te može nalikovati stanju moždane smrti [27]. Najčešće mu prethodi respiracijska ili gastrointestinalna infekcija (*Campylobacter jejuni*). Dijagnoza se postavlja na temelju anamneze, kliničke slike, albuminocitološke disocijacije u likvoru, elektroneurografije i nalazu antigangliozidnih antitijela [1].

2.7.7. Akinetski mutizam

Pacijent s akinetskim mutizmom, iako često spava, pokazuje periode budnosti, nepomičan je (osim povremenih, sporih motoričkih odgovora na auditorne, bolne i druge podražaje), nije verbalno kontaktibilan, rijetko prati pogledom, ostavlja dojam djelomične svjesnosti svojeg okoliša, apatičan je i abuličan. Javlja se kod obostranih lezija paramedijalnog mezencefalona, bazalnog diencefalona, ili inferiornih frontalnih režnjeva, uzrokovanih traumom, hidrocefalusom, infekcijom SŽS-a ili tumorom. Funkcije moždanog debla su intaktne. Francuski termin „*coma vigile*“ je sinonim za akinetski mutizam [27].

3. ZAKLJUČAK

Moždana smrt je nespojiva sa životom, što znači da je mortalitet 100 %. Članovima obitelji pacijenta teško je prihvatiti dijagnozu moždane smrti. Utvrđivanje moždane smrti podrazumijeva timski rad liječnika, medicinskih sestara, socijalnih radnika, svećenika te koordinaciju s članovima obitelji. Potrebno je istaknuti da potvrdu moždane smrti utvrđuju najmanje tri nezavisna liječnika koji do tada nisu sudjelovali u samom liječenju bolesnika. Kliničke nalaze i testove utvrđuju subspecijalisti (intenzivisti, neurolozi ili neurokirurzi), a specijalisti radiolozi nalaze i rezultate ev. pomoćnih slikovnih pretraga. Pridržavajući se smjernica kliničke evaluacije, etičkih razmatranja, zakonskih odgovornosti, međuprofesionalne suradnje i učinkovite komunikacije, zdravstveni djelatnici mogu pružiti sveobuhvatnu i suosjećajnu skrb članovima obitelji pacijenta. Ovaj pristup osigurava da pacijenti i njihove obitelji dobiju najviši standard skrbi, značajno poboljšava ishode i jača rad tima u ovom složenom i osjetljivom području medicinske prakse. Moždana smrt može se dokazati jedino striktnim pridržavanjem prihvaćenih uputa i uvjeta, kao i potpunim poštivanjem redoslijeda dijagnostičkih postupaka jer će se na samo takav način izbjeći greške pri postavljanju toliko ozbiljne i iznad svega važne medicinske dijagnoze. Za potvrđivanje moždane smrti koristi se više testova, no niti jedan od njih ne ispituje sve funkcije SŽS-a, već samo neke od njih, kao što su protok krvi ili bioelektrična aktivnost. Idealni bi testovi trebali biti neinvazivni, sigurni, brzi, ne preskupi, trebali bi se izvoditi uz krevet pacijenta, a mogao bi ih interpretirati liječnik u jedinici intenzivnog liječenja. Nažalost, rijetko koji od današnjih testova zadovoljava ove uvjete. No, više od svega, testovi moraju biti visoko osjetljivi, specifični i neovisni o etiologiji nastalog stanja. Nesrazmjer kriterija temeljenih na disfunkciji moždanog debla i kriterija temeljenih na disfunkciji cijelog mozga ne smije postojati. Stoga bi u nadolazećim godinama cilj medicine trebao biti usmjeren na postizanje uniformiranosti kriterija za utvrđivanje moždane smrti u cijelom svijetu.

4. POPIS LITERATURE

1. Petošić K. Dijagnostika moždane smrti [Diplomski rad]. Zagreb: Sveučilište u Zagrebu, Medicinski fakultet; 2022 [pristupljeno 25.05.2024.] Dostupno na: <https://urn.nsk.hr/urn:nbn:hr:105:470216>
2. Greer DM, Shemie SD, Lewis A, Torrance S, Varelas P, Goldenberg FD, et al. Determination of Brain Death/Death by Neurologic Criteria: The World Brain Death Project. *JAMA* 2020;324(11):1078-97.
3. Horsely V. On the mode of death in cerebral compression and its prevention. *Quart Med J* 1894 July.
4. Duckworth D. Some cases of cerebral disease in which the function of respiration entirely ceases for some hours before that of the circulation. *Edinburgh Med J* 1898;3:145-52.
5. Cushing H. Some experimental and clinical observations concerning states of increased intracranial tension. *AM J Med Sci* 1902;124:375-400.
6. Mollaret P, Goulon M. Le coma depasse (memoire preliminaire). *Rev Neurol (Paris)* 1959;101:3-15.
7. Ad Hoc Committee of the Harvard Medical School. A definition of irreversible coma. *JAMA* 1968;205:85-8.
8. Mohandas A, Chou SN. Brain death – a clinical and pathological study. *J Neurosurg* 1971;35:211-8.
9. Working Group of Conference of Medical Royal Colleges and their Faculties in the United Kingdom. Diagnosis of death. *BMJ* 1976;2:1187-8.
10. Working Group of Conference of Medical Royal Colleges and their Faculties in the United Kingdom. Diagnosis of death. *BMJ* 1979;1:3320.
11. Practice parameters for determining brain death in adults (summary statement). The Quality Standards Subcommittee of the American Academy of Neurology. *Neurology* 1995;45(5):1012–4.
12. Wijdicks EFM, Varelas PN, Gronseth GS, Greer DM, American Academy of Neurology. Evidence-based guideline update: determining brain death in adults: report of the Quality

Standards Subcommittee of the American Academy of Neurology. *Neurology* 2010;74(23):1911–8.

13. Russell JA, Epstein LG, Greer DM, Kirschen M, Rubin MA, Lewis A. Brain death, the determination of brain death, and member guidance for brain death accommodation requests: AAN position statement. *Neurology* 2019;92(5):228-32.

14. Shemie SD, Hornby L, Baker A, Teitelbaum J, Torrance S, Young K, et al. The International Guidelines for Determination of Death phase 1 participants, in collaboration with the World Health Organization. International guideline development for the determination of death. *Intensive Care Med* 2014;40(6):788-97.

15. Drake M, Bernard A, Hessel E. Brain Death. *Surg Clin North Am* 2017;97(6):1255-73.

16. Sandroni C, D'Arrigo S, Callaway CW, Cariou A, Dragancea I, Taccone FS, et al. The rate of brain death and organ donation in patients resuscitated from cardiac arrest: a systematic review and meta-analysis. *Intensive Care Med* 2016;42(11):1661-71.

17. Wijdicks EFM, Pfeifer EA. Neuropathology of brain death in the modern transplant era. *Neurology* 2008;70:1234-7.

18. Hrvatska donorska mreža. O dijagnostici moždane smrti [Internet]. 2014; Dostupno na: <https://www.hdm.hr/2014/06/23/o-dijagnostici-mozdane-smrti/>. [Pristupljeno 19. srpnja 2024.]

19. Pravilnik o načinu, postupku i medicinskim kriterijima za utvrđivanje smrti osobe čiji se dijelovi tijela mogu uzimati radi presađivanja – NN 3/2006 [Internet]. Zagreb: Narodne novine; 2006 [Pristupljeno 04.06.2024.]. Dostupno na: https://narodne-novine.nn.hr/clanci/sluzbeni/2006_01_3_92.html

20. European Directorate for the Quality of Medicines & HealthCare (EDQM). Determination of death by neurologic criteria. U: Guide to the quality and safety of organs for transplantation. 7. izd. Strasbourg (France): European Directorate for the Quality of Medicines & HealthCare of the Council of Europe (EDQM); 2018. Str. 61-79.

21. Busl KM, Lewis A, Varelas PN. Apnea Testing for the Determination of Brain Death: A Systematic Scoping Review. *Neurocrit Care* 2021;34(2):608–20.

22. Stulin ID, Solonskiy DS, Sinkin MV, Musin RS, Mnushkin AO, Kascheev AV, et al. The role of color duplex sonography in the brain death diagnostics. *Perspectives in Medicine* 2012;1:362-5.
23. Aziz Rizk A, Farhani N, Shankar J. Computed Tomography Perfusion for the Diagnosis of Brain Death: A Technical Review. *Can J Neurol Sci* 2024;51(2):173-8.
24. Corrêa DG, Souza SR, Nunes PGC, Coutinho Jr AC, Cruz Jr LCH. The role of neuroimaging in the determination of brain death. *Radiol Bras* 2022;55(6):365-72.
25. Ozdemir S, Tan YZ, Ozturk FK, Battal F. Confirmation of Brain Death with Positron Emission Tomography. *J Pediatr Intensive Care*. 2020 Mar;9(1):51–3.
26. Machado C ed. *Brain Death: A reappraisal*. New York: Springer; 2007.
27. Kruc A. Diferencijalna dijagnoza smrti mozga [Diplomski rad]. Zagreb: Sveučilište u Zagrebu, Medicinski fakultet; 2017 [pristupljeno 25.05.2024.] Dostupno na: <https://urn.nsk.hr/urn:nbn:hr:105:181883>
28. Chen JA, Driver J, Segar D, Bernstock JD, Gupta S, Gormley W. Medullary Infarction Leading to Locked-In Syndrome Following Lumbar Puncture in a Patient with Basilar Invagination. *World Neurosurg* 2020;137:292-5.

5. PRILOZI

Slika 1. Saint-Denis, katedrala Notre-Dame, Pariz.....	5
Slika 2. Tipovi hernijacije mozga	10
Slika 3. Moždana smrt	11
Slika 4. Glasgow koma skala za procjenu stanja svijesti.....	13
Slika 5. Struktura moždanog debla s izlazištima III-XII kranijalnog živca.....	14
Slika 6. Ispitivanje fotomotorike (pupilarnog refleksa).....	15
Slika 7. Ispitivanje okulocefaličkih refleksa.....	16
Slika 8. Ispitivanje okulovestibularnog refleksa.....	16
Slika 9. Ispitivanje kornealnog refleksa.....	17
Slika 10. Ispitivanje faringealnog refleksa.....	17
Slika 11. Selektivna panangiografija mozga kod moždane smrti.....	23
Slika 12. TCD sonografija kod moždane smrti.....	24
Slika 13. Perfuzijska radionuklearna scintigrafija mozga s Tc-99m HMPAO kod moždane smrti	25
Slika 14. CT angiografija mozga kod moždane smrti.....	26
Slika 15. CT perfuzijske obojene mape kod moždane smrti	26
Slika 16. MR angiografija kod moždane smrti	27
Slika 17. PET kod moždane smrti.....	28
Slika 18. EEG zapis kod moždane smrti.....	29
Slika 19. Slušni evocirani potencijali kod moždane smrti.....	30

IZJAVA

S punom odgovornošću izjavljujem da sam diplomski rad izradila samostalno, služeći se navedenim izvorima podataka i uz stručno vodstvo mentora doc.dr.sc. Denisa Čerimagića.

Ime i prezime studentice:

MARIJELA ŠUTALO

Potpis: