

# "Klinička i dermoskopska obilježja melanocitnih madeža"

---

**Dedo-Dusa, Karla**

**Graduate thesis / Diplomski rad**

**2024**

*Degree Grantor / Ustanova koja je dodijelila akademski / stručni stupanj:* **University of Dubrovnik / Sveučilište u Dubrovniku**

*Permanent link / Trajna poveznica:* <https://um.nsk.hr/um:nbn:hr:155:850874>

*Rights / Prava:* [In copyright](#) / [Zaštićeno autorskim pravom.](#)

*Download date / Datum preuzimanja:* **2024-12-23**



**SVEUČILIŠTE U DUBROVNIKU**  
UNIVERSITY OF DUBROVNIK

*Repository / Repozitorij:*

[Repository of the University of Dubrovnik](#)



zir.nsk.hr



DIGITALNI AKADEMSKI ARHIVI I REPOZITORIJI

SVEUČILIŠTE U DUBROVNIKU  
ODJEL ZA STRUČNE STUDIJE  
DIPLOMSKI STRUČNI STUDIJ SESTRINSTVO

KARLA DEDO – DUSA

**KLINIČKA I DERMOSKOPSKA OBILJEŽJA MELANOCITNIH  
MADEŽA**

**DIPLOMSKI RAD**

*Dubrovnik, rujan 2024.*

SVEUČILIŠTE U DUBROVNIKU  
ODJEL ZA STRUČNE STUDIJE  
DIPLOMSKI STRUČNI STUDIJ SESTRINSTVO

**KLINIČKA I DERMOSKOPSKA OBILJEŽJA MELANOCITNIH MADEŽA**  
**DIPLOMSKI RAD**

Kandidat:  
Karla Dedo – Dusa

Mentor:  
izv. prof. dr. sc. Ana Bakija-Konsuo, dr. med

*Dubrovnik, rujan 2024.*

UNIVERSITY OF DUBROVNIK  
DEPARTMENT OF PROFESSIONAL STUDIES  
GRADUATE PROFESSIONAL STUDY OF NURSING

**CLINICAL AND DERMOSCOPIC CHARACTERISTICS OF MELANOCYTIC  
MOLES**

**MASTER'S THESIS**

Candidate:  
Karla Dedo – Dusa

Mentor:  
izv. prof. dr. sc. Ana Bakija-Konsuo, dr. med.

*Dubrovnik, September 2024*

## IZJAVA

S punom odgovornošću izjavljujem da sam diplomski rad izradila samostalno, služeći se navedenim izvorima podataka i uz stručno vodstvo mentorice izv. prof. dr. sc. Ane Bakije - Konsuo, dr. med.

Ime i prezime studenta:

Karla Dedo – Dusa

Potpis studenta:

---

## ZAHVALA

*Iskreno se želim zahvaliti mentorici izv. prof. dr. sc. Ana Bakija-Konsuo, dr. med. na mentorstvu, podršci, inspiraciji i nesebičnim savjetima, te velikoj pomoći i izdvojenom vremenu pri izradi ovog diplomskog rada.*

*Zahvaljujem se svojoj obitelji na neizmjernoj potpori i vjeri u mene i u moj uspjeh tijekom studiranja.*

*Također bih se htjela zahvaliti svojim prijateljima koji su me bodrili i bili uz mene sve ove godine, pa čak i onda kada sam mislila da neću moći izdržati do kraja.*

# SADRŽAJ

1. UVOD.....	1
2. DERMOSKOPIJA.....	3
2.1 . Dermoskopski kriteriji.....	5
2.1.1. Boja.....	5
2.1.2. Dermoskopske strukture.....	6
2.1.3. Procjena pigmentiranih lezija.....	10
3. KLASIFIKACIJA MADEŽA (klinička i dermoskopska obilježja).....	12
3.1. Prirođeni melanocitni madeži.....	12
3.1.1. Nevus spilus – klinička varijanta prirođenog melanocitnog madeža.....	14
3.2. Stečeni melanocitni madeži.....	16
3.2.1. Obični stečeni nevus.....	17
3.2.2. Halo nevus.....	19
3.2.3. Plavi nevus.....	20
3.2.4. Meyerson nevus.....	21
3.2.5. Spitzov nevus.....	22
3.2.6. Miescherov nevus.....	24
3.2.7. Unna nevus.....	24
3.2.8. Rekurentni nevus – nevus recurrens.....	25
3.2.9. Atipični (displastični) nevus.....	27
3.2.10. Kombinirani nevus.....	28
4. RASPRAVA.....	29
5. ZAKLJUČCI.....	31
6. SAŽETAK.....	32
7. SUMMARY.....	33
8. LITERATURA.....	34
9. PRILOZI.....	38

## 1. UVOD

Madeži (melanocitni nevusi) predstavljaju pigmentirane makule, papule ili čvorove koji su građeni od nakupina melanocita ili nevus stanica (Aaron, 2024). To su dakle, uobičajene, uzdignute ili ravne kožne lezije koji sadrže povećani broj melanocita. Melanociti su stanice u koži koje stvaraju pigment (melanin). Najčešće su žutosmeđe ili smeđe boje, ali ponekad mogu biti boje kože, ružičasti ili čak plavi (The Society for Pediatric Dermatology, 2015).

Melanocitni madeži definiraju se kao dobroćudne, dobro ograničene proliferacije melanocita u koži. Za razliku od uobičajenog dendritskog oblika pojedinačnih melanocita u epidermisu, melanociti madeža izgledaju okrugli do ovalni ili vretenasti. Ovi melanociti su agregirani u „gnijezda“ i predstavljaju poseban oblik diferencijacije melanocita, nazvan nevus stanice (Frischhut i sur., 2022). Pored estetske, njihova je glavna karakteristika sličnost melanomu. Kod pigmentiranih promjena procjenjuju se određene suspektne značajke (nepravilni rubovi, izgled koji se mijenja, krvarenje, više boja u jednoj promjeni, svrbež ili ulceracija) koje mogu upućivati na atipičan madež ili melanom (Aaron, 2024).

Melanocitne proliferacije uglavnom su smještene u bazalnom epidermisu (junkcijska zona – spojni melanocitni madež) ili dermisu (dermalni melanocitni madež), ali mogu se proširiti u dublje slojeve izvan subkutisa u mišiće (duboko prodirući nevusi). Melanotične makule (pjege/pjege od sunca, *café-au-lait* makule, *lentigines senilis*/ravne seboroične keratoze) po definiciji nisu kategorizirane kao melanocitni nevusi. Ove lezije pokazuju ograničeno povećanje pigmenta, ali je broj epidermalnih melanocita u osnovi normalan ili samo neznatno povećan (Frischhut i sur., 2022).

Madeži mogu biti prisutni pri rođenju (kongenitalni melanocitni nevusi) ili se mogu razviti tijekom djetinjstva ili mlade odrasle dobi (stečeni melanocitni nevusi). Imaju tendenciju povećanja broja tijekom prva dva desetljeća života, a tinejdžeri često imaju ukupno 15 - 25 madeža. Izlaganje suncu može potaknuti tijelo na nastajanje novih madeža (The Society for Pediatric Dermatology, 2015).

Ljudski melanociti nalaze se u svim dijelovima kože, sluznicama, folikulima dlake, matriksu dlake i drugim organskim sustavima, uključujući srce, uveu u očima, unutarnje uho i leptomeninge (Tolleson, 2005).



Melanocitni madeži kategoriziraju se prema različitim aspektima: kliničkim (kao što je anatomska lokacija), dermoskopskim, histološkim kriterijima, ali i genetskim karakteristikama. Melanocitni nevusi na posebnim mjestima su: akralni, umbilikalni, subungualni (*melanonychia striata*) ili genitalni melanocitni madeži kao i melanocitni madeži na dojci/areoli. Zbog karakterističnih odlika tkiva na različitim lokacijama, oni pokazuju posebna histološka obilježja. Melanocitni madeži na „posebnim lokacijama“ u biti nisu pokazatelj rizika za malignitet (Elder, 2006).

## 2. DERMOSKOPIJA

Dermoskopija predstavlja mikroskopiju površine kože, tj. pregled površine kože posebnom mikroskopskom metodom. To je neinvazivna dijagnostička tehnika kojom se omogućuje vizualizacija određenih epidermalnih, dermoepidermalnih i dermalnih struktura (Roldan-Marín i sur., 2012).

Pojam „dermoskopija“ uveo je njemački dermatolog 1920. godine Johann Saphier koji je objavio niz priopćenja koristeći novi dijagnostički alat nalik binokularnom mikroskopu s ugrađenim izvorom svjetlosti za pregled kože. Taj je novi alat koristio za različite indikacije i napravio neka zanimljiva morfološka promatranja anatomske struktura kože što je ukazalo na visoku učinkovitost njegove opreme (Roldan-Marín i sur., 2012).



Slika 1. Ručni dermoskop

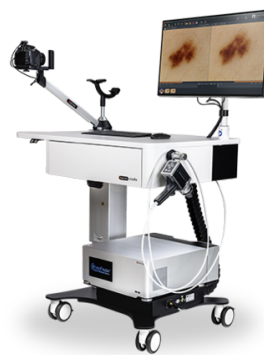Izvor: <https://www.amazon.com.au/Practical-Guide-Dermoscopy-Markowitz/dp/1451192630> (13.02.2024.)

Dermoskopija (također poznata kao površinska mikroskopija ili epiluminescentna mikroskopija), tehnika je koja omogućuje vizualizaciju pigmentiranih kožnih lezija *in vivo* točno do početnog ruba retikularnog dermisa. Tehnika uključuje upotrebu uređaja sličnog otoskopu, ali je opremljen specifičnom kontaktnom lećom, dermoskopom koji stvara snop svjetlosti koji pada na površinu kože pod kutom od 20° (Campos-do Carmo i Ramos-e-Silva, 2008).

Postavljanjem tekućine (ulja, vode, gela, alkoholnog gela ili glicerina) na granicu između epidermisa i predmetnog stakla uređaja, eliminira se refleksija svjetla što omogućuje

vizualizaciju dermoskopskih karakteristika koje proizlaze iz prisutnosti melanina i hemoglobina u različite slojeve kože. Dermoskopi s polariziranim svjetlom ne zahtijevaju upotrebu kontaktnih tekućina ili gelova. Uobičajeno povećanje koje pruža dermoskop je 10 puta, no postoje digitalni dermoskopi s povećanjima do 70 puta, uz održavanje definicije slike (Paschoal, 1996).

Dermoskop, unatoč jednostavnosti rukovanja, nije puko povećalo, već složeniji instrument koji omogućuje superponiranje slojeva kože. To je potpuno drugačije od slike dobivene u histopatologiji, gdje je vizualizacija potpuna, s mogućnošću promatranja bilo kojeg površinskog ili dubljeg sloja kože. Dermoskopija predstavlja koristan alat između kliničke slike i patohistološke analize (Campos-do-Carmo i Ramos-e-Silva, 2008).



Slika 2. Uređaj za digitalno mapiranje madeža

Izvor: [www.fotofinder.de](http://www.fotofinder.de) (14.07.2024.)

Oprema za digitalnu dermoskopiju uključuje videokameru u boji za fotografiranje cijelog tijela i makrokliničke fotografije lezija te opremu za dermoskopiju spojenu na računalo s posebnim softverom. Razvoj različitih vrsta softvera olakšao je prikupljanje, pohranjivanje, dohvaćanje i analizu slika. Fotografiranje čitave površine kože tijela (*body mapping*) uz digitalnu dermoskopiju danas su nezaobilazne metode u praćenju visokorizičnih pacijenata s brojnim nevusima u ranom otkrivanju melanoma. Kako se ponekad melanom ne može klinički i dermoskopski razlikovati od melanocitnih nevusa, „pristup u dva koraka“ koji koristi fotografiranje cijelog tijela (TBP) i praćenje digitalnom dermatoskopijom (DFU), pružaju komparativnu referentnu točku koja omogućuje identifikaciju promjena koje se tijekom vremena događaju u visokorizičnoj populaciji.

## 2.1. Dermoskopski kriteriji

Prema Campos-do-Carmo i Ramos-e-Silva (2008) dermoskopski kriteriji su:

- boja
- dermoskopske strukture
- procjena pigmentiranih lezija.

### 2.1.1. Boja

Korištenje dermoskopije omogućuje prepoznavanje mnogih različitih struktura i boja koje se ne vide golim okom. Boje imaju važnu ulogu u dermoskopiji (Roldan-Marin i sur., 2012). Ovisno o položaju melanina u različitim slojevima kože, boje prikazane u Tablici 1 mogu se promatrati dermoskopijom. Stoga je boja dermoskopski kriterij koji pomaže u tumačenju sumnjive pigmentirane lezije: lezija koja je samo svijetlo i tamno smeđa ukazuje na epidermalno mjesto melanina, kao što je melanocitni spojni nevus, dok lezija koja je samo plavo označava melanin samo u dermisu, kao kod plavog nevusa. Složeni melanocitni nevusi imaju smeđu ili sivoplavkastu boju. Melanom često pokazuje višebojni uzorak (Campos-do-Carmo i Ramos-e-Silva, 2008).

Tablica 1. Dermoskopija – boja i položaj melanina

	BOJA	
1	Crna	Ukazuje na prisutnost melanina u spinoznom sloju
2	Svijetlo ili tamno smeđa	Pokazuje prisutnost melanina u dermalno-epidermalnom spoju i rožnatom sloju
3	Sivoplavkasta	Otkriva melanin u papilarnom dermisu
4	Plava	Otkriva melanin u retikularnom dermisu
5	Bijela	Pojavljuje se u prisutnosti fibroze ili regresije lezije, ali bijela boja mora biti svjetlija od boje periferije lezije
6	Crvena	Predstavlja prisutnost hemoglobina unutar krvnih žila

Izvor: (Campos-do-Carmo i Ramos-e-Silva, 2008).

### 2.1.2. Dermoskopske strukture

Campos-do-Carmo i Ramos-e-Silva (2008) ističu da melanin, bilo unutar melanocita, nevusnih stanica, keratinocita ili melanofaga, određuje boju u dermoskopiji. Štoviše, melanin će također odrediti određene “strukture” svojim izgledom kao nakupine u tim stanicama, izolirane ili koncentrirane na periferiji lezije. Slično tome, hemoglobin će, ovisno o svojoj distribuciji u leziji, također odrediti strukture i obrasce vaskularizacije. Tablica 2 prikazuje dermoskopske strukture.

Tablica 2. Strukture promatrane dermoskopom

	STRUKTURE UOČENE DERMOSKOPSKIM PREGLEDOM	PRIKAZ
1	Pigmentirana mreža	Otkriva melanin na dermalno-epidermalnom spoju melanocitnih lezija. To je tkivo saćastog tipa, čije linije odgovaraju melaninu, a “rupice” papilarnom dermisu, bez melanina, u presjeku epidermisa s izduženim krestama. Ovaj kriterij definira pigmentiranu leziju kao melanocitnu. Postoje dvije iznimke kada prisutnost mreže ne ukazuje na melanocitnu leziju: dermatofibrom i dodatna bradavica.
2	Grozdaste globule	Ovo je još jedan kriterij za melanocitnu leziju, a predstavlja prisutnost nakupljenog melanina, npr. s unutarnje strane gnijezda nevus stanica. Ove zaobljene strukture mogu imati različite boje, ovisno o stupnju agregacije melanina.
3	Razgranate pruge	Ovo je treći kriterij za melanocitnu leziju, koja predstavlja radijalni rast stanica koje sadrže melanin. Ovo je struktura tipa “resa” na periferiji lezije. Njegova prisutnost u leziji, osobito ako je asimetrična, ukazuje na kožni melanom. Ako je prisutan na cijeloj periferiji lezije, u simetričnom rasporedu, može predstavljati uzorak koji se nalazi u Spitzovom pigmentiranom nevusu (Reedov nevus).
4	Točkice	Zaobljene strukture promjera manjeg od 0,1 mm (manje

		od kuglica). Ako su crne ili smeđe, predstavljaju nakupljanje pigmenta u rožnatom ili zrnatom sloju. Kod benignih lezija nalaze se u središtu lezije. Kada se nađu na periferiji, predstavljaju aktivnu leziju, a mogu ukazivati na atipičnu strukturu ili čak na melanom. Višestruka sivoplavkasta pojava ukazuje na melanofage u dermisu, a točkasti uzorak ili uzorak nalik na “zrnca crnog papra” upućuje na melanom.
5	Područja bez struktura	Amorfna ili homogena područja, područja bez mreže i zasjenjena područja različitih tonova predstavljaju male ili slabo pigmentirane epidermalne kreste. Nisu specifična za melanocitne lezije.
6	Plavometalna područja	Homogena plava pigmentacija s odsutnošću pigmentiranih mreža ili smeđih ili crnih globula vrlo je karakteristična za plavi nevus. Smeđa područja mogu biti prisutna kada postoji spojna aktivnost ili u kombinaciji nevusa (melanocitni nevus u kombinaciji s plavim nevusom).
7	Rožnate pseudociste	Blijedožuta kružna područja tipična su za seboreične keratoze, uglavnom višestruke keratoze. To su intraepidermalne nakupine keratina.
8	Folikularni pseudootvori	Otvori tipa komedona; otvori tamne ili svijetle boje. Karakteriziraju seboreične keratoze, ali se mogu pojaviti i kod papilomatoznih nevusa.
9	Crveno-plavkasta “jezera”	Ove dobro definirane ovoidne strukture predstavljaju povećane i proširene vaskularne prostore u papilarnom dermisu. Oni su patognomonični za hemangiome.
10	Strukture tipa javorovog lista	Ovi diskretni bulbarni nastavci smečkaste do sivoplavkaste boje, u smjeru normalne kože, kao prsti, gnijezda su pigmentiranih epitelnih čvorića karcinoma bazalnih stanica (BCC)
11	Pseudopodi	Ovi krajevi radijalnih pruga, uočeni kao nodularne ili

		bulbarne projekcije, sugeriraju invazivni melanom. Obično su jako pigmentirani.
12	Plavo-bjelkasti veo	Konfluentna, neprozirna, nepravilna plava pigmentacija, s bjelkastim filmom koji podsjeća na “dno boce”, otkriva prisutnost ortokeratoze i kompaktne agregacije pigmentiranih stanica u dermisu. Obično se nalazi u lezijama invazivnog melanoma.
13	Područja depigmentacije	Bijela područja, svjetlija od susjedne normalne kože, mogu ukazivati na histopatološku regresiju pigmentiranih lezija i na kraju fibrozu u invazivnom melanomu.
14	Fisure i kripte	Obrasci cirkumvolucija i žljebova, slični površini ljudskog korteksa, tipično se opažaju u seboroičnim keratozama.
15	Uzorak poput otiska prsta	Nalazi se u ravnim seboroičnim keratozama i solarnom lentigu (pjegama). To su fine kompaktne niti smeđobijele boje.
16	Vaskularizacija: nekoliko obrazaca vaskularizacije vide se dermoskopijom	<ul style="list-style-type: none"> <li>• Eritem: prisutnost difuznih područja ružičasto-crvenkaste boje. Nespecifičan i čest kod melanoma, ali i kod svake iritirane lezije;</li> <li>• Teleangiektazija: razgranate proširene žile. Čest na licu i, ako ima oblik grane, ukazuje na BCC;</li> <li>• Crvene linije i crvene mrlje: polimorfan i nepravilan uzorak s malim paralelnim i okomitim žilicama. Nalazi se u invazivnom melanomu;</li> <li>• Crveno-mliječne kuglice: pojavljuju se u melanomu kao vrlo vaskularizirane melanocitne mase;</li> <li>• Žile u jednoličnom obliku ukosnice: vidljive kod seboroičnih keratoza;</li> <li>• Žile u nepravilnom obliku ukosnice: s uzorcima vaza na površini i upućuju na melanom.</li> </ul>

17	Velika jajolika plavosivkasta gnijezda	Nepravilna zaobljena područja, veća od kuglica, spojena ili ne, ali nisu usko povezana s tijelom pigmentiranog tumora. One odgovaraju intradermalnim epitelnim masama i indikativne su za pigmentirani BCC.
18	Radijalna područja	Ove radijalne projekcije koje konvergiraju prema tamnijem središtu slične su žbicama kotača bicikla i nalaze se na periferiji BCC-a.
19	Ulceracija	Javlja se prerano u evoluciji BCC-a i kasnije u invazivnom melanomu. U nedostatku mreže, ukazuje na BCC.
20	Strukture pronađene na licu	<ul style="list-style-type: none"> <li>• Pseudomreža: grubi retikularni uzorak koji se nalazi na licu kao rezultat odsutnosti epidermalnih čunjića. Oko kožnih dodataka na licu (čisti prostori): otvori folikula dlake i ušća žlijezda znojnice. Prisutni su u melanocitnim lezijama i ravnim seboroičnim keratozama na licu;</li> <li>• Asimetrični otvor folikula: tamna pigmentacija s asimetričnom raspodjelom oko otvora folikula. To su stanice melanoma koje migriraju na stijenku folikula. Javljaju se u početnom malignom lentigu;</li> <li>• Romboidne strukture: evolucija zloćudnog lentiga, vidljivog kao tamna pigmentacija oko folikula, stvarajući "povećanu pseudomrežu" na licu. Oni upućuju na melanom tipa malignog lentiga.</li> </ul>
21	Strukture pronađene u palmoplantarnoj regiji	<p>Na ovom mjestu, pigmentirana mreža ima morfološki aspekt drugačiji od onog na drugim anatomskim mjestima:</p> <ul style="list-style-type: none"> <li>• Kod benignih nevusa: <ol style="list-style-type: none"> <li>a. Obrazac paralelnih brazda: brazde na površini kože su pigmentirane</li> <li>b. Rešetkasti uzorak: osim pigmentacije, linije presijecaju brazde</li> <li>c. Fibrilarni uzorak: delikatna vlakna koja prelaze</li> </ol> </li> </ul>



		<p>prirodne brazde na koži</p> <ul style="list-style-type: none"> <li>• Kod melanoma: <ul style="list-style-type: none"> <li>a. Uzorak paralelnih grebena: obrnut uzorak paralelnih brazda, gdje su vrhovi pigmentirani</li> <li>b. Bizaran uzorak: kombinacija izmjena. Mogu biti prisutna crveno-mliječna područja.</li> </ul> </li> </ul>
--	--	--

*Izvor: (Campos-do-Carmo i Ramos-e-Silva, 2008).*

### **2.1.3. Procjena pigmentiranih lezija**

Za početak evaluacije pigmentirane lezije dermoskopom potrebno je procijeniti da li se radi o melanocitnoj leziji, potom da li je benigna ili maligna.

Uvedeni su različiti dermoskopski algoritmi koji pomažu u razlikovanju nevusa od melanoma, a dermatolog bi trebao odabrati model koji najbolje poznaje. Ovi se algoritmi temelje na čisto analitičkom pristupu, što se može smatrati dodatnim ograničenjem ako se uzme u obzir da većina pacijenata s više nevusa pokazuju različite stupnjeve kliničke i dermoskopske atipije u velikom broju svojih lezija. U tim bi slučajevima komparativni pristup bio mnogo korisniji (Roldan-Marin i sur., 2012).

Tablica 3. Dermoskopski algoritam – melanocitne naspram nemelanocitnih lezija

VIZUALNI UZORAK	PIGMENTIRANA LEZIJA
Pigmentirane mrežaste ili agregirane globule ili razgranate pruge	Melanocitna lezija
Rožnate pseudociste, folikularni pseudootvori ili fisure i kripte ili otisak prsta	Seboreična keratoza
Homogeno plavo područje	Plavi nevus
Skupljena crvena “jezera”	Hemangioma
Područja koja podsjećaju na javorov list, radijalna područja, teleangiektazije i ulceracije	Bazocelularni karcinom
Nijedan od prethodnih uzoraka (izuzeće)	Melanocitna – može predstavljati potpuno atipičnu leziju kožnog melanoma, treba je ukloniti

Izvor: (Campos-do-Carmo i Ramos-e-Silva, 2008).

### **3. KLASIFIKACIJA MADEŽA (klinička i dermoskopska obilježja)**

Klasifikacija melanocitnih madeža još uvijek nije još potpuna i postoje različite sheme podjele. Najjednostavnija klasifikacija madeža je na prirodene (kongenitalne) i stečene. Daljnja podjela ovisi o histološkoj lokalizaciji melanocitnih gnijezda u koži, gdje se dijele na junkcijske, složene i dermalne (Argenziano i sur., 2007).

#### **3.1. Prirođeni melanocitni madeži**

Kongenitalni (prirođeni) melanocitni nevusi definiraju se kao benigne nevomelanocitne proliferacije prisutne pri rođenju. Ovi nevusi pojavljuju se kao ravne tamnosmeđe makule ili papule. Imaju tendenciju da postaju deblje s dobro ograničenim, okruglim rubovima kako rastu. Lezije pokazuju postupno i proporcionalno povećanje veličine s godinama i mogu postati slične plaku ili nodularne. Neki kongenitalni nevusi nisu vidljivi pri rođenju, ali posjeduju kliničke i/ili patohistološke karakteristike kongenitalnih nevusa. Nazivamo ih tardivni kongenitalni nevusi ili madeži nalik kongenitalnom madežu. Kongenitalni melanocitni nevus postaje svjetliji i dlakav kako dijete raste (Tannous i sur., 2005).

Najčešća klasifikacija definira melanocitne nevuse na temelju njihove veličine. Mali kongenitalni melanocitni madeži definiraju se kao manji od 1,5 cm u svom najvećem promjeru, srednje veličine između 1,5 cm i 19,9 cm, te veliki ili divovski veći ili jednaki 20 cm (Farabi i sur., 2021).

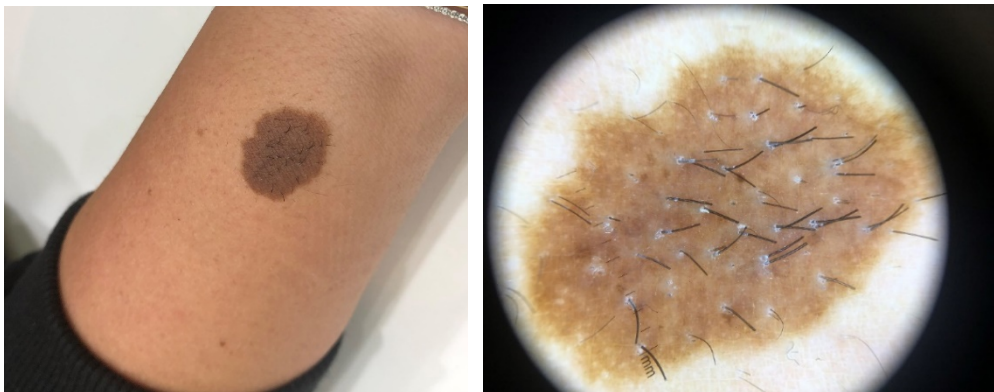Divovski kongenitalni madež može biti udružen s proliferacijom melanocita na meningama i parenhimu središnjeg živčanog sustava što se naziva neurokutanom melanozom, potencijalno letalnom bolesti zbog mogućeg razvijanja hidrocefalusa i neuroloških poremećaja. Rizik nastanka melanoma korelira s veličinom kongenitalnog nevusa. Što je promjena veća, rizik maligne transformacije i nastanka melanom je veći. Procjenjuje se kako je rizik kod divovskih kongenitalnih madeža od 4 do 10%, dok je kod malih i srednjih madeža između 0 i 5%. Važno je uzeti u obzir proporcionalnost rasta ovih melanocitnih nevusa s rastom osobe (Rhodes i sur., 1996).

U slučaju pojave tamnije pigmentirane regije, krvarenja, ulceracije, svrbeža, boli ili sl. potrebno je posumnjati na malignu alteraciju te navedenu promjenu ekscidirati i patohistološki analizirati.

Također, kongenitalni melanocitini nevusi u prošlosti su klasificirani na temelju mjesta i obrasca pojavljivanja na tijelu, kao što su kupaće gaće, prsluk, ogrtač, čarapa i dr. (Zaal i sur., 2004). U novije vrijeme, Martins da Silva i sur. (2017) predložili su novi sustav klasifikacije za divovski kongenitalni melanocitni nevus, nazvan pravilo 6B. U ovoj metodi, autori su razvrstali pacijente u različite kategorije:

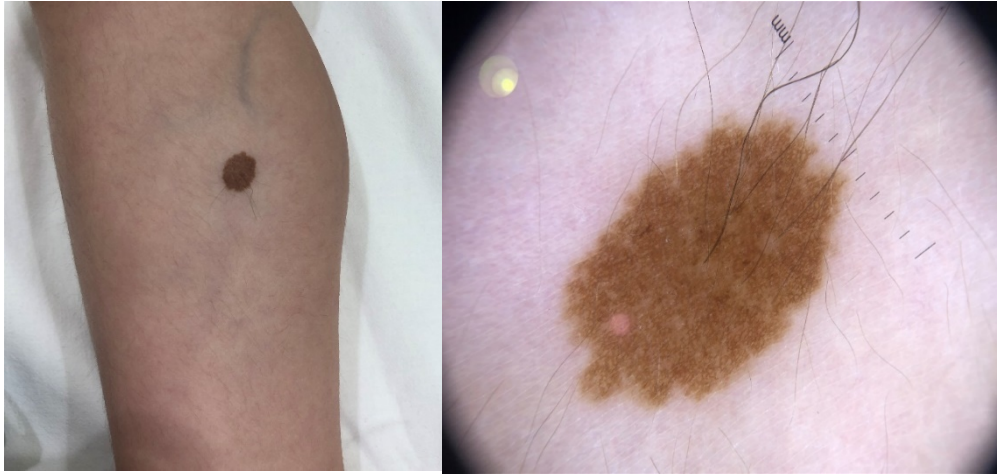
- bolero
- leđa
- kupaće gaće
- grudi/trbuh
- ekstremiteti tijela i
- tip tijela (Martins da Silva i sur., 2017).

Također, postoji i novo pravilo, tzv. 7B koje pored navedenih obuhvaća još i „bonce“. Konkretno, „bonce“ se odnosi na regije glave i lica (Wang i sur., 2021). Bolero je uglavnom na gornjem dijelu leđa uključujući i vrat. „Leđa“ su obično okruglog oblika i ne uključuju stražnjicu ili ramena. „Kupaće gaće“ uglavnom uključuje genitalno područje i stražnjicu, ali isključuje ramena i vrat. „Grudi/trbuh“ raspoređuje se samo na prsa ili trbuh i nema preklapanja s bolerom ili kupaćim gaćama. „Ekstremiteti tijela“ nalaze se samo na ekstremitetima i isključuju ramena i genitalno područje (Slika 3, Slika 4). „Tijelo“ je uzorak koji kombinira bolero i kupaću gaćicu, koji zahvaća gotovo cijelo tijelo.



Slika 3. Kongenitalni melanocitni nevus male veličine na podlaktici (makroskopski i dermoskopski prikaz)

*Izvor: Arhiva Poliklinike za dermatovenerologiju CUTIS, Dubrovnik*



Slika4. Kongenitalni melanocitni nevus male veličine na donjem ekstremitetu (makroskopski i dermoskopski prikaz)

*Izvor: Arhiva Poliklinike za dermatovenerologiju CUTIS, Dubrovnik*

Mali kongenitalni melanocitni nevusi klinički se ne mogu razlikovati od običnih stečenih nevusa. Općenito, kongenitalni melanocitni nevusi, kao što se i uočava u prethodnim slikama, okruglog su do ovalnog oblika i imaju pravilnu, glatku i dobro ograničenu granicu (Tannous i sur., 2005). Njihov klinički izgled može se mijenjati s godinama. U novorođenčadi madeži mogu biti svijetle boje i relativno bez dlaka, s ravnom ili uzdignutom površinom. Kako dijete raste, nevusi mogu postupno postajati tamniji, jednolike smeđe do tamnosmeđe ili crne boje i mogu dobiti duge, grube, tamno pigmentirane dlake (Slika 3, Slika 4).

### **3.1.1. Nevus spilus – klinička varijanta prirodnog melanocitnog madeža**

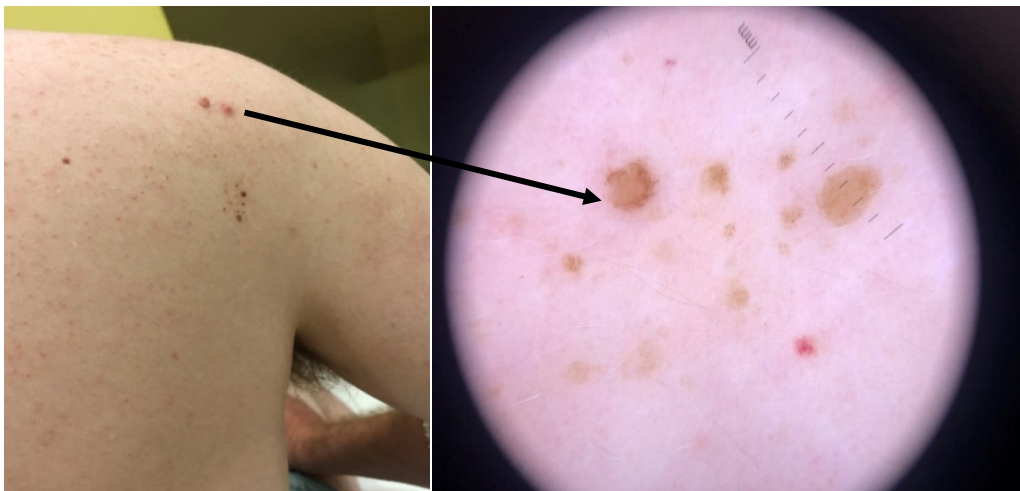
Pojam spilus potječe od grčke riječi spilos (pjega). Godine 1842. prvi put je Burkley uveo naziv Nevus spilus. Od tada su mnogi izrazi korišteni kao sinonimi u literaturi poput: pjegavi nevus, nevus na nevusu, *nevus sur nevus*, točkasti nevus, pjegavi lentiginozni nevus, pjegavi zostriformni lentiginozni nevus, pjegavi nevus spilus, *café au lait* spot i djelomična jednostrana lentiginoza.

Ovu leziju karakterizira klinički promjena više ili manje kružnog oblika, žutosmeđe do svijetlosmeđe boje, različitih veličina i mjesta, urođenu ili stečenu i karakteriziranu višestrukim malim tamnosmeđim superponiranim mrljama, koje mogu biti ravne ili uzdignute i nepravilne (Slika 5). Histološki obrasci obojene baze pokazuju jednostavne pjege (makule) ili mrlje *café au lait*, dok se točkaste lezije obično sastoje od spojnih, složenih ili intradermalnih nevusa.

Nevus spilus pigmentirana je mrlja na kojoj se kasnije pojavljuju višestruke tamnije makule ili papule. Na Slici 5 je prikazan nevus spilus smješten na desnom ramenu. Klinički se uočava kao svijetlosmeđa promjena veličine od 2 cm s nekoliko točkastih pigmentnih čvorića, dermoskopski vidljivo nekoliko točkastih pigmentnih promjena globularne strukture.

Nevus spilus može se pojaviti bilo gdje na tijelu, ali najčešće se identificira na torzu i ekstremitetima. U pravilu, nevus spilus ne smatra se prekursorom melanoma, ali je zabilježeno više od jednog slučaja melanoma koji je nastao u nevus spilusu (Corradin i sur., 2015). Stoga, osobe koje imaju nevus spilus zahtijevaju doživotno kliničko i dermoskopsko praćenje.

Postoje tri tipa nevus spilusa: mali ili srednji veličine (manje od 20 cm), divovski i zosteriforman. Lezije mogu biti kongenitalne ili stečene, pojavljuju se kao suptilne žutosmeđe makule pri rođenju ili u ranom djetinjstvu i napreduju do primjetnijih pigmentiranih crnih, smeđih ili crvenosmeđih makula i papula tijekom mjeseci ili godina (Vaidya i sur., 2007).



Slika 5. Nevus spilus smješten na desnom ramenu (makroskopski i dermoskopski prikaz)

*Izvor: Arhiva Poliklinike za dermatovenerologiju CUTIS, Dubrovnik*

### 3.2. Stečeni melanocitni madeži

Stečeni melanocitni nevusi benigne su proliferacije melanocitnih stanica (također poznate kao nevus stanice) koje su histopatološki karakterizirane prisutnošću gnijezda stanica nevusa u dermoepidermalnom spoju (spojni nevus), ili u papilarnom dermisu (složeni nevus) ili duboko u dermisu i potkožnom tkivu (intradermalni melanocitni nevus). Definiramo ga kao madež koji nije prisutan pri rođenju. Ovo su najčešći madeži čiji broj varira ovisno o rasi i okolišnim čimbenicima. Najvažniji okolišni čimbenik je izloženost Sunčevoj svjetlosti. Korištenje kreme za zaštitu od sunca smanjuje razvoj novih madeža na mjestima koja su povremeno izložena suncu, osobito u djece s pjegama. (Sardana i sur., 2014)

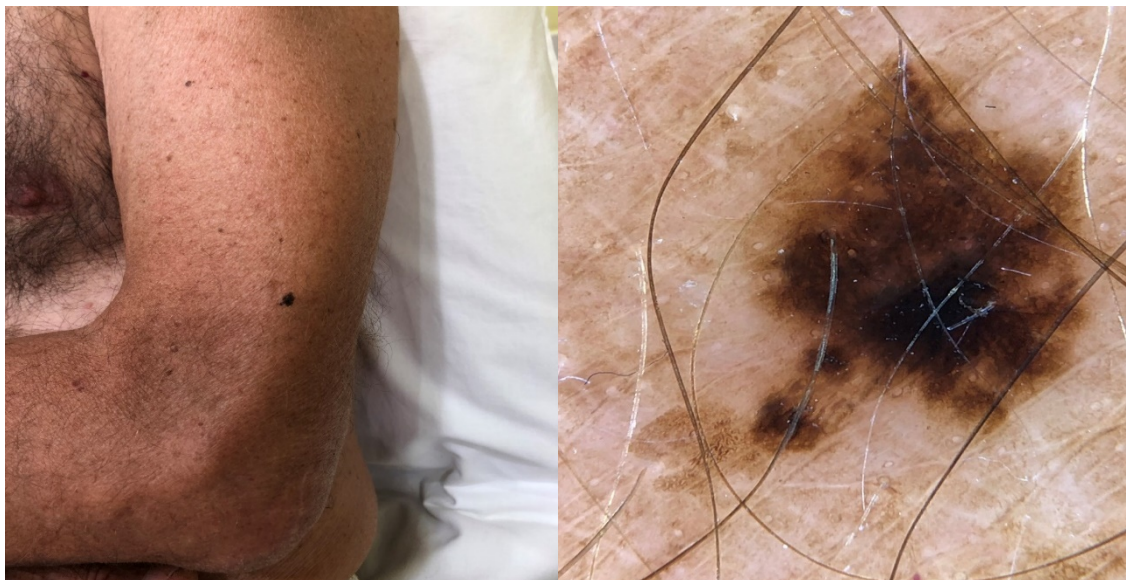Općenito, stečeni melanocitni nevus s godinama se povećava u veličini i broju, a vrhunac doseže u trećem desetljeću života. Zatim se s vremenom počinju povlačiti, pa do sedmog desetljeća obično nestaju. Intradermalni melanocitni nevusi klinički su karakterizirani kupolastim, mekim, „mesnatim“ papulama i često se nalaze na glavi i vratu. Veličine im se kreću od nekoliko milimetara do  $\geq 1$  cm u promjeru. Dermoskopske značajke intradermalnog nevusa sastoje se od žarišnih globula ili struktura sličnih globulima. Osim toga, mogu postojati blijeda do bjelkasta područja bez strukture i fine linearne ili zarezne žile (Al Hawsawi i sur., 2016).

U literaturi je opisano mnogo različitih oblika stečenih melanocitnih madeža:

- obični stečeni nevus
- halo nevus (s hipopigmentiranim rubom)
- plavi nevus
- meyersson melanocitni nevus (ekcematozni melanocitni nevus)
- kpfov nevus (Spitz melanocitni nevus s halo fenomenom)
- miescherov nevus
- unna nevus
- rekurentni nevus
- clark nevus
- displastični (atipični)
- kombinirani nevus (Fernandez-Flores, 2012).

### 3.2.1. Obični stečeni nevus

Obični stečeni nevus ima okrugao ili ovalni oblik s pravilnim te relativno jasnim rubovima. Ima najčešće homogenu površinu, ružičaste ili smeđe boje, ili je boje okolne kože. Junkcijski nevusi su najčešće makule, tj. lezije koje se nalaze u razini kože. Imaju promjer manji od 6 mm (Slika 6).



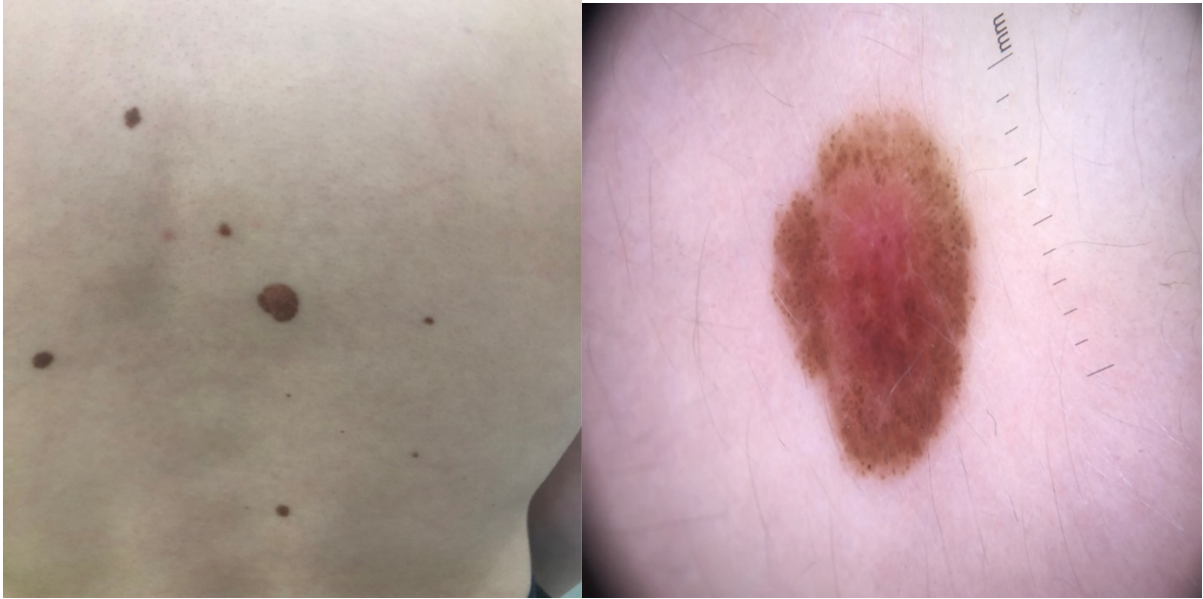
Slika 6. Junkcijski obični stečeni nevus (makroskopski i dermoskopski prikaz)

*Izvor: Arhiva Poliklinike za dermatovenerologiju CUTIS, Dubrovnik*

Dermatoskopski gledano obični nevus ima pravilnu cjelokupnu arhitekturu. Opaža se najčešće retikularni obrazac, no često se uočava homogeni ili globularni obrazac. Junkcijski nevusi pokazuju svijetlu do tamnosmeđu pigmentnu mrežu. U središtu ili na periferiji lezije ponekad se uočavaju smeđi globuli (Slika 6).

Složeni i intradermalni nevusi najčešće su zaravnjenog li kupolastog izgleda, blago elevirani, a površina im je glatka ili papilomatozna (Zalaudek i sur., 2006). Na Slici 7 prikazan je primjer složenog nevusa.





Slika 7. Složeni obični stečeni nevus (makroskopski i dermoskopski prikaz)

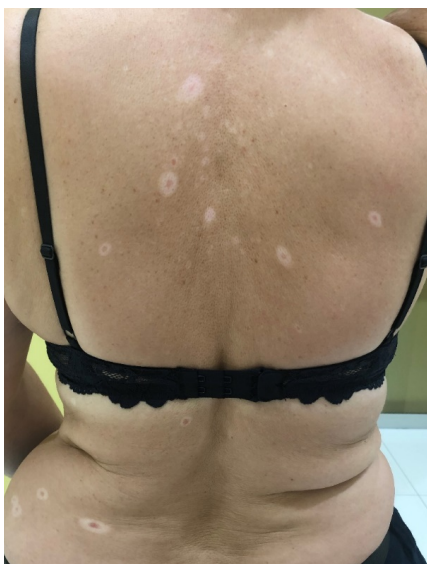*Izvor: Arhiva Poliklinike za dermatovenerologiju CUTIS, Dubrovnik*

Kod složenih nevusa obično se pronalaze različite kombinacije globula, homogenih polja i pigmentne mreže. Većinom je zastupljena globularna arhitektura s mnogobrojnim jajolikim i okruglim globulima. Globularni obrazac s odsutnom ili diskretnom pigmentnom mrežom predstavlja intradermalne nevuse. Mogu se povremeno uočiti rijetke i male ciste poput milija, a također i folikuli dlaka (Braun i sur., 2010).

### 3.2.2. Halo nevus

Halo nevus je kongenitalni ili stečeni nevus, razvija rub depigmentacije koji okružuje melanocitni središnji dio (monomorfni smeđi do sivi). U dermoskopiji je karakteriziran pojavom globularnog uzorka s granulama poput plavog papra i/ili područjima s bijelim ožiljcima (Kolm i sur., 2006). Izraz „halo fenomen“ odnosi se na prsten ili zonu depigmentacije koja se javlja oko nekoliko vrsta melanocitnih ili nemelanocitnih lezija, pri čemu je halo prototip halo lezije (Mooney i sur., 1995).

Halo nevusi najvjerojatnije nastaju imunološki posredovanim odgovorom domaćina na nevus i praćeni su gustim upalnim infiltratom s limfocitima u omjeru CD4:CD8 koji varira od 1:1 do 1:3 (Zeff i sur., 1997). Halo nevusi, zajedno s vitiligom i hipopigmentacijom povezanom s melanomom, pripadaju skupini dermatoza koje se nazivaju „imunološke leukodermije“ (Lorentzen, 2020). Rijetko može biti i eritema uočena u halo nevusu zbog dilatacije dermalnih krvnih žila, zadebljanja stijenki žila i bubrenja endotelnih stanica. Polioza je prepoznata kao jedan od znakova halo fenomena u regresivnom stadiju melanocitnog nevusa. Može doći do povratka normalnog izgleda kože, ali ta involucija traje u prosjeku 7 godina (Kaminska-Winciorek i Szymaszal, 2014).



Slika 8. Halo nevus (makroskopski prikaz)

*Izvor: Arhiva Poliklinike za dermatovenerologiju CUTIS, Dubrovnik*

Kliničko i dermoskopsko prepoznavanje bjelkastog ruba koji okružuje melanocitnu leziju ključ je za diferencijalnu dijagnozu s melanomom predstavljajući u nekim slučajevima

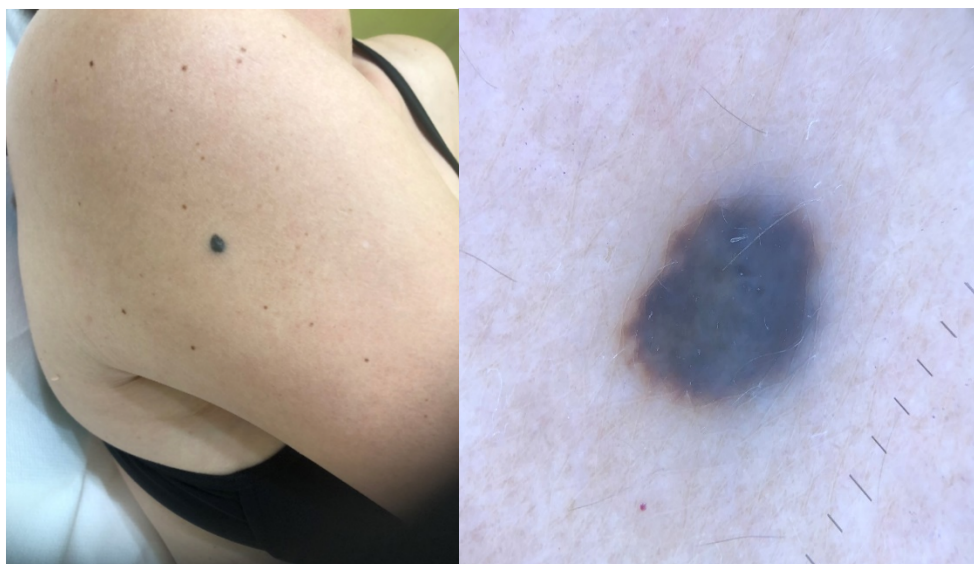regresiju. Slika 8 prikazuje granule i ostatak mrežastog uzorka klinički nestajućeg halo nevusa.

Tijekom razdoblja od nekoliko mjeseci ili čak godina, halo nevus ima tendenciju prolaziti kroz četiri klinička stadija karakterizirana progresivnom involucijom s naknadnom potpunom regresijom središnjeg nevusa. Temeljna patogeneza još nije u potpunosti razjašnjena, ali se smatra da limfociti T igraju ključnu ulogu u progresivnom uništavanju stanica nevusa. Iako je halo fenomen najčešći u benignih melanocitnih nevusa, izvješća halo nevusa u osoba s obiteljskom i/ili osobnom poviješću melanoma i melanoma s aureolom potaknulo je zabrinutost oko dijagnoze i liječenja melanocitnih kožnih lezija koje pokazuju okružujući aureol (Kolm i sur., 2006).

### **3.2.3. Plavi nevus**

Plave melanocitne nevuse prvi je opisao Tièche 1903. godine. Uglavnom se stječu u ranom djetinjstvu, ali se mogu razviti i kod odraslih, ponajprije kod žena. Plavi melanocitni nevus obično se pojavljuje kao usamljena plavičasta makula ili papula do čvorića s glatkom površinom i promjerom od 0,5 do 1 cm, uglavnom na udovima, stražnjici i glavi, ali također i na ekstrakutanim mjestima kao što je genitalne, oralne ili nazalne sluznice i limfne čvorove (Frischhut i sur., 2022). Klinička diferencijalna dijagnoza plavih nevusa obično uključuje nodularne melanome, kožne metastaze melanoma, pigmentirane bazocelularne karcinome i Spitz nevuse (Di Cesare i sur., 2012).

Klinički, ponekad je teško razlikovati plavi melanocitni nevus od melanoma ili kožnih metastaza melanoma, ili čak karcinoma bazalnih stanica ili Morbus Kaposi (Frischhut i sur., 2022). Dermoskopski kriteriji specifični za melanom uključuju kombinaciju atipične pigmentne mreže, nepravilne točkice/globule, nepravilne pruge, nepravilnu pigmentaciju, regresijske strukture, plavo-bjelkasti veo i nepravilan vaskularni uzorak (Neila i Soyer, 2011).



Slika 9. Plavi nevus (makroskopski i dermoskopski prikaz)

*Izvor: Arhiva Poliklinike za dermatovenerologiju CUTIS, Dubrovnik*

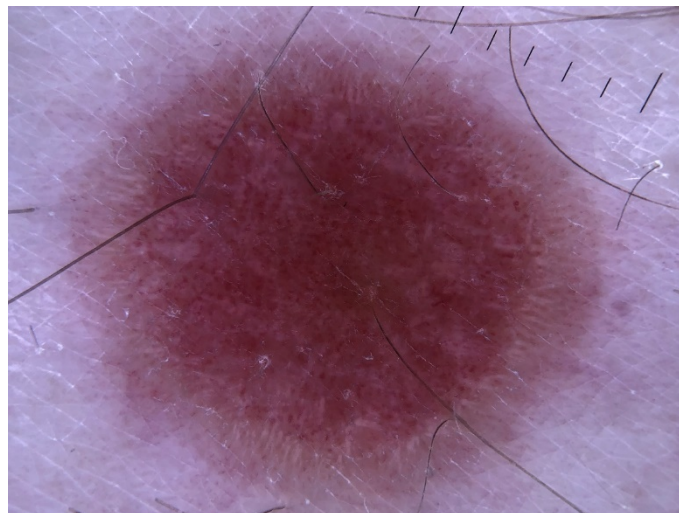
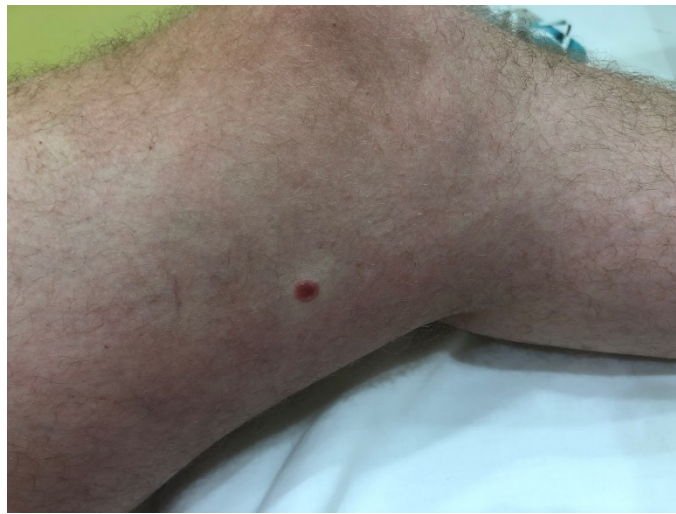Slika 9 pokazuje nevus s jednolikom plavom pigmentacijom koji pokazuje neke plavo-smeđe kuglice i točkice unutar lezije s difuznim plavo-bijelim velom preko cijele površine i dobro definiranim rubom koji blijedi u vanjsku kožu.

#### **3.2.4. Meyerson nevus**

Kliničke značajke Meyersonovog nevusa karakterizira razvoj ekcematoznog aureola oko jednog ili više pigmentiranih nevusa. Kliničke značajke sastoje se od pojave eritematoznih aureola s prekrivenim ljuskama ponekad naglašenim na periferijama eritematoznih zona. Ovaj proces može biti ograničen na jedan, neke ili sve nevuse pojedinca. Češći je u mladih zdravih odraslih osoba. Lagani pruritus je obilježje većine lezija. Ekcematozni dio nestaje pod lokalnom terapijom kortikosteroidima, dok pigmentni dio ostaje nepromijenjen nakon što se okolni ekcem povuče. Meyerson je pretpostavio da je ova erupcija lokalizacija pityriasis rosea oko melanocitnih nevusa, ali ta povezanost nije jasna s obzirom da je pityriasis rosea vrlo česta, a Meyersonovi nevusi relativno rijetki (Larre Borges i sur., 2014). Longo i sur. (2007) ističu da dermoskopija Meyersonovog nevusa ne mijenja dermoskopske karakteristike zahvaćenih nevusa. Unatoč tome, obrasci su često zamučeni žućkastom površinskom serokrustom i stoga ih je teško procijeniti.

### 3.2.5. Spitzov nevus

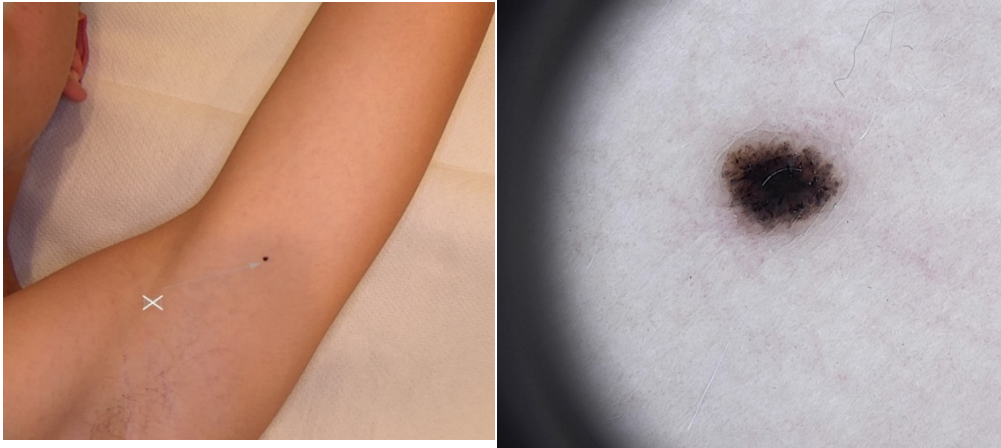
Spitz nevusi dobili su ime po Sophie Spitz, patologinji rođenoj 1910. u Nashvilleu, Tennessee, koja je živjela i radila u New Yorku. U “Melanomu djetinjstva”, objavljenom 1948. godine opisala je niz slučajeva djece s karakterističnom melanocitnim nevusima. Melanocitni nevus s „karakteristikama sličnim Spitz nevusu“ opisuju se kao „spicoidni“. Melanocitni nevus često se pojavljuje kao papule boje kože do narančasto-crvene do čvorića veličine 0,5 – 2 cm (Slika 10). Spitz nevusi uglavnom se nalaze u djece, osobito na licu i udovima. Pokazuju tendenciju brzog rasta i mogu se s vremenom povući (Frischhut i sur., 2022).



Slika 10. Spitzov nevus (makroskopski i dermoskopski prikaz)

Izvor: Arhiva Poliklinike za dermatovenerologiju CUTIS, Dubrovnik

Kalsificira se u dvije kliničke varijante, klasični i pigmentni oblik kojeg nazivamo Reedov madež (Slika 11), dobroćudni madež vretenastih stanica. Različiti autori zapravo smatraju da je to zasebna vrsta melanocitnog nevusa zbog njegove različite kliničke i dermatoskopske prezentacije (Ferrara i sur., 2005). Klinički se manifestira kao brzorastuća, tamnosmeđa do crna makula, papula ili nodus, a najčešće se javlja na donjim ekstremitetima.



Slika 11. Reedov nevus (makroskopski i dermoskopski prikaz

*Izvor: Arhiva Poliklinike za dermatovenerologiju CUTIS, Dubrovnik*

Na Slici 11 je prikazan Reedov melanocitni nevus. klinički visoko pigmentirane uzdignute papule. Radijalne linije su tamnosmeđe ili gotovo crne.

Dermoskopski nalaz Spitzovih nevusa ovisi o vrsti, odnosno jesu li pigmentirani ili ne. Kod nepigmentiranih Spitz nevusa identificirano je pet uzoraka:

- homogena ružičasta boja
- točkasti vaskularni uzorak
- zvjezdasti vaskularni uzorak
- retikularna depigmentacija i
- strukture kukuljice (Ferrara i sur., 2015).

Pigmentirani Spitz nevusi tipično pokazuju četiri uzorka:

- uzorak zvjezdanog praska
- globularni uzorak
- višekomponentan
- homogen (Stefanaki i sur., 2016).

„Uzorak zvjezdanog praska“ odnosi se na središnju plavo-crnu pigmentaciju s pravilnim radijalnim projekcijama na periferiji, dok se globularni uzorci opisuju kao središnja plavo-crna pigmentacija i velike, smeđe-crne, pravilne kuglice pravilno raspoređene na periferiji. Međutim, atipični Spitz nevusi pokazuju višekomponentne i nespecifične uzorke na dermoskopiji, a slučajevi s atipičnim uzorcima ne mogu se razlikovati od melanoma (Liu i Liu, 2019).

### **3.2.6. Miescherov nevus**

Miescherov nevus je čest nevus kupolastog oblika i uglavnom boje kože koji se primarno nalazi na licu. Na vrhu mogu izrasti dlačice, a kolokvijalno se ponekad naziva „vještičja bradavica“. Histološki, pokazuje endofitični i egzofitični rast i obično opsežnu dermalnu komponentu klinastog oblika, koja uključuje adneksalne strukture dolje u dublje slojeve (Frischhut i sur., 2022).

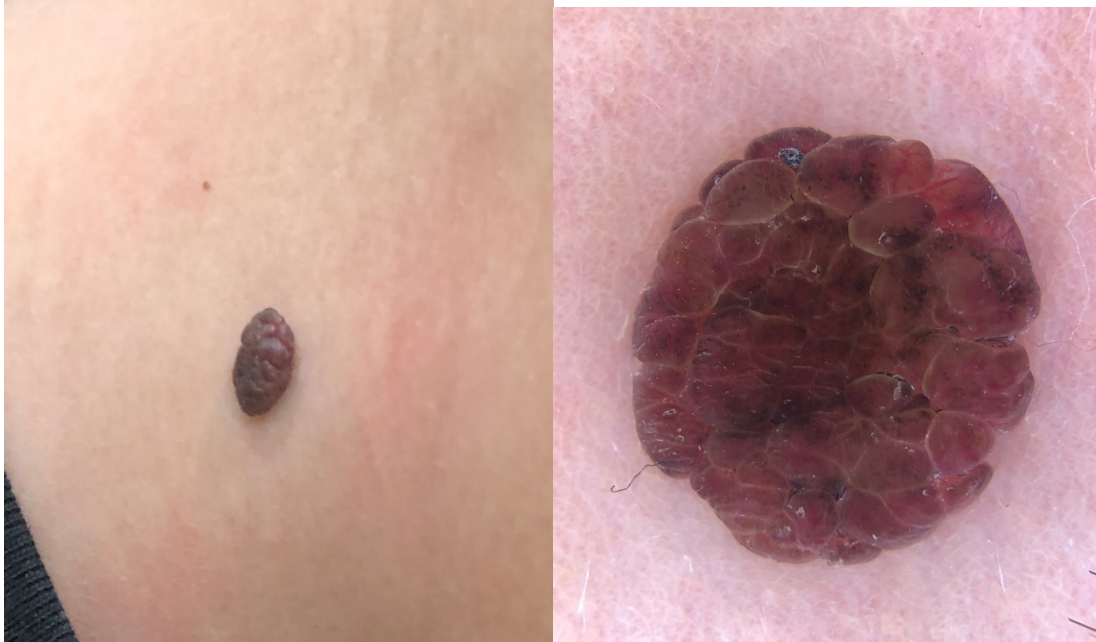Klinički, ovaj benigni intradermalni nevus prezentira se kao papula u obliku kupole svijetlosmeđe ili boje kože. Većina Miescherovih nevusa nalazi se na licu i vratu. Tipično, Miescher nevusi vide se kod ljudi starijih od trideset godina. Danas se većinom nazivaju stečenim intradermalnim nevusima. Razlike između ovog stečenog dermalnog nevusa i drugih intradermalnih nevusa, kao što je Unna nevus, više nisu naglašene. Ne postoje specifični dermoskopski uzorci ili strukture koje bi mogle razlikovati Miescherov nevus od ostalih intradermalnih nevusa. Uobičajeni dermoskopski uzorak povezan s Miescherovim nevusom je homogeni globularni uzorak sa žarišnim i simetričnim rasporedom točaka i globula. Kuglice mogu imati svijetlo do tamnosmeđu, a povremeno i plavu boju. Ove lezije često imaju svijetlosmeđu boju ili homogeno područje boje kože bez strukture (Wang i sur., 2007).

### **3.2.7. Unna nevus**

Nevus, kojeg je Unna 1896. godine definirao kao „sjedeći, gumbasti, malinasti, moluskoidni ili fibromatozni meki nevus obično se viđa u odraslih“. Naziv papilomatozni nevus koristi se kao sinonim za Unna nevus (Niederhorn i sur., 2009).

Unna nevus uglavnom se nalazi na licu, ali možemo ga naći na trupu, vratu i ekstremitetima. Boja promjene varira od gotovo boje kože do duboko pigmentirane. Ovaj melanocitni nevus, također, ima opsežnu dermalnu komponentu, koja zahvaća papilarni dermis s integracijom adneksalnih struktura (Frischhut i sur., 2022).

Klinički izgled ovog madeža tipičan je pa se dijagnoza može postaviti bez uporabe dermoskopije. Znači, radi se o mekanoj, polipoidnoj ili sesilnoj, najčešće papilomatoznoj, svijetlosmeđoj do tamnosmeđoj promjeni (Slika 12).



Slika 12. Una nevus (makroskopski i dermoskopski prikaz)

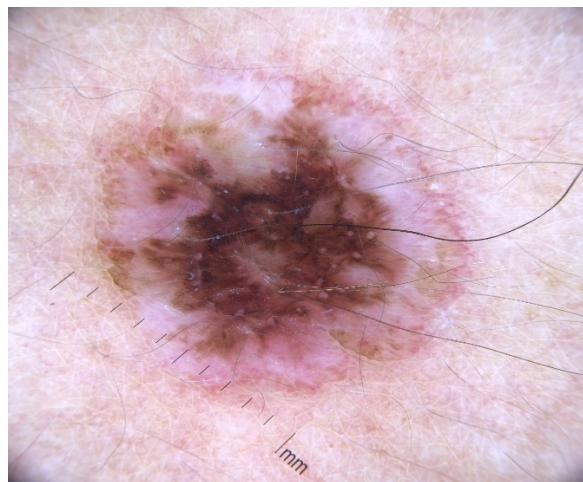
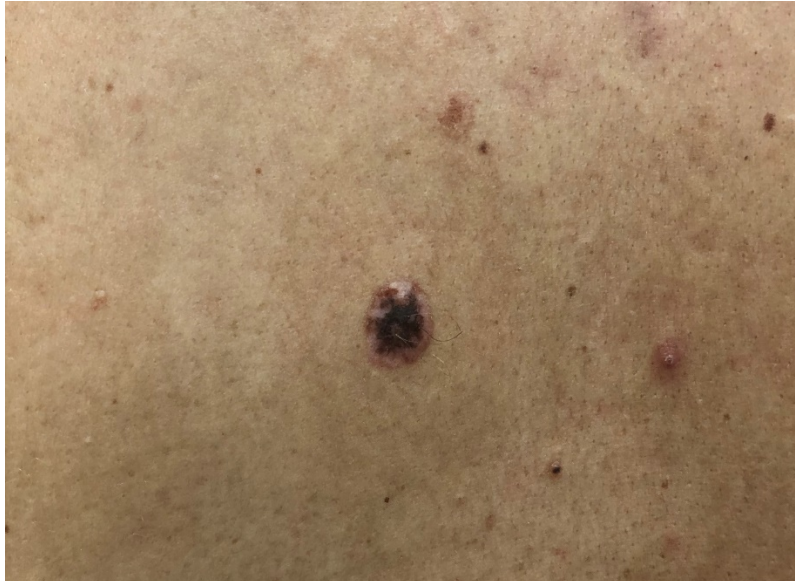*Izvor: Arhiva Poliklinike za dermatovenerologiju CUTIS, Dubrovnik*

### **3.2.8. Rekurentni nevus – nevus recurrens**

Rekurentni melanocitni nevus definira se kao proliferacija preostalih melanocita koja se javlja nakon djelomičnog uklanjanja melanocitnog nevusa, koji dovodi do repigmentacije na mjestu prethodne ekscizije. Ekscizije brijanjem, koje se obično izvode zbog izvrsnih kozmetičkih rezultata, često su povezani s ponavljanjem nevusa (Brenn, 2012).

Klinički se očituje kao hiperpigmentirano ili hipopigmentirano područje ožiljaka, linearne strije, točkaste aureole i/ili difuzni uzorci pigmentacije (Fox i sur., 2011). Na Slici 13 prikazan je primjer rekultentnog virusa s hipopigmentiranim područjem ožiljaka, koji se nalazi na leđima, promjera 11 mm.





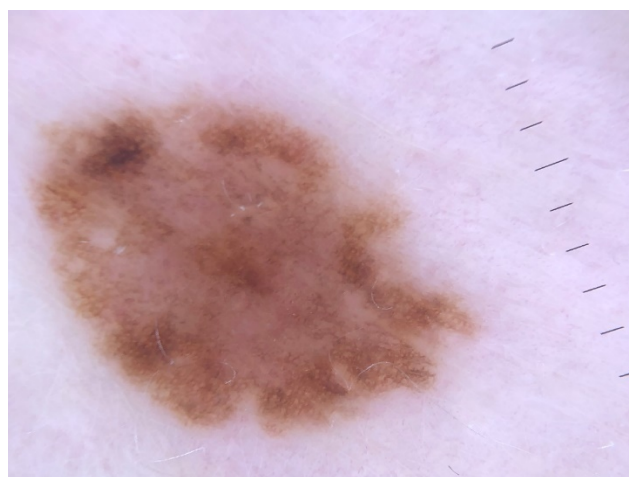
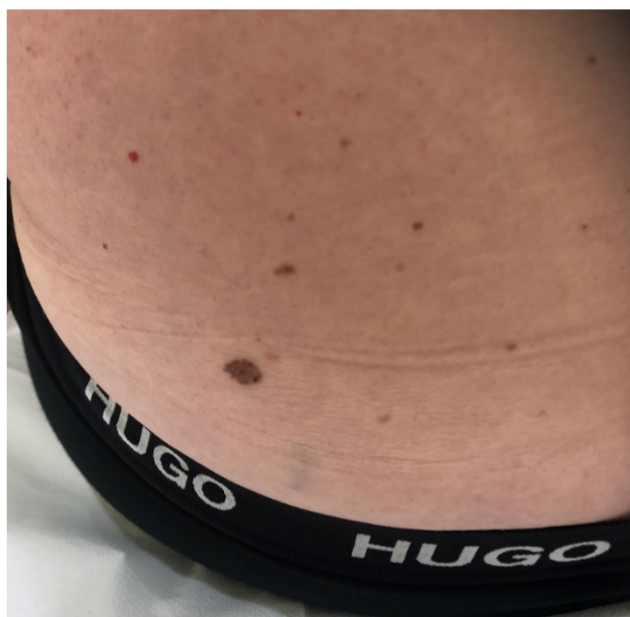Slika 13. Rekurentni nevus

*Izvor: Arhiva Poliklinike za dermatovenerologiju CUTIS, Dubrovnik*

Rekurentni nevusi karakteristični su za žene od 20 do 30 godina, najčešće na trupu (točnije leđima), zatim na licu i ekstremitetima. Recidiv se obično javlja unutar 6 mjeseci i klinički se očituje makularnim područjem ožiljka s raznobojnom hiperpigmentacijom i hipopigmentacijom, linearnim prugama i halo, točkasti i/ili difuzni uzorci pigmentacije. Većina rekurentnih nevusa nastaje kao „obični“ ili uobičajeni stečeni nevusi; rjeđe recidivi proizlaze iz kongenitalnih, atipičnih/displastičnih i Spitz nevusa ili drugih specijaliziranih nevusa kao što su plavi i nevusi vretenastih stanica (King i sur., 2009).

### 3.2.9. Atipični (displastični) nevus

Atipični (displastični) nevus vrsta je madeža koji izgleda drugačije od običnog madeža. Može biti veći od običnog madeža, a njegova boja, površina i rub mogu biti drugačiji. Obično je širi od 5 milimetara (Goldstein Tucker, 2013). Displastični nevus može imati mješavinu nekoliko boja, od ružičaste do tamno smeđe. Obično je ravan, s glatkom, blago ljuskavom ili šljunčanom površinom, i ima nepravilan rub koji može izbljedjeti u okolnu kožu. Na Slici 14 prikazan je displastični nevus promjera 9 mm, koji se nalazi na leđima.



Slika 14. Atipični (displastični) nevus (makroskopski i dermoskopski prikaz)

*Izvor: Arhiva Poliklinike za dermatovenerologiju CUTIS, Dubrovnik*

### 3.2.10. Kombinirani nevus

Kada je riječ o kliničkim značajkama, može se reći kako se kombinirani melanocitni nevusi definiraju kao histopatološka prisutnost dviju različitih vrsta melanocitnih proliferacija unutar istog nevusa. Oni su najčešće smješteni na leđima.

Histopatološke studije sugeriraju da je najčešća kombinacija ona plavog nevusa povezanog sa Spitzovim nevusom, stečeni melanocitni nevus ili kongenitalni melanocitni nevus. Ostaje nejasno predstavljaju li kombinirani nevusi koegzistenciju dviju diskretnih populacija stanica nevusa ili odražavaju divergentnu terminalnu diferencijaciju populacije jedne stanice. Ovisno o dominantnoj histopatološkoj komponenti, kombinirani nevusi mogu se klinički pojavljivati kao plavi nevusi, obični nevusi, Clarkovi nevusi, kongenitalni ili Spitz nevusi. Najstereotipniji izgled kombiniranog nevusa onaj je središnje plave papule ili plak bez strukture (plavi nevus) okružen smećkastim područjem (Richard i sur., 2004).

Dermoskopski obrasci kombiniranih nevusa opisani su samo u maloj seriji od 21 slučaja uključujući 17 slučajeva plavog nevusa povezanog s dermalnim i/ili složenim nevusom, dva slučaja plavog nevusa s Clarkovim nevusom, jedan Spitz nevus u kombinaciji s Clarkovim nevusom i jedan Spitz nevus povezan s kongenitalnim nevusom. Zbog prisutnosti dviju staničnih populacija nevusa, često je prisutno šarenilo boje ili više od jedne strukture, ovisno o vrsti nevusa. Klasičan tip (plavi nevus povezan sa složenim ili dermalnim nevusom) karakteriziran je delikatnim perifernim retikularnim uzorkom i/ili globularnim uzorkom, te središnjom plavom pigmentacijom bez strukture. Kombinirani nevusi koji nemaju komponentu plavog nevusa mogu otkriti manje specifične značajke pod dermoskopijom (Larre Borges i sur., 2013).

#### 4. RASPRAVA

Melanocitni madeži ili nevusi dobroćudne su melanocitne proliferacije. Najčešće se pojavljuju na koži, iako ih ponekad možemo naći na sluznici oralne šupljine. Mogu biti prisutni pri rođenju (kongenitalni) ili se mogu javiti tijekom života, najčešće tijekom adolescencije ili mlađe odrasle dobi (stečeni). Klinički, mogu biti boje kože, svijetlo do tamnosmeđi, crni, plavi ili crveni, glatki ili s dlakom (pilozni), okruženi haloom, iritacijom, različite veličine (od manjih do velikih koji mogu zauzimati veće površine kože).

Cilj ovog rada bio je prikazati najvažnije melanocitne promjene s obzirom na činjenicu da su madeži jedan od glavnih čimbenika nastanka melanoma. Koristili smo slučajeve iz svakodnevne prakse dermatovenerologa iz Poliklinike za dermatovenerologiju CUTIS, Dubrovnik, iz čije su arhive s dopuštenjem preuzeti i slikovni materijali, te su svi madeži patohistološki verificirani.

Posebno smo istaknuli dermoskopiju, jako značajnu metodu u praćenju osoba s povišenim rizikom za nastanak melanoma, a to su sve one osobe koje imaju sindrom atipičnih ili displastičnih madeža, koje imaju veliki broj madeža na svojoj koži, a u osobnoj i/ili obiteljskoj anamnezi imaju neki od nemelanomskih tumora kože ili melanom, kao i one osobe koje su svijetle puti, vrlo osjetljive na izlaganje suncu (crvenokose osobe, s pjegama) ili osobe koje su zbog posla ili hobija izložene UV zračenju (ribari, zemljoradnice, mornari).

Dermoskopija je široko korištena neinvazivna tehnika koja poboljšava dijagnostiku pigmentiranih i nepigmentiranih kožnih lezija. Specifični dermoskopski kriteriji opisani su za različite lezije, ali varijacije se uvijek mogu vidjeti dermoskopski (Oztas, 2010).

Prema Primorac (2021) u rukama educiranog dermatologa, dermoskopija predstavlja jeftinu, neinvazivnu i praktičnu metodu za praćenje pigmentnih promjena, rano otkrivanje melanoma i ostalih tumorskih promjena kože.

Razvitkom dermoskopije, posljednjih se godina skrb dermatoloških bolesnika uvelike unaprijedila. Primjerice, u osoba s brojnim pigmentnim madežima, a posebice u pacijenata sa sindromom displastičnog (atipičnog) nevusa, omogućeno je detaljno promatranje arhitekture madeža uz pohranjivanje makroskopskih i mikroskopskih slika te praćenje istih madeža u određenim vremenskim intervalima. Ovim se postupkom slika madeža na prvom pregledu može uspoređivati sa slikom nakon šest mjeseci. Stoga, posebna je prednost navedene tehnike

što omogućava da je praćenje pouzdano čak i u slučaju da drugi pregled obavi različiti dermatolog. Ukoliko se tijekom dermoskopije uoče promjene koje upozoravaju na zloćudnu preobrazbu, promjena se uklanja kirurškim putem uz susljednu patohistološku analizu. Valja naglasiti da dermoskopskom pregledu svakako treba prethoditi temeljita osobna i obiteljska anamneza koja će kliničara usmjeriti u pravi dijagnostički smjer i omogućiti bržu i točniju dijagnozu. Posebnu pozornost treba pridati dinamici kožnih i sluzničkih promjena. Naime, nove pigmentne promjene ili postojeće promjene koje su se u vrijeme od posljednjeg pregleda promijenile zaslužuju poseban fokus. Glavne prednosti dermoskopije nad klasičnim dermatološkim pregledom se očituju u razlikovanju melanocitnih od nemelanocitnih promjena, znatno ranijem otkrivanju melanoma, učinkovitijem pregledavanju i praćenju atipičnih madeža, mogućnosti dokumentacije kliničkih nalaza i dermoskopskih slika (Primorac, 2021).

Konačna dijagnoza madeža postavlja se temeljem kliničke, dermoskopske i patohistološke analize. Iako je riječ o dobroćudnim i bezopasnim promjenama koje često predstavljaju estetski problem, ne smije se zaboraviti da znatan broj melanoma nastaje iz madeža. Stoga je njihovo redovito praćenje osnova prevencije u kojoj je najvažnije što ranija detekcija. Ali u svakodnevnoj kliničkoj praksi veliki problem predstavlja isprepletenost kliničkih karaktersitika nekih madeža i melanoma što može dovesti do neprepoznavanja maligne promjene ili pak do nepotrebnog kirurškog uklanjanja dobroćudnih promjena.

Edukacija pacijenata o dermoskopiji korisna je za povećanje svijesti o važnosti redovitih pregleda kože. Nekoliko važnih aspekata koji se mogu uključiti u edukaciju pacijenata o dermoskopiji su da se objasni njezina svrha, te istakne važnost u ranoj dijagnozi raka kože i otkrivanju kao i praćenju sumnjivih lezija. Uz to, potrebno je naglasiti da se dermoskopijom omogućuje detaljniji pregled kožnih promjena pružajući mogućnost bolje procjene rizika i potrebnih koraka za dijagnostiku (Baljak, 2023).

Kako bi se preveniralo oštećenje kože, veoma važna mjera je fotoprotekcija. Prema Bakija-Konsuo (2014) to je skup mjera kojima se štiti od pretjeranog izlaganja sunčevim zrakama da bi se izbjeglo ubrzano starenje kože, ali i pojava karcinoma kože u kasnijoj dobi. Pri tome, svakodnevno korištenje sredstava za zaštitu od sunca nije prva linija obrane od sunca jer sredstva za zaštitu od sunca ne štite od fotooštećenja, niti omogućavaju dulji boravak vani. No, svakodnevno korištenje navedenih sredstava važan je čimbenik u nastojanju da se zadrži zdrav i mlad i izgled kože, te da se spriječi nastanak prekanceroza i kanceroza kože (Bakija-Konsuo, 2014).

## 5. ZAKLJUČCI

Melanocitni madeži benigne su proliferacije nevusnih stanica i među neoplazmama koje se najčešće susreću u dermatološkim klinikama. Dije se na kongenitalne koji su prisutni pri rođenju i stečene, koji se mogu razviti tijekom djetinjstva ili mlade odrasle dobi. Kongenitalni melanocitni nevusi definirani su kao neuralni greben izvedene benigne nevomelanocitne proliferacije koje su prisutne pri rođenju ili u nekoliko tjedana života. Oni su genetski uvjetovani i traju cijeli život. Stečeni melanocitni nevusi često su uglavnom stečeno stanje koje je posljedica benigne proliferacije stanica nevusa. Ovaj poremećaj različito je klasificiran ovisno o anatomskom, arhitektonskom i staničnom histološkom obrascu.

Dermoskopija je in vivo, neinvazivna metoda koja kliničarima omogućuje znatno povećanje dijagnostičke točnosti i rano otkrivanje malignog melanoma kože. Također, olakšava pristup i liječenje pacijenata s višestrukim nevusa, izbjegavajući nepotrebne ekscizije benignih lezija. Dermoskop omogućuje liječniku da najbolje pregleda sve kožne lezije, a posebno diferencira dijagnostički teške kožne lezije. Dermoskopija omogućuje točniju diferencijalnu dijagnozu pigmentiranih kožnih lezija. Dermoskopija je značajno poboljšala dijagnostičku točnost melanocitnih lezija kože i, u novije vrijeme, pomaže razumjeti mehanizme nevogeneze i fiziologiju nevusa.

Najveća vrijednost dermoskopije jeste rano i pravovremeno otkrivanje kožnih promjena i atipije kože, rano otkrivanje melanoma i znatno veća dijagnostička točnost. Novi napredak u pogledu optimalne primjene i praćenja te novoopisani kriteriji postupno su omogućili da se ispravno dijagnosticira melanom čak i u vrlo ranim fazama, gdje su stope izlječivosti i preživljenja visoke. Ovaj uspjeh može biti argument za širu primjenu dermoskopije za rutinski pregled šire asimptomatske zajednice.

Madeže treba redovito pregledavati i pratiti dermoskopskim pregledima. Nakon pregleda određuje se je li potrebno uklanjanje madeža. Preporučuje se obavljanje dermoskopskog pregleda jednom godišnje, a onima s povišenim rizikom i češće. Pregled je neinvazivan i potpuno bezbolan.

## 6. SAŽETAK

Melanocitni madeži definiraju se kao dobroćudne, dobro ograničene proliferacije melanocita u koži. Klasifikacija melanocitnih madeža još uvijek nije potpuna i postoje različite sheme podjele. Najjednostavnija klasifikacija madeža je na prirođene (kongenitalne) i stečene. Razvitkom dermoskopije, posljednjih se godina skrb za dermatološke bolesnike uvelike unaprijedila. Dermoskopija je široko korištena neinvazivna tehnika koja poboljšava dijagnostiku pigmentiranih i nepigmentiranih kožnih lezija. To je neinvazivna, jeftina i praktična metoda za praćenje pigmentnih promjena, rano otkrivanje melanoma i ostalih tumorskih promjena kože. Najveća vrijednost dermoskopije jest rano i pravovremeno otkrivanje kožnih promjena i atipije kože, rano otkrivanje melanoma i znatno veća dijagnostička točnost.

**Ključne riječi:** madež, nevus, dermoskopija, koža, kožne lezije

## 7. SUMMARY

Melanocytic moles are defined as benign, well-limited melanocyte proliferation in the skin. The classification of melanocytic moles is still not complete and there are different partition schemes. The simplest classification of moles is congenital and acquired. With the development of dermoscopy, in recent years the care of dermatological patients has greatly improved. Dermoscopy is a widely used non-invasive technique that improves the diagnosis of pigmented and non-pigmented skin lesions. It is a non-invasive, inexpensive and practical method for monitoring pigment changes, early detection of melanoma and other skin tumor changes. The highest value of dermoscopy is early and timely detection of skin changes and skin atypia, early detection of melanoma and significantly higher diagnostic accuracy.

**Key words:** mole, nevus, dermoscopy, skin, skin lesions



## 8. LITERATURA

1. Aaron, D.M. (2024). Madeži. Dostupno na URL: <https://hemed.hr/Default.aspx?sid=12473> (02.02.2024.)
2. Al Hawsawi, K., Al Zahrani, B., Bamani, S., Al Sharif, S., Alhawsawi, W. (2016). Acquired melanocytic nevus: an unusual case presentation. *Dermatology Open Journal*, 1(1): 6-8.
3. Argenziano, G., Fabbrocini, G., Carli, P. (1998). Epiluminescence microscopy for the diagnosis of doubtful melanocytic skin lesions: comparison of the ABCD rule of dermoscopy and a new 7-point checklist based on pattern analysis. *Archives of Dermatology*, 134: 1563–1570.
4. Bakija-Konsuo, A. (2014). Sunce i koža – što moramo znati za pravilnu zaštitu? *Medicina fluminensis*, 50(4): 439-445.
5. Baljak, J. (2023). Dermoskopija u dermatologiji. Završni rad. Sveučilište u Zadru, Odjel za zdravstvene studije.
6. Braun, R., Rabinovitz, H., Oliviero, M., Kopf, A.W., Saurat, J.H., Thomas, L. (2010). Dermoscopic examination. U: Soyer, H.P., Argenziano, G., Hofmann-Wellenhof, R., Jhr, R.H. (Ur.), *Color Atlas of melanocytic lesions of the skin* (str. 7-21). Springer.
7. Braun, R.P., Rabinovitz, H.S., Oliviero, M., Kopf, A.W., Saurat, J.H. (2005). Dermoscopy of pigmented skin lesions. *Journal of the American Academy of Dermatology*, 52:109-121.
8. Brenn, T. (2012). Pitfalls in the evaluation of melanocytic lesions. *Histopathology*, 60: 690-705.
9. Campos-do-Carmo, G., Ramos-e-Silva, M. (2008). Dermoscopy: basic concepts Campos-do-Carmo and Ramos-e-Silva Education Dermoscopy: basic concepts. *International Journal of Dermatology* 47: 712–719.
10. Corradin, M.T., Cacitti, V., Giulioni, E., Patriarca, M.M. Vettorello, A. (2015). Nevus Spilus: A Review of the Literature. *SM Dermatology Journal*, 1(1): 1003.
11. Di Cesare, A., Sera, F., Gulia, A., Coletti, G., Micantonio, T., Fargnoli, M.C., Peris, K. (2012). The spectrum of dermoscopic patterns in blue nevi. *Journal of the American Academy of Dermatology*, 67:199–205.
12. Elder, D.E. (2006). Precursors to melanoma and their mimics: nevi of special sites. *Modern Pathology*, 19: S4–S20.

13. Farabi, B., Akay, B.N., Goldust, M., Wollina, U., Atak, M.F., Rao, B. (2021). Congenital melanocytic naevi: An up-to-date overview. *Australasian Journal of Dermatology*, 62(2): 178-191.
14. Fernandez-Flores, A. (2012). Eponyms, Morphology, and Pathogenesis of some less mentioned types of melanocytic nevi. *American Journal of Dermatopathology*, 34: 607–618.
15. Ferrara, G., Argenziano, G., Soyer, H.P. (2005). The spectrum of Spitz nevi: a clinicopathologic study of 83 cases. *Archives of Dermatology*, 141: 1381–1287.
16. Ferrara, G., Cavicchini, S., Corradin, M.T. (2015). Hypopigmented atypical spitzoid neoplasms (atypical Spitz nevi, atypical Spitz tumors, spitzoid melanoma): a clinicopathological update. *Dermatology Practical & Conceptual*, 5 (1):45–52.
17. Fox, J.C., Reed, J.A., Shea, C.R. (2011). The Recurrent Nevus Phenomenon: A History of Challenge, Controversy, and Discovery. *Archives of Pathology & Laboratory Medicine*, 135:842-846.
18. Frischhut, N., Zelger, B., Andre, F., Gudrun Zelger, B. (2022). The spectrum of melanocytic nevi and their clinical implications. *Journal der Deutschen Dermatologischen Gesellschaft*, 20(4): 483–504.
19. Goldstein, A.M., Tucker, M.A. (2013). Dysplastic nevi and melanoma. *Cancer Epidemiology, Biomarkers & Prevention*, 22(4): 528–532.
20. Kaminska-Winciorek, G., Szymshal, J. (2014). Dermoscopy of halo nevus in own observation. *Postepy Dermatologii I Alergologii*, 31(3): 152–158.
21. King, R., Hayzen, B.A., Page, R.N., Googe, P.B., Zeagler, D., Mihm, M.C. Jr. (2009). Recurrent nevus phenomenon: a clinicopathologic study of 357 cases and histologic comparison with melanoma with regression. *Modern Pathology*, 22(5): 611–617.
22. Kolm, I., Di Stefani, A., Hofmann-Wellenhof, R., Fink-Puches, R., Wolf, I.H., Richtig, E., Smolle, J., Kerl, H., Soyer, H.P., Zalaudek, I. (2006). Dermoscopy Patterns of Halo Nevi. *Archives of Dermatology*, 142: 1627-1632.
23. Larre Borges, A., Zalaudek, I., Longo, C., Dufrechou, L., Argenziano, G., Lallas, A., Piana, S., Moscarella, E. (2014). Melanocytic nevi with special features: clinicaldermoscopic and reflectance confocal microscopic findings. *Journal of European Academy of Dermatology and Venereology*, 28: 833–845.
24. Liu, Z.R., Liu, J. (2019). Spitz Nevus with Specific Dermoscopic Features. *International Journal of Dermatology and Venereology*, 2(2): 112-114.

25. Longo, C., Segura, S., Cesinaro, A.M., Bassoli, S., Seidenari, S., Pellacani, G. (2007). An atypical Meyerson's naevus: a dermoscopic, confocal microscopic and immunohistochemical description of one case. *Journal of the European Academy of Dermatology and Venereology*, 21: 414–416.
26. Lorentzen, H.F. (2020). Eruptive halo naevi: A possible indicator of malignant disease in a case series of post-adolescent patients. *Acta Dermato-Venereologica*, 100(15).
27. Martins da Silva, V.P., Marghoob, A., Pigem, R. (2017). Patterns of distribution of giant congenital melanocytic nevi (GCMN): The 6B rule. *Journal of the American Academy of Dermatology*, 76: 689–694.
28. Mooney, M.A., Barr, R.J., Buxton, M.G. (1995). Halo nevus or halo phenomenon? A study of 142 cases. *Journal of Cutaneous Pathology*, 22:342–348.
29. Neila, J., Soyer, H.P. (2011). Key points in dermoscopy for diagnosis of melanomas, including difficult to diagnose melanomas, on the trunk and extremities. *Journal of Dermatology*, 38:3–9.
30. Niederkorn, A., Ahlgrimm-Siess, V., Fink-Puches, R., Wolf, I. H., Richtig, E., Lackner, H. K., & Hofmann-Wellenhof, R. (2009). Frequency, clinical and dermoscopic features of benign papillomatous melanocytic naevi (Unna type). *British Journal of Dermatology*, 161(3):510-514.
31. Oztas, M.O. (2010). Clinical and dermoscopic features of congenital melanocytic nevi. *Dermatologica sinica*, 28: 64–67.
32. Paschoal, F.M. (1996). Early diagnosis of melanoma by surface microscopy (dermatoscopy). *Sao Paulo Medicine Journal*, 114: 1220–1221.
33. Primorac, E. (2021). Uloga dermatoskopije u praćenju pigmentnih promjena na koži. Diplomski rad. Dubrovnik: Sveučilište u Dubrovniku, Diplomski stručni studij kliničko sestriinstvo.
34. Rhodes, A.R., Albert, L.S., Weinstock, M.A. (1996). Congenital nevomelanocytic nevi: proportionate area expansion during infancy and early childhood. *Journal of American Academy of Dermatology*, 34: 51-62.
35. Richard, A., Scolyer, R.A., Zhuang, L., Allan Palmer, I.A., Thompson, J.F., McCarthy, S.W. (2004). Combined naevus: a benign lesion frequently misdiagnosed both clinically and pathologically as melanoma. *Pathology*, 36: 419–427.
36. Roldan-Marin, R., Malvehy, J., Puig, S. (2012). Dermoscopic criteria and melanocytic lesions. *Italian Journal of Dermatology and Venereology*, 147:149-159.

37. Sardana, K., Chakravarty, P., Goel, K. (2014). Optimal management of common acquired melanocytic nevi (moles): current perspectives. *Clinical, Cosmetic and Investigational Dermatology*, 7: 89–103.
38. Stefanaki, C., Stefanaki, K., Chardalias, L. (2016). Differential diagnosis of spitzoid melanocytic neoplasms. *Journal of the European Academy of Dermatology and Venereology*, 30 (8):1269–1277.
39. Tannous, Z. S., Mihm, M. C., Sober, A. J., & Duncan, L. M. (2005). Congenital melanocytic nevi: Clinical and histopathologic features, risk of melanoma, and clinical management. *Journal of the American Academy of Dermatology*, 52(2):197–203.
40. The Society for Pediatric Dermatology (2015). Moles and melanoma in children and teens. Dostupno na URL: [https://pedsderm.net/site/assets/files/1028/3\\_spd\\_moles-melanoma\\_web\\_final.pdf](https://pedsderm.net/site/assets/files/1028/3_spd_moles-melanoma_web_final.pdf) (12.02.2024.).
41. Tolleson, W.H. (2005). Human Melanocyte Biology, Toxicology, and Pathology. *Journal of Environmental Science and Health, Part C*, 23: 105–161.
42. Vaidya, D.C., Schwartz, R.A., Janniger, C.K. (2007). *Nevus Spilus*. U: Janniger, C.K. (Ur.), *Pediatric Dermatology* (str. 465-468). New Jersey.
43. Wang, H., Wang, H., Wang, W., Lu, J., Gu, Y. i sur. (2021). Distribution Patterns (7B Rule) and Characteristics of Large Congenital Melanocytic Nevi: A Retrospective Cohort Study in China. *Southeastern Consortium for Dermatology*, 8.
44. Wang, S.Q., Rabinovitz, H.H., Kopf, A.W. (2007). Miescher Nevus. Dostupno na URL: [https://www.researchgate.net/publication/290603708\\_Miescher\\_Nevus](https://www.researchgate.net/publication/290603708_Miescher_Nevus) (11.03.2024.)
45. Zaal, L.H., Mooi, W.J., Sillevius Smitt, J.H. /2004). Classification of congenital melanocytic naevi and malignant transformation: a review of the literature. *British Journal of Plastic Surgery*, 57: 707–719.
46. Zalaudek, I., Grinschgl, S., Argenziano, G., Marghoob, A.A., Blum, A., Richtig, E. (2006). Age-related prevalence of dermoscopy patterns in acquired melanocytic naevi. *British Journal of Dermatology*, 154(2):299- 304.
47. Zeff, R.A., Freitag, A., Grin, C.M., Grant-Kels, J.M. (1997). The immune response in halo nevi. *Journal of the American Academy of Dermatology*, 37: 620-624.

## 9. PRILOZI

[Slika 1. Ručni dermoskop](#)

[Slika 2. Uređaj za digitalno mapiranje madeža](#)

[Tablica 1. Dermoskopija – boja i položaj melanina](#)

[Tablica 2. Strukture promatrane dermoskopom](#)

[Tablica 3. Dermoskopski algoritam – melanocitne naspram nemelanocitnih lezija](#)

[Slika 3. Kongenitalni melanocitni nevus male veličine na podlaktici \(makroskopski i dermoskopski prikaz\)](#)

[Slika 4. Kongenitalni melanocitni nevus male veličine na donjem ekstremitetu \(makroskopski i dermoskopski prikaz\)](#)

[Slika 5. Nevus spilus smješten na desnom ramenu \(makroskopski i dermoskopski prikaz\)](#)

[Slika 6. Junkcijski obični stečeni nevus \(makroskopski i dermoskopski prikaz\)](#)

[Slika 7. Složeni obični stečeni nevus \(makroskopski i dermoskopski prikaz\)](#)

[Slika 8. Halo nevus \(makroskopski prikaz\)](#)

[Slika 9. Plavi nevus \(makroskopski i dermoskopski prikaz\)](#)

[Slika 10. Spitzov nevus \(makroskopski i dermoskopski prikaz\)](#)

[Slika 11. Reedov nevus \(makroskopski i dermoskopski prikaz\)](#)

[Slika 12. Una nevus \(makroskopski i dermoskopski prikaz\)](#)

[Slika 13. Rekutentni nevus](#)

[Slika 14. Atipični \(displastični\) nevus \(makroskopski i dermoskopski prikaz\)](#)