

Biopsija dojke širokom iglom u Općoj bolnici Dubrovnik u trogodišnjem razdoblju

Bongi, Leo

Undergraduate thesis / Završni rad

2024

Degree Grantor / Ustanova koja je dodijelila akademski / stručni stupanj: **University of Dubrovnik / Sveučilište u Dubrovniku**

Permanent link / Trajna poveznica: <https://um.nsk.hr/um:nbn:hr:155:043790>

Rights / Prava: [In copyright](#) / [Zaštićeno autorskim pravom.](#)

Download date / Datum preuzimanja: **2024-11-05**



SVEUČILIŠTE U DUBROVNIKU
UNIVERSITY OF DUBROVNIK

Repository / Repozitorij:

[Repository of the University of Dubrovnik](#)



zir.nsk.hr



DIGITALNI AKADEMSKI ARHIVI I REPOZITORIJ

SVEUČILIŠTE U DUBROVNIKU
ODJEL ZA STRUČNE STUDIJE
PREDDIPLOMSKI STRUČNI STUDIJ SESTRINSTVO

LEO BONGI

**IGLENE BIOPSIJE DOJKE U OPĆOJ BOLNICI
DUBROVNIK U TROGODIŠNJEM RAZDOBLJU**

ZAVRŠNI RAD

DUBROVNIK, 2024.

UNIVERSITY IN DUBROVNIK
DEPARTMENT OF PROFESSIONAL STUDIES
UNDERGRADUATE PROFESSIONAL STUDY IN NURSING

LEO BONGI

**CORE NEEDLE BIOPSY IN GENERAL HOSPITAL
DUBROVNIK IN THREE YEAR PERIOD**

UNDERGRADUATE THESIS

DUBROVNIK, 2024.

SVEUČILIŠTE U DUBROVNIKU
ODJEL ZA STRUČNE STUDIJE
PREDDIPLOMSKI STRUČNI STUDIJ SESTRINSTVO

**IGLENE BIOPSIJE DOJKE U OPĆOJ BOLNICI
DUBROVNIK U TROGODIŠNJEM RAZDOBLJU**

ZAVRŠNI RAD

KANDIDAT: Leo Bongj

MENTOR: Doc. dr. sc. Velibor Puzović, dr. med.

DUBROVNIK, 2024.

SADRŽAJ

1. SAŽETAK.....	1
2. SUMMARY.....	2
3. UVOD.....	3
4. BIOPSIJA DOJKE ŠIROKOM IGLOM.....	5
4.1. Osnove postupka biopsije dojke širokom iglom.....	5
4.2. Metoda uzimanja tkiva biopsijom širokom iglom	6
4.3. Dijagnostičke kategorije promjena dojke dobivene biopsijom širokom iglom.....	8
5. VRSTE BIOPSIJA DOJKE.....	12
5.1. Ultrazvučna biopsija dojke.....	12
5.1.1. Postupak	12
5.1.2. Prednosti i nedostaci UZV vođene biopsije širokom iglom	17
5.2. Stereotaktična biopsija dojke.....	18
5.3. MRI biopsija dojke	19
6. PATOHISTOLOŠKO IZVJEŠĆE I DIJAGNOSTIKA	21
6.1. Patohistološko izvješće	21
6.2. Dijagnostički problemi	22
6.2.1. Fibroepitelne lezije	22
6.2.2. Lezije vretenastih stanica	23
6.2.3. Rezidualni ili rekurentni karcinom nakon terapije zračenjem	24
6.2.4. Papilarne lezije.....	25
6.2.5. Mucinozne lezije.....	27
6.2.6. Radijalni ožiljak	28
7. PREDNOSTI KORIŠTENJA BIOPSIJE ŠIROKOM IGLOM.....	29
7.1. Dijagnostička točnost biopsije dojke.....	29
7.2. Sigurnost biopsije dojke.....	31
8. CILJ RADA	32
9. ISPITANICI I METODE	33
10. REZULTATI	34
11. RASPRAVA	47
12. ZAKLJUČAK.....	53

POPIS SKRAĆENICA

ADH – Atipična duktalna hiperplazija (Atypical Ductal Hyperplasia)

BCS – Poštedna operacija mastektomije (Breast-Conserving Surgery)

BIRADS – engl. Breast Imaging Reporting and Data System

BIS – Bolnički informatički sustav

CCB – Biopsija rezne jezgre (Cutting Core Biopsy)

CNB – Biopsija dojke širokom iglom (Core Needle Biopsy)

DCIS – Duktalni karcinom in situ (Ductal Carcinoma In Situ)

DNA – Deoksiribonukleinska kiselina (Deoxyribonucleic Acid)

ER – Estrogenski receptori (Estrogen Receptors)

FA – Fibroadenom (Fibroadenoma)

FEA – Atipija ravnog epitela (Flat epithelial atypia)

FNA / FNAB – Aspiracijska biopsija tankom iglom (Fine-Needle Aspiration Biopsy)

HER2 – Receptor humanog epidermalnog faktora rasta 2 (Human Epidermal growth factor Receptor 2)

KBC – Klinički bolnički centar

LCIS – Lobularni karcinom in situ (Lobular Carcinoma In Situ)

LN – Lobularna neoplazija (Lobular Neoplasia)

MMG – Mamografija (Mammography)

MRI – Magnetna rezonanca (Magnetic resonance imaging)

PR – Progesteronski receptori (Progesterone Receptors)

PT – Filodes tumor (Phyllodes tumor)

RNA – Ribonukleinska kiselina (Ribonucleic Acid)

TDLU – Lobularna jedinica terminalnog kanala (Terminal duct lobular units)

US – Ultrazvuk (Ultrasound)

VACB – Biopsija dojke potpomognuta vakuumom (Vacuum-Assisted Core Biopsy)

1. SAŽETAK

Na temelju analize patohistoloških nalaza dojki prikupljenih u Općoj bolnici Dubrovnik kroz trogodišnje razdoblje putem iglene biopsije, istraživanje je pokazalo brojnost pacijenata po različitim B dijagnozama, specifične prognostičke čimbenike za neinvazivne i invazivne karcinome dojke te učestalost nalaza u lijevoj i desnoj dojci. Biopsija širokom iglom je značajna i nezamjenjiva dijagnostička metoda, omogućujući određivanje prognostičkih i prediktivnih čimbenika prije daljnjeg liječenja što je posebno bitno za pacijentice koje idu na neoadjuvantnu terapiju.

Studija je analizirala 242 pacijenta podvrgnuta biopsijama širokom iglom, pri čemu je većina dijagnosticirana s invazivnim karcinomom. Od svih dostupnih podataka, otkriveno je da je 210 pacijenata imalo maligne tvorbe na mjestu uzorkovanja, što znači 85 % ukupnih pregledanih nalaza. Najčešća mjesta uzorkovanja su bila u gornjem lateralnom kvadrantu desne dojke.

Važnost određivanja hormonskih i HER2 statusa istaknuta je za terapijske smjernice. Uočeni rezultati u našoj analizi su u potpunosti sukladni s dostupnom literaturom te pružaju važan uvid u molekularni profil i pojavnost karcinoma dojke na dubrovačkom području. Rezultati pokazuju visoku razinu razvijenosti dijagnostike i liječenja pacijentica s karcinomom dojke u Općoj bolnici Dubrovnik.

Biopsija dojke širokom iglom je zbog svoje specifičnosti i senzitivnosti postala nezamjenjiva dijagnostička metoda za karcinome dojke, kako u svijetu, tako i u OB Dubrovnik gdje se svake godine sve češće izvodi.

Ključne riječi: iglena biopsija, karcinom dojke, rezultati analiza.

2. SUMMARY

Based on the analysis of breast histopathological findings collected over a three-year period through CNB (core needle biopsy) at the General Hospital Dubrovnik, the study revealed the distribution of patients with various B diagnoses, specific prognostic factors for non-invasive and invasive breast carcinomas, and the frequency of findings in the left and right breasts.

Core needle biopsy emerged as a significant and irreplaceable diagnostic method, enabling the determination of prognostic and predictive factors prior to further treatment, particularly crucial for patients undergoing neoadjuvant therapy. The research examined 242 patients subjected to core needle biopsies, with the majority diagnosed with invasive carcinoma. Out of all available data, it was found that 210 patients had malignant growths in the sampling site, representing 85% of the total examined findings. The most common sampling sites were in the upper lateral quadrant of the right breast.

The importance of determining hormonal and HER2 status was emphasized for therapeutic guidelines. The observed results in our analysis are entirely consistent with existing literature and offer a significant insight into the molecular profile and prevalence of breast cancer in the Dubrovnik area. The findings demonstrate a high level of sophistication in diagnostics and treatment of breast cancer patients at the General Hospital Dubrovnik.

Core needle breast biopsy has become an indispensable diagnostic method for breast carcinomas due to its specificity and sensitivity, both globally and at the General Hospital Dubrovnik where it is increasingly performed each year.

Key words: Core needle biopsy, breast carcinoma, analysis results.

3. UVOD

Karcinom dojke je jedan od najučestalijih karcinoma kod žena u svijetu. Može nastati u lobulima ili duktusima, a dijeli se na brojne histološke tipove od kojih su najčešći duktalni i lobularni karcinom (1). Uz navedene, postoje i manje uobičajeni histološki tipovi karcinoma dojke kao što su medularni, mucinozni, tubularni i sl. (2). Karcinomi dojke najčešće nastaju u terminalnim duktalno-lobularnim jedinicama (TDLU), duktalni od izvodnih kanalića, lobularni od lobulusa (2).

Biopsija dojke širokom iglom (CNB) je dijagnostička metoda izbora za potvrđivanje ili isključivanje karcinoma nakon sumnjivog radiološkog nalaza. Ova metoda je pouzdanija od aspiracijske biopsije tankom iglom (FNAB) dobivenom citološkom punkcijom promjene. Razlog tome leži u tome što biopsijom dojke dobivamo uzorak tkiva za analizu, dok se tankom iglom primarno analiziraju citološki elementi (3). Uvijek je preporučljivo provesti navedene dijagnostičke postupke uz podršku radioloških metoda kao što su magnetska rezonanca (MRI), ultrazvuk (US) ili mamografija (MMG) kako bi se precizno fokusirali na sumnjiva područja (3).

Važno je istaknuti da otkriće molekularnih podtipova invazivnih karcinoma dojke značajno olakšava njihovo otkrivanje i tretman. Molekularni podtipovi invazivnih karcinoma pružaju informacije o specficiranim genima prisutnim u stanicama različitih tipova karcinoma. Identifikacija molekularnih podtipova često se provodi imunohistokemijskom metodom, pri čemu se tumori dojke rutinski klasificiraju u nekoliko kategorija: luminalni tip A, luminalni tip B koji može biti HER2 pozitivan ili HER2 negativan, neluminalni tip HER2 pozitivan te trostruko negativni karcinom (4).

U ovom završnom radu općenito je obrađena primjena biopsije širokom iglom u lezijama dojke, njezin način provođenja te ključne prednosti u usporedbi s drugim dijagnostičkim metodama. Praktični dio istraživanja analizira provedbu biopsija dojke širokom iglom kroz trogodišnje razdoblje u Općoj bolnici Dubrovnik. Prilikom izrade teorijskog dijela završnog rada korištene su sljedeće metode:

- Analiza i sinteza
- Dedukcija i indukcija
- Deskriptivna metoda
- Komparativna metoda
- Metoda zaključivanja.

4. BIOPSIJA DOJKE ŠIROKOM IGLOM

Postoji nekoliko vrsta biopsija koje se mogu koristiti za uzimanje uzorka stanica i/ili tkiva dojke. To su (5):

- Biopsija tankom iglom (također se naziva aspiracijska biopsija tankom iglom, FNA ili FNAB)
- Biopsija širokom iglom (također nazvana *core needle biopsy* ili CNB)
- Core biopsija potpomognuta vakuumom (također se naziva VACB).

Biopsija dojke širokom iglom (CNB) je postupak koji uzima uzorak tkiva iz dojke kako bi patolog mogao tkivo pregledati pod mikroskopom. Biopsija daje važne informacije o tkivu dojke, što pomaže u postavljanju dijagnoze i planiranju liječenja. U nekim slučajevima biopsija se može koristiti za potpuno uklanjanje malih lezija dojke.

4.1. Osnove postupka biopsije dojke širokom iglom

Biopsija dojke je počela biti korištena tijekom 1990-ih, prvotno za klinički nepalpabilne lezije. Međutim, uskoro je ova metoda počela zamjenjivati FNAB. Njena sve veća popularnost nije posljedica samo preciznosti u dijagnosticiranju benignih lezija, već uglavnom sposobnosti razlikovanja in situ lezija od invazivnog karcinoma (5).

Glavni cilj CNB-a je postavljanje dijagnoze patoloških promjena u dojci radi izbjegavanja potrebe za otvorenom kirurškom biopsijom. CNB je u potpunosti zamijenila FNAB u ulozi predoperativne procjene promjena dojke. Odabir koje prateće radiološke dijagnoze će se koristiti ovisi o radiologu ili kirurgu - senologu, a određen je nizom međusobno povezanih čimbenika koji uzimaju u obzir prirodu same lezije (opipljiva ili neopipljiva), dostupnost različitih osnovnih instrumenata za biopsiju (konvencionalna ili potpomognuta vakuumom) te specifične čimbenike pacijenta kao što su dob i sposobnost podnošenja postupka biopsije (6).

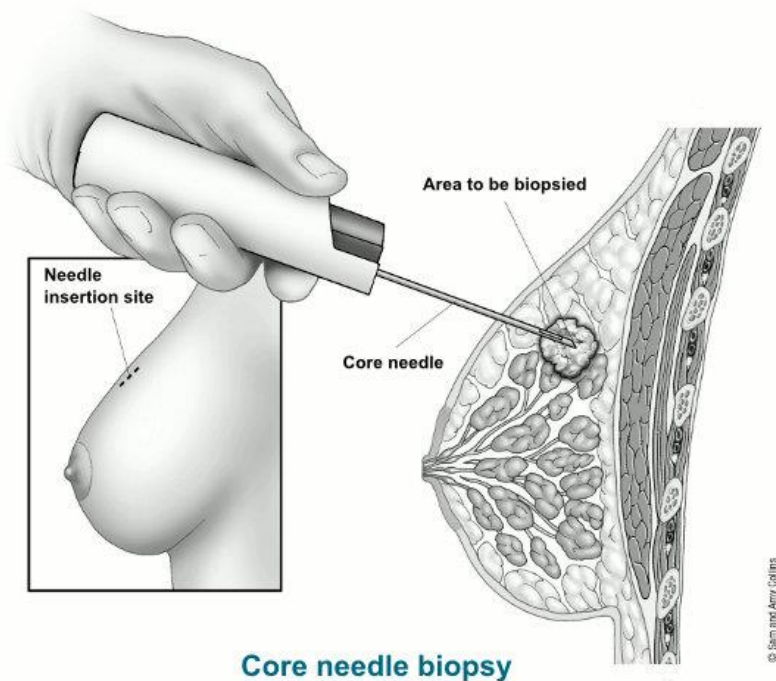
CNB je invazivna procedura koja se obavlja pod lokalnom anestezijom i uz pomoć slike (ultrazvuk, mamografija, magnetska rezonanca). Potrebna oprema

uključuje instrument za biopsiju i iglu većeg promjera. Komplikacije nakon zahvata obično uključuju hematom (manje od 2%), bol i nelagodu. Ipak, te komplikacije su samo malo češće nego nakon biopsije tankom iglom. Kada je riječ o biopsiji relativno malih lezija, postoji mogućnost potpunog uklanjanja ili razbijanja lezije na dijelove, što može otežati kiruršku eksciziju i naknadnu patohistološku analizu. U takvim situacijama, preporučuje se prethodno označavanje lezije dojke markerom, a najčešće se koristi titanski marker (7).

U CNB-u se koriste igle veličine 14, 12, 11 ili 8 G, za razliku od FNAB gdje se obično koristi igla veličine 25 G. Postoje dva glavna tipa biopsije: tip rezanja i tip potpomognut vakuumom. Biopsija širokom iglom s rezanjem (engl. Cutting Core Biopsy - CCB) je uređaj s oprugom kalibra 12-14 G koji ubacuje reznju iglu u tkivo dojke. Za uzimanje uzorka, potrebno je više umetanja. Vakuumska potpomognuta biopsija (VACB) koristi igle kalibra 8–11 G te dodaje vakuumski sustav za prikupljanje tkiva u komori za rezanje kako bi se olakšalo uzimanje uzorka. Kao rezultat, dobivaju se veći uzorci. VACB se sve više koristi u praksi te je koristan i u dijagnostičke i terapijske svrhe.

4.2. Metoda uzimanja tkiva biopsijom širokom iglom

Za CNB liječnik koristi šuplju iglu kako bi izvadio komadiće tkiva dojke iz sumnjivog područja koje je napipao na pregledu ili vidio na slikovnoj dijagnostici. Igla se može pričvrstiti na alat s oprugom koji brzo pomiče iglu u tkivo ili se može pričvrstiti na uređaj za usisavanje koji uvlači tkivo dojke u iglu – VACB (9).



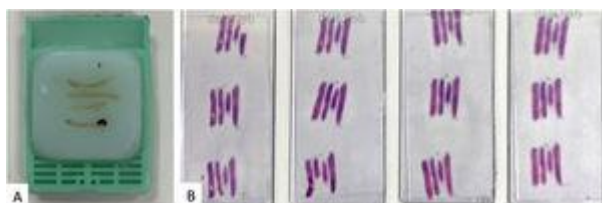Slika 1: Biopsija dojke širokom iglom (5).

Uzimajući u obzir da tkivo počinje propadati čim se ukloni iz opskrbe krvlju, tkivo treba staviti u 10% neutralni puferirani formalin odmah nakon zahvata. Optimalna fiksacija je potrebna za histološke detalje i očuvanje svih antigena u stanicama te DNA i RNA. CNB obično ima kratko vrijeme ishemije, odnosno kraće nego kirurški uzorci, što je poželjno za određivanje prediktivnih i prognostičkih čimbenika. Osim toga, kako bi se dobio optimalan rezultat, preporučeno vrijeme fiksiranja ne smije biti kraće od 6 sati i ne duže od 72 sata. Kraće ili dugo vrijeme fiksacije rezultira suboptimalnim ili neadekvatnim materijalom za imunohistokemijsku analizu (10).

Uzorke biopsija dojke treba potpuno pregledati patohistološki, uključujući i prateći krvni ugrušak. Dijagnostička preciznost CNB-a povećava se s brojem uzoraka koji se prikupe. Iako neka istraživanja sugeriraju da su 2 uzorka minimalno potrebna za postavljanje dijagnoze zloćudnosti, preporučljivo je uzeti najmanje 3-4 uzorka kako bi se postigla bolja usklađenost u prognostičkim i prediktivnim čimbenicima između CNB-a i kirurških uzoraka (11). U slučaju kad je dobiveno previše materijala za smještanje u

jednu tkivnu kasetu, uzorci se moraju podijeliti u skupine približno jednakog broja i veličine, pri čemu je važno ne stavljati više od 4-5 uzoraka u jednu kasetu.

Ne postoji dogovoren broj histoloških rezova koje bi se trebale izrezati iz blokova uzoraka CNB-a kako bi se garantirala dobra radiološko-patološka korelacija (Slika 2).



Slika 1: Četiri jezgrene biopsije lezije dojke uključene su u isti blok tkiva s četiri razine rezanja (11).

Određivanje prognostičkih i prediktivnih čimbenika za karcinome dojke uvijek se provodi na uzorcima tumora dobivenim biopsijom širokom iglom, posebice u doba neoadjuvantne terapije. Rezultati imunohistokemijske analize na materijalu obavljenom biopsijom širokom iglom generalno dobro koreliraju s onima dobivenim na kirurškim uzorcima. Podudarnost za Ki-67 iznosi oko 70%, dok je za hormonske receptore i HER2 oko 95% (10). Važno je ponovno pregledati hematoksilin-eozin (H&E) preparat biopsije širokom iglom kada se analiziraju kirurški uzorci kako bismo bili sigurni u jednaku histologiju. Za postizanje optimalne kvalitete imunohistokemijskih rezultata te izbjegavanje lažno pozitivnih i lažno negativnih ishoda imunohistokemije, ključno je koristiti vanjsku i unutarnju kontrolu bojanja (10).

4.3. Dijagnostičke kategorije promjena dojke dobivene biopsijom širokom iglom

Da bi se pravilno interpretirala bilo koja biopsija dojke, patolog mora imati sve kliničke podatke o pacijentici, mjesto uzimanja biopsije te radiološke podatke o samoj leziji. BIRADS (*Breast Imaging Reporting and Data System*) kategorije koristi radiolog za kategorizaciju radioloških nalaza prema stupnju sumnje na zloćudnost (Tablica 1).

Većina uzetih uzoraka tkiva je iz kategorije BIRADS 4 ili više. Obvezna je radiološko-patološka korelacija, a sve nesuglasnosti treba raspraviti na multidisciplinarnom timu za dojku (12).

Birads kategorije	Značaj	Vjerojatnost malignosti	Upravljanje
Birads 0	Nepotpun	Nije za procjenu	Potrebna je dodatna slikovna procjena i/ili usporedba s prethodnim analizam.
Birads 1	Negativan	0%	Rutinski pregled
Birads 2	Benigno	0%	Rutinski pregled
Birads 3	Vjerojatno benigni	0–2%	6-mjesečno praćenje/nastavak nadzora/FNA za potvrdu benigne lezije
Birads 4a	Sumnjivo (blago)	>2–10%	CNB
Birads 4b	Sumnjivo (umjereno)	>10–50%	CNB
Birads 4c	Sumnjivo (visoko)	>50–95%	CNB
Birads 5	vrlo sumnjivo	>95%	CNB
Birads 6	Poznati malignitet	100%	Biopsija je već napravljena

Tablica 1: American College of Radiology BIRADS kategorije procjene (12).

Smjernice Kraljevskog udruženja patologa (*Royal College of Pathologist*) za neoperativne dijagnostičke postupke i izvještavanje u sustavu probira tumora dojke, preporučuju kategorizaciju patoloških nalaza u pet dijagnostičkih kategorija. Trebaju se koristiti u CCB-u i dijagnostičkoj VACB, ali ne i u kirurškim uzorcima s ekscizijskom namjerom. Za primjenu ovih kategorija treba uzeti u obzir samo histološke karakteristike. Upotreba ovih dijagnostičkih kategorija za CNB olakšava komunikaciju s kliničarima te se donose adekvatne odluke o daljnjim terapijskim postupcima (Tablica 2).

Kategorija	Značaj	Uključene lezije
B1	normalno tkivo	lipomi, hamartomi, laktacijske promjene, artefakti prekomjernog drobljenja, krvavi uzorci
B2	benigna lezija	fibroadenom, fibrocistična promjena, sklerozirajuća adenoza, duktektazija, upala, benigne kožne lezije, hiperplazija uobičajenog tipa, kolumnarne promjene bez atipije, papilomi bez atipije <2 mm.
B3	nesiguran maligni potencijal	fibroepitelna lezija sa celularnom stromom, radijarni ožiljak, papilarne lezije, adenomi bradavice, mikroglandularna adenoza, ADH, ALH i sl
B4	sumnja na malignost	oskudan materijal, uzorci koji vjerojatno sadrže karcinom, ali nema sigurne malignosti
B5a	in situ karcinom	DCIS, pleomorfni ili floridni LCIS
B5b	invazivni karcinom	
B5c	nije moguće diferencirati invazivno ili in situ	

Tablica 2: Dijagnostičke kategorije dojke za biopsiju širokom iglom (9).

Kategorija B1 označava CNB s normalnim tkivom gdje žljezdane strukture dojke mogu biti prisutne ili ne. Normalna histologija može ukazivati i na neadekvatno uzorkovanu leziju. Lezije poput lipoma, hamartoma ili minimalne arhitekturne distorzije također mogu rezultirati ovom kategorijom. Kategorija B1 može sadržavati mikrokalcfikate ili laktacijske promjene, stoga je potreban daljnji multidisciplinarni pristup kako bi se razjasnilo predstavlja li biopsija leziju ciljanu radiološki. Pretjerano deformirani artefakti ili krvavi uzorci također se svrstavaju u B1. Za bolje razumijevanje preporučuje se priložiti kratak opis histološkog nalaza (13).

CNB se klasificira kao B2 kada se dijagnosticira benigna abnormalnost. Ova kategorija uključuje širok raspon lezija dojke poput fibroadenoma, fibrocistične promjene, sklerozirajuća adenoza, duktektazija ili upalna patologije dojke (13).

Kategorija B3 odnosi se na lezije koje daju benignu histologiju na CNB-u, ali je poznato da pokazuju histološku heterogenost ili da imaju povećan rizik od pridružene

malignosti. Predstavlja oko 5–9% svih dijagnoza. Budući da uključuje vrlo različite razine rizika, liječenje B3 lezija još uvijek je predmet istraživanja (13). B3 kategorija uključuje lezije kao što su atipična duktalna proliferacija epitela, lobularna neoplazija, fibroepitelne lezije s celularnom stromom, radijarni ožiljak, papilarne lezije i rijetke lezije kao što su adenomioepiteliom, adenomi bradavice, mikroglandularna adenoza, tumor granularnih stanica, lezija vretenastih stanica kao što je fibromatoza ili miofibroblastom te vaskularne lezije (13).

Kategorija B4 je najrjeđa (<1 %) i odnosi se na nalaz CNB-a koji sadrži karcinom (in situ ili invazivni), ali se konačna dijagnoza ne može postaviti zbog tehničkih problema ili u materijalu postoje vrlo oskudna suspektna žarišta. Daljnji postupak kod pacijentica kojima se postavlja B4 dijagnoza je ekscizijska biopsija ili nova CNB za dobivanje konačne dijagnoze (13).

Kategorija B5 se odnosi na slučajeve nedvosmislene malignosti. Kategorija B5 dalje je podijeljena na potkategorije B5a, B5b i B5c. B5a se koristi za in situ karcinom, bilo DCIS, pleomorfni LCIS ili Pagetovu bolest. B5b uključuje invazivni karcinom i druge rijetke zloćudne bolesti koje se mogu dijagnosticirati u CNB-u, kao što su maligni filoides tumor, sarkomi, limfomi ili metastatski tumori dojke. B5c se odnosi na situacije u kojima nije moguće reći je li karcinom *in situ* ili je invazivan. Ova posljednja potkategorija se rijetko pojavljuje (13).

5. VRSTE BIOPSIJA DOJKE

Postoje 3 glavne načina na koji se može izvesti biopsija dojke širokom iglom (CNB) (9):

- Stereotaksijom (vođena mamografijom ili tomosintezom)
- Ultrazvukom
- MRI-vođena

5.1. Ultrazvučna biopsija dojke

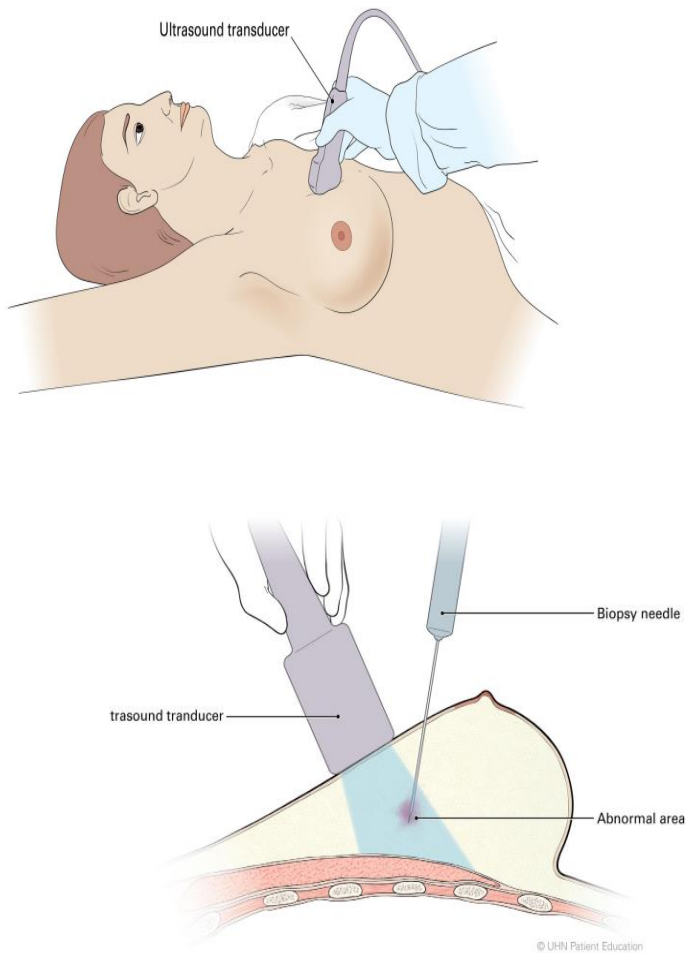
Ovaj postupak se koristi najčešće, a pri izvođenju liječnik koristi ultrazvuk dojke kako bi pregledao dojku i odredio koje područje treba biopsirati. Prvo se radi ultrazvuk, zatim se koža očisti, aplicira se lokalni anestetik te se izvede postupak uzimanja tkiva (9).

5.1.1. Postupak

Provođenje ultrazvučne biopsije dojke uključuje (14):

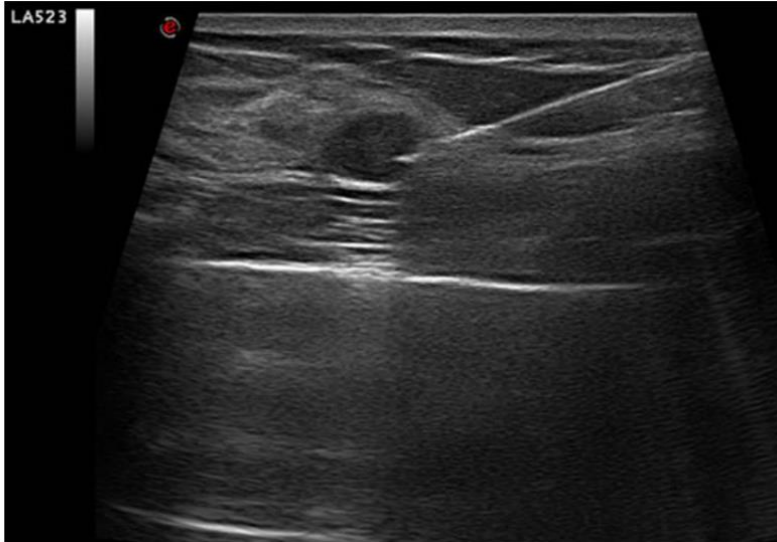
1. Radiolog i tehničar pregledavaju slike mamografije, ultrazvuka dojke i/ili magnetske rezonance dojke.
2. Pacijentica treba leći licem prema gore, lagano nagnuta u stranu.
3. Područje biopsije se locira ultrazvukom.
4. Pacijentica dobiva lokalnu anesteziju. Ako u bilo kojem trenutku tijekom biopsije osjeti bol, o tome treba obavijestiti radiologa te može dobiti dodatnu dozu lokalnog anestetika.
5. Napravi se mali rez.
6. Igla za biopsiju se uvodi kroz rez nekoliko puta radi dobivanja većeg broja uzoraka.
7. Ovisno o području koje se biopsira, radiolog može koristiti različite veličine igle.

8. Metalni marker se postavlja na mjesto biopsije. Postavljeni marker se pojavljuje na slikama svih budućih radioloških pretraga. To znatno olakšava pronalaženje područja kod kirurškog zahvata, dokaz je adekvatno odstranjenog uzorka iz dojke, a patologu pomaže pronaći tumor, npr. kod tumora nakon neoadjuvantnog liječenja
9. Nakon obavljene biopsije dojka je čvrsto zavijena. Na dojku se također stavlja hladan oblog da bi oteklina bila manja.
10. Uzorci tkiva se šalju u patološki laboratorij te ih nakon obrade patolog pregledava na mikroskopu.



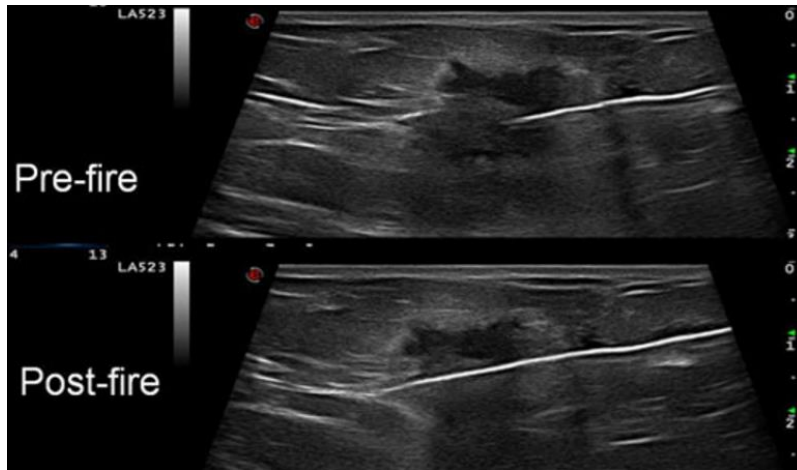
Slika 2: Ultrazvučna biopsija dojke (14).

Korisno je premjestiti pacijenticu u bočni položaj, osobito u slučaju duboko smještenih lezija ili perifernih masa. Ako je moguće, do lezije je poželjan pristup kroz masno tkivo jer je ubod lakši (masno tkivo je mekše i igla se može lako voditi) (Slika 4).



Slika 3: Biopsija kroz masni dio dojke je lakša nego kroz fibrozno gusto tkivo (15).

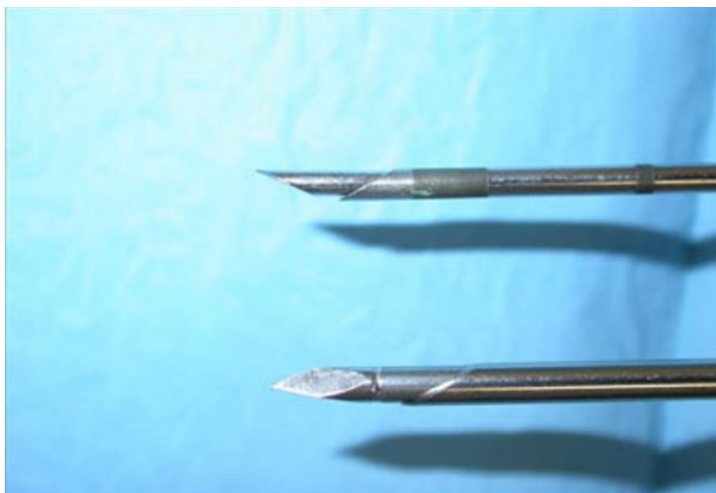Važno je pravilno uvući vrh igle u promjenu, jer nepravilno postavljene vrh može rezultirati uzimanjem tkiva koje ne pripada leziji. Treba izbjegavati uzimanje nekrotičnih dijelova lezije jer nisu prikladni za patohistološku analizu. Jedna od glavnih prednosti upotrebe biopsije širokom iglom pod kontrolom ultrazvuka je potpuna kontrola smjera igle u stvarnom vremenu (Slika 5). Slike prije i poslije zahvata korisne su za procjenu ispravnog položaja igle.



Slika 4: Slike prije i nakon zahvata korisne su za procjenu ispravnog položaja igle (15).

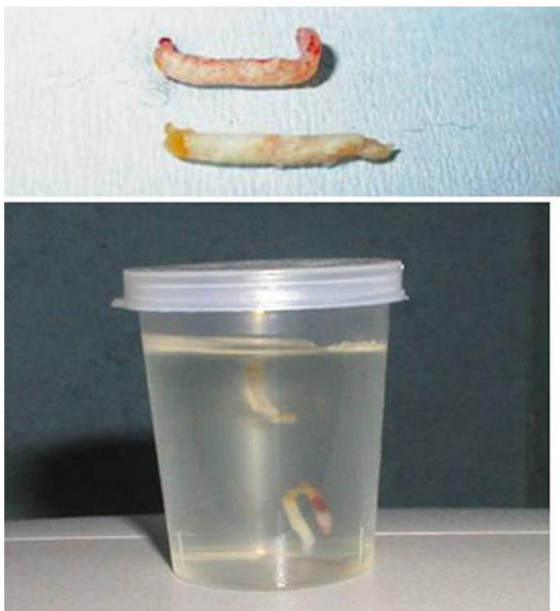
U slučaju vrlo gustih dojki biopsija tvorbe može biti vrlo teška. Postoje neka rješenja koja se mogu koristiti (15):

- Koaksijalna tehnika: nakon što je koaksijalna igla umetnuta u leziju, unutarnji troakar može se ukloniti i zamijeniti iglom za biopsiju,
- Igla 16 G umjesto 14 G. Što je manji promjer igle, manje je trenje s okolnim tkivom. Probijanje je lakše i jačina udarca veća.
- Jači uređaji, kao što su uređaji potpomognuti vakuumom.
- Uređaji s vrhovima igala u obliku dijamanta jer bolje prolaze kroz fibrozno tkivo od uobičajenih igala (Slika 6).



Slika 5: Vrhovi igala u obliku dijamanta bolji su od konvencionalnih za prolazak kroz fibrozno tkivo (15).

Makroskopska procjena uzoraka koje dobijemo biopsijom dojke širokom iglom je također važna jer može dati dodatne informacije o njihovoj kvaliteti: boja, konzistencija, količina formaldehida. Netaknuti, bijeli ili smeđi uzorci koji brzo tonu smatraju se reprezentativnijima i stoga im se daje prednost u odnosu na fragmentirane, plutajuće žute uzorke koji obično sadrže samo masno tkivo (16) (Slika 8).



Slika 6: Bijeli primjerci koji tonu obično su reprezentativniji od plutajućih žutih primjeraka (12).

5.1.2. Prednosti i nedostaci UZV vođene biopsije širokom iglom

Postoje brojne prednosti ultrazvučnog navođenja CNB u odnosu na stereotaktičko i MR navođenje (17):

- Kod ultrazvuka nema ionizirajućeg zračenja.
- Omogućuje potpunu kontrolu položaja igle u stvarnom vremenu.
- Ultrazvučna oprema je jeftinija i lakše dostupna od stereotaktičkih ili MR uređaja.
- Dostupnost aksile ili područja blizu bradavice. Ova područja su ograničeno dostupna za stereotaktičko ili MR navođenje.
- Višestruke lezije (jednostrane multifokalne ili bilateralne) mogu se sigurno biopsirati u jednoj aktu, obično brže nego drugim tehnikama snimanja.
- Dojka nije stisnuta.
- Dobra udobnost za pacijente i radiologe, iako su stereotaktični stolovi za ležanje također udobni za oboje.
- Lokalna anestezija i hematoma ne skrivaju leziju (nekalificirane mase mogu se prikriti uporabom stereotaktičke opreme).

Glavni nedostatak ultrazvučnog CNB-a je ograničenje izvođenja biopsije za lezije koje se ne vide na ultrazvuku. Većina nakupljenih mikrokalcifikacija, osobito ako nisu unutar mase, ne može se identificirati ultrazvukom. Međutim, sonde visoke razlučivosti mogu pokazati neke skupne mikrokalcifikacije čak i u odsutnosti mase. Iako je većinu ultrazvučnih CNB-a lako izvesti, u nekim posebnim situacijama (duboko smještene lezije, pacijenti s implantatima, aksilarne lezije itd.) potrebna je visoka razina iskustva za dobivanje pouzdanih rezultata (17).

5.2. Stereotaktična biopsija dojke

Mamografski vođena stereotaktična CNB koristi se za lezije s mikrokalcifikacijama ili za nepalpabilne lezije, nevidljive ultrazvukom. Stereotaktički vođena intervencija na dojci prikladna je za većinu mamografski vidljivih lezija, uključujući mikrokalcifikacije, mase, asimetrije i arhitekturne promjene.

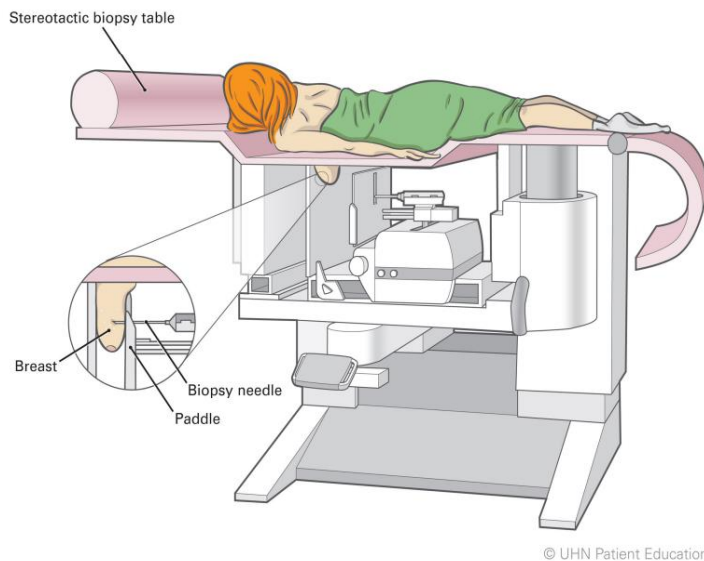
Metoda stereotaktičke biopsije je postala dobro uspostavljena alternativa tradicionalnoj širokoj biopsiji dojke. Usmjerena tehnika potpomognuta vakuumom 11 G (Mammotome; Biopsys Medical, Irvine, CA) postupno zamjenjuje tehniku igle za rezanje 14 G, a digitalno snimanje zamjenjuje radiografiju na ekranu. Održavanje pacijenta u nepomičnom, udobnom položaju tijekom postupka ključno je za točno izvođenje postupka. Postupak biopsije se češće izvodi u sjedećem položaju iako nije isključen niti ležeći položaj. Ležeći stol omogućuje pacijentu da udobno leži i ostane relativno nepomičan tijekom postupka biopsije, eliminirajući komplikacije kao što su vazovagalne reakcije i pomicanja pacijenta (19).

Postupak provođenja stereotaktične biopsije širokom iglom (20):

1. Radiolog pregleda slike mamografije, ultrazvuka dojke i/ili magnetske rezonance dojke. To mu pomaže u odluci koji je najbolji način za biopsiju.
2. Pacijentica treba leći licem prema dolje. Njezine dojke se postavljaju u otvore na stolu koji je podignut. To omogućuje radiologu da napravi biopsiju ispod stola.
3. Dojka pacijentice je lagano stisnuta posebnom lopaticom.
4. Radiolog izrađuje nekoliko rendgenskih slika dojke.

5. Pacijentica dobiva anestetik.

Daljnji postupci su jednaki kao i kod postupka uzimanja biopsije širokom iglom koja je potpomognuta ultrazvukom.




Slika 7: Provođenje stereotaktičnog CNB-a (20).

5.3. MRI biopsija dojke

Magnetska rezonanca dojke (MRI) osjetljiva je dijagnostička metoda koja se preporučuje za probir pacijenata s povećanim rizikom od razvoja raka dojke. Također se koristi za procjenu pacijentica s novodijagnosticiranim karcinomom dojke kako bi se otkrila dodatna žarišta bolesti u ipsilateralnoj dojci ili okultne bolesti u kontralateralnoj dojci. Zbog svoje visoke osjetljivosti, MRI dojke široko je prihvaćen u kliničkoj praksi (21). Ako se lezija može pronaći na ultrazvučnim slikama, radi se ultrazvučno vođena biopsija, a ako je lezija okultna ultrazvukom i nakon „*second look*“ ultrazvuka, radi se biopsija vođena magnetnom rezonancom. Biopsije vođene MRI-om izvede se na 3-T MRI sustavu. Pacijentice se stavljaju u potrbušni položaj u namjensku bilateralnu

zavojnici za dojku s faznim nizom, sa zahvaćenom dojkom u namjensku zavojnicu za dojku koja ima dodatni uređaj za biopsiju s medijalnom i lateralnom kompresijskom pločom (Slika 10).



Slika 8: Stereotaktički sustav za preoperativnu žičanu lokalizaciju i biopsiju dojke vođenu MRI-om (23).

Nakon što je potvrđeno pravilno postavljanje igle za biopsiju, pištolj za biopsiju kalibra 14 umeće se kroz ovojniciu i dobiva se od tri do pet uzoraka tkiva (23).

6. PATOHISTOLOŠKO IZVJEŠĆE I DIJAGNOSTIKA

U ovom poglavlju obrađeno je područje patohistološke dijagnostike i izvješća nakon provedbe biopsije širokom iglom.

6.1. Patohistološko izvješće

CNB uzorci se rutinski obrađuju laboratorijskim metodama sve do uključivanja u parafinske blokove. Postupak rezanja rezova može varirati između laboratorija, pri čemu neki centri obično analiziraju najmanje tri H&E obojena reza. Ovo osigurava da se sačuva dovoljno materijala u parafinskom bloku za daljnje patohistološke analize. Ponekad je potrebno koristiti radiografiju s parafinskim blokom radi identifikacije mikrokalcifikacija koje nisu vidljive na rezovima, a odvajanje uzoraka s kalcifikatima od onih bez njih je izuzetno korisno (24).

U većini slučajeva definitivna dijagnoza se postavlja nakon provođenja biopsije širokom iglom; na primjer, fibroadenom (FA), invazivni karcinom, neinvazivni karcinom i sl. Za ove pacijentice daljnji plan liječenja određuje multidisciplinarni tim liječnika. Drugi slučajevi mogu zahtijevati korelaciju između radiologije i patologije kako bi se utvrdilo da je patolog vidio područje interesa na radiologiji (tzv. radiološko-patološka korelacija). Pojedine lezije na biopsiji širokom iglom imaju visoku učestalost težih dijagnoza nakon ekscizijske biopsije te je kod takvih lezija nakon iglene biopsije potrebna kirurška ekscizija cijelog područja. Primjeri su atipična duktalna hiperplazija (ADH) u iglenoj biopsiji i duktalni karcinom in situ (DCIS) na ekscizijskoj biopsiji, zatim lobularna neoplazija (LN) i invazivni lobularni karcinom itd. U ovu kategoriju, također su uključene one lezije koje mogu biti heterogene kao što su sve papilarne lezije. Uzorak koji se dobije iglenom biopsijom može ne obuhvatiti područje za koje se kasnije ispostavi da je maligno. Na primjer, za intraduktalni papilom dijagnosticiran na core biopsiji može se kasnije, nakon pregleda cijele lezije, ispostaviti da sadrži maligne dijelove te ga onda dijagnosticiramo kao papilarni DCIS, inkapsulirani cistični karcinom ili intraduktalni papilom sa žarištima ADH ili DCIS-a (24).

Patohistološki nalaz se nakon postavljanja dijagnoze koristi za određivanje daljnjeg liječenja pacijenta zajedno s druge dvije komponente tzv. „trostruke dijagnostike“.

6.2. Dijagnostički problemi

Igljena biopsija dojke je precizna metoda za dijagnosticiranje lezija dojke te omogućuje ispravno identificiranje promjene u više od 90 % slučajeva. Međutim, kako je već navedeno, određene promjene predstavljaju dijagnostičke poteškoće. U tim slučajevima je potrebno kirurški odstraniti cijelo područje i procijeniti ga, najčešće uz korištenje imunohistokemijske obrade. Primjeri uključuju sljedeće (25):

- fibroepitelne lezije s celularnom stromom i filodes tumor
- lezije vretenastih stanica
- rezidualni ili rekurentni karcinom (*in situ* ili invazivni) nakon zračenja
- papilarne lezije
- mucinozne lezije
- radijarni ožiljak
- atipične proliferativne lezije uključujući FEA, ADH i LN.

6.2.1. Fibroepitelne lezije

Dijagnoza FA na jednom kraju spektra i malignog PT na drugom kraju obično je jednostavna uz pomoć iglene biopsije. Međutim, brojne druge lezije sličnog histološkog izgleda predstavljaju ozbiljan izazov u dijagnosticiranju iglenom biopsijom. Takve lezije uključuju adenomioepiteliom, tubularni adenom, juvenilni FA, FA s celularnom stromom i hamartom. Razlika između benignog filodes tumora i celularnog FA se teško utvrđuje čak i nakon kirurške ekscizije intaktne lezije. Razlika se utvrđuje korištenjem nekih podataka koji se mogu teško procijeniti u CNB-u, kao što su rub lezije, brzina mitoze i prisutnost stromalnog prekomjernog rasta (25).

Dodatni problem je što ove lezije obično pokazuju heterogenost. Nadalje, kriteriji koji se koriste za razlikovanje FA sa staničnom stromom od benigne PT su slabo

definirani. Temeljna biopsijska dijagnoza FA sa staničnom stromom se zato obično rješava kirurškom ekscizijom.

Jacobs i suradnici (26) proučavali su 29 slučajeva dijagnosticiranih kao fibroepitelne lezije sa staničnom stromom na CNB-u, a svi su bili podvrgnuti kirurškoj eksciziji i praćenju. Koristeći panel imunohistokemijskih markera i analizirajući niz patoloških značajki, predložili su sljedeći plan:

- FA sa staničnom stromom s izrazito povećanom stromalnom celularnošću najvjerojatnije će biti PT i treba ga liječiti ekscizijom.
- Umjereno povećana stromalna celularnost u ovim lezijama, stromalne mitoze i povišeni Ki67 ili topo II predviđaju veliku vjerojatnost PT-a, a ekscizija s jasnim rubovima je poželjna.
- Umjereno povećana stromalna celularnost, nema stromalnih mitozama i nizak Ki67 ili topo II u skladu su s PT ili FA i iako bi te lezije trebalo izrezati, pozornost na rubovima manje je važna u prvom slučaju.

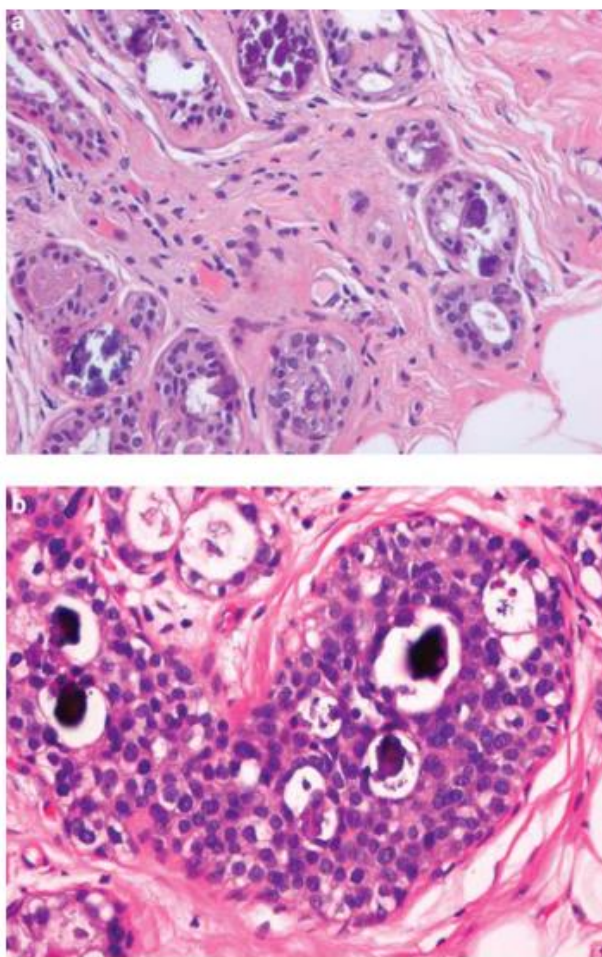
Jedna opcija za liječenje je ekscizija VACB-om, a ne otvorenom operacijom. Daljnja mogućnost kratkoročnog praćenja s ponovnim snimanjem nakon 6-12 mjeseci, također se može razmotriti za ovu skupinu pacijenata. Tada se može procijeniti rast lezije. Međutim, bilo koja odluka o daljnjem postupanju trebala bi uzeti u obzir želje pacijenata, uključujući tjeskobu i stres koji prate neizvjesnost politike "čekati i vidjeti", kao i pogodnost ili neprikladnost prelaska na kiruršku eksciziju.

6.2.2. Lezije vretenastih stanica

Širok raspon vretenastih lezija može se vidjeti u biopsiji širokom iglom, a većina njih zahtijeva kiruršku eksciziju ili za potvrdu dijagnoze ili za daljnje liječenje pacijenta. Ove lezije uključuju metaplastični karcinom, PT, miofibroblastom, angiosarkom, fibromatozu i nodularni fasciitis.

6.2.3. Rezidualni ili rekurentni karcinom nakon terapije zračenjem

Biopsija dojke širokom iglom često se izvodi za procjenu mikrokalifikacija uočenih u ozračenoj dojci nakon pošteđenih operacija dojke i terapije zračenjem za invazivni karcinom ili DCIS. Kalcifikacije se mogu vidjeti u područjima masne nekroze s povezanim hijaliniziranim fibroznim ožiljnim tkivom ili unutar šavova ili drugog intraoperativnog materijala. Mikrokalifikacije se, također, mogu vidjeti u rekurentnom/rezidualnom DCIS-u ili invazivnom karcinomu te u benignim kanalima i TDLU-ovima podvrgnutima zračenju. Patološke značajke koje se vide u dojci ozračenoj zbog karcinoma nalikuju onima kod DCIS-a, osobito kada DCIS uključuje TDLU koji su mjesto najizraženijih promjena nakon zračenja (Slika 11).



Slika 9: (a) Promjene terapije zračenjem u lobularnoj jedinici terminalnog kanala nakon liječenja DCIS-a; (b) Ponavljajući DCIS nakon operacije očuvanja dojke i terapije zračenjem za DCIS (27).

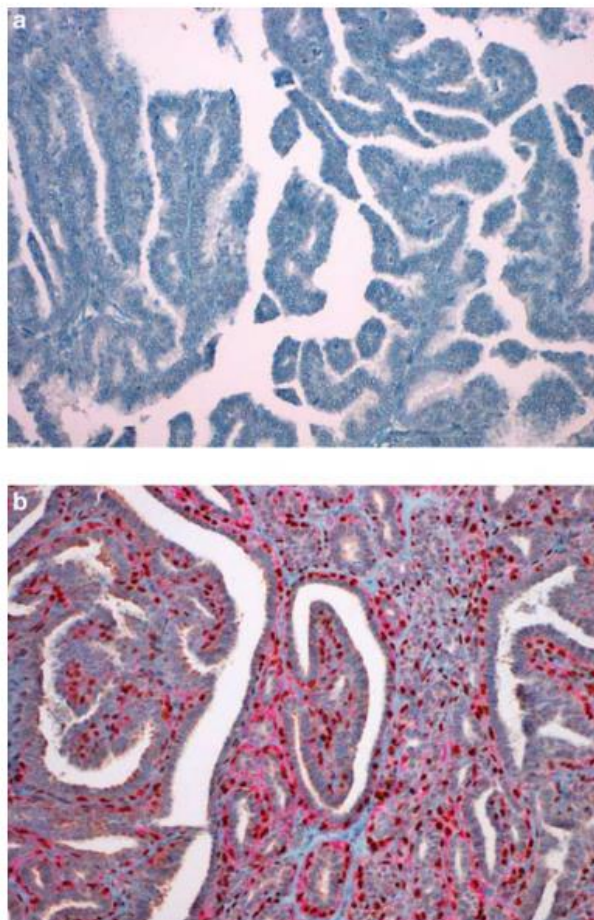
Glavne promjene koje se vide u core biopsiji nakon zračenja su (27):

- Atrofija epitela duktusa i TDLU.
- Citološka atipija epitelnih stanica – ova promjena može biti fokalna tj. čak i u jednom TDLU.
- Istaknute mioepitelne stanice, osobito u TDLU s povezanim zadebljanim bazalnim membranama.
- Povećana količina kolagena u stromi dojke.
- Atipični stromalni fibroblasti.
- Mikrokalifikacije unutar TDLU i kanalića.

6.2.4. Papilarne lezije

U uzorku CNB-a može se naići na spektar papilarnih lezija. To uključuje intraduktalni papilom, intraduktalni papilom s atipijom, intracistični (inkapsulirani) papilarni karcinom, solidni papilarni karcinom i invazivni papilarni karcinom. Trenutne smjernice u većini centara su kirurško odstranjenje svih papilarnih lezija dijagnosticiranih na CNB-u kako bi se omogućila potpuna procjena, ali ovaj pristup se dovodi u pitanje. Kao alternativni pristup predložena je mogućnost produljenog praćenja radiološkim metodama. Sve papilarne lezije koje su palpabilne ili simptomatske trebaju se odstraniti, kao i svaka papilarna lezija s atipijom. Ono što je dovedeno u pitanje je smjernica da dijagnoza intraduktalnog papiloma na CNB-u treba biti praćena kirurškom ekscizijom u svim slučajevima. Osnova ovakvog postupanja je da su intraduktalne papilarne lezije često heterogene i postoji rizik da postupak CNB-a propusti maligno područje lezije.

Dijagnoza intraduktalnog papiloma u CNB-u (i isključivanje intraduktalnog papilarnog karcinoma) uvelike je potpomognuta kvalitetnim H&E rezovima i imunohistokemijom. Potonji se prvenstveno koristi za potvrdu prisutnosti mioepitelnih stanica u leziji (Slika 3).

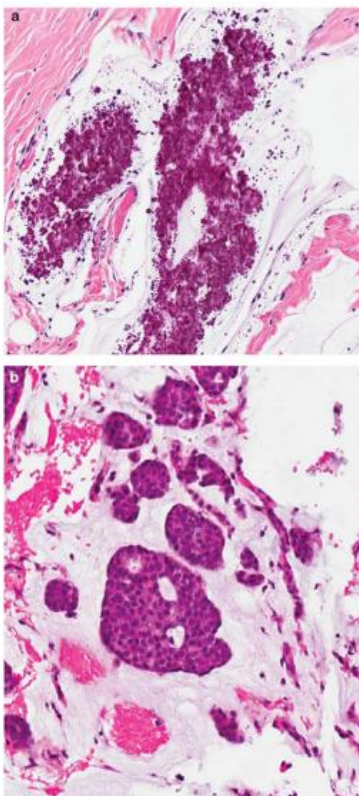


Slika 10: (a) Intracistični papilarni karcinom koji pokazuje odsutnost mioepitelnih stanica IHC bojanjem (p63); (b) intraduktalni papilom koji pokazuje brojne mioepitelne stanice IHC bojanjem (dvostruko bojenje p63 p teški lanac miozina glatkog mišića).

Protutijela na miozin, CD10 i p63 daju najdosljednije i najspecifičnije rezultate. Druge značajke intraduktalnog papilarnog karcinoma, ali na temelju ekscizijskih uzoraka, dobro su opisali Kraus i Neubecker (28). Intraduktalni papilomi mogu imati područja epitelne hiperplazije ili atipije ekvivalentne ADH, a te promjene može biti teško razlikovati od intraduktalnog papilarnog karcinoma. 'Dvostruko imunološko bojenje' s p63 i citokeratinom visoke molekularne težine pokazalo se korisnim u evaluaciji ovih problematičnih slučajeva (29).

6.2.5. Mucinozne lezije

Iako se mucin može vidjeti kao manja komponenta u invazivnim karcinomima, čisti mucinozni karcinom je rijedak i češće se javlja u starijih žena. Mucinozni karcinom vidi se kao opipljiva kvržica ili dobro definirana masa na mamografiji. Drugi glavni izvor mucina je lezija slična mukokeli. U ovim lezijama mucin se vidi unutar strome dojke, a podrijetlo je od rupture kanala. Epitel koji oblaže te kanale može pokazivati niz promjena uključujući kockaste ili stupčaste stanice, hiperplaziju, atipiju i DCIS. Često postoji povezana mikrokalcifikacija koja može imati različite oblike. Slično mucinoznom karcinomu, lezije nalik na mukokele mogu se prezentirati kao dobro definirana masa ili mamografska gustoća s kalcifikatima. Dijagnoza mucinoznog karcinoma kod core biopsije nije komplicirana ako se unutar mucina vide neoplastične epitelne stanice. Teža je dijagnoza lezije slične mukokoeli s često minimalnom epitelnom komponentom (Slika 13) (30).



Slika 11: (a) Lezija slična mukokeli s cističnim kanalićima koji sadrže mucin i granularne mikrokalcifikacije, ali bez epitelnih stanica; (b) mucinozni karcinom sa skupinama stanica karcinoma u bazenima mucina (30).

6.2.6. Radijalni ožiljak

Radijalni ožiljci sastoje se od središnjeg fibrotičnog i varijabilno elastičnog središta iz kojeg se epitelna komponenta radijalno proteže prema van, a cjelina tvori zvjezdastu leziju vidljivu na mamografskim slikama. Epitelna komponenta može pokazivati floridnu epitelnu hiperplaziju, sklerozirajuću adenozu, apokrinu promjenu, ADH, DCIS ili LN. Također, mogu se naći i papilarne promjene unutar kanalića te mikrokalifikati. Unutar središnje fibrotične jezgre često postoje tubuli koji vrlo nalikuju onima koji se vide kod invazivnog karcinoma, osobito tubularnog karcinoma, a mogu se vidjeti i na periferiji lezije. Uzorak radijalnog ožiljka vidljiv u core biopsiji može predstavljati značajne dijagnostičke probleme. Prvenstveno je potrebno isključiti invazivni karcinom. Ovo je potpomognuto upotrebom imunohistokemijske analize mioepitelnih stanica (p63, CD10, SMA, SMMS-1) kako bi se pokazala komponenta mioepitelnih stanica u malim kanalićima. Također može fokalno biti prisutan DCIS (i/ili invazivni karcinom) u bilo kojem kanaliću na periferiji radijalnog ožiljka i on ne mora biti prisutan u materijalu koji je dobiven biopsijom širokom iglom. Postoje dokazi da veći volumen materijala uzorkovanog VACB-om i odsutnost atipije predviđaju benignu dijagnozu nakon kirurške ekscizije ili praćenja (31).

Postoje dokazi da su radijalni ožiljci čimbenik rizika za razvoj invazivnog karcinoma, pri čemu se najveći rizik predviđa s povećanjem veličine lezije i dobi pacijentice (32). Preporučuje se da se radijalni ožiljci kirurški odstrane radi potpune patohistološke procjene. Iznimka su mali radijalni ožiljci koji su temeljito uzorkovani u VACB-u i koji ne pokazuju nikakva atipična obilježja.

7. PREDNOSTI KORIŠTENJA BIOPSIJE ŠIROKOM IGLOM

CNB je metoda izbora za dijagnosticiranje lezija unutar dojke, a omogućuje dobivanje dovoljne količine uzoraka za postavljanje dijagnoze kao i za određivanje svih bitnih prognostičkih i prediktivnih čimbenika u slučaju malignih tumora. BARD pištolj za biopsiju se najčešće koristi za izvođenje. Kao zlatni standard se smatra korištenje biopsijske igle promjera 14 G. Gauge je mjerna jedinica za opisivanje promjera, a što je mjerač veći, to je manji promjer igle. Najčešći kalibar, kalibar 14, predstavlja promjer od 1,62814 mm, a 8-gauge predstavlja promjer od 3,2639 mm (33).

Uz slične indikacije kao FNAB, CNB se koristi kod (33):

- pacijentica sa sumnjom na maligne ili nesigurne lezije nakon FNAB-a,
- negativnog nalaza na FNAB-a, ali sa sumnjivim nalazima ultrazvuka i/ili mamografije,
- pacijentica kod kojih je analiza nemoguća zbog neadekvatnih uzoraka prikupljenih FNAB-om,
- lezija dojke s mikrokalcifikatima,
- prikupljanja uzoraka za čuvanje tkiva u istraživačke svrhe.

7.1. Dijagnostička točnost biopsije dojke

Glavna razlika između CNB-a i FNAC-a je promjer poprečnog presjeka igle za ubod, što rezultira značajno različitim količinama uzoraka koje mogu prikupiti. FNAB prikuplja samo vrlo malo stanica i fragmenata tkiva i malo je vjerojatno da će dobiti potpuniji uzorak tkiva, što ga čini suboptimalnim dijagnostičkim alatom s niskom osjetljivošću i visokim stopama lažno pozitivnih i lažno negativnih rezultata. CNB može dobiti više uzoraka tumorskog tkiva što znatno olakšava dijagnostiku. Zabilježeno je da se stopa točnosti do 90,1 % može postići s prvim uzorkom koji prikupi core biopsija, a to se povećava na 96,6 % ili više s višestrukim prikupljanjem uzoraka, osobito u lezijama manjima od 2 cm u promjeru (34).

S ograničenom količinom tkiva i posljedično ograničenom kvalitetom rezova, intraoperativna (ex tempore) biopsija se napustila za utvrđivanje patoloških promjena u dojci. Smrznute rezove je nadomjestila biopsija širokom iglom, a ovo je posebno važno kod pacijentica koje su kandidat za neoadjuvantnu onkološku terapiju. CNB je, u usporedbi s otvorenom biopsijom, povezana i sa znatno manje komplikacija. U kliničkoj praksi nelagoda uzrokovana CNB-om ograničena je na pojavu lokalne bolnosti i nelagode, a samo mali broj pacijenata ima i nešto teže komplikacije kao što je jače krvarenje, infekcija i sl (34).

Točnost CNB-a usko je povezana s veličinom tumora i količinom prikupljenih uzoraka tkiva, a raste s promjerom tumora. Poznato je da je za postavljanje dijagnoze potrebno prikupiti najmanje četiri uzorka u CNB-u. Za slučajeve s kalcificiranim lezijama općenito se preporučuju neki dodatni uzorci, iako ne postoji standard za određenu veličinu uzorka. Hunt i sur. (35) predložili su količinu od deset uzoraka koji su prethodno potvrđeni radiološkim metodama. Za dijagnozu dukalnog karcinoma *in situ* (DCIS), Wijeyaratne i suradnici (36) otkrili su da je CNB imao stopu otkrivanja za DCIS jednako visoku kao BCS (operacija dojke) / mastektomija. Dijagnostička osjetljivost CNB-a za DCIS se povećava s brojem prikupljenih uzoraka tkiva te je nakon praćenja standardnog protokola i uzimanja više uzoraka kod većih lezija dojke, točnost dijagnoze kod biopsije širokom iglom jednaka kao i na kirurškim resekcijama (36).

CNB je također pouzdan alat za određivanje prognostičkih i prediktivnih čimbenika kod tumora dojke kao što su ER, PR, Ki67 i HER-2. Što se tiče estrogenskih i progesteronskih receptora, Li S i sur. (37) proveli su meta-analizu kako bi procijenili točnost CNB-a u identificiranju ekspresije hormonskih receptora u karcinomima dojke. U analizu je uključeno dvadeset i jedno istraživanje, uključujući 2450 pacijenata za otkrivanje ER i 2448 za otkrivanje PR. Rezultati su pokazali podudarnost od 92,8 % između CNB-a i otvorene kirurgije u određivanju ER ($K=0,78$), te 85,2 % u određivanju PR ($K=0,66$). U skupnim podacima, osjetljivost i specifičnost CNB-a bile su 97,3 % i 82,0 % za ER, odnosno 92,3 % i 76,5 % za PR. Autori naglašavaju da je CNB izvrsna metoda za određivanje hormonskih receptora te da su rezultati visoko podudaraju s određivanjem receptora na kirurškim uzorcima.

7.2. Sigurnost biopsije dojke

Sigurnost CNB-a bila je predmet mnogih rasprava. Raspravljalo se o tome ostaju li zaostale tumorske stanice duž trakta igle nakon višestrukih postupaka CNB-a i jesu li povezane s lokalnim recidivom i drugim sigurnosnim razlozima. Liebens (38) je proveo meta-analizu 5369 pacijentica s karcinomom dojke koje su bile podvrgnute CNB-u od 1900. do 2008. i otkrio da, iako su rezidualne tumorske stanice opažene u 22 % slučajeva, a incidencija lokalnog recidiva nije posljedično povećana. Rezultati praćenja potvrdili su da nije bilo statističke razlike u lokalnoj stopi recidiva između bolesnika kojima je učinjen CNB i onih kojima je bila učinjena ekscizijska biopsija. Istodobno su otkrili da je incidencija rezidualnih tumorskih stanica neovisna o veličini igle, ali je obrnuto proporcionalna intervalu od CNB-a do operacije.

Međutim, odnos s brojem biopsija iglom i histološkim tipovima nije bio jasan. Također je zabrinjavajuće može li CNB uzrokovati udaljene metastaze. Dok su istraživači otkrili da su cirkulirajuće tumorske stanice prisutne u krvi i koštanoj srži prije i tijekom operacije, nema dokaza da su tamo kao posljedica CNB-a, jer sama operacija, također, može utjecati na pomicanje i širenje tumorskih stanica, a prisutnost cirkulirajućih tumorskih stanica ne mora nužno ubrzati pojavu metastaza. Fitzal i sur. (39) utvrdili su da core biopsija nije utjecala na stopu preživljenja bolesnika koji su primali radioterapiju nakon CNB-a. Stoga, trenutni dokazi sugeriraju da CNB nije povezana s povećanom vjerojatnošću udaljenih metastaza.

8. CILJ RADA

Ciljevi završnog rada su:

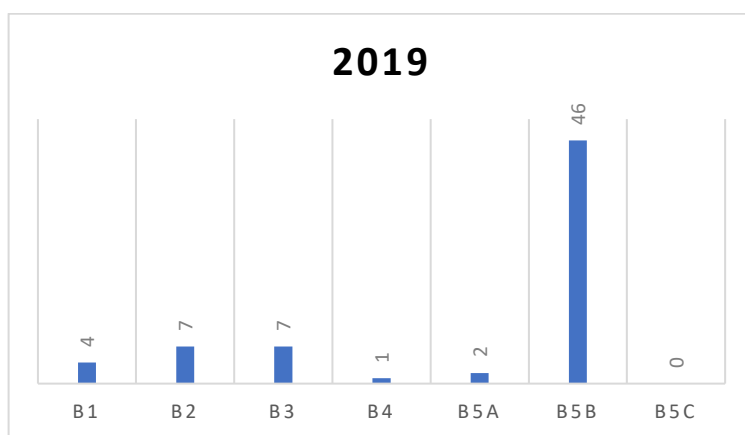
1. Utvrditi broj pacijenata u Općoj bolnici Dubrovnik kojima je rađena biopsija dojka širokom iglom.
2. Utvrditi broj malignih i benignih lezija.
3. Utvrditi prosječnu dob pacijenata.
4. Utvrditi učestalost biopsija po spolu pacijenata.
5. Utvrditi stranu i točnu lokaciju promjene unutar dojke gdje je rađena biopsija širokom iglom.
6. Utvrditi prognostičke i prediktivne čimbenike kod malignih promjena.
7. Usporediti analizirane podatke s drugom stručnom literaturom.

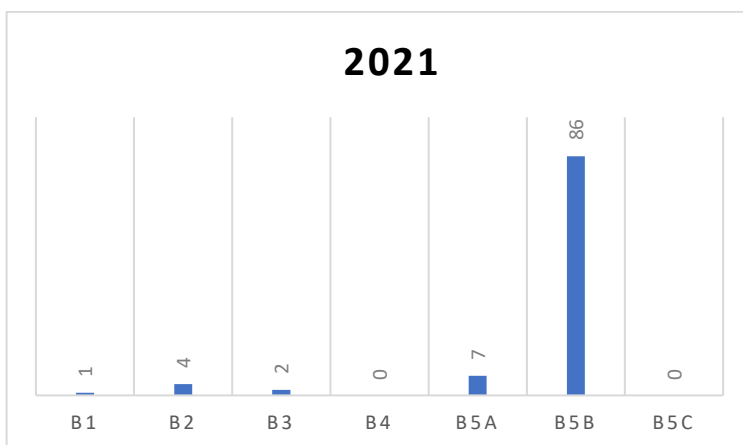
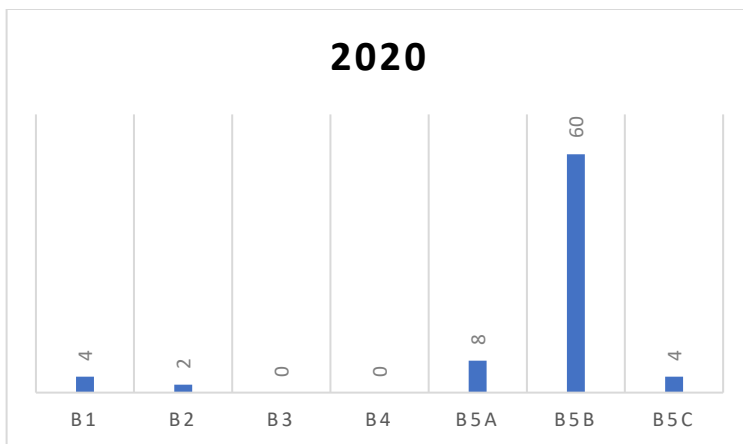
9. ISPITANICI I METODE

Istraživanje je provedeno u Općoj bolnici Dubrovnik. Analizirana je elektronska baza podataka vezana uz provedbu biopsije dojke širokom iglom u Općoj bolnici Dubrovnik u razdoblju od tri godine tj. od 01.01.2019. god. do 31.12.2021. god. Prilikom pretraživanja baze su se po dijagnozama B1 do B5 pretražili svi pacijenti kojima se radila biopsija širokom iglom u navedenom razdoblju. Za analizu su se prikupili sljedeći parametri: spol i dob, lokalizacija biopsirane promjene, a u slučaju malignih tumora svi dostupni prognostički i prediktivni čimbenici u nalazima kao što su estrogeni i progesteronski receptori, HER2, Ki67, molekularni tip tumora, histološki tip tumora i gradus. Svi dobiveni rezultati su prikazani grafički, a za bolje razumijevanje i opisivanje podataka su se koristile metode deskriptivne statistike. Identitet osoba je ostao neotkriven i zaštićen, a za istraživanje se prethodno dobilo odobrenje Etičkog povjerenstva Opće bolnice Dubrovnik.

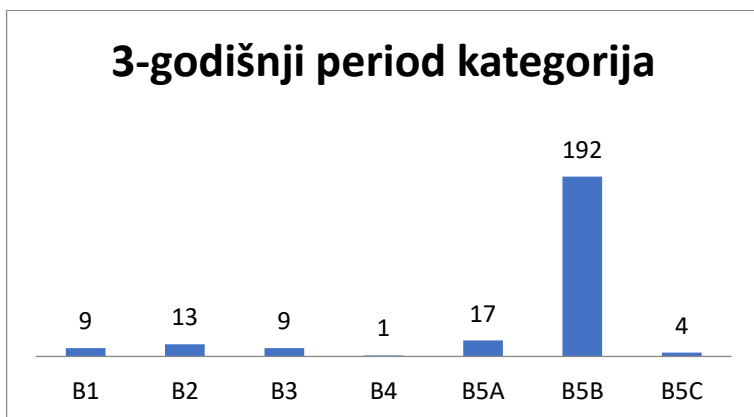
10. REZULTATI

U ovom poglavlju prikazat ćemo rezultate istraživanja provedenog u Općoj bolnici Dubrovnik tijekom 3 godine koristeći elektronsku arhivu Odjela za patologiju i citologiju Opće bolnice Dubrovnik. Analizirat ćemo broj pacijenata po kategorijama, posebno za B5a (neinvazivni karcinom) i B5b (invazivni karcinom) te sve prognostičke i prediktivne čimbenike koji su razmatrani. Od svih analiziranih nalaza, samo je jedan muškarac bio podvrgnut biopsiji dojke tijekom cjelokupnog razdoblja. Broj pacijenata po određenim kategorijama u tri godine prikazan je u grafikonima 1 do 3. Ukupan broj pacijenata tijekom trogodišnjeg razdoblja za određene kategorije prikazan je u grafikonu 4, gdje se vidi da je kod 242 pacijenta postavljena B dijagnoza nakon biopsije širokom iglom. Veći broj pacijenata pripada kategoriji B5b, odnosno invazivnom karcinomu. Prikaz lokacije biopsija u trogodišnjem razdoblju prikazan je u grafikonu 5. Usporedba točne lokacije za lijevu i desnu dojku tijekom tri godine, podijeljena na paramamilarno područje, gornji lateralni kvadrant, gornji medijalni kvadrant, donji lateralni kvadrant i donji medijalni kvadrant, vidljiva je na grafikonu 6, pri čemu je gornji lateralni kvadrant bio najčešća lokacija biopsije za lijevu i desnu dojku.

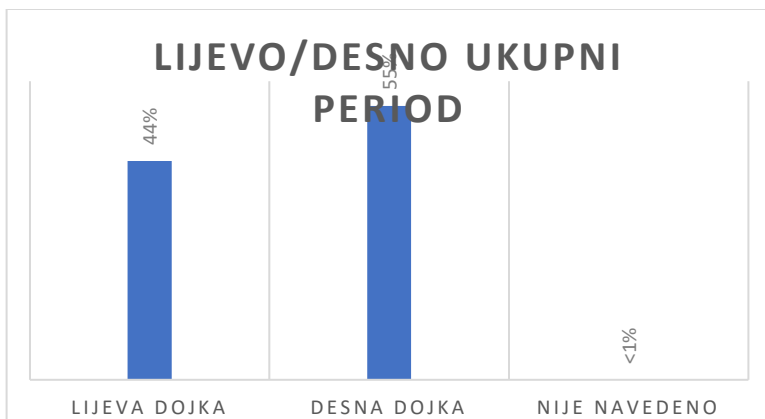




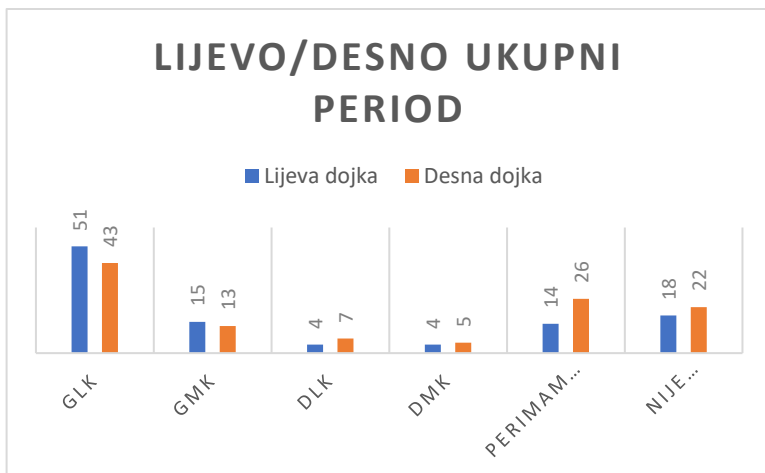
Grafikon 1, 2 i 3: Prikaz broja pacijenata po određenim kategorijama u tri različite godine.



Grafikon 4: Prikaz ukupnog broja pacijenata u trogodišnjem razdoblju za određene kategorije.

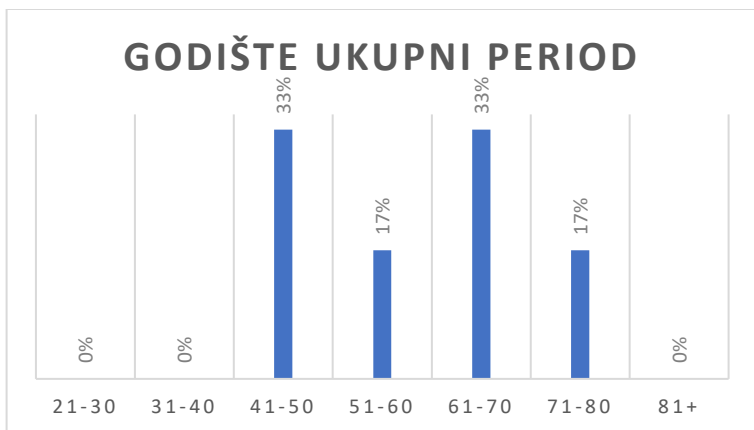


Grafikon 5: Prikaz strane na kojoj su uzete biopsije za trogodišnje razdoblje.



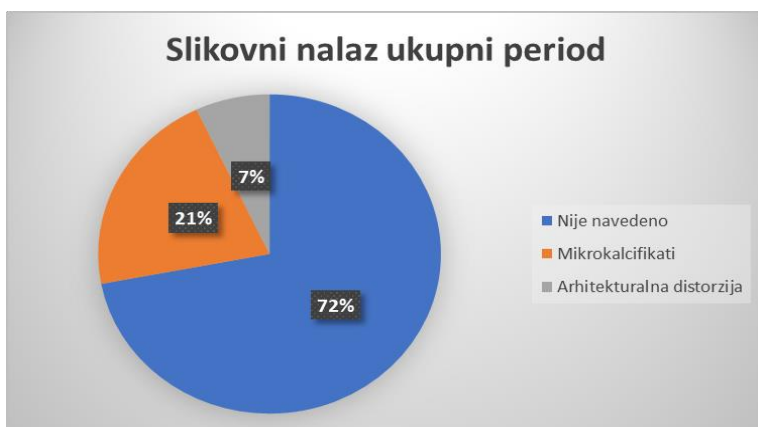Grafikon 6: Usporedni prikaz točne lokacije za lijevu i desnu dojku u trogodišnjem razdoblju.

U nastavku slijede grafikoni koje ćemo razdijeliti na B5a (neinvazivni karcinom) kategoriju i B5b kategoriju (invazivni karcinom). Kod neinvazivnog karcinoma su svi pacijenti bili stariji od 40 godina, a raspodjelu po godištima pacijenata vidimo u grafikonu 7.

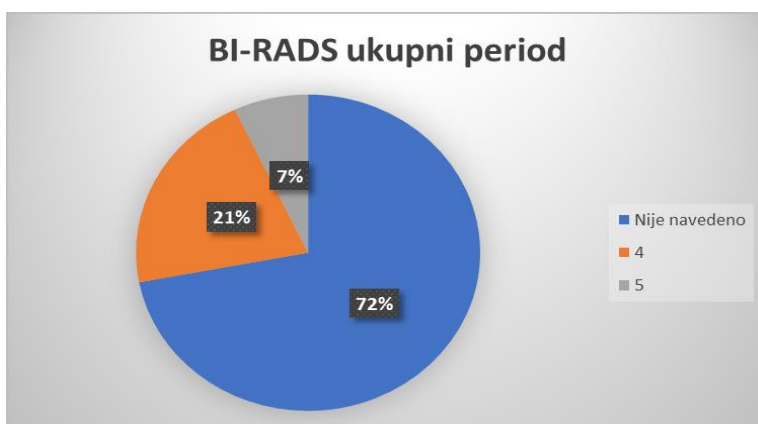


Grafikon 7: Prikaz godišta pacijenata u trogodišnjem razdoblju za B5a kategoriju.

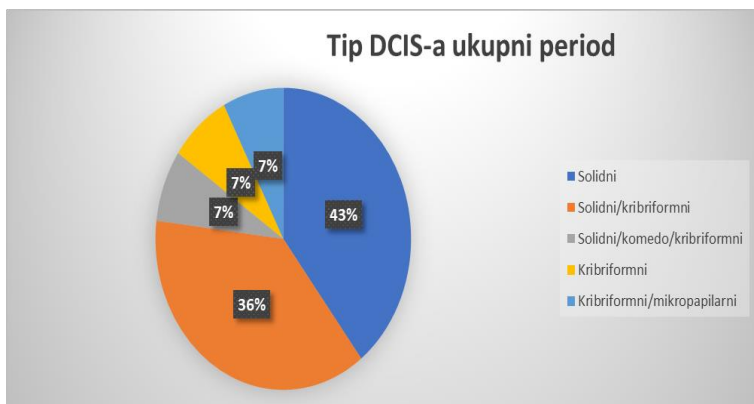
U grafikonu 8 je prikazan slikovni radiološki nalaz kod kategorije B5a prije izvođenja biopsije širokom iglom. Vidimo da se u 72% patohistoloških nalaza ne navodi slikovni nalaz, a da se od navedenih radioloških promjena najviše navode mikrokalcfikati. Kod BIRADS kategorije je također uočeno da je u navedenom razdoblju najčešće ova kategorija izostavljena iz patohistološkog nalaza, također u 72% slučajeva što je vidljivo na grafikonu 9. Prikaz histološkog tipa neinvazivnog karcinoma u trogodišnjem razdoblju u B5a kategoriji nakon obrađenih biopsija je prikazan u grafikonu 10. iz kojeg slijedi da je najčešći histološki tip DCIS-a bio solidni, slijede miješana solidna i kribriformna slika te ostali podtipovi. U svim nalazima se kod B5a dijagnoze naveo nuklearni gradus 2 (grafikon 11). Većina tumora nije imala nekrozu unutar kanalića (grafikon 12).



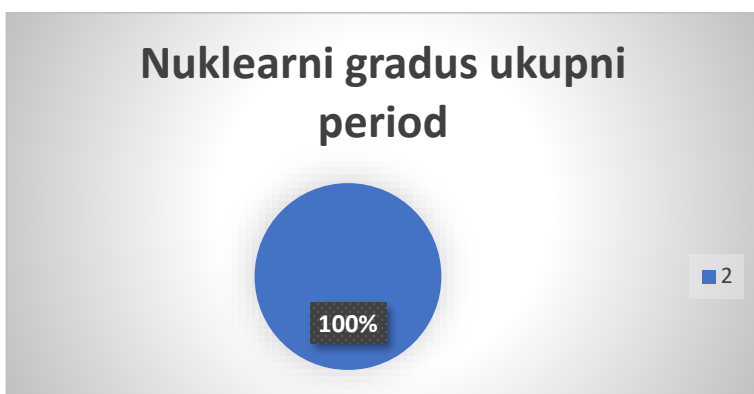Grafikon 8: Prikaz slikovnog nalaza B5a kategorije u trogodišnjem razdoblju nakon obrađenih biopsija.



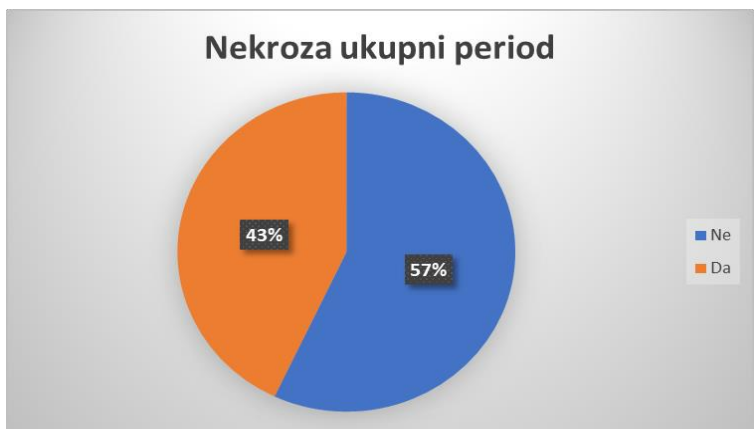
Grafikon 9: Prikaz BI-RADS nalaza u trogodišnjem razdoblju u B5a kategoriji nakon obrađenih biopsija.



Grafikon 10: Prikaz vrste karcinoma u trogodišnjem razdoblju u B5a kategoriji nakon obrađenih biopsija.

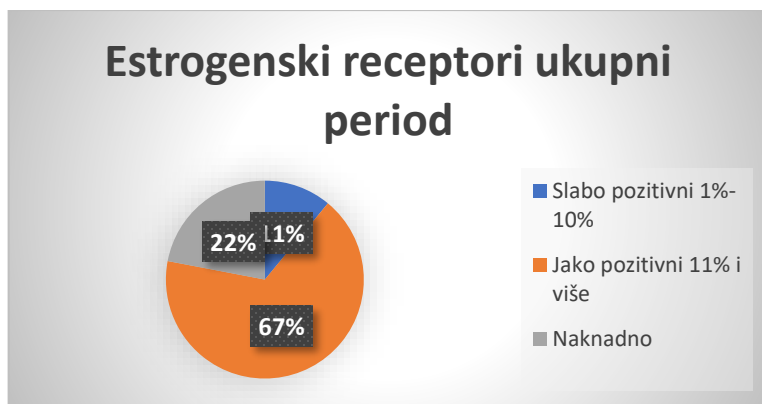


Grafikon 11: Nuklearni gradus za trogodišnje razdoblje u B5a kategoriji nakon obrađenih biopsija.

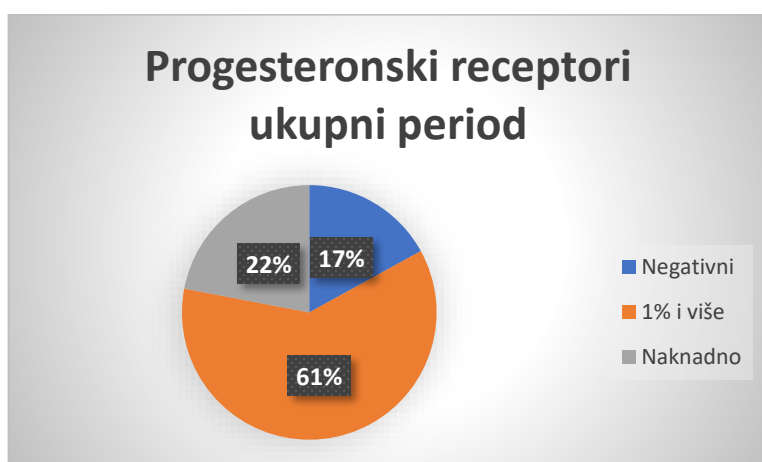


Grafikon 12: Prikaz prisutnosti nekroze u obrađenim biopsijama u trogodišnjem razdoblju u B5a kategoriji.

78% tumora u ovoj kategoriji je bilo pozitivno na estrogenske receptore što je vidljivo u grafikonu 13, dok je 61% tumora bilo pozitivno na progesteronske receptore. Kod dijela tumora hormonski receptori nisu bili rađeni na materijalu dobivenom biopsijom širokom iglom.



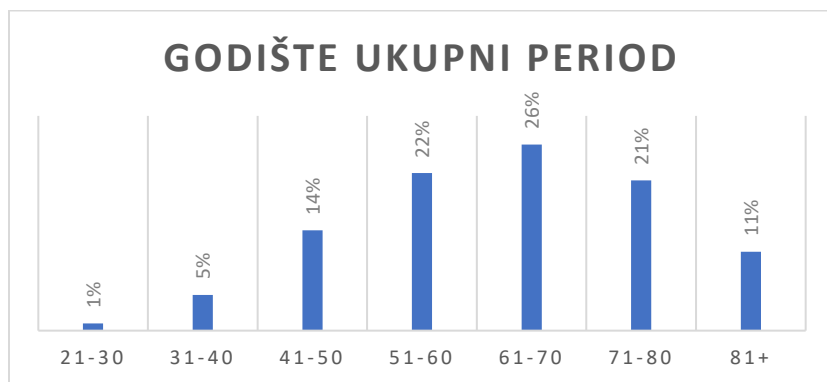
Grafikon 13: Prikaz estrogenskih receptora za trogodišnje razdoblje nakon obrađenih biopsija B5a kategorija.



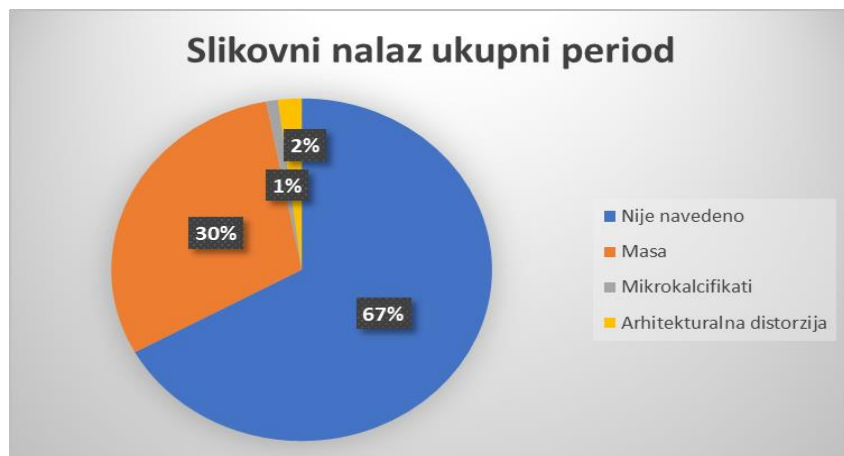
Grafikon 14: Prikaz progesteronskih receptora za trogodišnje razdoblje nakon obrađenih biopsija B5a kategorija.

Dalje u nizu bit će prikazani grafovi za B5b kategoriju tj. invazivni karcinom dojke. Pacijentice su najviše pripadale skupini između 61 i 70 godina, njih 26%, slijede kategorije pacijentica od 51 do 60 godina i pacijentice od 71 do 80 godina. U grafikonu 15 se prikazuju kategorije pacijentica kod kojih su uzeti uzorci za analizu u trogodišnjem

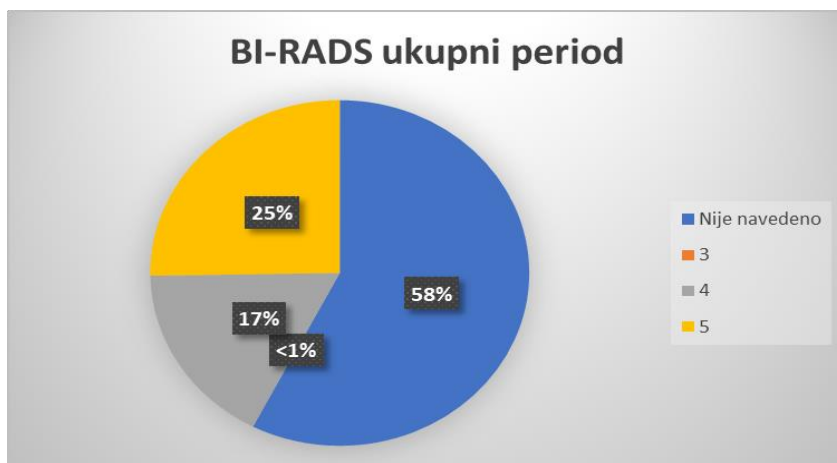
razdoblju u B5b kategoriji. Prikaz slikovnog nalaza i BIRADS kategorija navedeni u patohistološkom izvješću za trogodišnje razdoblje u B5b kategoriji nakon obrađenih uzoraka je prikazan u grafikonu 16.



Grafikon 15: Prikaz godišta pacijenata kod kojih su uzeti uzorci za analizu u trogodišnjem razdoblju u B5b kategoriji.

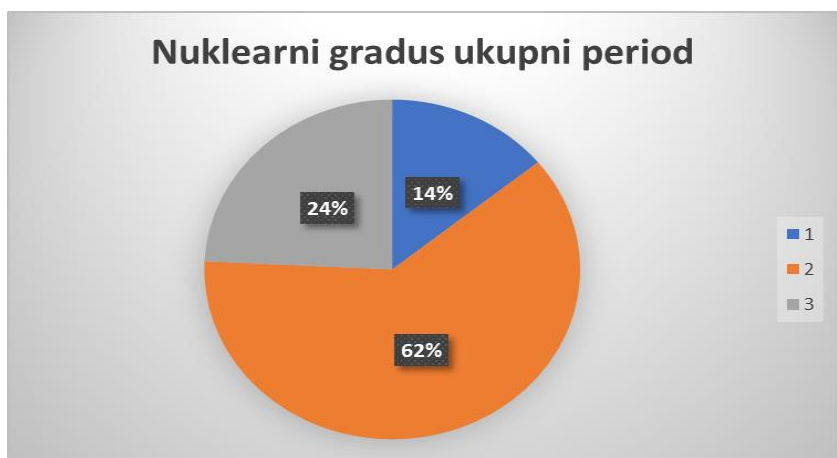


Grafikon 16: Prikaz slikovnog nalaza za trogodišnje razdoblje u B5b kategoriji nakon obrađenih uzoraka.

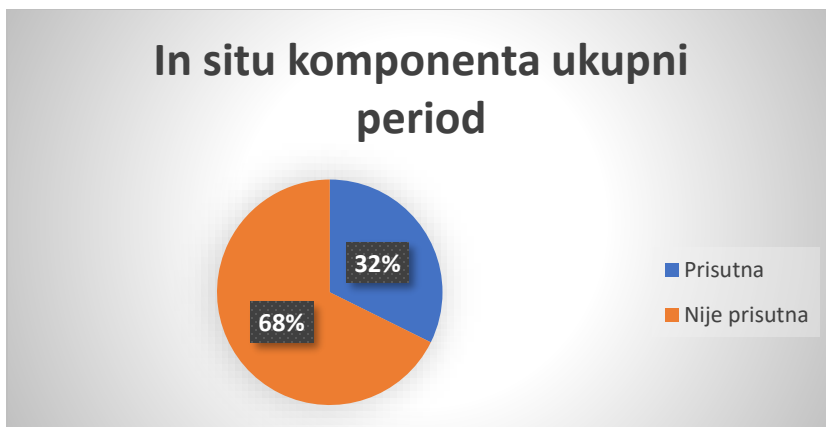


Grafikon 17: Prikaz BI-RADS nalaza u B5b kategoriji u trogodišnjem razdoblju nakon obrađenih nalaza.

U promatranom razdoblju većina invazivnih karcinoma je imala nuklearni gradus 2, slijede nuklearni gradus 3 u 24% slučajeva te nuklearni gradus 1 u 14 % slučajeva (grafikon 18). U 32% slučajeva su se na biospiji širokom iglom otkrila i žarišta neinvazivnog karcinoma tj. DCIS-a (grafikon 19).

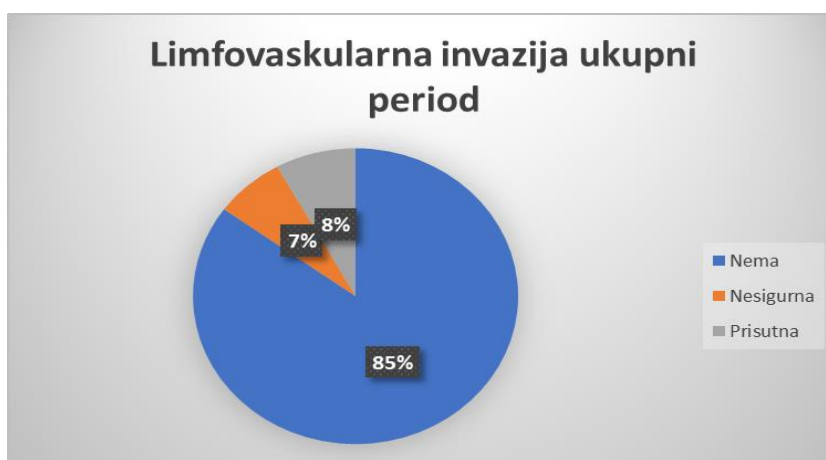

Grafikon 18: Prikaz nuklearnog gradusa za trogodišnje razdoblje za B5b kategoriju.

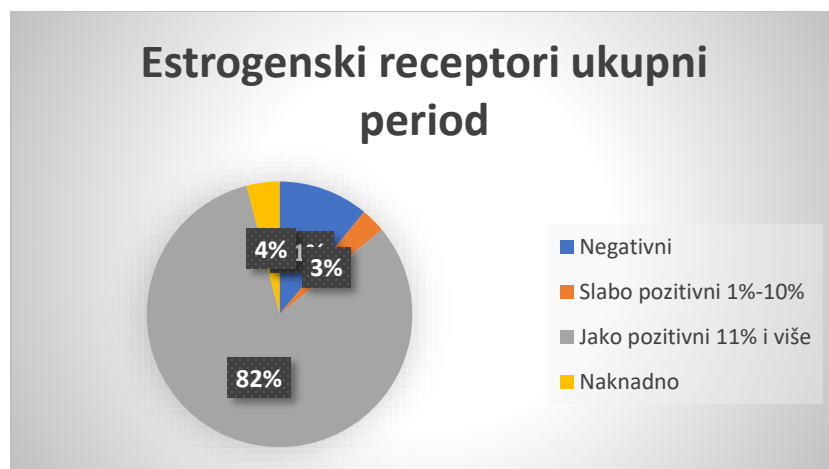


Grafikon 19: Prikaz prisutnosti *in situ* komponente u analiziranim biopsijama u trogodišnjem razdoblju.

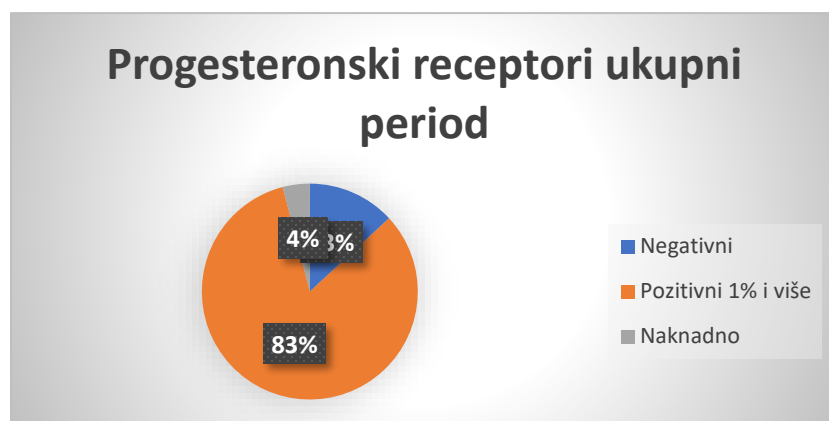U 8% slučajeva su se na uzorcima dobivenim biopsijom širokom iglom primijetili znakovi limfovaskularne invazije tumorskim tkivom, u 7% je limfovaskularna invazija bila nesigurna dok nije nađena u 85% slučajeva. Estrogenski receptori su bili pozitivni u 85% slučajeva invazivnih karcinoma, a u ovoj kategoriji otpada na slabo pozitivne receptore 3% tumora (grafikon 21). Progesteronski receptori su bili pozitivni u 83% tumora (grafikon 22). Kod dijela pacijentica (4%) estrogenski i progesteronski receptori nisu rađeni. U istom razdoblju je HER2 bio pozitivan u 13% slučajeva dok je u 6% slučajeva rezultat bio dvojben (grafikon 23).



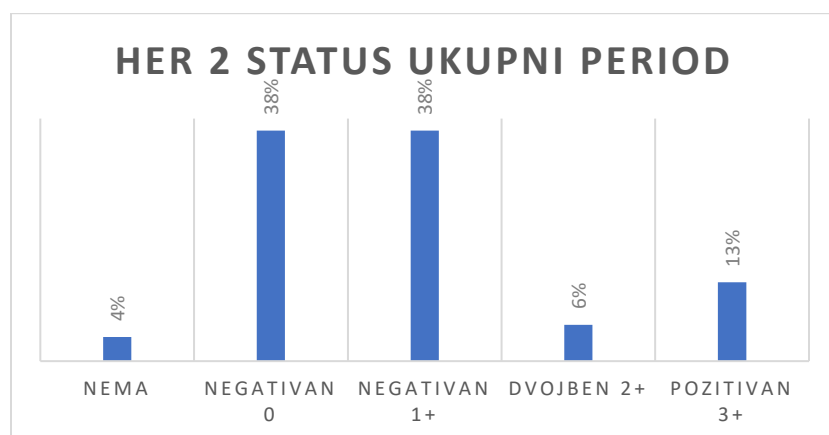
Grafikon 20: Prikaz limfovaskularne invazije u trogodišnjem razdoblju za B5b kategoriju.



Grafikon 21: Prikaz estrogenskih receptora u trogodišnjem razdoblju za B5b kategoriju.



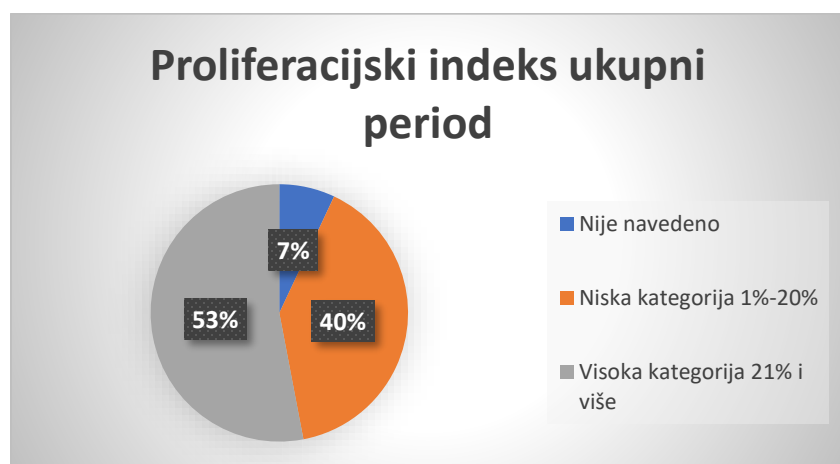
Grafikon 22: Prikaz progesteronskih receptora u trogodišnjem razdoblju za B5b kategoriju.



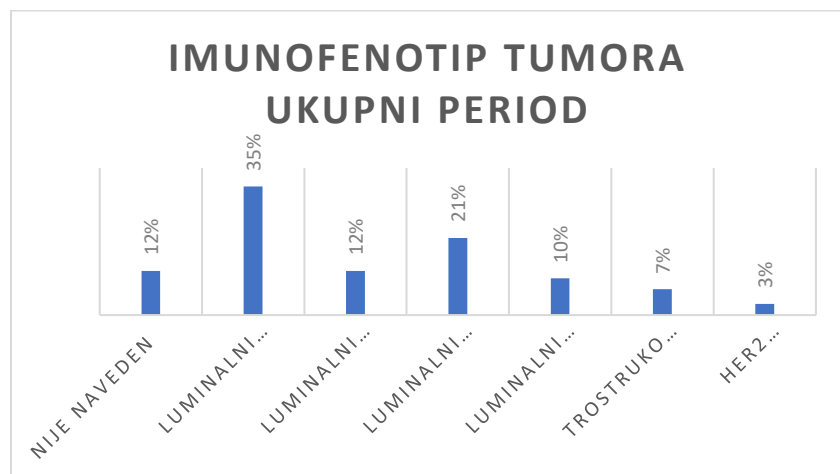
Grafikon 23: Prikaz HER2 statusa u trogodišnjem razdoblju za B5b kategoriju.

Proliferacijski indeks mjeran s Ki67 je prikazan na grafikonu 24., a najčešće pacijentice pripadaju skupini 21% i više (53% pacijentica). 40 posto pacijentica je bilo u kategoriji niskog Ki67 proliferacijskog indeksa dok proliferacija nije navedena u 7% uzoraka.

Imunofenotip invazivnog karcinoma je prikazan na grafikonu 25. Vidimo da tumori najviše pripadaju luminalnoj A skupini, slijedi luminalni B HER2 negativan, luminalni B HER2 pozitivan, trostruko negativan i neluminalni HER2 pozitivan tumor. U 12% uzoraka molekularni podtip tumora nije naveden.

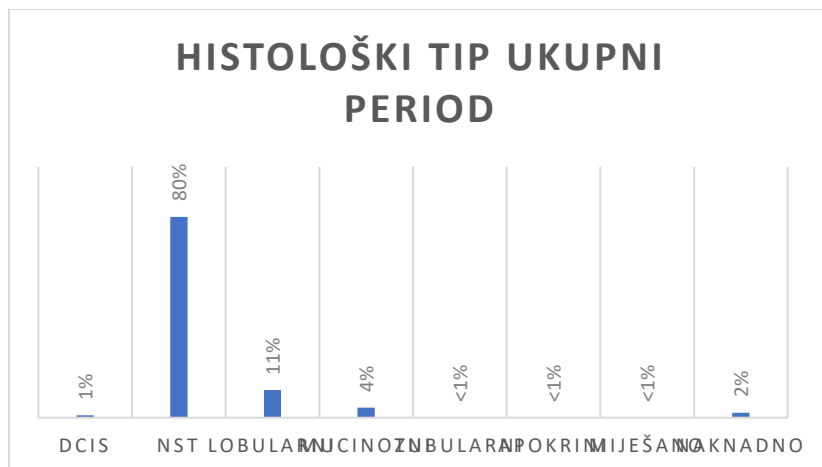


Grafikon 24: Prikaz proliferacijskog indeksa u trogodišnjem razdoblju za B5b kategoriju.



Grafikon 25: Prikaz imunofenotipa tumora u trogodišnjem razdoblju za B5b kategoriju.

Najčešći histološki tip invazivnog karcinoma je NST (Non Special Type), čak u 80% pacijentica što je vidljivo u grafikonu 26.



Grafikon 26: Prikaz histološkog tipa u trogodišnjem razdoblju za B5b kategoriju.

11. RASPRAVA

Istraživanje se temelji na analizi rezultata patohistoloških nalaza dojki prikupljenih u trogodišnjem razdoblju u Općoj bolnici Dubrovnik iglenom biopsijom dojke. Glavni ciljevi istraživanja uključuju analizu brojnosti pacijenata po različitim B dijagnozama, analiza specifičnih prognostičkih i prediktivnih čimbenika za neinvazivne (B5a) i invazivne (B5b) karcinome dojke, kao i procjenu učestalosti nalaza u lijevoj i desnoj dojci. Ključne varijable koje su proučavane uključuju demografske karakteristike pacijenata, histološke tipove tumora, stupnjeve tumorske diferencijacije te ostale prognostičke i prediktivne čimbenike.

S obzirom na to da je, kako u svijetu, tako i u Hrvatskoj broj oboljelih osoba od karcinoma dojke u porastu, potrebno je razumjeti važnost ranog otkrivanja, a samim time i ranog liječenja ovog karcinoma. U tome nam uvelike pomažu edukacija stanovništva o potrebi ranog otkrivanja raka dojke, brza i točna dijagnostika te educirano osoblje.

Edukacija stanovništva se zasniva na samopregledu koji se sastoji od promatranja izgleda dojki te palpiranja eventualnih promjena u dojci ili pazuhu. Rano otkrivanje karcinoma dojke bitno je i zbog pristupa samom liječenju. Prije kirurškog liječenja kao krajnje opcije, svaka pacijentica s invazivnim karcinomom dojke je potencijalni kandidat za neoadjuvantno onkološko liječenje te je zbog toga bitno otkriti sve prognostičke i prediktivne čimbenike karcinoma dojke. Takve informacije se dobivaju putem biopsije širokom iglom i ovo je danas dijagnostička metoda koja svaka pacijentica mora imati prije odluke multidisciplinarnog tima o daljnjem liječenju. Prognostički i prediktivni čimbenici karcinoma dojke kod DCIS-a koji su korišteni u ovom radu odnose se na nuklearni gradus, nekrozu i hormonski status, a u kategoriji invazivnih karcinoma na prisutnost *in situ* komponente, proliferacijski indeks, limfovaskularnu invaziju, status estrogenskih i progesteronskih receptora, HER2 status, imunofenotip tumora te histološki tip.

Istraživanje je provedeno korištenjem podataka iz elektronske arhive Odjela za patologiju i citologiju Opće bolnice Dubrovnik. Analizirani su podaci pacijenata koji su

podvrgnuti biopsijama širokom iglom (core needle biopsy, CNB) i kojima je postavljena jedna od B kategorija. Ukupni broj pacijenata u trogodišnjem razdoblju je 242 pacijenata, najviše pacijenata pripadalo je B5b kategoriji (invazivni karcinom). Zanimljivo je napomenuti da je samo jedan muškarac bio podvrgnut biopsiji dojke tijekom čitavog razdoblja, što odražava nizak postotak muškaraca u populaciji oboljelih od karcinoma dojke.

Za dobivanje podataka korišteni su podaci od cca. 240 pacijenata kojima je rađena biopsija širokom iglom u navedenom razdoblju od 3 godine. tj. od 01.01.2019. god. do 31.12.2012. god. U grafovima koji su prikazani može se jasno vidjeti kojih je pacijenata u određenim kategorijama najviše i kakvi su prognostički i prediktivni čimbenici unutar kategorije neinvazivnih i invazivnih tumora.

Ono što se može primijetiti je da postoji porast broja biopsija širokom iglom dojke kroz godine u navedenom razdoblju. Navedeni podatak je očekivan, s obzirom da u Općoj bolnici Dubrovnik postoji kontinuirani porast broja biopsija širokom iglom, a u današnjosti se može reći da niti jedna pacijentica ne ide na kirurški zahvat karcinoma dojke prije nego ima nalaz biopsije širokom iglom s određenim svim prognostičkim i prediktivnim čimbenicima koji su bitni za liječenje. Prethodni postupci koji su uključivali hitnu (ex tempore) patohistološku analizu za potvrdu karcinoma nakon citološke punkcije su u potpunosti napušteni. Danas hitna ex tempore patohistološka dijagnostika ima još uvijek važnost kod patologije dojke u utvrđivanju statusa sentinel limfnog čvora kao i analize baze mamile prilikom planiranja pošteđenijeg kirurškog zahvata sa željom prezervacije NAC kompleksa.

Prema analiziranju nalaza od otprilike 240 pacijenata u trogodišnjem razdoblju u OB Dubrovnik otkriveno je da je čak 79 % pacijenata dijagnosticirano je s B5b kategorijom, točnije s invazivnim karcinomom, dok je B5a kategorija prisutna u 6 % pacijenata.

Ostali su nalazi prisutni u manjem postotku. Najviše je bilo obrađenih pacijenata u rasponu 61 – 70 godina. Kod najvećeg broja pacijenata uzeti su uzorci iz gornjeg lateralnog kvadranta lijeve dojke. Odmah nakon toga iduće mjesto biopsije je u gornjem

lateralnom kvadrantu desne dojke što se podudara s istraživanjem koje je provedeno u KBC Split (38). Ostala mjesta biopsije su u manjoj učestalosti.

U 67 % slučajeva u patohistološkom izvješću nema slikovnog nalaza opisanih lezija, a ostale se lezije opisuju kao masa (30 %) te u malom broju arhitekturna distorzija i mikrokalcifikati. Ovdje napominjemo da se analiza slikovnog nalaza i BIRADS kategorija temelji isključivo analizom patohistoloških izvješća. Ne iznenađuje podatak da se u većini slučajeva nisu naveli navedeni radiološki parametri u patohistološkim izvješćima jer su se ti parametri tek unatrag nekoliko godina uvrstili u standardizirana patohistološka izvješća koje donosi Hrvatsko društvo za patologiju i sudsku medicinu. Od podataka koje smo mogli analizirati uočili smo da su najčešće podvrgnuti biopsijama bili pacijenti BI-RADS kategorije 5, njih 25 %. BI-RADS kategoriju 4 imalo je 17 % pacijenata, dok je najmanje pacijenata imalo BI-RADS kategoriju 3. Kada gledamo u invazivnim karcinomima nuklearni gradus, vidljivo je da je najviše pacijenata imalo nuklearni gradus 2 (62 %), a slijedi nuklearni gradus 3 u 24 % slučajeva.

Svi pacijenti s dijagnozom B5a bili su stariji od 40 godina, većinom u dobnoj skupini između 61 i 70 godina. U 72% patohistoloških nalaza nisu navedeni slikovni radiološki nalazi. Isti postotak (72%) pokazuje izostanak BIRADS kategorije u patohistološkom izvješću. Od navedenih radioloških nalaza, mikrokalcifikati su bili najčešći nalaz.

Najčešći histološki tip među neinvazivnim karcinomima bio je solidni DCIS, slijede miješane solidne i kribiformne slike. Nuklearni gradus 2 bio je najčešći, a nekroza nije bila nazočna u većini tumora. 78% tumora pozitivno je na estrogenske receptore, a 61% na progesteronske receptore. Svi navedeni rezultati se slažu s dostupnom literaturom (39).

Kod invazivnih karcinoma, najviše pacijentica bilo je staro između 61 i 70 godina (26%), a značajan broj bio je star između 51 i 60 godina i između 71 i 80 godina. Kao i kod DCIS-a, slikovni nalaz i BIRADS kategorija često su izostavljeni u patohistološkim izvješćima iz već spomenutih razloga. Najčešći histološki tip invazivnog karcinoma bio je duktalni, odnosno NST (Non-Special Type) u čak 80% slučajeva, najčešći nuklearni

gradus bio je gradus 2, a u 32% biopsija otkrivena su na bioopsiji širokom iglom i žarišta DCIS-a. Limfovaskularna invazija zabilježena je u 8% slučajeva. Svi navedeni podatci se slažu s dostupnom literaturom. Limfovaskularna invazija u najvećem postotku nije prisutna (85 %). Prisutna je u samo 8 % obrađenih nalaza.

ER i PR su pozitivni u 82 %, odnosno 83 % slučajeva što se slaže s istraživanjem koje su provodili X Chen, Y Yuan i suradnika (37). Kod dijela pacijentica se u obje kategorije tumora hormonski status nije bio određen na biopsiji širokom iglom. Postavlja se pitanje koji bi bili razlozi ne određivanja hormonskih receptora kod sijela pacijentica. U dogovoru s operaterom i ostalim članovima multidisciplinarnog tima, kod dijela malih tumora nisu rađeni hormonski receptori jer je definitivni daljnji postupak u liječenju bila kirurška ekscizija tumora. Također se kod nekoliko slučajeva nije odredio hormonski status kad su cilindri dojke dobiveni nakon biopsije širokom iglom bili vrlo oskudni ili je tumorsko tkivo unutar cilindra bilo vrlo oskudno te se opet u dogovoru s operaterom odlučilo odraditi imunohistokemijsku analizu na operativnom materijalu.

Posebna kategorija estrogenski pozitivnih tumora čine pozitivni i nisko pozitivni tumori. Estrogen receptor low (ER-low) tumor dojke odnosi se na karcinom dojke u kojemu su stanice tumora slabije pozitivne na estrogenske receptore (ER). Ovo se obično definira kao prisutnost estrogenskih receptora u 1% do 10% tumorskih stanica, prema smjernicama koje su postavili različiti onkološki stručnjaci i udruge, kao što je American Society of Clinical Oncology (ASCO). Takvi tumori obično imaju mješovite karakteristike koje se mogu razlikovati između onih s vrlo visokom ER ekspresijom i onih potpuno negativnih na estrogenske receptore. Za ove tumore često se razmatra hormonska terapija (endokrina terapija), ali njihova slabija pozitivnost može značiti da su manje osjetljivi na takvu vrstu terapije u usporedbi s tumorima koje imaju visoku razinu ER pozitivnih stanica (40).

HER2 status se prikaže negativan u nalazima bez križa i s jednim križem u 38 % slučajeva, dok je pozitivan s tri križa u samo 13 % slučajeva. HER2 pozitivnost od 13% se slaže s dostupnom literaturom . HER dvojbena nalaz se naknadno poslao na in situ hibridizaciju, a standardno se materijali s odjela za patologiju OB Dubrovnik šalju na

Klinički zavod za patologiju i sudsku medicinu na KBC Split. Navedeni podatci od 13% pozitivnosti HER2 su u potpunosti kompatibilni sa stranom literaturom (41).

Proliferacijski indeks je pozitivan u 53 % nalaza u visokoj kategoriji od 21 % i više. U nižoj kategoriji do 20% nalazi se 40 % nalaza, dok je samo njih 7 % negativno. U dijelu tumora Ki67 nije određen, iz već navedenih razloga kod hormonskih receptora. Proliferacijski indeks od 53 % bi u današnje vrijeme bio vjerojatno manji. Naime,, promijenili su se kriteriji za određivanje Ki67 proteina u jezgrama tumorskih stanica. Prethodna procjena proliferacije se bazirala na tzv. „hot-spot“ metodi prilikom koje se gledala proliferacija u najaktivnijim područjima. Danas je takav princip napušten te se gleda prosječna proliferacija tumorskih stanica na čitavoj površini tumorskog tkiva. Ovakav pristup postoji već desetak godina, a radovi naglašavaju da je procjena proliferacije putem Ki67 bolja preko globalnog score-a (42).

Kada spominjemo imunofenotipe tumora, najzastupljeniji su luminalni tip A (35 %) i luminalni tip B HER2 negativni tumori (21 %). Navedeno se slaže s dostupnom literaturom gdje su autori već prije dvadesetak godina prikazali da je luminalna A skupina najčešća (43). Za dio tumora imunfenotip nije određen iz već navedenih razloga što nije bio poznat status Ki67 i/ili hormonski status i/ili HER2 status.

Po histološkom tipu, najčešći je invazivni tumor dojke - NST u čak 80 % slučajeva, dok je invazivni lobularni karcinom prisutan u 11 % slučajeva. Uspoređujući podatke s podacima iz KBC Split dolazimo do zaključka da je u OB Dubrovnik, kao i u KBC-u Split najviše pacijenata dijagnosticirano s invazivnim tumorom dojke – NST, dok su svi ostali karcinomi u manjem postotku (38).

Rezultati ovog istraživanja u Općoj bolnici Dubrovnik pokazuju značajnu incidenciju invazivnih karcinoma dojke u usporedbi s neinvazivnim. Većina pacijenata s invazivnim karcinomom ima pozitivne estrogenske i progesteronske receptore, što usmjerava terapiju prema hormonskoj terapiji. Gornji lateralni kvadrant dojke najčešće je mjesto biopsije, što implicira potrebu za dodatnim fokusiranim pregledima ovog područja. Literatura potvrđuje slične distribucije histoloških tipova, nuklearnih gradusa, te hormonskih i HER2 statusa, koji su ključni za određivanje terapijskih smjernica. Slični istraživački radovi bilježe podudarnost ovih rezultata, čime se potvrđuje validnost nalaza

ovog istraživanja. Preporučuje se nastavak prikupljanja i analiziranja ovakvih podataka kako bi se dodatno unaprijedila dijagnostika i liječenje karcinoma dojke.

12. ZAKLJUČAK

Analiza je obuhvatila različite B dijagnoze, specifične prognostičke i prediktivne čimbenike za neinvazivne i invazivne karcinome dojke, te učestalost nalaza u lijevoj i desnoj dojci. Rezultati istraživanja naglašavaju važnost ranog otkrivanja raka dojke i ističu potrebu za edukacijom stanovništva o samopregledu te točnoj dijagnostici. Posebna pozornost se pridaje biopsiji širokom iglom kao dijagnostičkoj metodi od ključnog značaja za identifikaciju prognostičkih i prediktivnih čimbenika karcinoma dojke, posebno za pacijentice koje se podvrgavaju neoadjuvantnoj terapiji. Uočen je kontinuirani porast broja biopsija širokom iglom dojke kroz godine te se hitna ex tempore dijagnostika odbacila za definiranje prirode lezije unutar dojke. Najčešće su pacijentice podvrgnute biopsiji dojke između 61 – 70 godina, najčešće mjesto biopsije je gornji lateralni kvadrant. Najčešća grupa tumora u istraživanju spada na duktalne, odnosno NST tumore s visokim postotkom prisutnosti među svim nalazima. Vidljivo je da se mjesto biopsija i grupa tumora poklapaju s izvorima korištenim u ovom radu, dok je dob pacijenata u Dubrovniku nešto veća, što pokazuje da je velika zastupljenost starijeg stanovništva tj. žena u postmenopauzi. Svi rezultati su komparabilni s dostupnom stručnom literaturom što ukazuje na visok stupanj razvijenosti dijagnostike i liječenja pacijentica s karcinomom dojke u Općoj bolnici Dubrovnik. Rezultati istraživanja opravdavaju preporuku za kontinuirano praćenje i analizu relevantnih informacija pacijentica s lezijama dojke i u budućnosti radi daljnjeg napretka u pristupu ovoj važnoj zdravstvenoj problematici.

LITERATURA

- (1) https://www.breastcancer.org/about-breast-cancer?gclid=CjwKCAjwloynBhBbEiwAGY25dEkyVJrdt_SLipHCfU0Eze2DWccflBqLFArS3BjShLjkpoJMDzoKJxoCC1wQAvD_BwE
- (2) https://www.cdc.gov/cancer/breast/basic_info/what-is-breast-cancer.htm
- (3) <https://www.cancer.org/cancer/types/breast-cancer/screening-tests-and-early-detection/breast-biopsy/core-needle-biopsy-of-the-breast.html>
- (4) <https://www.breastcancer.org/types/molecular-subtypes>
- (5) https://www.bci.org.au/wp-content/uploads/2016/09/BCI_Breast-Biopsy_2017_WEB_update-1.pdf (1)
- (6) <https://www.nature.com/articles/modpathol201034.pdf?origin=ppub> (2)
- (7) <https://www.ncbi.nlm.nih.gov/pmc/articles/PMC5769667/>
- (8) C. D'Orsi, E. Sickles, E. Morris. ACR BI-RADS* Atlas, Breast Imaging Reporting and Data System. American College of Pathologist, (2013),
- (9) <https://www.cancer.org/cancer/breast-cancer/screening-tests-and-early-detection/breast-biopsy/core-needle-biopsy-of-the-breast.html>
- (10) K.H. Allison, M.E.H. Hammond, M. Dowsett, S.E. McKernin, L.A. Carey, P.L. Fitzgibbons, et al. Estrogen and progesterone receptor testing in breast cancer: American Society of Clinical Oncology/College of American Pathologists Guideline Update. Arch Pathol Lab Med, 144 (2020 May), pp. 545-563
- (11) T. Sun, H. Zhang, W. Gao, Q. Yang. The appropriate number of preoperative core needle biopsy specimens for analysis in breast cancer. Medicine., 100 (2021 Apr 9), pp. e25400
- (12) L.C. Collins. Precision pathology as applied to breast core needle biopsy evaluation: implications for management. Mod Pathol, 34 (2021 Jan), pp. 48-61
- (13) I.O. Ellis. Best Practice No 179: guidelines for breast needle core biopsy handling and reporting in breast screening assessment. J Clin Pathol, 57 (2004 Sep 1), pp. 897-902
- (14) https://www.uhn.ca/PatientsFamilies/Health_Information/Health_Topics/Documents/Preparing_for_Your_Ultrasound-Guided_Core_Biopsy_GRDC.pdf

- (15) Schueller G, Schueller-Weidekamm C, Helbich TH (2008) Accuracy of ultrasound-guided, large-core needle breast biopsy. *Eur Radiol* 18:1761–1773
- (16) Fishman JE, Milikowski C, Ramsinghani R, Velasquez MV, Aviram G (2003) US-guided core-needle biopsy of the breast: how many specimens are necessary? *Radiology* 226:779–782
- (17) Liberman L, Feng TL, Dershaw DD, Morris EA, Abramson AF (1998) US-guided core breast biopsy: use and cost-effectiveness. *Radiology* 208:717–723
- (18) [https://ec.europa.eu/programmes/erasmus-plus/project-result-content/04254f19-ec6b-4341-a5ac-a0d2200fafa3/IO4 Stereotactic breast biopsy.pdf](https://ec.europa.eu/programmes/erasmus-plus/project-result-content/04254f19-ec6b-4341-a5ac-a0d2200fafa3/IO4_Stereotactic_breast_biopsy.pdf)
- (19) <https://www.ajronline.org/doi/pdf/10.2214/ajr.175.1.1750059>
- (20) [https://www.uhn.ca/PatientsFamilies/Health_Information/Health_Topics/Documents/Preparing for Your Stereotactic Core Biopsy GRDC.pdf](https://www.uhn.ca/PatientsFamilies/Health_Information/Health_Topics/Documents/Preparing_for_Your_Stereotactic_Core_Biopsy_GRDC.pdf)
- (21) <https://www.sciencedirect.com/science/article/abs/pii/S1092913420301064>
- (22) <https://www.ajronline.org/doi/pdf/10.2214/ajr.182.4.1821075>
- (23) <https://link.springer.com/content/pdf/10.1007/s00330-009-1310-0.pdf>
- (24) Burge CN, Chang HR, Apple SK. Do histologic features and results of breast cancer biomarker studies differ between core biopsy and surgical excision specimens? *The Breast* 2006;2:167–172.
- (25) Cavaliere A, Sidoni A, Scheibel M, et al. Biopathologic profile of breast cancer core biopsy: is it always a valid method? *Cancer Lett* 2005;218:117–121.
- (26) Jacobs TW, Chen Y-Y, Guinee DG, et al. Fibroepithelial lesions with cellular stroma on breast core needle biopsy; are there predictors of outcome on surgical excision? *Am J Clin Pathol* 2005;124:342–354.
- (27) Moore GH, Schiller JE, Moore GK. Radiation-induced histopathologic changes of the breast. The effects of time. *Am J Surg Pathol* 2004;28:47–53.
- (28) Kraus FT, Neubecker RD. The differential diagnosis of papillary tumours of the breast. *Cancer* 1962;15:444–455.
- (29) Ichihara S, Fujimoto T, Hashimoto K, et al. Double staining with p63 and high molecular weight cytokeratins distinguishes borderline papillary lesions of the breast. *Pathol Int* 2007;57:126–132.

- (30) Hamele-Bena D, Cranor ML, Rosen PP. Mammary mucocoele-like lesions: benign and malignant. *Am J Surg Pathol* 1996;20:1081–1085
- (31) Brenner RJ, Jackman RJ, Parker SH, et al. Percutaneous core needle biopsy of radial scars of the breast: when is excision necessary? *Am J Roentgenol* 2002;179: 1179–1184.
- (32) Sloane JP, Mayers MM. Carcinoma and atypical hyperplasia in radial scars and complex sclerosing lesions: importance of lesion size and patient age. *Histopathol* 1993;23:225–231.
- (33) Goyal A. Current Trends in Breast Surgery. *Indian J Surg Oncol* 2012;3:287-91.
- (34) de Lucena CE, Dos Santos Júnior JL, de Lima Resende CA, et al. Ultrasound-guided core needle biopsy of breast masses: How many cores are necessary to diagnose cancer? *J Clin Ultrasound* 2007;35:363-6.
- (35) Hunt K, Robb G, Strom E, et al. eds. *Breast Cancer*. 2nd ed. New York: Springer Science, 2008:168-9.
- (36) Wijeyaratne DK, Lokuhetty MD, Anthony D. Implications of diagnosing ductal carcinoma in situ in core needle biopsies of the breast. *Journal of Diagnostic Pathology* 2011;6:28-33.
- (37) Li S, Yang X, Zhang Y, et al. Assessment accuracy of core needle biopsy for hormone receptors in breast cancer: a meta-analysis. *Breast Cancer Res Treat* 2012;135:325-34.
- (38) Perić, I. (2019). Vrijednost core biopsije u dijagnostici raka dojke (diplomski rad). Split: Medicinski fakultet Sveučilišta u Splitu.
- (39) Allred, D. C., Harvey, J. M., Berardo, M., & Clark, G. M. "Prognostic and predictive factors in breast cancer by immunohistochemical analysis." *Modern Pathology* 1998: 11; 155-168.
- (40) Gnant, M., & Harbeck, N. "Beware of the sandcastles! Comment on the St. Gallen International Expert Consensus on the Primary Therapy of Early Breast Cancer 2017. *Annals of Oncology* 2017: 28; 1728–1730.

(41) Kaufman, P. A., O'Shaughnessy, J. A., Ibrahim, N. et al. An open-label, multicenter, phase II study of lapatinib and trastuzumab in patients with HER2-positive metastatic breast cancer pretreated with trastuzumab. *Journal of Clinical Oncology*, 2012; 30:1921-1928.

(42) Goldhirsch, A., Winer, E. P., Coates, A. S., Gelber, R. D., Piccart-Gebhart, M., Thürlimann, B., ... & Senn, H. J. Personalizing the treatment of women with early breast cancer: highlights of the St Gallen International Expert Consensus on the Primary Therapy of Early Breast Cancer. *Annals of Oncology* 2013;24;2206-2223.

(43) Sorlie, T., Perou, C. M., Tibshirani, R et al. Gene expression patterns of breast carcinomas distinguish tumor subclasses with clinical implications. *Proceedings of the National Academy of Sciences* 2001; 98: 10869-10874.

IZJAVA

S punom odgovornošću izjavljujem da sam preddiplomski rad izradio samostalno, koristeći se navedenim izvorima podataka i uz stručno vodstvo mentora doc. dr. sc. Velibora Puzovića.

Ime i prezime studenta:

LEO BONGI

Potpis: