

# "Bulozna epidermoliza i njena incidencija na području Dubrovačko-neretvanske županije"

---

**Mojsić, Nikolina**

**Undergraduate thesis / Završni rad**

**2018**

*Degree Grantor / Ustanova koja je dodijelila akademski / stručni stupanj:* **University of Dubrovnik / Sveučilište u Dubrovniku**

*Permanent link / Trajna poveznica:* <https://um.nsk.hr/um:nbn:hr:155:051743>

*Rights / Prava:* [In copyright](#) / [Zaštićeno autorskim pravom.](#)

*Download date / Datum preuzimanja:* **2024-09-10**



*Repository / Repozitorij:*

[Repository of the University of Dubrovnik](#)



SVEUČILIŠTE U DUBROVNIKU  
ODJEL ZA STRUČNE STUDIJE  
PREDDIPLOMSKI STRUČNI STUDIJ SESTRINSTVO

NIKOLINA MOJSIĆ

**BULOZNA EPIDERMOLIZA I NJENA INCIDENCIJA  
NA PODRUČJU DUBROVAČKO-NERETVANSKE  
ŽUPANIJE**

**ZAVRŠNI RAD**

Dubrovnik, 2018.g.

SVEUČILIŠTE U DUBROVNIKU  
ODJEL ZA STRUČNE STUDIJE  
PREDDIPLOMSKI STRUČNI STUDIJ SESTRINSTVO

**BULOZNA EPIDERMOLIZA I NJENA INCIDENCIJA  
NA PODRUČJU DUBROVAČKO-NERETVANSKE  
ŽUPANIJE**

*(bullous epidermolysis and its incidence in the area of Dubrovnik- neretva  
county)*

**ZAVRŠNI RAD**

**KANDIDAT:**

Nikolina Mojsić

**MENTOR:**

doc.dr.sc. Ana Bakija-Konsuo, dr.med.

Dubrovnik, 2018.g.

## Zahvala

Najveću zahvalu kao motivaciju za pisanje ove teme diplomskog rada želim istaknuti djevojčicu koja boluje od Bulozne epidermolize, te njezinu borbu sa samom bolešću.

Diplomski rad na temu „Bulozna epidermoliza i njena incidencija na području Dubrovačko-neretvanske županije“ izradila sam samostalno uz potrebne konzultacije, savjete, služeći se znanjem stečenim tijekom studija, te literaturom i izvorima navedenim na kraju rada.

Zahvaljujem se mentorici doc.dr.sc. Ana Bakija-Konsuo, dr.med. na brojnim stručnim savjetima, bezuvjetnom strpljenju, pomoći i vodstvu tijekom izrade ovog diplomskog rada, te susretljivosti i ustupljenim materijalima.

Također se zahvaljujem svim profesorima koji su tokom trogodišnjeg studiranja pružili mi znanje, podršku i razumijevanje.

Konačno, zahvaljujem se mojoj obitelji i prijateljima, na potpori i razumjevanju tokom izrade diplomskog rada i općenito na potpori tijekom studiranja.

# SADRŽAJ

1. SAŽETAK.....	1
2. UVOD .....	3
3. NASLJEDNE BULOZNE EPIDERMOLIZE .....	6
3.1. Tipovi EB-a .....	6
3.1.1. EB simplex (EBS) .....	6
3.1.2. EB junctionalis (JEB).....	8
3.1.3. EB hereditaria dystrophcia (DEB) .....	9
4. KOMPLIKACIJE.....	11
4.1. Kutane promjene .....	11
4.2. Ekstrakutane manifestacije.....	12
4.2.1. Oftalmološki aspekti EB-a .....	12
4.2.2. Uho, grlo, nos .....	12
4.2.3. Promjene u usnoj šupljini .....	13
4.2.4. Gastrointestinalne komplikacije .....	13
4.2.5. Deformiteti kostiju i mišića.....	14
4.2.6. Kardiomiopatija.....	14
4.2.7. Bubrežne komplikacije.....	14
5. DIJAGNOZA .....	15
5.1. Klinička evaluacija bolesti .....	15
5.2. Laboratorijska evaluacija bolesti.....	15
5.3.Prenatalna dijagnostika.....	16
6. LIJEČENJE .....	17
6.1. Sistemsko liječenje.....	17

6.2. Kirurško liječenje .....	19
6.3. Njega oboljelih i uloga medicinske sestre .....	21
7. UDRUGA OBOLJELIH OD NASLJEDNIH BULOZNIH EPIDERMOLIZA - DEBRA .....	24
8. INCIDENCIJA NASLJEDNIH BULOZNIH EPIDERMOLIZA NA PODRUČJU DUBROVAČKO-NERETVANSKE ŽUPANIJE.....	25
9. ZAKLJUČAK .....	26
10. LITERATURA.....	27
11. POPIS KRATICA.....	29

## 1. SAŽETAK

Nasljedne bulozne epidermolize su skupina bolesti koje karakterizira jaka osjetljivost kože, a u nekih bolesnika i sluznice te dovode do stvaranja mjehura i rana. Koža je osjetljiva na najmanji pritisak, trljanje i dodir te vrlo lako dolazi do bolnih rana. Postoje tri osnovna tipa ili vrste bolesti, koji se razlikuju po dubini odvajanja slojeva kože. Naime, koža se dijeli na tri glavna sloja: epidermu (podkožu), dermu (kožu) i hipodermu (podkožu). Komplikacije vezane uz ovu skupinu bolesti mogu se javiti kao akutane i ekstrakutane manifestacije. Dijagnoza ove bolesti je složena i uključuje kliničku i laboratorijsku evaluaciju bolesti. Terapija je simptomatska, ali podiže kvalitetu života te odgađa komplikacije vezane uz bolest. U sklopu terapije provodi se lokalno, sistematsko i kirurško liječenje. Tijekom terapije iznimno je važna zdravstvena njega koju pruža medicinska sestra. Naime, medicinske sestre sudjeluju u njezi rana, prevenciji, podršci te u savjetovanju oboljele osobe i njezine obitelji vezano uz bolest. One su dio multidisciplinarnog tima te je važno da budu educirane o bolesti i komplikacijama vezanima uz bolest.

## **ABSTRACT**

Hereditary bullous epidermolysis is a group of diseases characterized by high skin sensitivity and in some patients also mucous membranes sensitivity what is leading to bladder and wound formation. The skin is sensitive to the slightest pressure, rubbing and touch which may cause very painful blisters similar to burns. There are three basic types of diseases, depending on which layer of skin is affected. Namely, there are three main skin layers: epidermis, dermis and hypodermis (subcutaneous). Complications of this group of skin disorders can involve cutaneous or extra-cutaneous manifestations. Diagnosing is complex and involves clinical and laboratory evaluation. Therapy is symptomatic, but it raises the quality of life and postpones the complications associated with the disease. Local, systemic and surgical treatment is performed within the therapy. During the therapy, the nursing care is extremely important. Namely, nurses are involved in wound care, prevention, support, and counseling of the affected person and its family related to the disease. They are the part of a multidisciplinary team and it is important for them to be educated about disease and complications related to that disorder.



## 2. UVOD

Nasljedne bulozne epidermolize obuhvaćaju grupa genetički i klinički heterogenih bolesti koje su karakterizirane stvaranjem mjehura, a potom (nakon pucanja mjehura) i erozija na koži i mukoznoj membrani nakon manjeg pritiska ili traume (1). Naziv *epidermolysis bullosa* (EB, odnosno bulozna epidermoliza) govori nam o prirodi bolesti: epidermis - odnosi se na sloj epidermisa; lysis - označava razdvajanje, a bullosa - znači mjehurast. Ukratko, može se opisati kao razdvajanje slojeva epidermisa uz stvaranje mjehura. Karakteristično je kako sve bolesti koje pripadaju ovoj skupini bolesti nastaju zbog nasljednog nedostatka različitih proteina u koži. Zbog promjene u količini i/ili kvaliteti (strukturi) pojedinih proteina, dolazi do odvajanja različitih slojeva u koži i sluznicama.

Naša koža ima brojne funkcije: štiti od mehaničkih, tj. fizikalnih, kemijskih i bioloških podražaja, od dehidracije (isušenja), od sunčeva svjetla, od patogenih mikroorganizama, ima termoregulacijsku, sekrecijsku i osjetne funkcije (bol, svrbež, dodir i pritisak, vibracije, hladnoću i toplinu), te nadasve bitnu imunološku funkciju (2). Zbog nedostataka temeljnih funkcija kože oboljeli od buloznih epidermoliza imaju brojne probleme i komplikacije.

Bazalna membrana (BM) kože je ultrastrukturno definiran sloj koji se nalazi između vanjskog sloja kože – epidermisa i unutarnjeg sloja kože – dermisa. Glavna uloga joj je međusobno povezivanje ova dva sloja. Sastoji se od brojnih proteina od kojih jedni nastaju iz bazalnih keratinocita, a drugi iz dermalnih fibroblasta. Uz to, BM služi kao potpora stanicama epitela, tvori filtracijsku barijeru za makromolekule, sprječava dehidraciju i gubitak elektrolita, tvori zaštitu i sprječava prodor mikroorganizama. Histološki je definirana kao 0,5 – 1  $\mu\text{m}$  tanka, trakasta struktura između epidermisa i dubljih struktura, a boji se PAS pozitivno. Većina komponenti bazalne membrane otkrivena je tijekom istraživanja različitih autoimunih poremećaja. Naime, istraživanja autoimunih bolesti i molekularna dijagnostika ciljnih molekula doveli su do izolacije pojedinih strukturnih komponenti BM i proteina od kojih je izgrađen, što je rezultiralo današnjim poznavanjem strukture i funkcioniranja BM.

Hemidezmosomi (HD) su elektronski gusta, zadebljana područja duž bazalne membrane stanica temeljnog sloja kože. S unutarnje strane bazalnih keratinocita tvore intracitoplazmatski plak na koji konvergiraju intracelularni keratinski filamenti (tonofilamenti), a s vanjske strane bazalnih stanica u lamina lucida protežu se sidrena vlakanca. HD i sidrena vlakanca vezuju bazalne stanice s bazalnom membranom, dok ih sidrena vlakanca vezuju za papilarni dermis.

Nasljeđivanje može biti autosomno dominantno i autosomno recesivno. Kod autosomno recesivnog načina nasljeđivanja nužna je nazočnost oba promjenjena alela uzročnog gena kako bi se pojavili klinički simptomi bolesti. Ako pojedinac ima samo jedan promjenjeni alel, klinički je potpuno zdrav. Stoga, prepoznavanje nositelja uzročnog gena nije moguće. Kod autosomno dominantnog načina nasljeđivanja nazočnost samo jednog promjenjenog alela dovodi do pojave simptoma bolesti.

Postoji više od deset gena za koje se zna kako uzrokuju različite oblike bulozne epidermolize. Također, bulozna epidermoliza može se razviti i kod mutacije gena koja se pojavljuje u trenutku formiranja jajašca ili spermija kod roditelja. Ni spol ni redoslijed rađanja djece ne utječu na mogućnost razvoja bolesti. Bolest se pojavljuje kod od dvije do četiri osobe na 100 000 stanovnika, svih rasa i etničkih skupina, a oba su spola jednako pogođena. Bolest nije uvijek vidljiva pri rođenju djeteta, tako da se kod blažih oblika bolesti prvi simptomi pokazuju tek kad dijete počinje puzati, hodati i trčati ili kad se adolescent krene aktivno baviti fizičkom aktivnošću. Kod težih oblika, bolest se može dijagnosticirati odmah pri rođenju.

Potrebno je naglasiti da nedostatak podatka o prethodno oboljeloj osobi u obitelji ne isključuje autosomno dominantno nasljednu bolest jer se može raditi o novoj mutaciji. Stoga nam tek postavljanje konačne dijagnoze omogućuje davanje informacije roditeljima o riziku ponavljanja bolesti u potomaka. Zahvaljujući molekularnim istraživanjima, u posljednjem je desetljeću zabilježen golemi napredak u razumijevanju različitosti kliničkih slika u bolesnika s EB. Ona je odraz postojećih genetskih abnormalnosti za različite proteine kože.

Klinička slika pojedinih oblika i podoblika EB-a može bitno varirati. Glavni klinički problemi su sekundarno inficirane erozije koje cijele vrlo polako te pojava kožnih i sluzničkih karcinoma. Često su uz promjene na koži i sluznicama zahvaćene i druge ektodermalne strukture kao što su nokti, kosa i zubi. Neki od podoblika bolesti imaju vrlo izražene ekstrakutane manifestacije kao promjene na očima, orofarinksu, larinksu, gastrointestinalne, genitourinarne, muskuloskeletne te kardiovaskularne simptome (3).

Suvremena podjela nasljednih buloznih epidermoliza temelji se, osim na dubini nastanka mjehura koja se može utvrditi detaljnim analizama svjetlosnim i elektronskim mikroskopom, i na načinu nasljeđivanja, kliničkoj slici te morfološkim i ultrastrukturnim promjenama kože i/ili sluznica (1).

Koža osobe oboljele od bulozne epidermolize krhka je kao krila leptira, što znači da je osjetljiva na svaki pa i najmanji pritisak, trljanje i dodir nakon čega se mogu javiti bolne rane koje nalikuju opeklinama. Zbog toga se ovi bolesnici još nazivaju i „Djeca Leptiri“.

Kako bismo najbolje pomogli oboljelima, ali i njihovim obiteljima u liječenju i obavljanju svakodnevnih aktivnosti, ključan je zadatak razumijevanje nastanka ovih bolesti, njega kože oboljelih te sprječavanje komplikacija. Dodatno, psihološka pomoć oboljelima i njihovim bližnjima, neophodna je kako bi se lakše nosili s kliničkim simptomima i komplikacijama, ali i kako bi se bolje integrirali u društvenu zajednicu.

### 3. NASLJEDNE BULOZNE EPIDERMOLIZE

Nasljedne bulozne epidermolize su skupina bolesti karakteriziranih velikom osjetljivošću kože, a u nekih bolesnika i sluznica, sa stvaranjem mjehura i rana.

#### 3.1 Tipovi EB-a

Poznavanjem ultrastrukturalne građe bazalne membrane te uvođenjem novih dijagnostičkih metoda, s obzirom na visinu separacije razlikujemo tri glavne skupine bolesti: EB hereditaria simplex (EBS), EB hereditaria junctionalis (JEB) i EB hereditaria dystrophica (DEB) (1).

**Tablica 1: Glavni tipovi i podtipovi EB-a**

Glavni tipovi EB-a	Glavni EB podtipovi	Ciljne bjelančevine za mutaciju
EB simplex	EBS, Weber-Cockayne (EBS-WC)	K5, K14
	EBS, Koebner (EBS-K)	
	EBS, Dowling-Meara (EBS-DM)	K5, K14
	EBS, s mišićnom distrofijom/with muscular dystrophy (EBS-MD)	K5, K14
		plektin
Junctional EB (JEB)	JEB, Herlitz (JEB-H)	laminin-332
	JEB, non-Herlitz (JEB-nH)	laminin-332, kolagen XVII $\alpha 6\beta 4$ integrin
	JEB s piloroatrezijom (JEB-PA)	
Dystrophic EB (DEB)	Dominantno-nasljedna/Dominant inherited DEB (DDEB)	kolagen VII
	Recesivno-nasljedna/Recessively inherited DEB, (RDEB)	kolagen VII
	Hallopeau-Siemens (RDEB-HS)	
	Recessive dystrophic EB, non-Hallopeau-Siemens (RDEB-nHS)	kolagen VII

#### 3.1.1. EB simplex (EBS)

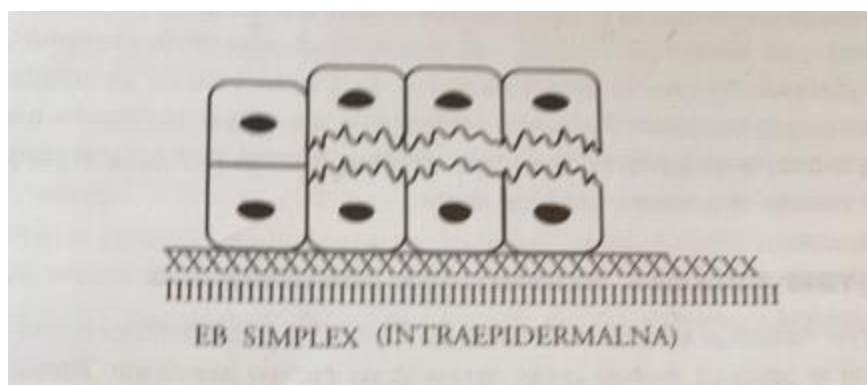
Epidermolitička separacija kože je intraepidermalna, unutar bazalnih keratinocita. Ovo je najčešći tip EB i javlja se kod oko 70% oboljelih osoba (1). Nastaje zbog mutacije gena na kromosomu 12 (odgovornom za sintezu keratina 5) i gena na kromosomu 17 (odgovornom za sintezu keratina 14). Navedeni keratini glavni su keratini keratinocita bazalne membrane.

Kod EBS prve promjene se mogu javiti prilikom rođenja ili kasnije, ali svakako tijekom prve godine života. Na dijelovima kože koji su najčešće izloženi mehaničkom pritisku, kao što su laktovi, koljena, dlanovi, tabani i gluteusi, javljaju se mjehuri do veličine oraha ispunjeni seroznim sadržajem. Rijetko se kod beba koje sisaju ovakve promjene javljaju na jeziku i u usnoj šupljini. Lako prskaju pa nastaju erozije koje brzo epiteliziraju bez ožiljaka. Opće stanje bolesnika je dobro. Iako kutana fragilnost perzistira čitavog života, poslije puberteta mjehuri se sve rjeđe pojavljuju (2).

Većina EBS podtipova koji su uzrokovani mutacijama gena nasljeđuje se na autosomno-dominantan način. Za navedene gene karakteristično je da šifriraju keratin K5 i K14. Najčešći EBS podtip je lokalizirani oblik koji se naziva Weber-Cockayne (EBS-WC). Klinička slika ovog podtipa podrazumijeva mjehure koji se u većini slučajeva pojavljuju na rukama. No, do pojave mjehura može doći i na drugim dijelovima tijela ako su jače traumatizirani (3).

Generalizirani oblici EBS-a su EBS Koebner (EBS-K) te EBS Dowling-Meara (EBS-DM). Za EBS-K mjehure može se reći da su oni u većini slučajeva prisutni već kod rođenja. EBS-DM se smatra najtežim oblikom autonomno-dominantnog generaliziranog oblika EBS-a. Povezuje se sa zaostajanjem u rastu, laringealnom stenozom i prijevremenom smrću. Oštećenja koja nastaju inhibiraju formiranje keratinskih filamenata, a to dovodi do pojačane krhkosti citoskeleta što dovodi do citolize bazalnih keratinocita (4).

Rijetki oblik EBS-a je EBS s mišićnom distrofijom (EBS-MD). Kod ovog podtipa EBS-a mjehuri su prisutni od rođenja, a do pojave mišićne distrofije dolazi u kasnijoj dobi, odnosno može se pojaviti u periodu od druge do trideset i pete godine života.



Slika 1. EB hereditaria simplex (EBS)

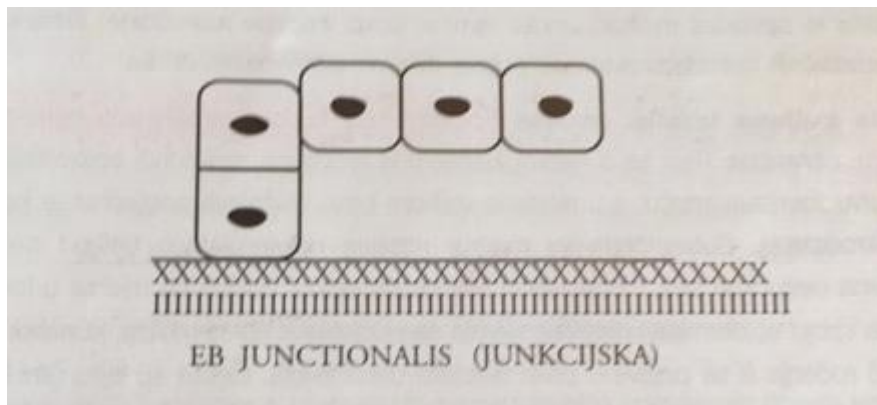
(Preuzeto iz: Marinović B. Vezikulozne, bulozne i pustulozne dermatoze. U : Lipozenčić J. i suradnici, Dermatovenerologija, Zagreb: Medicinska naklada, 2004. str 151.)

### 3.1.2. EB junctionalis (JEB)

Junkcijska separacija kože je u lamini lucidi ili središnjoj zoni bazalne membrane te se pojavljuje kod oko 25% ljudi koji žive s EB-om.

Junkcijska epidermoliza može nastati kao posljedica mutacije gena koji određuje sintezu laminina 5 (5). Nasljeđuju se autosomno recesivno. Simptomi se javljaju odmah po rođenju. Na bilo kojem dijelu tijela koji je izložen pritisku javljaju se mlitavi mjehuri ispunjeni bistrim ili hemoragičnim sadržajem. Mjehuri su velikih dimenzija, a promjene se brzo generaliziraju. Nakon bušenja nastaju erozije koje zarastaju atrofijom i ne ostavljaju ožiljke. Često su zahvaćene i sluznice usne šupljine, traheje i bronha, a to otežava ishranu. Nokti su distrofični, a može postojati i atrofija skeleta. Ova forma epidermolize ima lošu prognozu. Zbog generaliziranih promjena i mogućnosti razvoja sepse, kao i otežane ishrane, većina oboljelih umire u prvim mjesecima života. Bolesnici koji prežive taj period imaju usporen rast i razvoj, anemiju i hipoproteinemiju (2).

Dva glavna podtipa JEB-a su Herlitz JEB (JEB-H) i non-Herlitz oblik (JEB nH). JEB-H je teži generalizirani oblik te je uzrokovan homozigotnim mutacijama gena LAM3, LAMB3 i LAMC2 a svaki od njih šifrira jedan od tri lanca laminin-322. U slučaju heterozigotne mutacije gena laminin-322 ili homozigotne besmislene mutacije razvija se klinički blaži generalizirani tip bolesti koje se naziva JEB-nH (6).



Slika 2. EB hereditaria junctionalis (JEB)

(Preuzeto iz: Marinović B. Vezikulozne, bulozne i pustulozne dermatoze. U : Lipozenčić J. i suradnici, Dermatovenerologija, Zagreb: Medicinska naklada, 2004. str 151.)

### 3.1.3. EB hereditaria dystrophica (DEB)

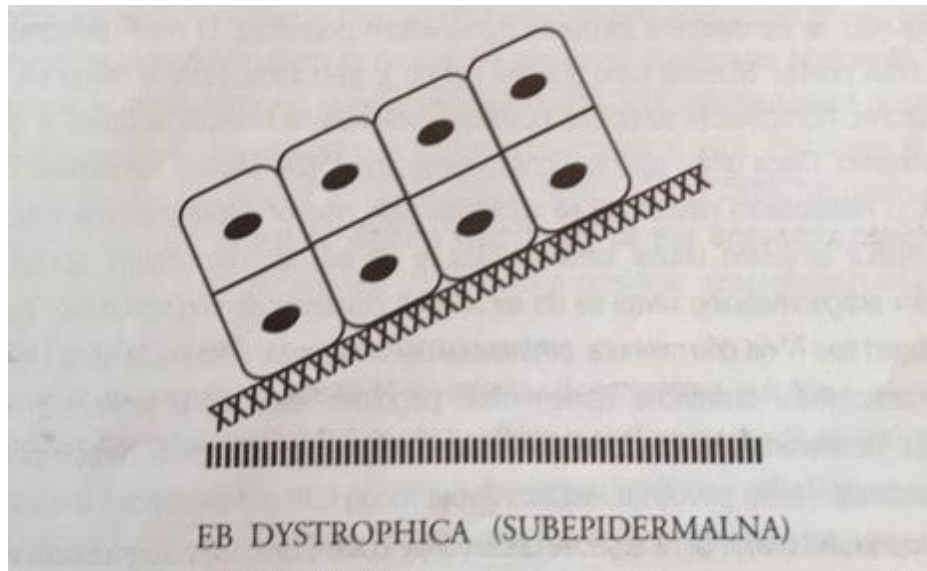
Dermolitička separacija je u subbazalnoj lamini, gornjem papilarnom dermisu. Ovo je najrijeđi oblik koji ima samo 5% od svih osoba oboljelih od EB-a.

Nasljedni defekti gena na kromosomu 3p21 koji određuju sintezu kolagena tipa VII uzrokuju pojavu distrofične bulozne epidermolize. Ovu skupinu bolesti karakterizira ožiljavanje uz formiranje milija (1-4 mm velike bijele papule, koje nastaju kao posljedica oštećenja folikula dlake) (7). Dominantno nasljedni oblik distrofične bulozne epidermolize karakteriziran je blažim oblikom bolesti, s minimalnim sistemskim zahvaćanjem. Teški oblik DEB-a, poznat kao Hallopeau-Siemens, karakteriziran je generaliziranim zahvaćanjem kože i ožiljastim promjenama kože koje dovode do kontraktura pojedinih zglobova, sraštanja prstiju ruku i nogu, uz vrlo izraženo sistemno zahvaćanje. Zahvaćanje sluznica dovodi do ezofagealnih striktura, uretralnih i analnih stenoza, fimozis i kornealnog ožiljavanja. Malapsorpcija, anemija, osteopenija i osteoporoza uz zaostajanje u rastu problem su u ovih bolesnika.

U osoba s distrofičnim oblikom bulozne epidermolize nakon puberteta povećan je rizik za nastanak multiplih spinocelularnih karcinoma kože i sluznica, sklonih brzome rastu i ranom metastaziranju. Kod bolesnika u prvoj skupini epidermolysis bullosa hereditaria dystrophica odmah po rođenju pojavljuju se mjehuri po koži cijelog tijela koje mogu nastati i spontano, a i uslijed djelovanja mehaničkih faktora. Broj mjehura je veliki, a nakon prskanja ostaju prostrane slivene erozije. Erozije su dublje, često krvare i bez sklonosti ka brzom epitelizaciji.

Epitelizacija se odvija formiranjem jako atrofičnih i lako ozljeđivih ožiljaka na kojima se pojavljuju milije. Mada je čitava koža fragilna, mjehuri se najčešće formiraju na mjestima ponavljanih trauma kao što su koljena, laktovi, šake, stopala, zadnji dio vrata i ramena. Česte su mutacije i deformacije na mjestima gdje su promjene bile lokalizirane pa dolazi do fleksornih kontraktura prstiju šaka i stopala, kao i drugih zglobova. Sluznice su uvijek zahvaćene. Oralne lezije mogu biti takve da dovode do smanjenja pokretljivosti jezika i mikrostomije (smanjen otvor usta) pa su bolesnici u nemogućnosti da izbace jezik iz usne šupljine. Zahvaćenost jednjaka u znatnoj mjeri otežava ishranu pa dolazi do kronične neuhranjenosti i zastoja u rastu. Nokti su distrofični i mogu nedostajati. Zubi su distrofični s obiljem karijesa. Kod ovih bolesnika postoji sklonost stvaranju spinocelularnih karcinoma na ožiljkasto izmenjenoj koži, ali se oni mogu javiti i na plućima i jednjaku. Radi se o ekstremno teškoj bolesti kod koje bolesnici najčešće umiru prije 30. godine života s teškim fizičkim

oštećenjima. Među čestim komplikacijama su infekcije i pothranjenost s anemijom i retardacijom rasta (2).



Slika 3. EB hereditaria dystrophica (DEB)

(Preuzeto iz: Marinović B. Vezikulozne, bulozne i pustulozne dermatoze. U : Lipozenčić J. i suradnici, Dermatovenerologija, Zagreb: Medicinska naklada, 2004. str 151.)



## 4. KOMPLIKACIJE

Komplikacije kod oboljelih od nasljednih buloznih epidermoliza vezane su uz tip bolesti a mogu biti kutane i ekstrakutane.

### 4.1. Kutane promjene

Glavna klinička karakteristika kod oboljelih od nasljednih buloznih epidermoliza je osjetljivost na mehanički pritisak. Povremeno plikovi mogu biti hemoragični. Ostale primarne kutane promjene koje se mogu vidjeti uključuju milije, distrofiju ili nedostatak noktiju, alopeciju, bujanje granulacija, kongenitalni nedostatak kože, palmoplantarnu keratodermu, pigmentacije i EB madeže. Milije su sitne bijele papule i mogu se pojaviti na naizgled normalnoj koži, u područjima kojima su prethodili plikovi i erozije ili na već razvijenim kožnim ožiljcima. Nokti mogu postati stanjeni i žuti s uzdužnim nepravilnostima.

Bujno granulacijsko tkivo koje se definira kao vlažno, crveno i osjetljivo područje sklono krvarenju uobičajeno s vremenom vodi potpunoj okluziji nosnica. Ostala karakteristična zahvaćena područja uključuju bazu vrata, pazušnu jamu, proksimalne nabore nokta i lumbosakralno područje. Alopecija, lokalizirana ili difuzna može se vidjeti u većini generaliziranih podtipova. Prirođeni nedostatak kože može se vidjeti kod nasljednih EB-a i zove se Bartov sindrom (8).

Išarane ili mrežaste hiperpigmentacije su patognomonične za rijetki EBS podtip. Obično unilateralne mogu se razviti na dlanovima i stopalima EBS bolesnika. EB madeži su velike mrlje s nepravilnim granicama i promjenjivim stupnjem smeđe hiperpigmentacije (1).

Sekundarne kožne promjene koje se vide u EB bolesnika su atrofija, ožiljci, pigmentacijske nepravilnosti i kontrakture. Atrofija se gotovo ekskluzivno viđa kod JEB-a i DEB-a. Zarastanje s ožiljkom je karakteristično za JEB i DEB, iako se može vidjeti i u težim oblicima EBS-a. Dispigmentacije se mogu pojaviti sekundarno nakon plikova i s vremenom mogu ožiljci zarasti (većina EB podtipova). Pogođena područja mogu biti hiperpigmentirana, hipopigmentirana ili depigmentirana. Vjeruje se da zadebljali kožni nabori i kontrakture proizlaze sekundarno uslijed kroničnih mjehura i plikova između prstiju te posljedičnog stvaranja intradermalnih ožiljaka. Zadebljali kožni nabori na okrajinama najčešće se viđaju

kod DEB-a. Kontrakture postavljene više centralno, u pazušnoj jami na primjer, uobičajeno se viđaju kod podtipova JEB-a i DEB-a (1).

U odrasloj dobi kod bolesnika s nasljednom EB može se pojaviti karcinom skvamoznih (pločastih) stanica (*Squamous cell carcinoma* – SCC) (9). Uobičajeno mjesto nastanka SCC-a je kronična kožna rana a rano otkrivanje značajno utječe na prognozu. SCC povezan s recesivno-nasljednom DEB iznimno je agresivnog ponašanja, sklon je metastaziranju limfom, histološki je dobro diferenciran i identičan onom koji se javlja na koži imunološki suficijentnih odraslih osoba (9). Budući da se većina SCC-a javlja na ekstremitetima, široka ekscizija nerijetko podrazumijeva amputaciju prsta/prstiju ili cijelog ekstremiteta iako nema pravila o opsegu i granicama ekscizije. Metastatski SCC je najčešći uzrok smrti u odrasloj dobi osobe oboljele od recesivno-nasljedne DEB.

## **4.2. Ekstrakutane manifestacije**

### **4.2.1. Oftalmološki aspekti EB-a**

Bulozna epidemoliza može zahvaćati kapke i rožnicu. Neke od najčešćih oftalmoloških manifestacija EB-a su kornealni mjehuri i erozije, kornealni ožiljci, panus (zapaljeno tkivo), konjunktivalni mjehuri i erozije, simblefaron (srastanje vježa s očnom jabučicom), ektropion (okretanje vjeđe prema unutra na očnu jabučicu), opstrukcija lakrimalnog duktusa. Promjene na površini oka i kopcima registrirane su kod svih tipova EB-a. Incidencija uključenosti oka općenito i učestalosti pojedinih kliničkih slika razlikuju se među EB tipovima.

Očni problemi najrijeđe se viđaju u simplex tipu EB-a i ukoliko se pojave, obično su blagi. Oko 40% svih JEB bolesnika ima očne simptome. Mjehuri i ožiljci kapaka s posljedičnim ektropionom te kornealne erozije i mjehuri naročito su česti kod ovih EB bolesnika (10).

### **4.2.2. Uho, grlo, nos**

Komplikacije koje zahvaćaju uši, nos i grlo, uključujući gornji dišni put s mogućim po život opasnim ishodom, opetovano se dokumentiraju u literaturi za većinu EB podtipova. Na uključenost gornjeg dišnog puta upućuju sljedeći simptomi: promukli plač, dispneja,

inspiratorni stridor, otok mekog tkiva, stvaranje mjehurića uključujući i traheolaringealne strikture, ulceracije, zadebljanja i ožiljne promjene glasnica. Iako je otitis media česta pojava kod svih EB podtipova, gubitak sluha je zabilježen kod vrlo malog broja bolesnika. Kraste nosa i intrinzični rinitis česta su pojava kod bolesnika, a većinom zahtijevaju samo lokalni tretman.

#### **4.2.3. Promjene u usnoj šupljini**

Ovisno o podtipu EB-a različita je zahvaćenost tvrdog i mekog tkiva usne šupljine. Mjehuri su najčešći nalaz na sluznici usne šupljine kod oboljelih a mogu se naći na svim dijelovima usne šupljine, uključujući jezik, sluznicu obraza, nepce, dno usne šupljine i zubno meso. Mjehuri se primarno vide na nepcu. Učestalo stvaranje mjehura na sluznici usne šupljine dovodi do ožiljkastog cijeljenja, a to može izazvati mikrostomiju (smanjenje usnog otvora), ankiloglosiju (anomaliju jezika kod koje je frenulum linguae kratak, zadebljan ili neelastičan, o to dovodi do smanjene pokretljivosti jezika), atrofiju jezika, nestanak nepčanih nabora te smanjenje predvorja usne šupljine. Kod oboljelih moguće je pronaći velik broj zuba zahvaćenih karijesom i hipoplastičnim defektima cakline, a nisu rijetki ni slučajevi kada zubi rastu sa zakašnjenjem. Na površini zuba zahvaćenih hipoplazijom cakline mogu se vidjeti rupičasta udubljenja i/ili linearni defekti koji umanjuju estetsku vrijednost zuba. Hipoplastična zubna caklina obično je lošije kvalitete, što kao i loša oralna higijena pogoduje brzom napredovanju karijesa. Od ostalih promjena kod oboljelih je moguće pronaći vrlo izraženu paradontnu bolest te oralni karcinom (11).

#### **4.2.4. Gastrointestinalne komplikacije**

Najčešće ekstrakutane komplikacije kod oboljelih s EB-om je zahvaćanje gastrointestinalnog trakta. Posljedica ozljeda sluznice je razvoj stenoza i striktura. Opetovane ozljede jednjaka uzrokovane gutanjem čvrste hrane često vode ponovnom stvaranju mjehura, ulceracijama i u konačnici strikturama i stenozama jednjaka. Stenoze jednjaka za posljedicu imaju otežano i bolno gutanje i hranjenje. Uključenost crijeva rezultira malapsorpcijom, hipoproteinozom i općom pothranjenošću. Otežano i bolno gutanje kod EB bolesnika uglavnom se javlja u dobi između 11 i 17 godina. Prosječna dob javljanja disfagije je 48 mjeseci s najranijom pojavom u dobi od 10 mjeseci. Ostali ezofagealni problemi viđeni kod

EB bolesnika su proširenje (dilatacija), ezofagitis, Barrettov ezofagitis, poremećena peristaltika, atonija ili spazam ezofagusa (10).

#### **4.2.5. Deformiteti kostiju i mišića**

Najuočljivija komplikacija nasljedne EB je pseudosindaktilija, koja se često naziva kukuljicom ili rukavica samo s palcem. Primarno je viđena kod oboljelih od recesivno-nasljedne DEB. Počinje kao djelomična fuzija ili sinehija između proksimalnog dijela unutarnje strane jednog ili više prstiju. Naknadnim oblaganjem ekstremiteta keratinskom strukturom, sličnom kukuljici, koja sadrži stratum korneum, pet puta deblji od preostalog epidermisa koji se nalazi ispod, formira se rukavica. Ove progresivne promjene posljedično čine ruke i stopala funkcionalno invalidnima. Pseudosindaktilija prisutna je kod gotovo svih oboljelih u dobi od 20 godina. Premda kirurško oslobađanje promjena na rukama kratkotrajno poboljšava funkcionalnost, ponovni nastanak kukuljice je siguran što stvara potrebu ponovnih popravaka ukoliko se želi održati funkcija prstiju. Kirurška intervencija treba biti poduzeta dovoljno rano, prije razvoja sekundarne mišićne atrofije i koštane resorpcije prstiju (12). Mišićno skeletne kontrakture viđaju se na svim zglobovima, a ne samo na udovima.

#### **4.2.6. Kardiomiopatija**

Kardiomiopatija je moguća u sva tri svoja glavna oblika: dilatativnom, hipertrofičnom i restriktivnom. Dilatativna kardiomiopatija može biti uzrokovana brojnim procesima koji uključuju manjak elemenata u tragovima, karnitina, selena, kroničnu anemiju ili opterećenja željezom zbog kronične terapije transfuzijom a njena posljedica je kongestivna srčana greška.

#### **4.2.7. Bubrežne komplikacije**

Poznato je da je bubrežna funkcija često oštećena kod bolesnika koji boluju od nasljedne bulozne epidermolize. Brojni su mehanizmi koji mogu uzrokovati oštećenje bubrega: stvaranje mjehura i struktura uretera mogu voditi hidronefrozi, glomerulonefritis kao posljedica streptokone infekcije i sekundarna amiloidoza.

## 5. DIJAGNOZA

Dijagnoza nasljednih buloznih bolesti je složena i uključuje kliničku i laboratorijsku evaluaciju bolesti.

### 5.1. Klinička evaluacija bolesti

Anamneza uključuje dob nastanka prvih promjena, detaljnju obiteljsku i osobnu anamnezu, trajanje, tijek, veličinu, učestalost i lokalizaciju mjehura, prisutnost drugih simptoma (svrbež, bol) kao i zahvaćanje drugih organskih sustava (gastrointestinalni, lokomotorni, genitourinarni, zahvaćanje očiju, itd.). Svakako je potrebno navesti sve dosadašnje dijagnostičke postupke i dosadašnju terapiju.

Nakon anamneze slijedi somatski i dermatološki status. Dermatološki status uključuje detaljan pregled cijele kože, svih vidljivih sluznica i zahvaćenost adneksa: nokti, kosa i zubi (13). Osobito je važno u dermatološkom statusu označiti lokalizaciju i karakter mjehura i rana uz fotografsku dokumentaciju, tzv. *body mapping*. Intraepidermalni mjehuri su obično mlitavi i šire se na pritisak, a mjehuri unutar lamine lucide su napeti i cijele atrofijom, ali bez ožiljavanja dok mjehuri subbazalne lamine cijele ožiljavanjem i formiranjem milija. Važno je registrirati i promjene karakteristične za pojedine tipove bolesti (milije, ožiljci, granulacijsko tkivo, promjene pigmentacije itd.) (7).

### 5.2. Laboratorijska evaluacija bolesti

Za postavljanje ispravne dijagnoze te određivanje podtipova nasljednih buloznih dermatoza potrebno je učiniti indirektnu imunofluorescentnu pretragu, elektronsku mikroskopiju kože i analizu monoklonalnim protutijelima.

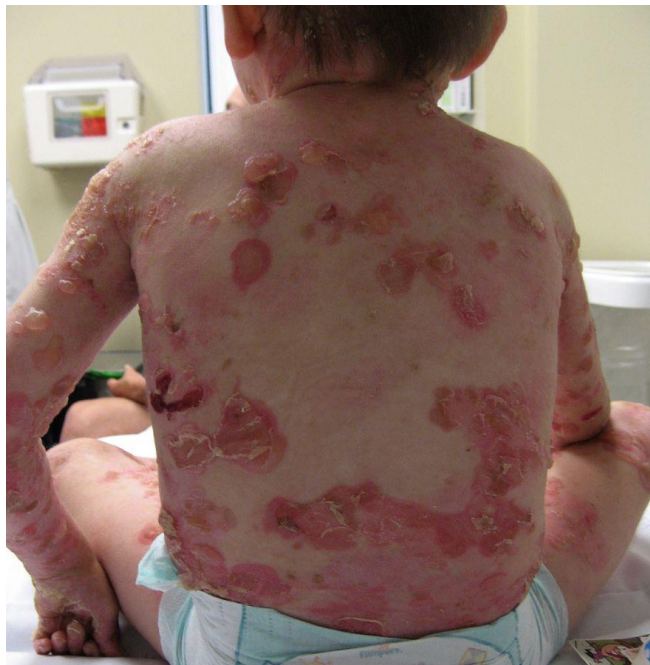Patohistološkom pretragom kože ne može se utvrditi razina separacije, ali je ona nužna zbog isključenja nekih drugih bolesti kože. Indirektna imunofluorescentna pretraga (IIF) i elektronska mikroskopija (EM) mogu precizno utvrditi dubinu separacije. Elektronskom mikroskopijom kože mogu se vidjeti i ultrastrukturne promjene nekih dijelova bazalne membrane. Monoklonalna protutijela usmjerena su prema strukturnim proteinima ili antigenima u koži, koji su promijenjeni ili nedostaju u bolesnika s buloznim epidermolizama. Danas se najčešće koriste antitijela usmjerena prema kolagenu tip VII, lamininu 5, kolagenu tip XVII, keratinu 5 i 14, unceinu, plektinu i integrinu. Analiza monoklonalnim protutijelima

omogućuje subklasifikaciju bolesti u pojedinih bolesnika te je nužna za daljnje genetske analize (13).

### 5.3 Prenatalna dijagnostika

Za neke od oblika nasljednih buloznih epidermoliza moguća je prenatalna dijagnostika. U slučajevima bolesti kod kojih je poznat genetski defekt (mutacija u obitelji) može biti korisna DNA analiza između 8. i 12. tjedna trudnoće. Materijal za analizu DNA dobiva se biopsijom *chorion frondosuma* od 8.-11. tjedna trudnoće te amniocentezom nakon 11. tjedna trudnoće. Biopsiju fetalne kože i analizu uzorka elektronskom mikroskopijom i imunofluorescentnom pretragom moguće je učiniti između 16. i 18. tjedna trudnoće (13). Ovi dijagnostički postupci najčešće se primjenjuju u obiteljima koje već imaju dijete s distrofičnom epidermolizom.

Prenatalna dijagnostika ima svojih zagovornika, ali i protivnika (koji nisu za prekid trudnoće u slučaju potvrđivanja dijagnoze nasljedne bulozne epidermolize). Danas se radi i genska analiza koja je u nekim situacijama nužna za postavljanje konačne dijagnoze, no ona omogućuje i genetičko savjetovanje roditelja i bolesnika.



Slika 4. Pacijent oboljeli od bulozne epidermolize

(Izvor: [https://www.24ur.com/specialno/nega\\_in\\_zdravje/rojen-s-smrtonosnimi-mehurji.html](https://www.24ur.com/specialno/nega_in_zdravje/rojen-s-smrtonosnimi-mehurji.html), datum preuzimanja 04. 12. 2018.)

## 6. LIJEČENJE

Nasljedna EB nije samo bolest kože, već se radi o multisistemskoj bolesti i ujedno jednoj od najkompleksnijih bolesti koju medicina poznaje. Intenzitet i težina promjena na koži i sluznicama, kao i na ostalim organima i organskim sustavima, vrlo je različita, a izlječenje za ove bolesnike za sada nije dostupno. Liječenje se stoga primarno sastoji od prevencije, pravodobnog prepoznavanja i terapije komplikacija bolesti.

### 6.1. Sistemsko liječenje

Za optimalno cijeljenje rana iznimno je važno opće stanje oboljelog koja je nerijetko značajno narušena. Bolesnici s EB često su pothranjeni, što značajno usporava cijeljenje rana. Pothranjenost je posljedica rana u usnoj šupljini i jednjaku što otežava žvakanje i gutanje hrane, ranog nastanka karijesa, opstipacije (zbog rana perianalnog područja, terapije željezom) što smanjuje apetit, pa i deformacija šaka što značajno otežava samostalnost pri hranjenju.

Bol je prateći i stalan simptom u bolesnika s EB. Mada je bol kod ovih bolesnika multifaktorijalna, no rane su ipak najznačajniji uzrok boli. Bol je izazvana mjehurima, erozijama na koži i sekundarnom infekcijom rana, a njega i previjanje rana kao i kupanje izaziva dodatnu svakodnevnu bol. Bol je kod bolesnika s EB nociceptivna i neuropatska, a intenzitet boli ovisi o oštećenju kože i prisustvu infekcije. Prijašnja iskustva samog bolesnika, tjeskoba ili depresija, koje su česte u bolesnika s EB, značajno utječu na percepciju boli. Tako se, ovisno o intenzitetu boli primjenjuju paracetamol, nesteroidni antireumatici, ali i opioidni analgetici, triciklički antidepresivi te gabapentin, pregabalin i drugi antiepileptici. Ima opisa o smanjenju bolnosti rana uz primjenu slanih kupki, te obloga s analgeticima.

Svrbež je, također, čest simptom u EB, a u nekih je bolesnika iznimno intenzivan. Razlozi nisu do kraja razjašnjeni, a provocirajući čimbenici su perzistirajuća upala na koži i ranama, pregrijavanje kože uzrokovano oblogama, lokalni senzibilizatori ili sistemski opioidi. Svrbež smanjuje kvalitetu života općenito, naročito kvalitetu sna, a grebanje kože dovodi do pojave novih mjehura i rana. U liječenju se koriste antihistaminici, na večer sedativni, a tijekom dana nesedativni, te lokalni kortikosteroidni preparati uz primjenu obloga (1). Ima

izvještaja o učinkovitosti liječenja svrbeža kod EB ondansetronom i niskim dozama gabapentina.

Za liječenje gastroezofagealnog refleksa mogu biti opravdani odgovarajući lijekovi. Bolesnici s distrofičnim i junkcijskim oblicima EB, ali i neki bolesnici s EB simplex skloni su opstipaciji, odnosno zatvoru. Ona je posljedica napuknuća sluznice u predjelu čmara te bolnosti pri pražnjenju, slabog unosa hrane bogate vlaknima koja se teže prožvaču, slabijeg unosa tekućine kao i terapije preparatima željeza. Opstipacija se sprečava unosom dovoljnih količina tekućine i vlakana. Vrlo su korisni dijetetski proizvodi s vlaknima. U slučaju teže opstipacije dolazi u obzir i primjena laksativa, prvenstveno laktuloze (Portalak) (14).

Potrebe za kalorijama mogu biti i do 50% veće, a za proteinima i dvostruke u usporedbi s potrebama vršnjaka. Razlozi su gubitci hranjivih tvari, proteina i krvi kroz rane na koži i sluznicama, kronična infekcija te stalno zaraštavanje rana. Neodgovarajući unos hrane dovodi do malnutricije, zaostatka u rastu djece te zakašnjelog puberteta, slabog imunološkog odgovora, slabokrvnosti te usporenog zarastanja rana. Zbog navedenog je nužna stalna kontrola rasta i napredovanja u dječijoj dobi, kao i kontrola tjelesne mase u odraslih bolesnika. Niske vrijednosti albumina upućuju na kroničnu pothranjenost i povezani su s otežanim cijeljenjem rana. Odgovarajući unos namirnica bogatih željezom, primarno mesa, istodobno je otežan jer rane na sluznicama, bolnost, ožiljci u ustima i jednjaku otežavaju žvakanje i gutanje hrane.

Pravilna prehrana jedna je od najvažnijih ali i često zanemarenih činitelja u liječenju EB. To je posebno izraženo kod težih oblika EB-a jer njihov unos hranjivih tvari hranom malokad zadovoljava velike energetske potrebe rasta i razvoja te zacjeljivanja kože. U svrhu pravilne prehrane treba (1):

- bolesniku s EB-om osigurati visokokaloričnu i visokoproteinsku prehranu
- ovisno o stanju u usnoj šupljini (prisutnost rana) i na ostalim sluznicama (naročito jednjaku), omogućiti unos hrane koju će bolesnik lakše prožvakati i progutati; npr. kosana, kašasta i mljevena hrana
- osigurati energetske pripravke različitog okusa jer bolesnici s EB dodatke prehrani koriste cijeli život
- omogućiti dovoljan unos hrane bogate vlaknima te, po potrebi, laksative



- zbog mogućih rana pri primjeni lokalnih dezinficijensa za usnu šupljinu provjeriti da oni ne sadrže alkohol.

Nužna je redovita konzultacija nutricionista kako bi se sastavio jelovnik s optimalnim unosom hranjivih tvari i proteina. Prepisuju se redovito i enteralni pripravci bogati proteinima i vlaknima kako bi se ujedno regulirala i probava, odnosno opstipacija (1).

Redovita fizikalna terapija potrebna je također za održavanje funkcije šake, preveniranje kontraktura i održavanje pokretljivosti zglobova. Slabija uhranjenost, nedostatak vitamina D te slabija pokretljivost bolesnika dovodi do osteopenije i osteoporoze. Zbog toga se savjetuje primjena vitamina D, kalcija, periodične denzitometrije, te po potrebi provođenje terapije osteoporoze.

Osim malnutricije česta je i slabokrvnost koja ima značajan utjecaj na opće stanje bolesnika, uzrok je brzog umaranja, smanjene fizičke aktivnosti bolesnika, te usporenog cijeljenja rana. Uzrok anemije je gubitak krvi ranama i povećan gubitak epidermalnih stanica s površine kože. Neodgovarajuće je i iskorištavanje željeza u hematopoezi, a posljedica je upalnih citokina što rezultira smanjenom eritropoezom. Slabokrvnost nije samo posljedica nedostatka željeza, već ponekad nedostatka vitamina B12 i folne kiseline kao i kronične infekcije te govorimo o istodobno prisutnoj sideropeničnoj anemiji i anemiji kronične bolesti. Vrijednosti hemoglobina važno je zadržati iznad 80 g/L kod bolesnika s EB, a liječenje se provodi peroralnim ili i.v. željezom, eritropoetinom te transfuzijama (1).

## **6.2. Kirurško liječenje**

Zahvaćanje lokomotornog sustava očituje se kontrakturama pojedinih zglobova, srašćivanjem prstiju ruku i nogu te otežanim hodom. Srašćivanje prstiju i deformacije šaka koje se javljaju u distrofičnih EB mogu se učinkovito ispraviti jedino kirurškim zahvatima, koji se najčešće moraju ponavljati.

Nerijetko je nužno i postavljanje gastrostome kako bi se postigao odgovarajući unos hranjivih tvari, a uz to istodobno olakšao unos nužnih i brojnih lijekova. U nekih bolesnika povremeno, zbog otežanog uzimanja, žvakanja i gutanja, može biti nužna prehrana putem nazogastrične sonde, cjevčice koja se provede iz nosa u želudac. U slučaju značajnijeg i trajnijeg suženja jednjaka potrebno je suženje proširiti, posebnim balonom (dilatacija jednjaka).

Operativni kirurški zahvati provode se zbog srašćivanja prstiju te tako omogućavaju korištenje ruku u ovih bolesnika i vođenje „normalnog“ života. Nakon takvih korektivnih operacija važno je nositi posebne rukavice koje se izrađuju individualno za svakog bolesnika. One sprečavaju ili bolje rečeno usporavaju ponovno srašćavanje prstiju.

Osobe kod kojih bulozna epidermoliza zahvaća samo ograničena područja, mogu podnijeti stomatološki zahvat bez posebnih problema dok je kod osoba kod kojih je bolest uznapredovala, stomatološki zahvat potrebno izvoditi na način da se meko tkivo što manje mehanički iritiraju. U tu je svrhu dobro primijeniti neko sredstvo poput vazelina koji ima zadatak podmazivanja i smanjivanja trenja između tkiva i stomatoloških instrumenata. Nepažljiva upotreba stomatoloških sisaljki može dovesti do opsežnog oštećenja mekih tkiva, stoga ih je potrebno primjenjivati posebno oprezno.

Kako je kod osoba oboljelih od bulozne epidermolize zbog brojnih rana fizički prekinut kontinuitet oralne sluznice, a samim time onemogućena prva crta obrane od infekcija, brojni stručnjaci preporučuju da se prije i postoperativno obvezno ordiniraju antibiotici kako bi se spriječio nastanak infekcije do koje može doći pri stomatološkom zahvatu. Prije provedbe stomatoloških zahvata, a svakako prilikom planiranja rehabilitacijskih postupaka u usnoj šupljini obvezno treba načiniti panoramsku rendgensku snimku, kako bi se dobio uvid u kompletno stanje zuba - onih izniklih, ali i onih koji još nisu probili sluznicu. Kod oboljelih se smije primijeniti lokalni anestetik, ali ga treba inicirati polako i nešto dublje u tkivo, nego inače, kako bi se spriječila mehanička separacija tkiva i stvaranje mjehura. Kod posebno opsežnih rekonstruktivnih zahvata preporučuje se opća anestezija. Endodontsko liječenje zuba kod oboljelih od bulozne epidermolize je moguće i ne razlikuje se od uobičajenog postupka. Jedino nije preporučljivo stavljati zaštitnu gumenu plahticu jer će vrlo vjerojatno kvačica potrebna za njezino učvršćivanje oštetiti okolno zubno meso. Zub se tada izolira od vlage pomoću svitaka staničevine kako bi se spriječilo njihovo lijepljenje za sluznicu a potrebno ih je obložiti vazelinom (11).

### **6.3. Njega oboljelih i uloga medicinske sestre**

Nova saznanja o bolesti i mogućim komplikacijama, omogućavaju da predvidimo probleme, da ih barem dijelom spriječimo, te učinkovito liječimo. Stoga su osobito važne redovite kontrole bolesnika s EB. Njega bolesnika s EB-om obavlja se u specijaliziranim ustanovama. U Hrvatskoj imamo dobro izobražen tim liječnika (dermatologe, pedijatare i kirurge različitih subspecijalnosti, anesteziologe, stomatologe, oftalmologe, fizijatre i druge), medicinskih sestara i stručnjaka različitih specijalnosti (psihologe, socijalne radnike, defektologe i druge) koji poznaju specifične probleme bolesnika s EB (15). Sve to upućuje na činjenicu da se o osobi s EB-om brine multidisciplinarni tim.

Medicinske sestre kao dio tog tima iznimno su važne jer one sudjeluju u svim procesima liječenja. Njihova posebna uloga je u procesu njege oboljelog, u savjetovanju roditelja, savjetovanju i komunikaciji s oboljelim i njegovom obitelji. Poradi vrlo složene uloge koju medicinske sestre u ovom multidisciplinarnom timu imaju, bitno je da su educirane o području na kojem rade, ali i da imaju razvijenu emocionalnu inteligenciju jer je ovim bolesnicima kao i njihovim obiteljima iznimno važna podrška.

Primjena različitih obloga kod bolesnika s EB-om ima za cilj omogućiti optimalno cijeljenje rana, smanjiti infekciju, ublažiti bol, zaštititi ranu, ali i neoštećenu kožu bolesnika od okoline i trenja pa tako spriječiti nastanak novih mjehura. Iznimno je važno koristiti neljepljive obloge zbog osjetljivosti bolesnikove kože. Način zbrinjavanja rana u pojedinog bolesnika i izbor obloga, osim o tipu bolesti i izgledu rane, značajno ovisi i o lokalizaciji rane te o osobnim iskustvima i navikama samog bolesnika, stilu života i vremenu koje bolesnik, odnosno osoba koja ga njeguje, može izdvojiti za svakodnevnu njegu. Kod nekih oblika bolesti rane mogu biti toliko brojne da njega traje i tri do četiri sata. Ova njega provodi se najčešće u kućnoj njezi te je zato iznimno važno da medicinske sestre u specijaliziranim ustanovama, ali i patronažne medicinske sestre educiraju njegovatelja kako na što bezbolniji i učinkovitiji način provoditi njegu. Također, bitno je da educiraju i samog bolesnika te mu ukažu na nužnost provođenja ovakve njege.

Često se obloge i način njege moraju mijenjati i prilagođavati. Ono o čemu se mora voditi računa je i činjenica da svaka njega i promjena obloga nužno izaziva dodatnu bol. Temperatura prostorije mora bolesniku biti ugodna, a važno je spriječiti i strujanje zraka jer može izazvati dodatnu bol na otkrivenim ranama. Prije odluke o njezi i primjeni odgovarajuće obloge važna je procjena brojnosti i opsežnosti zahvaćene kože ranama, izgleda rana (mjehuri, erozije, ulceracije, kronične rane), a posebnu pozornost treba usmjeriti i na klinički

inficirane rane. Nužno je registrirati veličinu rane, količinu i izgled eksudata na rani, rubove, miris, bolnost rane te izgled kože u okolini rane. Korisno je „problematične rane“ fotografirati te smještaj i veličinu rana unijeti u posebne shematske prikaze. Iz navedenog razloga medicinska sestra koja provodi ovu vrstu njege treba biti educirana kako bi mogla pravilo pristupiti njezi, ali i kako bi mogla prepoznati problematična područja, odnosno rane, pratiti ih te reagirati sukladno s njihovim razvojem.

Problem u praćenju bolesnika s EB-om je i činjenica da ti bolesnici nerijetko nisu spremni skinuti sve obloge i dozvoliti pregled svih rana. Kao i pri primjeni na rane različitih etiologija, obloga omogućava vlažnu sredinu, održava temperaturu i zaštićuje osjetljivo tkivo. Obloge se obično savjetuje mijenjati svakih 3 do 4 dana čime se održava stabilnost temperature rane, potiče reepitelizacija i smanjuje bolnost. U bolesnika s EB-om savjetuje se primjena primarnih i sekundarnih obloge što omogućava zamjenu sekundarnih obloga bez skidanja primarnih te se time štiti nježno dno rane, manje se izaziva bol, omogućava se primjena terapijskih preparata na primarnu oblogu, ali i pregled okolne kože i rano otkrivanje novonastalih mjehura. Sekundarna obloga upija sekret iz rane te štiti ranu i okolnu kožu. Neke silikonske pjenaste obloge zamišljene su i prikladne kao primarne obloge, no u nekih bolesnika s EB-om mogu se zalijepiti za ranu. U bolesnika s EB-om obilni eksudat iz rane dovodi do maceracije okolne kože i pojave novih rana te je iznimno važno primijeniti oblogu koja će sekreciju dobro upiti, odnosno otkloniti s rane (1). Složenost njege iziskuje dobru pripravnost i poznavanja cjelokupnog psihofizičkog stanja bolesnika, savjetovanje sa stručnjacima iz drugih područja te neprestano educiranje o novim tehnikama njege. Sve to upućuje na činjenicu kako se medicinske sestre koje rade s ovim pacijentima susreću s iznimno zahtjevnim zadatkom koji osim njihove strpljivosti, iziskuje i određeni stupanj empatije jer se radi o području njege koje traži fizičku njegu, ali i podršku, razumijevanje i ohrabrivanje.

Bolesnici s blažim oblicima recesivne distrofične bulozne epidermolize ili s dominantnim oblikom distrofične EB najčešće imaju primarno potrebu za oblogama za rane koje nastaju na koštanim izbočinama (npr. koljena, laktovi, šake). Mnogi mogu podnijeti i ljepljive obloge koje im omogućavaju veću slobodu u igri i pokretu. Za teže oblike distrofične EB kao primarne se obloge najčešće koriste silikonske mrežice te lipidokoloidne obloge. Koža u pojedinim bolesnika tolerira pa bolesnici i preferiraju silikonske pjenaste obloge kao primarnu oblogu, naročito na ranama smještenim na lokalizacijama koje se teže fiksiraju (npr. donji dio leđa).

Pri praćenju bolesnika s EB-om nužno je naglasiti kako je u starijoj životnoj dobi iznimno važan redovit pregled cijele kože, odnosno rana, zbog visoke učestalosti vrlo agresivnih planocelularnih karcinoma. Oni su vodeći uzrok smrti bolesnika, primarno s recesivnom distrofičnom buloznom epidermolizom. Nakon puberteta se stoga savjetuju pregledi svakih tri do šest mjeseci, fotografiranje te po potrebi i ponavljanje biopsija rana koje ne cijele, kako bi se dijagnoza planocelularnog karcinoma što ranije utvrdila (16).

Kod provođenja zdravstvene njege osobe oboljele od bulozne epidermolize treba pripaziti na temperaturu prostorije, jer su skloni pothlađivanju. Kupanje u kadi preporučuje se najmanje jednom tjedno, a tuširanje 3 puta tjedno. Pri ulasku i izlasku iz kade potrebna je pomoć oboljelom. Kod kupanja na dno kade se stavlja plahta, pazeći da se ne nugužva. Voda za kupanje ne smije biti pretopla. U kadu se često dodaje antiseptik, uljne kupke. Koža se ne smije brisati trljanjem nego samo tapkanjem. U slučaju pojave krasta u vlasištu, potrebno je nanjeti ulje, npr. maslinovo, suncokretovo ili svinjsku mast ili sl. Zamotati glavu u ručnik ili gazu te držati 24 sata, te će kruste omekšati te će se lakše skinuti (16).

## **7. UDRUGA OBOLJELIH OD NASLJEDNIH BULOZNIH EPIDERMOLIZA - DEBRA**

U Republici Hrvatskoj 1996. godine osnovano je nacionalno društvo za oboljele od nasljednih buloznih epidermoliza pod nazivom DEBRA. Cilj udruge je međusobno povezivanje i organiziranje pomoći i podrške oboljelima od ovih rijetkih bolesti kao i njihovim obiteljima. Vizija ove udruge glasi: „Društvo bez predrasuda u kojem je unaprijeđena kvaliteta života oboljelih od rijetkih bolesti“.

Kako bi postigla svoj cilj DEBRA provodi aktivnosti usmjerene na unapređenje sustava zdravstvene i socijalne skrbi, razvoja međusektorske suradnje i zagovaranja i lobiranja prava oboljelih od ovih, ali i drugih rijetkih bolesti. Organizacija svoj rad temelji na humanosti, socijalnoj osjetljivosti, entuzijazmu, ravnopravnosti, suradnji i inovacijama.

Cilj djelovanja udruge DEBRA je međusobno povezivanje i organiziranje pomoći oboljelima od bulozne epidermolize radi razmjene iskustava te informiranja o dostignućima u svakodnevnoj njezi i mogućnostima simptomatskog liječenja, pomoć pri snabdijevanju materijalima za svakodnevnu njegu, vitaminima i mineralima te energetske pripravcima koji nadopunjuju bolešću uzrokovanu nedostatnu prehranu, pomoć pri školovanju, pomoć pri liječenju u inozemstvu, osposobljavanje ekspertnog tima koji će pratiti oboljele u našoj zemlji, prikupljanje novčanih i materijalnih sredstava za rad društva i pomoć oboljelima. Kako bi ispunila zadane ciljeve, članovi Udruge često organiziraju brojne aktivnosti poput humanitarnih teniskih turnira, koncerata, tiskanja propagandnih materijala, ali i organizacija raznih tečajeva i simpozija.

Edukacija obitelji te edukacija liječnika specijalista, bolja socijalizacija oboljelih zadaci su koje si je ova udruga postavila. U svojem radu najveće su joj vrijednosti humanost, socijalna osjetljivost, entuzijazam, ravnopravnost te suradnja i inovacije (14).



Slika 5. Logo udruge DEBRA

## **8. INCIDENCIJA NASLJEDNIH BULOZNIH EPIDERMOLIZA NA PODRUČJU DUBROVAČKO-NERETVANSKE ŽUPANIJE**

Kako smo već istaknuli u ovom radu nasljedne bulozne epidermolize spadaju u rijetke bolesti. Rijetke bolesti su prema definiciji one bolesti koje se javljaju na manje od 5 pojedinaca na 10 000 stanovnika. S obzirom na navedeno, točna učestalost ovih bolesti nije poznata. Ipak procjenjuje se kako je učestalost blažih oblika 1 na 50 000, a težih oblika 1:500 000 novorođenih u cijelom svijetu.

Prvi podaci o prevalenciji (broj svih slučajeva neke bolesti na određenom području u određenom vremenskom periodu) nasljednih EB-a bili su utemeljeni na ograničenom broju bolesnika, a ti su se podaci odnosili na Skandinaviju, Sjevernu Irsku, Hrvatsku, Japan te na područje britanske Kolumbije. Prevalencija svih tipova nasljednih EB-a u Norveškoj 1995. bila je 23-42 oboljelih na milijun stanovnika (odnosno dvoje oboljelih na milijun za JEB, deset oboljelih na milijun za DEB, 2.3 oboljelih na milijun za RDEB i 0.7 oboljelih na milijun za RDEB-HS) (17).

Na području Republike Hrvatske od 1996. godine (kada je osnovana Udruga DEBRA) prema podacima Referentnog centra registrirano je otprilike 60 oboljelih. S obzirom na to da Registra za rijetke bolesti još uvijek nema ne možemo znati točan broj oboljelih.

Prema informacijama dobivenim od gore navedenog Referentnog centra na području Dubrovačko-neretvanske županije samo dvije obitelji imaju oboljelog s ovom iznimno rijetkom bolesti.

## 8. ZAKLJUČAK

Nasljedne bulozne epidermolize su skupina koju čine genetski uvjetovane bolesti koje su obilježene osjetljivošću kože, a u pojedinim oblicima i sluznice. Nastankom mjehura i erozija nakon beznačajne mehaničke traume radi se o multisistemske bolesti jer se komplikacije u tih bolesnika javljaju na brojnim organima i organskim sistemima. EB se može klasificirati na tri tipa: EBS, JEB i DEB.

Kako izlječenja za sada nema, terapija se sastoji od pravodobnog prepoznavanja i liječenja komplikacija, a ključnu ulogu ima pravilna njega rana i zaštita kože u čemu iznimno važnu ulogu ima medicinska sestra. Način zbrinjavanja pojedinih rana ovisi o podtipu bolesti, lokalizaciji i izgledu rane, ali i o educiranosti medicinske sestre za provedbu takve terapije. Uz pravilnu njegu rana nužna je i kvalitetna suportivna terapija koja zahtijeva multidisciplinarni pristup te je zato iznimno bitno da medicinska sestra bude aktivan član tima koji sudjeluje u liječenju.

Intenzivan razvoj medicine te molekularna i genetska istraživanja koja su u tijeku otvaraju nove mogućnosti pristupa liječenju ove bolesti. Naime, saznanja o bolesti i mogućim komplikacijama omogućavaju da se predvide problemi, da se djelomično spriječe te da se maksimalno učinkovito liječe.

U Hrvatskoj imamo dobro izobražen tim liječnika (dermatologe, pedijatare i kirurge različitih subspecijalnosti, anesteziologe, stomatologe, oftalmologe, fizijatre i druge), medicinskih sestara i stručnjaka različitih specijalnosti (psihologe, socijalne radnike, defektologe i druge) koji poznaju specifične probleme bolesnika s EB.



## 9. LITERATURA

1. Mačkovič, B., Zdravstvena njega oboljelih od bulozne epidermolize, Zdravstveno veleučilište Zagreb, Zagreb, 2016.
2. Stetoskop.info. Dostupno na: <http://www.stetoskop.info/Bulozna-epidermoliza-1800-c35-sickness.htm?b9> datum pregleda: 05. rujna 2018 g.
3. Lanschuetzer CM, Fine JD. Classification and molecular basis of hereditary epidermolysis bullosa. In: Fine JD, Hintner H, editors. Life with Epidermolysis Bullosa (EB): Etiology, Diagnosis, Multidisciplinary Care and Therapy. Wien:Springer-Verlag. 2009. p. 6-23.
4. Jonkman MF. Hereditary skin diseases of hemidesmosomes. J Derm Science. 1999; 20:103-121
5. Mitsuhashi Y, Hashimoto I. Genetic abnormalities and clinical classification of epidermolysis bullosa. Arch Dermatol Res 2003;295:S29-S33.
6. Darling TN, Bauer JW, Hintner H, Yancey KB. Generalized atrophic benign epidermolysis bullosa. Adv Dermatol. 1997; 13:87-119.
7. Uitto J, Richard G. Progress in epidermolysis bullosa: genetic classification and clinical implications. Am J Med Genet. 2004;131C:61-74.
8. Bart BJ, Gorlin RJ, Anderson VE, Lynch FW: Congenital localized absence of skin and associated abnormalities resembling epidermolysis bullosa: a new syndrome. Arch Dermatol. 1966; 93:296-304.
9. Monk BE, Pembroke AC. Epidermolysis bullosa with squamous cell carcinoma. Clin Exp Dermatol. 1987; 12:373-374.
10. Karaman Ilić M, Povoljni učinak vremenskog usklađivanja elektivnih kirurških zahvata u bolenika s buloznom epidermolizom [disertacija]. Zagreb: Sveučilište u Zagrebu-Medicinski fakultet; 2011.
11. Vodanović M, „Djeca leptiri“ i oralno zdravlje, Zdrav život, 2009; 77:57-58.
12. Fine JD. Muskuloskeletal deformities. In: Fine JD, Hintner H, editors. Life with Epidermolysis Bullosa (EB): Etiology, Diagnosis, Multidisciplinary Care and Therapy. Wien: SpringerVerlag. 2009. p. 177-184.

13. Lipozenčić J. i suradnici, Dermatovenerologija, Zagreb: Medicinska naklada, 2004.
14. Debra.hr Dostupno na: <http://www.debra.hr/wp-content/uploads/2016/02/Bros%CC%8Curaao-nasljednim-EB.pdf> datum pregleda: 05.rujna. 2018 g.
15. Pustišek N., Babić I., Kljenak A., Striber N., Višnjić S., Karmen Ilić M., Rane kod djece i bulozna epidermoliza, Acta Med Croatica, 2012.; 66 (Supl.1) 121-122.
16. Murat-Sušić S, Husar K, Marinović B., Skerlev M, Štulhofer Buzina D, Kljenak A et al, Njega kože i zbrinjavanje rana u bolesnika s nasljednom buloznom epidermolizom, Acta Med Croatica, 2014; 68 (Supl.1): 34-36.
17. Gedde-Dahl TJ, Dupuy BM, Jonassen R, Winberg JO, IA Lamprecht, Olansen B. Junctional epidermolysis bullosa inversa (locus EBR 2A) assigned to 1q31 by linkage and association to LAMC1. Hum. Mol. Genet. 1994; 3(8): 1387-1391.
18. Pavicic Z, Kmet-Vizintin P, Kansky A, Dobric I. Occurrence of hereditary bullosa epidermolyses in Croatia. Pediatr Dermatol. 1990; 7:108-110.

## 10. POPIS KRATICA

BM - Bazalna membrana (eng. basale membrane)

DEB - EB hereditaria dystrophica

EB - bulozna epidermoliza (eng. bullous epidermolysis)

EBS - EB hereditaria simplex

EBS-DM - EBS Dowling-Meara

EBS-K - EBS Koebner

EBS-MD - EBS s mišićnom distrofijom (eng. EBS with muscular dystrophy)

HD – Hemidezmosomi

JEB - EB hereditaria junctionalis

WC - Weber-Cockayne