

"Osobitosti primjene lokalne anestezije u stomatologiji"

Lučić, Marija

Undergraduate thesis / Završni rad

2019

Degree Grantor / Ustanova koja je dodijelila akademski / stručni stupanj: **University of Dubrovnik / Sveučilište u Dubrovniku**

Permanent link / Trajna poveznica: <https://um.nsk.hr/um:nbn:hr:155:382315>

Rights / Prava: [In copyright](#) / [Zaštićeno autorskim pravom.](#)

Download date / Datum preuzimanja: **2024-11-17**



SVEUČILIŠTE U DUBROVNIKU
UNIVERSITY OF DUBROVNIK

Repository / Repozitorij:

[Repository of the University of Dubrovnik](#)



zir.nsk.hr



DIGITALNI AKADEMSKI ARHIVI I REPOZITORIJI

SVEUČILIŠTE U DUBROVNIKU
ODJEL ZA STRUČNE STUDIJE
PREDDIPLOMSKI STRUČNI STUDIJ SESTRINSTVO

MARIJA LUČIĆ

**OSOBITOSTI PRIMJENE LOKALNE ANESTEZIJE U
STOMATOLOGIJI**

ZAVRŠNI RAD

DUBROVNIK, 2019.

SVEUČILIŠTE U DUBROVNIKU
ODJEL ZA STRUČNE STUDIJE
PREDDIPLOMSKI STRUČNI STUDIJ SESTRINSTVO

**OSOBITOSTI PRIMJENE LOKALNE ANESTEZIJE U
STOMATOLOGIJI**

**FEATURES OF APPLICATION OF LOCAL
ANESTHESIA IN STOMATOLOGY**

ZAVRŠNI RAD

KANDIDAT:

Marija Lučić

MENTOR:

Doc.prim.dr.sc.

Dubravka Bartolek Hamp, dr.med.

DUBROVNIK, 2019.

ZAHVALA

Zahvaljujem svojoj mentorici, doc.prim.dr.sc Dubravki Bartolek Hamp na nesebičnoj pomoći, podršci i dostupnosti tokom izrade ovog rada.

Hvala mojoj obitelji na podršci, ljubavi i bodrenju do kraja ovog fakulteta te također što su mi pomogli da ostvarim svoje snove i omogućili da radim i učim ono što volim. Posebna zahvala mom ocu za sve što je napravio za mene tokom ovih godina.

Hvala gosp. Peru Kristiću na podršci i pomoći u izradi anketnog upitnika. Hvala za snagu, strpljenje i povjerenje koje si mi pružao tokom mog školovanja.

Zahvaljujem svojim prijateljima i kolegama na dijeljenim trenucima brige, pruženom prijateljstvu i kolegijalnosti tokom svih godina fakulteta.

Bez vas ovo ne bi bilo moguće.

SAŽETAK

Uvod: Analgezija u stomatologiji čini sastavnicu svakodnevne kliničke prakse, osobito kod zahtjevnijih procedura ili nužne ekstrakcije zuba. U analgeziji se mogu primijeniti inhalacijski, topikalni ili infiltracijski anestetici različitog učinka i dužine djelovanja. Do sada je manje poznato osobno iskustvo stomatološkog bolesnika po primijeni lokalnog anestetika kao i njegovo zadovoljstvo načinom i učinkom primijenjene vrste lokalne anestezije po učinjenom stomatološkom zahvatu.

Cilj istraživanja je utvrditi osobitosti lokalne anestezije u stomatologiji u njihovoj primjeni s obzirom na: 1) Izrečeni zahtjev pacijenta i/ili prijedlog stomatologa, 2) Planiranost intervencije (elektivna ili hitna stomatološka intervencija), 3) način primjene lokalne anestezije, 4) dužinu djelovanja lokalnog anestetika, 5) primjećene neugodne pojave te 6) ocjenjeno ukupno zadovoljstvo pacijenta.

Metode istraživanja: Retrospektivnim istraživanjem je obuhvaćeno 302 stomatološka bolesnika putem anonimne, online ankete na području Dubrovačko-neretvanske županije. Svi ispitanici su pristupili anketi slobodom osobnog odabira o sudjelovanju, a nakon izvršene stomatološke intervencije. Ispitanici su bili odrasle osobe, oba spola i različitih zanimanja. Prikupljeni podaci su prikazani grafički, kao učestalost događaja na ukupan broj ispitanika i izraženi u postotku (%) te tako uspoređivani i interpretirani. Statistički značajna razlika je prihvaćena nakon statističke obrade (Fisher-exact test) uz varijablu p manju od 0.05.

Rezultati: Pokazali su koliko su ljudi zadovoljni, odnosno nezadovoljni načinom primjene, djelovanjem i dužinom djelovanja lokalne anestezije u stomatologiji.

Diskusija: U istraživanju smo zapravo potvrdili da se stomatološki zahvati u današnjici rijetko izvode bez analgezije što nam pokazuje koliko je ugodno pacijentu tokom zahvata, kao i stomatologu. Iz istraživanja možemo izvući zanimljiv podatak, naime koliko je zapravo nizak prag boli ispitanika kad se dovodi u pitanje stomatologija, pošto se preko 90 % odluči za primjenu anestetika.

Zaključak: Iz dobivenih rezultata našeg istraživanja vidljivo je jedno općenito zadovoljstvo stomatoloških bolesnika sa dosadašnjim iskustvima nakon primijenjene lokalne anestezije tijekom stomatološke intervencije kao i razumijevanje i prihvaćanje popratnih manjih neželjenih učinaka koje su bile rijetke i eventualno se dogodile tokom lokalne anestezije.

Ključne riječi: lokalna anestezija, stomatologija, komplikacije, zadovoljstvo bolesnika.

ABSTRACT

Introduction: Dental analgesia is a component of everyday clinical practice, especially in demanding procedures or necessary tooth extraction. Analgesics may employ inhaled, topical or infiltrating anesthetics of varying effect and duration of action. So far, the familial experience of a dental patient is less known by applying local anesthetic as well as his satisfaction with the way and effect of the applied local anesthetic type by dental procedure.

The aim of the research is to determine the peculiarities of local anesthesia in dentistry in their application regards to: 1) By patient's request and / or proposal of dentist, 2) planned intervention (elective or emergency dental intervention), 3) local anesthesia application, 4) local anesthetic, 5) observed unpleasant occurrences, and 6) total patient satisfaction.

Methods of research: Retrospective study included 302 dental patients through anonymous, online survey in the area of Dubrovnik-Neretva County. All respondents have accessed the survey with the freedom to choose their own participation and after dental intervention. Respondents were adults, bought gender and diferent occupations. Collected numeric data are displayed in graphs as frequency of occurrence and expressed in percentage (%) and so compared and interpreted. A statistically significant difference is accepted after the statistical processing (Fisher-exact test) if the variable p was less then 0.05.

Results: They showed how satisfied and dissatisfied people are with the way in which they are applied, the action and duration of local anesthesia in dentistry.

Discussion: In the study, we have actually confirmed that dental surgery in today is rarely performed without analgesia, which shows us how pleasant the patient is during the procedure as well as the dentist. From the research we can draw interesting information, namely how low the threshold of pain is when dentistry is questioned, as over 90% decide on anesthetic application.

Conclusion: The results of our research show a general satisfaction of dental patients with previous experience of using local anesthesia during dental interventions as well as understanding and acceptance of side-effect side effects that were rare and possibly occurred during local anesthesia.

Key words: local anaesthesia, stomatology, complication, patient satisfaction.

SADRŽAJ

UVOD	1
Povijesni razvoj lokalnih anestetika	1
Kemijaska svojstva lokalnih anestetika	2
Mehanizam djelovanja lokalnih anestetika	3
Pripravci lokalnih anestetika i njihovo doziranje.....	3
Neželjene reakcije na lokalne anestetike	5
Toksični učinci na središnji živčani sustav	6
Toksični učinci na srcu	6
Toksični hematološki učinci.....	6
Alergijska reakcija.....	7
Vazovagalna reakcija	7
Infekcija	7
INSTRUMENTARIJ ZA LOKALNU ANESTEZIJU	8
Štrcaljka	8
Igla	12
Ampula lokalnog anestetika	14
Dodatni instrumentarij.....	16
Topikalni antiseptik.....	16
Topikalni anestetik	16
Aplikator	17
Sterilna gaza	18
Hemostat.....	18
TEHNIKE LOKALNE ANESTEZIJE U GORNJOJ I DONJOJ ČELJUSTI	19
Infiltracijska anestezija	19
Tehnike lokalne anestezije u gornjoj čeljusti	22
Tuberska anestezija ili stražnji gornji alveolarni blok.....	22
Srednji gornji alveolarni blok.....	23
Infraorbitalna anestezija ili prednji gornji alveolarni blok.....	24
Blok nazopalatinalnog živca	25
Prednji i srednji gornji alveolarni blok.....	26
Maksilarni blok	27
Tehnike lokalne anestezije u donjoj čeljusti.....	28

Anestezija ili blok donjeg alveolarnog živca	28
Provodna anestezija bukalnog živca.....	30
Provodna anestezija mentalnog i incizalnog živca	31
Gow-Gatesov mandibularni blok.....	31
Vazirani-Akinosijev mandibularni blok.....	32
DODATNE TEHNIKE LOKALNE ANESTEZIJE	32
Kompjutorski kontrolirani sustavi za administraciju lokalne anestezije	32
Sedacija.....	32
Elektronička lokalna anestezija	33
CILJ ISTRAŽIVANJA	34
METODE ISTRAŽIVANJA.....	34
Instrumenti.....	34
REZULTATI.....	35
RASPRAVA.....	42
ZAKLJUČAK	44
LITERATURA.....	45
PRILOG	47
Anketni upitnik.....	47

UVOD

Otkriće lokalnih anestetika i njihova primjena u nebrojenim stomatološkim ordinacijama širom svijeta pripada jednom od najvećih otkrića u medicini. Danas je u dentalnoj medicini moguće gotovo sve zahvate učiniti bezbolnim, budući da je na raspolaganju čitav niz novih tehnika lokalne anestezije, što je omogućilo potpunu analgeziju, s malo rizika za nastanak komplikacija. Poznato je da tehnike lokalne anestezije u stomatologiji dijelimo na tri skupine i to na topikalnu, infiltracijsku i provodnu anesteziju.

Povijesni razvoj lokalnih anestetika

Poznato je da je sam naziv „lokalna anestezija“ prvi upotrijebio James Young Simpson u članku koji je publiciran 1848., dvije godine prije nego što je Holmes predložio upotrebu riječi anestezija kako bi opisao učinak dobiven postupkom primjene etera.

1856. godine je stomatolog Francis JB u Philadelphiji vršio ekstrakciju zuba primjenom električne energije uz koju je primijetio manju bolnost za bolesnika. Pri tome je jedan kraj žice bio pričvršćen za stomatološka kliješta, a drugi dio na negativni pol baterije. Bolesnik je u trenutku vađenja zuba držao „metalnu ručku“ koja je bila pričvršćena na pozitivni pol strujnog kruga. Dvije godine kasnije je stomatolog Snape J iz Londona objavio kako je bezbolno ekstrahirao više od 150 zuba uz pomoć električne energije kojom je postigao anesteziju živca odgovornog za prenošenje boli do zuba koji se vadio. Anestezija smrzavanjem također se primjenjivala, pa je tako Barron Larrey koji je ujedno bio i glavni Napoleonov kirurg, pri povlačenju iz Moskve shvatio da pacijente manje boli amputacija ako su im noge bile smrznute. Eter u spreju je 1866. primijenio engleski liječnik Benjamin Ward Richardson. Uz pomoć eterskog spreja je mogao anestezirati različite dijelove tijela. Richardson je također bio poznati kao konstruktor jednog od prvih specijaliziranih instrumenata za ekstrakciju zuba. Zopher Jayne, liječnik iz Illinoisa napravio je prvu pravu hipodermnu iglu 1841. godine, a nešto kasnije (1853. godine) ju je usavršio francuski veterinar Charles Gabriel Pravaz, ali ni jedna ni druga nisu mogle penetrirati u kožu, već je kožu prvo trebalo penetrirati. Tek je 1860. godine engleski kirurg Alexander Wood konstruirao iglu koja se mogla pričvrstiti na štrcaljku. Budući da je A. Wood bio zainteresiran za liječenje neuralgije, smatrao je da bi morfij bio učinkovitiji ako bi se injicirao blizu živca. Zbog tog se razloga A. Wood smatra glavnim začetnikom injiciranja lokalne anestezije putem igle[1].

Hall RJ i Halsted WS počeli su 1985. godine upotrebljavati kokain tako da su sami na sebi injicirali 4 %-tne otopine kokaina u srednji dio podlaktice. Ustanovili su kako je došlo do gubitka osjeta u cijelom području niže od mjesta uboda. Halsted WS je također injicirao kokain blizu mandibularnog živca i u roku četiri minute došlo je do potpune anestezije ne samo jezika nego i svih struktura od medijalne linije do ramusa mandibule. 1922.godine odnosno šest mjeseci prije smrti dr.Halsted WS je od Nacionalnog dentalnog udruženja nagrađen kao izumitelj lokalne anestezije. U drugom i trećem desetljeću našeg XXI stoljeća Braun, Kappis, Finsterer, Hackenbruch, Dogliotti razvili su postupke provodne anestezije do najsavršenije istančanosti. Pritom se je značenje i važnost provodne i lokalne anestezije posebice iskazala u Drugom svjetskom ratu, u ratovima i vojnim sukobima nakon njega, te nedavno u našem Domovinskom ratu[7].

Kemijska svojstva lokalnih anestetika

Molekule svih lokalnih anestetika koji se klinički koriste sastoje se od triju dijelova: lipofilnog (aromatskog), hidrofilnog (amino) i intermedijalnog lanca koji povezuje ta dva dijela. „Ovisno o tome veže li se intermedijalni lanac s pomoću aminoesterske ili amidne veze dijele se u dvije skupine: esterske i amidne lokalne anestetike (Tablica 1).“ (Citat: Gabrić D. Lokalna anestezija u dentalnoj medicini,2015). Te se dvije skupine međusobno razlikuju po farmakološkim osobinama. Najjednostavniji način kako zapamtiti kojoj skupini pripadaju pojedini lokalni anestetici jest po slovu „i“ koje se kod amidnih lokalnih anestetika nalazi prije nastavka –kain,kao npr.lidokain,prilokain itd[1].

Amidni	Esterski
bupivakain	benzokain
etidokain	kloroprokain
levobupivakain	kokain
lidokain	prokain
mepivakain	tetrakain
prilokain	
ropivakain	

Tablica 1. Podijela lokalnih anestetika prema kemijskoj strukturi na amidnu i estersku grupu (Preuzeto iz Gabrić D. Lokalna anestezija u stomatologiji, 2015, str. 8.)

Mehanizam djelovanja lokalnih anestetika

Osnovni mehanizam djelovanja lokalnih anestetika jest blokada natrijskih kanala ovisnih o naponu. Lokalni anestetici blokiraju provođenje impulsa smanjenjem ili prevencijom velikog prolaznog povećanja permeabilnosti podražljive membrane na natrij koji normalno nastaje depolarizacijom membrane. Kako se učinak anestetika u živčanome vlaknu progresivno razvija, prag za ekscitaciju se postepeno povećava, brzina rasta akcijskog potencijala pada, provođenje impulsa se usporava i produžuje se refraktarno razdoblje. Progresivno djelovanje anestetika rezultira njegovim vezivanjem na sve više i više natrijevih kanala. Osjetljivost pojedinih živčanih vlakana ovisi o veličini molekule lokalnog anestetika tj. njenom promjeru i građi. Tako lokalni anestetik djeluje prije svega na senzorna živčana vlakna, jer su najtanja. Međutim, podražljivost mogu izgubiti i deblja motorna vlakna. Dokle god je 70 % natrijevih kanala inhibirano, akcijski je potencijal u tome čvoru snižen i prijenos je onemogućen[1].

Stupanj blokade koji nastaje nakon primjene određene koncentracije lokalnog anestetika ovisi o načinu i aktivnosti stimulacije samog živca. Stoga je živac u stanju odmaranja puno manje osjetljiv na učinak lokalnog anestetika nego onaj koji se učestalo stimulira. Mnoga su istraživanja pokazala da je blokada propagacije akcijskog potencijala funkcija frekvencije depolarizacije, što podupire zaključak da je otvoreno „stanje“ natrijeva kanala primarno ciljno mjesto molekule lokalnog anestetika[1].

O svojstvima anestetika ovisi vrijeme djelovanja. Možemo ih podijeliti na sljedeći način: anestetici kratkog djelovanja (20-45 minuta) – prokain i kloroprokain; anestetici srednje dugoga djelovanja (60-120 minuta) – lidokain, mepivakain i prilokain; anestetici dugoga djelovanja (400-450 minuta) – tetrakain, bupivakain, ropivakain i levobupivakain. Bitan čimbenik za duljinu djelovanja jest sposobnost anestetika za vezanje za protein, što je ona duže vezana za njega, a time će i djelovanje anestetika biti dulje[1].

Pripravci lokalnih anestetika i njihovo doziranje

Pripravci lokalnih anestetika koji se u svijetu najšire koriste su: prokain, lidokain, bupivakain i tetrakain. U dentalnoj medicini to su najčešće artikain, lidokain, levobupivakain, mepivakain i prilokain. Lokalni anestetici namijenjeni parenteralnoj uporabi u dentalnoj medicini dolaze u promet u ampulama od 1,7 i 1,8 mL[1].

Lidokain (Xylocain) jest aminoetilamid i prototip je amidnih lokalnih anestetika. Lidokain ostvaruje bržu, intezivniju, dugotrajniju i opsežniju anesteziju nego jednaka količina i koncentracija prokaina. Lidokain se brzo apsorbira nakon parenteralne primjene, kao i iz probavnog i respiratornog sustava. Osim preparata lidokaina koji se upotrebljavaju u obliku injekcija, postoje i preparati koji se rabe topikalno za sluznice ili kožu. Djelovanje nastupa već nakon 2-3 minute. Za rutinski dentalni postupak najčešće se primjenjuju 2 %-tne otopine. Maksimalna pojedinačna doza lidokaina s vazokonstriktorom za odrasle i djecu iznosi 7,0 mg/kg tjelesne mase. Ukupno primijenjena količina ne smije prijeći 300 mg. Lidokain je jedini amidni anestetik koji se upotrebljava i za površinsku/topikalnu primjenu. Može se primijeniti u obliku spreja, gela, otopine, flastera, masti ili aerosola[1].

Artikain je amidni lokalni anestetik sličan lidokainu po svom djelovanju, ali se brže metabolizira zahvaljujući esterskom lancu u svojoj strukturi. Iako pripada amidnoj skupini, njegovo djelovanje prestaje razgradnjom esterskog lanca. Brza hidroliza esterskog lanca pomaže u smanjenju toksičnosti nastale nakon apsorpcije s mjesta primjene. To znači da se može primjeniti više anestetika tijekom zahvata, a da se ne postigne toksična razina u krvi. U dentalnoj medicini se upotrebljuje 4 %-tna otopina s vazokonstriktorom ili bez njega u razrjeđenju od 1 : 100 000 i 1 : 200 000. U malom postotku pacijenata kao komplikacija nakon primjene artikaina pojavljuje se parestezija[1].

Mepivakain je amidni derivat ksilidina. Sličan je lidokainu po farmakološkim obilježjima, anestetskim sposobnostima, kao i toksičnošću. Rabi se kao 2 %-tna ili 3 %-tna otopina s vazokonstriktorom ili bez njega. Maksimalna je preporučena doza 6,6 mg/kg tjelesne mase. Ukupno primijenjena količina ne smije prijeći 400 mg[1].

Bupivakain kao i levobupivakain kemijski je sličan lidokainu, umjesto amina postranični lanac sadržava butil-piperidin. Jako je učinkovit i ima dugotrajni anestetski učinak. Osim dugotrajnosti, veća sklonost senzoričkoj nego motoričkoj blokadi pridonijela je popularnosti upotrebi bupivakaina kao sredstva izbora pri epiduralnoj i postoperativnoj analgeziji. U dentalnoj se medicini rabi 0,5 %-tna otopina. Maksimalna preporučena doza iznosi 1,3 mg/kg tjelesne mase, dok se ukupno primijenjena doza ne smije prijeći 150 mg bupivakaina, a, prema nekim autorima, ta granica iznosi 90 mg. Primjena bupivakaina se ne preporučuje u djece i osoba koje su sklone samoozljeđivanju (ugriz za obraz, jezik i sl.) [1].

Prilokain je amidni derivat toluidina. Manje je potentan i toksičan od lidokaina. Pri ukupnoj primijenjenoj dozi većoj od 400 mg može doći do pojave cijanoze. Uzrok tomu leži u

metaboličkom produktu, orto-toluidinu, koji je induktor methemoglobinemije. Dolazi do smanjenja kapaciteta prijenosa kisika u krvi pa je zbog toga kontraindiciran u pacijenata sa smanjenom oksigenacijom krvi. Također bi ga trebalo izbjegavati u osoba koje u terapiji uzimaju paracetamol ili fenacetin jer ti lijekovi uzrokuju povećanje razine methemoglobina[1].

Ropivakain je 2-3 puta manje topljiv u lipidima, ima manji volumen distribucije i kraće poluvrijeme izlučivanja od bupivakaina. U dentalnoj medicini se rabi 0,75 %-tna otopina ropivakaina te je anestetik izbora kod dugotrajnih zahvata u pacijenata s kontraindikacijom za primjenu vazokonstriktora[1].

Prokain je aminoester, prvi sintetički lokalni anestetik čiji nastanak i prva uporaba se spominju još od 1905. godine. U današnje vrijeme nadomješten je novijim preparatima pa se njegova uporaba svela na infiltracijsku anesteziju i povremeno u dijagnostičke svrhe blokade živaca[1].

Tetrakain je aminoester dugoga djelovanja. Moguća je povećana sustavna toksičnost jer se metabolizira sporije od ostalih uobičajenih esterskih lokalnih anestetika. Trenutačno se uvelike primjenjuje u sporadičnim situacijama kad je potrebna dugotrajna anestezija. Pronalaskom bupivakaina tetrakain se danas rijetko primjenjuje i za blokade perifernih živaca zbog velikih doza koje su često potrebne, sporoga djelovanja i potencijalne toksičnosti[1].

Neželjene reakcije na lokalne anestetike

Neželjene reakcije lokalnih anestetika možemo podijeliti na toksične i alergijske reakcije. Toksične reakcije čine 90 % svih reakcija na lokalne anestetike[1].

Intoksikacija lokalnim anestetikom je rijetka, ali zato ozbiljna komplikacija i ukoliko se nije na vrijeme prepoznala može završiti s kobnim posljedicama. Posljedice ovise o toksičnosti lijeka, primijenjenoj dozi, mjestu uboda, primijenjenoj dozi i brzini primjene, kao i o fizičkom stanju pacijenta poput dobi, medicinskog stanja i trudnoće. Uzrok nastanka takvih za život kobnih posljedica jest dosezanje visoke neprimjerene koncentracije lokalnih anestetika u sustavnom krvotoku. Ono se može dogoditi zbog nehotične infiltracije anestetika u krvnu žilu, svojstva samog anestetika, povećane prokrvljenosti područja u koje se uštrcava anestetik kao i ukupno primijenjene količine lijeka. Najznačajnije sustavne reakcije su one

kardiovaskularnog i središnjeg živčanog sustava, ali teoretski mogu biti u bilo kojem organu ovisnom o živcu ili mišiću[1].

Toksični učinci na središnji živčani sustav

Nakon apsorpcije lokalni anestetici prvo uzrokuju stimulaciju središnjeg živčanog sustava, stvarajući tremor i nemir koji može prijeći u konvulzije. Stimulacijska faza može biti kratka ili se čak pojaviti usporedno s fazom depresije. Uzrok se nalazi u inhibiciji kortikalnih inhibicijskih puteva, čime se omogućuje nesmetana aktivnost ekscitacijskih neuralnih puteva. Najviše se koncentracije postižu u području amigdale, koja kao dio limbičnog sustava obavlja funkciju koordinacije podražaja. Posljedice su klonično-tonični grčevi koji sličje epileptičnom napadaju. Pri tome dolazi do neprirodnog povećanja protoka krvi u mozgu što može izazvati edem mozga. Sami epileptoidni grčevi ometaju respiraciju pa uzrokuju hipoksiju. Posljedica može biti oštećenje ili prestanak rada srca te oštećenje mozga. Faza depresije pojavljuje se pri visokim koncentracijama anestetika u krvi, koja djeluje na suprakortikalne i supramedularne centre. Očituje se suženjem ili gubitkom svijesti kao i gubitkom govora. Zbog depresije medularnih središta dolazi i do depresije kardiovaskularnog i respiratornog sustava. Pojavljuju se bradikardija, usporeno disanje, pad tlaka i na kraju srčani arest. Ovisno o mjestu aplikacije i ulaska lokalnog anestetika u organizam, toksični simptomi mogu nastati praktički trenutačno ili unutar 20-30 minuta nakon njihove primjene [1].

Toksični učinci na srcu

Kardiovaskularni učinci lokalnog anestetika rezultat su dijelom izravnih učinaka ovih lijekova na srce te neizravnih učinaka koji su posljedica djelovanja na središnji živčani sustav. Svi učinci dovode do depresije rada srca. Lokalni anestetik reducira električnu provodljivost, kontraktilnost i podražljivost srca, preko blokada prvotno natrijevih kanala, a moguće su pri visokim koncentracijama i blokade kalcijevih kanala. Pri brznoj aplikaciji može doći do potpunog atrioventikularnog bloka i nastupiti smrt[1].

Toksični hematološki učinci

Pri visokim dozama prilokaina može doći do stvaranja methemoglobina iz hemoglobina, prvenstveno radi akumulacije oksidirajuće tvari o-toluidina, metabolita prilokaina. Bolesniku koji ima visoku razinu methemoglobina u krvi izgleda cijanotično, a njegova boja krvi je boje čokolade. Intravenskom primjenom reducirajućih tvari (metilensko modrilo ili askorbinska kiselina) methemoglobin se brzo pretvara u hemoglobin[1].

Alergijska reakcija

Alergijske reakcije na lokalne anestetike su rijetkost i češće su kod esterskih lokalnih anestetika koji se danas rijetko primjenjuju. Paraminobenzojeva kiselina koja nastaje hidrolizom esterskih anestetika smatra se glavnim alergenom. Antigen također može biti i neki dodatak otopini lokalnog anestetika kao što je antioksidans i konzervans. Alergija na adrenalin nije moguća[1].

Vazovagalna reakcija

Kod nekih pacijenata pri samom pogledu na injekcijsku iglu i instrumente dolazi do vazovagalne reakcije. Ona nije povezana s lokalnim anestheticima a niti s alergijskom reakcijom. Kod vazovagalne reakcije bolesnik je oznojan, blijed, bradikardan ili tahikardan, teško diše i osjeća mučninu. Potrebno ga je podići u položaj s blago uzdignutim nogama, a zahvat odgoditi za drugi put[1].

Infekcija

Infekcija je kod primjene lokalne anestezije danas vrlo rijetka. Izvor infekcije može biti sa strane bolesnika (već prisutna upala na mjestu injiciranja lokalnog anestetika, upalnog stanja kože i sl.) i/ili sa strane instrumenata za primjenu lokalne anestezije. Budući da se danas koriste jednokratne igle i štrcaljke taj drugi momenat je gotovo eliminiran, ali ne i isključen.. Upala može ostati lokalizirana, no nesterilni će anestetik infiltrirati okolna meka tkiva, sluznicu, kost i zube, najčešće difuzijom i ekspanzijom. Dakle, uzrok su nesterilne igle ili otopina lokalnih anestetika. Terapija su antibiotici, a kod stvaranja apscesa incizija te drenaža **Pogreška! Izvor reference nije pronađen..**

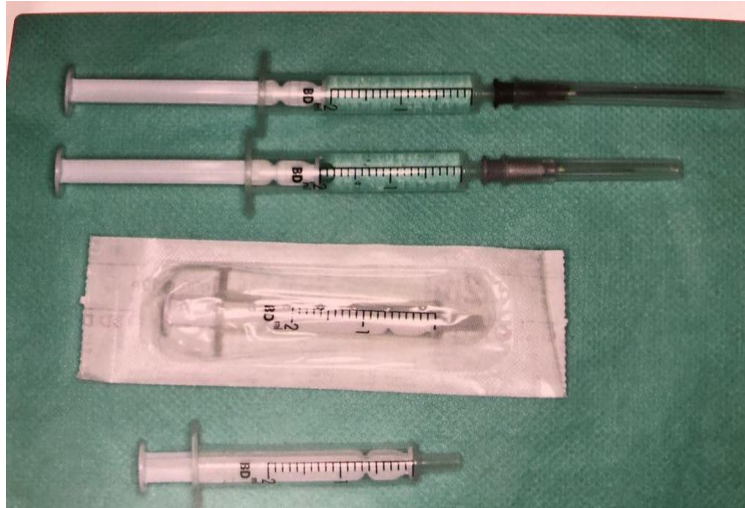INSTRUMENTARIJ ZA LOKALNU ANESTEZIJU

Štrcaljka

Štrcaljka je dio osnovnog instrumentarija koji služi kao sredstvo prijenosa tekućine lokalnog anestetika. Postoje četiri osnovne vrste štrcaljki koje se danas upotrebljavaju: jednokratne, višekratne, takozvane sigurne ili sigurnosne štrcaljke i štrcaljke u sklopu kompjutorski kontroliranih sustava za provođenje lokalne anestezije. Zahtjevi koje štrcaljke rabljene u dentalnoj medicini moraju zadovoljavati su:

- 1) Dugotrajnost i sposobnost podnošenja ponovljenih sterilizacija za višekratne štrcaljke te sterilna pakiranja za jednokratne štrcaljke,
- 2) Mogućnost uporabe ampula lokalnog anestetika i tipova igala različitih proizvođača pri pripremi štrcaljke za upotrebu,
- 3) Prihvatljiva cijena,
- 4) Jednostavne i lagane za rukovanje,
- 5) Mogućnost efikasne aspiracije.

Jednokratne plastične štrcaljke dostupne su u različitim veličinama i uglavnom se upotrebljavaju za intramuskularnu i intravensku primjenu lijekova, ali i za intraoralno injiciranje lokalnog anestetika u dentalnoj medicini (Sl.1). Tekućina lokalnog anestetika, za ovaj tip štrcaljki, se najčešće navlači iz staklenih ampula (Sl.2). Kod upotrebe takvih štrcaljki se pri aspiraciji potrebno koristiti objema rukama jer nemaju mehanizam za aspiraciju: jednom se rukom pridržava štrcaljka, a drugom povlači plastični klip u suprotnome smjeru. Prednosti jednokratnih štrcaljki su sigurno sterilno pakovanje, niska cijena, nema ponovne upotrebe te su lagane što omogućuje bolji taktilni osjet pri injiciranju. Nedostatci su otežana aspiracija, potreba navlačenja tekućine lokalnog anestetika u štrcaljku, prilikom čega postoji mogućnost njegove kontaminacije. Poteškoću također čini i spoj igle i štrcaljke koji je obično bez navoja pa postoji mogućnost odvajanja igle prilikom infiltracije lokalnog anestetika uzrokovane otporom tkiva. Prije uštrcavanja anestetika, potrebno je istisnuti zrak. Važno je znati da svako ubrizgavanje zraka u tkivo može izazvati komplikacije[1].



Slika 1. Jednokratna plastična štrcaljka



Slika 2. Staklene ampule lokalnog anestetika

Višekratne štrcaljke ili tzv. Karpul-štrcaljke mogu biti plastične ili metalne, aspirirajuće ili samoaspirirajuće te postoje u različitim konstrukcijskim oblicima. Tekućina lokalnog anestetika za taj tip štrcaljki nalazi se u posebno izrađenim ampulama koje se poput uloška umeću u štrcaljku (Sl. 3). Danas uglavnom sve tzv. Karpul-štrcaljke imaju mogućnost aspiracije. Aspiraciju omogućuje oštar vršak klipa (Sl.4). Ako je aspiracija pozitivna, vidljiva je krv u umetnoj ampuli. Ovakav tip štrcaljki primjeren je za svakodnevnu upotrebu u dentalnoj medicini, s obzirom da su istraživanja pokazala kako većina stomatologa ne aspirira prije injiciranja lokalnog anestetika. Samoaspirirajuće karpul-štrcaljke omogućuju sasvim sigurnu primjenu anestetika kroz ponovljene aspiracije u tijeku injiciranja tekućine lokalnog

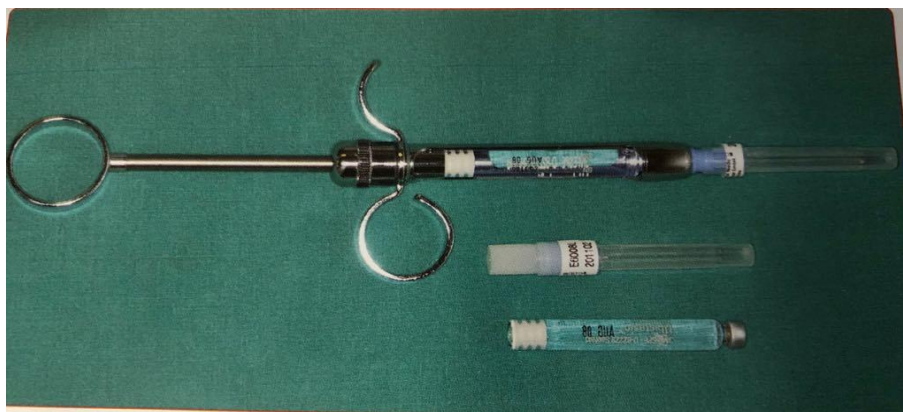anestetika. Plastične Karpul-štrcaljke mogu se sterilizirati u autoklavu te kemijski sterilizirati radi višekratne upotrebe. Nedostatak tzv.karpul-štrcaljki je visoka cijena[1].

Štrcaljke za intraligamentarnu primjenu lokalnog anestetik to jest tlačne štrcaljke omogućuju svladavanje velikog otpora tkiva i injiciranje malih, precizno određenih doza anestetika (0,2 mL po pritisku) u područje periodontalnog ligamenta. Preporučuje se deponirati 0,2 mL svako 20 sekundi. Ranije su imale oblik pištolja, a danas imaju oblik penkale koja potpuno prekriva umetnutu ampulu anestetika (sl.5) čime je pacijent zaštićen od rasipanja stakla unutar usne šupljine nakon iznenadnog pucanja umetnute ampule. Za ovaj tip štrcaljki upotrebljuju se vrlo tanke igle pričvršćene navojima na štrcaljku. Nedostatci su mogućnost prebrzog injiciranja lokalnog anestetika te visoka cijena[1].

Mlazne štrcaljke ili jet injektori funkcioniraju tako da se tekućina lokalnog anestetika pod vrlo visokim tlakom potiskuje kroz mali otvor na modificiranoj štrcaljci i na taj način prodire kroz intaktnu kožu i sluznicu. Takve su štrcaljke također kalibrirane na određenu količinu lokalnog anestetika pri aplikaciji (0,01-0,2 mL). Aplikacija je ograničena na područje pričvršne gingive. Mlazne se štrcaljke uglavnom upotrebljavaju za postizanje topikalne anestezije prije penetracije igle na klasičnoj štrcaljci, ali se upotrebljavaju i za anesteziju palatinalne sluznice. Važno je naglasiti da mlazne štrcaljke nisu adekvatna alternativa klasičnim štrcaljkama s iglom za postizanje efikasne anestezije pulpe pa se stoga uvijek rabe u kombinaciji s infiltracijskom i provodnom anestezijom. Nedostatci su neugodan pacijentov osjećaj pri aplikaciji, mogućnost laceracije sluznice, mogućnost oštećenja periodontalnog tkiva, postinjekcijska nelagoda te visoka cijena[1].

Sigurnosne štrcaljke posebna su vrsta modernijih štrcaljki koje mogućnost ozljede, odnosno ubod iglom,bilo pacijenta bilo stomatologa, smanjuju na minimum. Lagane su,jednostavne za upotrebu, najčešće jednokratne, samoaspirirajuće i praktično potpuno sigurne od mogućnosti uboda kontaminiranom iglom. Izgledom najviše sličje Karpul-štrcaljci[1].

Najsuvremeniji tip štrcaljki su one modificirane za kompjutorski kontroliranu primjenu lokalnog anestetika i nalaze se u sklopu istog sustava[1].



Slika 3. Višekratna karpul-štrcaljka s pripadajućom ampulom i iglom



Slika 4. Oštar vršak klipa karpul-štrcaljke



Slika 5. Štrcaljka za intraligamentarnu anesteziju

Igla

Većina igala koje se upotrebljavaju u stomatologiji su jednokratne i izrađene od nehrđajućeg čelika. Mogu biti izrađene i od platine te legura iridij-platina i rutenij-platina. S obzirom na to da je igla najopasniji dio instrumentarija za lokalnu anesteziju, potrebno je oprezno rukovanje i dobro poznavanje obilježja pojedinih vrsta igala kako bi se odabrala najpogodnija, ovisno o tehnici i području koje treba anestezirati. Dvije su osnovne vrste igala: jednokratne plastične štrcaljke koje se fiksiraju nabijanjem na štrcaljku i igle za Karpul-štrcaljke, koje se fiksiraju navijanjem (Sl.6). Obje su skupine dostupne u različitim promjerima i dužinama. Igle za karpul-štrcaljku se razlikuju izgledom od igala za plastičnu štrcaljku. One imaju dva kraja, jedan koji penetrira u tkivo i drugi koji omogućuje sidrenje igle u gumenoj dijafragmi umetnute ampule lokalnog anestetika pri fiksaciji navijanjem. Oznaka promjera igle (engl. gauge) označuje unutrašnji promjer lumena igle tako da veći broj oznake podrazumijeva manji promjer igle. Veličine koje se upotrebljavaju u dentalnoj medicini su od 23 do 30 ovisno o primjenjenoj tehnici i području koji se anestezira. Rezultati velikog broja kliničkih studija su pokazali da pacijenti ne mogu međusobno razlikovati igle pri penetraciji kroz tkivo s obzirom na njihov promjer. Upravo zato se preporučuje uporaba igala većega promjera u područjima visoke vaskularizacije i kad igla prolazi duži put kroz tkivo, primjerice kod blokova u gornjoj i donjoj čeljusti. Prema navedenome igle većega promjera imaju više prednosti nad iglama manjega promjera[1]. Među najznačajnijim prednostima su sljedeće:

- 1) Manji stupanj defleksije pri prolasku u tkivo,
- 2) Veća preciznost pri inserciji, a time i veća stopa uspješnosti postignute anestezije,
- 3) Puno manja mogućnost loma igle,
- 4) Lakša aspiracija krvi ako se vršak igle nalazi u krvnoj žili,
- 5) Manji tlak potreban za aspiraciju[1]

Defleksija je pojava koja nastaje kao posljedica resultantnih sila na koso rezan i ekscentrično postavljen vršak igle pri penetraciji i pomicanju igle kroz tkivo. Manji promjer i veća dužina igle pogoduju većoj defleksiji. Tehnika koja reducira defleksiju igle naziva se tehnikom rotacijske insercije i označuje rotaciju štrcaljke, a time i igle, pri penetraciji u tkivo u rotacijskim pokretima sličnima onima koji se primjenjuju kod instrumentacije korijenskog kanala u endodonciji ili pri akupunkturnim tehnikama[1].



Slika 6. Igle za jednokratne plastične štrcaljke i igle za Karpul-štrcaljke

Razlikuju se dvije vrste igala s obzirom na dužinu: dugačke i kratke. Postoje i ultrakratke igle, uglavnom oznake 30. Dužina kratkih igala iznosi 20 mm, a dugih 32 mm. Bitno je znati da insercija igle u tkivo nikad ne smije biti do spojišta igle s dijelom za fiksaciju na štrcaljku jer je to najslabiji dio igle gdje najčešće nastaju lomovi. Duže se igle rabe kod svih vrsta provodnih anestezija, kraće kod infiltracijske anestezije, a ultrakratke za anesteziju palatinalne sluznice i u dječjoj stomatologiji. Univerzalna igla kojom se je moguće koristiti se kod svih tehnika lokalne anestezije, je duga igla oznake 25. Preporuke za uporabu pojedinih igala, ovisno o tehnici lokalne anestezije, prikazane su u tablici 2[1].

Debljine igle (Engl. gauge)	Dužina igle	Tehnika
25	duga	Infraorbitalna anestezija, maksilarni blokovi, provodna anestezija na n.alveolaris inferior, Gow-Gatesov mandibularni blok, Vazirani-Akinosijev blok
25	kratka	Tuberska anestezija
27	kratka	Infiltracijska anestezija, srednji gornji alveolarni blok, prednji i srednji gornji alveolarni blok, provodna anestezija na n.bukalis, infiltracija zbog hemostaze, intraligamentarna anestezija, intraosealna anestezija, intraseptalna anestezija, intrapulpna anestezija
30	ultrakratka	Anestezija palatinalne sluznice, infiltracijska anestezija u djece

*Tablica 2. Preporučene vrste igala ovisno o odabiru tehnike lokalne anestezije
(Preuzeto iz Gabrić D, Lokalna anestezija u stomatologiji, 2015, str. 35)*

Iglu je potrebno zamijeniti novom nakon najviše 3-4 penetracije kroz tkivo jer vrh igle postaje tup, što penetraciju kroz tkivo čini traumatičnom, bolnom i pojačanom postinjekcijskom nelagodom. Ne preporučuje se promjena smjera igle kada se ona već nalazi u tkivu, nego je iglu potrebno gotovo potpuno izvući i tek tada promijeniti smjer. Na taj se način smanjuje mogućnost nastanka loma igle. Neposredno nakon upotrebe igla se zatvara za to predviđenim poklopcem kako ne bi došlo do slučajnog uboda kontaminiranom iglom, bilo pacijenta bilo terapeuta. Najsigurniji način zatvaranja igle jest takozvanom tehnikom sakupljanja poklopca ili s pomoću držača poklopca igala. Igle se nakon upotrebe odlažu u posebne kontejnere za oštar kontaminirani materijal[1].

Ampula lokalnog anestetika

Postoje dvije vrste ampula u koje se pakira tekućina lokalnog anestetika, jedna iz kojih se lokalni anestetika navlači iz jednokratne plastične štrcaljke i druga koje se umeću u višekratne štrcaljke. Ampule sadržavaju oprilike 1,8 mL tekućine lokalnog anestetika. Ampule koje se stavljaju u višekratne štrcaljke (Sl.7) sastoje se od nekoliko dijelova: cilindrične staklene tube, gumenog čepa ili stopera na vrhu, aluminijskog čepa na vrhu ampule i dijafragme također na vrhu ampule. Ne preporučuje se rabiti ovaj tip ampula u osoba koje imaju alergiju na lateks

zbog mogućnosti nastanka alergijske reakcije, iako ne postoje znanstveni dokazi da se ista kod takvih osoba može razviti pri upotrebi takvih ampula lokalnog anestetika[1].



Slika 7. Ampula koja se umeće u karpul-štrcaljku

Tekućina koja se nalazi u ampuli sastoji se od nekoliko komponenata. Najvažnija je komponenta sam lokalni anestetik, zatim natrijev klorid, koji osigurava izotoničnost otopine, destilirana voda za postizanje određenog volumena i vazokonstriktor (čisti lokalni anestetici ne sadržavaju tu komponentu)[1].

Ne smiju se držati ni u kakvoj otopini za dezinfekciju jer se dijafragma na ampuli ponaša poput polupropusne membrane koja dopušta difuziju takve otopine u unutrašnjost ampule i kontaminaciju tekućine lokalnog anestetika (npr. alkohol). Tako kontaminirani lokalni anestetik izaziv osjećaj pečenja i nelagodu pri injiciranju anestetika. Ako je anestetik kontaminiran alkoholom, posljedica može biti parestezija i tkivni edem, ovisno o količini alkohola u anestetikoj tekućini. Ampule se ne smiju izlagati izravnoj Sunčevoj svjetlosti jer može doći do oštećenja pojedinih komponenti tekućine, najčešće do uništavanja vazokonstriktora. Svim ampulama, koje se do trenutka upotrebe ne čuvaju u originalnom pakiranju, dijafragma se treba prebrisati gazom namočenom u neko od sredstava za dezinfekciju prije umetanja u štrcaljku[1].

Nije preporučljivo koristiti se ampulama koje unutar tekućine imaju jasno vidljiv mjehurić zraka (> 2 mm). Također se ne preporučuje koristiti ampulama kod kojih je nastala korozija aluminijskog čepa, koja je posljedica držanje ampula u dezinfekcijskoj otopini koje sadržavaju amonijeve soli. Najčešći uzroci loma staklene tube ampule su oštećeni aluminijski čep i infrakcija stakla nastala u transportu pa se takve ampule ne bi smjele upotrebljavati. Ampule se ne bi smjele koristiti nakon isteka roka valjanosti[1].

Dodatni instrumentarij

Topikalni antiseptik

Topikalni antiseptik se koristi za pripremu tkiva prije inicijalne penetracije igle radi smanjenja bakterijskih kolonija na mjestu uboda i na taj način prevencije postinjekcijske infekcije. Nanosi se na aplikatorskom štapiću i djeluje oko 15 do 30 sekundi. Najčešće rabljeni topikalni antiseptik, prije davanja lokalne anestezije, je Betadin (providon-jodin). Ne preporučuju se primjenjivati na sluznicu topikalni antiseptici koji u svojem sastavu sadržavaju alkohol jer izazivaju iritaciju tkiva. Alergija na jod je prilično česta pa je stoga važno detaljno uzeti anamnezu prije primjene preparata koji sadržavaju jod[1].

Topikalni anestetik

Danas postoji više vrsta topikalnih anestetika i njihovih pripravaka. Idealni topikalni anestetik bi morao zadovoljiti sljedeće uvjete:

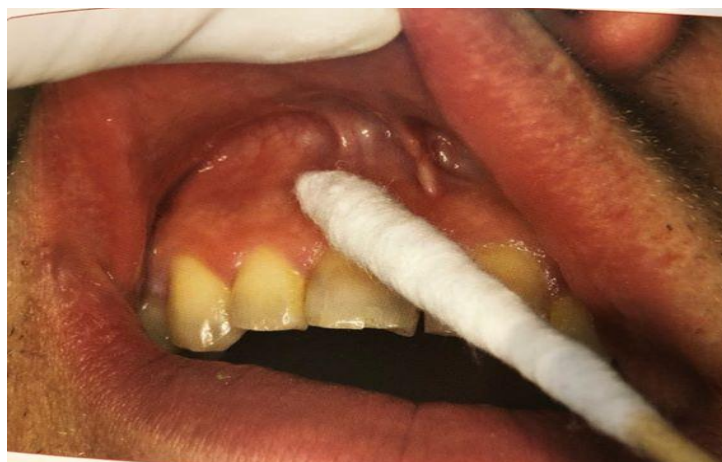- 1) Ne izaziva alergijske reakcije
- 2) Aplikacija je bezbolna
- 3) Prihvatljivog je okusa
- 4) Izaziva dostatnu površinsku analgeziju
- 5) Trajnost je anestezija dostatna
- 6) Ne uzrokuje lokalno oštećenje tkiva

Topikalni anestetici u stomatologiji se primjenjuju za uklanjanje bola koji nastaje pri penetraciji igle kao i za uklanjanje bola kod malih zahvata u usnoj šupljini te za uklanjanje bola koji uzrokuju površinske lezije sluznice (npr.ulkusi,afte)[1].

Mehanizam djelovanja topikalnih anestetika sastoji se u blokiranju provođenja impulsa do terminalnih okončina senzornih živaca i učinkoviti su isključivo na površinskome tkivu, na 2 do 3 mm dubine unutar tkiva. Minimalna količina se za topikalnu primjenu nanese na sluznicu s pomoću aplikatora (Sl.8) ili spreja koji je tvornički doziran(Sl.9) te ostavi da djeluje tokom jedne minute. Aplikacija topikalnog anestetika kroz 2-3 minute rezultira dubokom analgezijom mekog tkiva[1].

Postoji više vrsta pripravaka za topikalnu anesteziju: vodene otopine soli, eutektične mješavine, emulzije, flasteri za intraoralnu primjenu, aplikacija iontoforezom i fonoforezom te topikalni anestetici koji su inkorporirani u liposome. Nešto manje poznate tehnike topikalne

anestezije su iontoforeza i fonoforeza. Iontoforeza to jest penetracija anestetičkog agensa kroz sluznicu pod utjecajem električne energije, izaziva anesteziju u dubljim slojevima sluznice. Fonoforeza odnosno upotreba visoko frekventnih radiovalova za unošenje pripravka unutar tkiva također rezultira efikasnijom topikalnom anestezijom. Najnovija tehnika je inkorporacija lokalnih anestetika unutar liposoma[1].



Slika 8. Nanošenje topikalnog anestetika na sluznicu aplikatorom



Slika 9. Tvornički dozirani sprej lokalnog anestetika

Aplikator

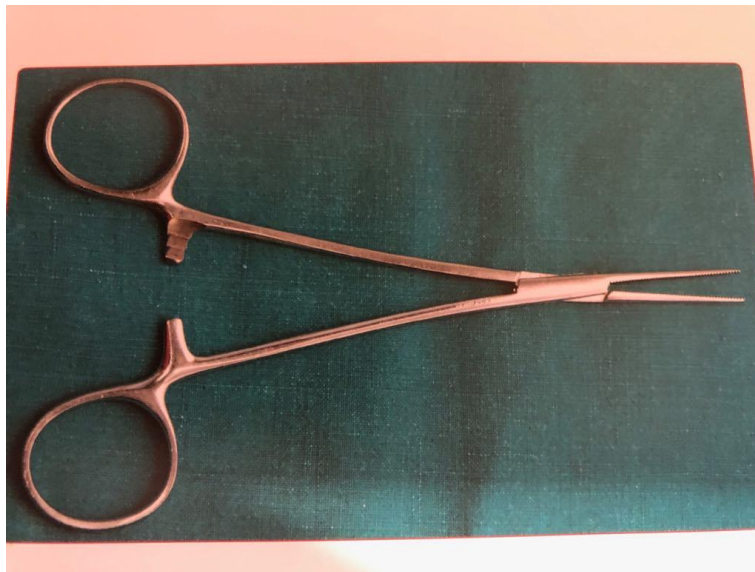Najčešće se upotrebljavaju aplikatori u obliku drvenih štapića koji su na vrhu prekriveni zamotanom vatom. Koriste se za nanošenje topikalnih antiseptika i anestetika na sluznicu te za kompresiju tkiva tijekom anestezije palatinalne sluznice[1].

Sterilna gaza

Sterilne gaze se koriste prije aplikacije lokalnog anestetika, kako bi se posušila sluznica u području penetracije igle. Pacijentov obraz i usnicu lakše je retrahirati prije penetracije igle ako je sluznica suha. Funkcija gaze je i uklanjanje zaostalog debrisa iz tog područja. Primjena sterilne gaze na sluznicu nije alternativa topikalnom antiseptiku, nego se koristi samo kao priprema za njegovu primjenu. Najčešće se koriste manje sterilne gaze rezane u obliku kvadrata[1].

Hemostat

Hemostat ili pean (S1.10) bitan je dio instrumentarija i služi za odstranjivanje dijela igle zaostale u tkivu unutar usne šupljine nakon loma igle[8].



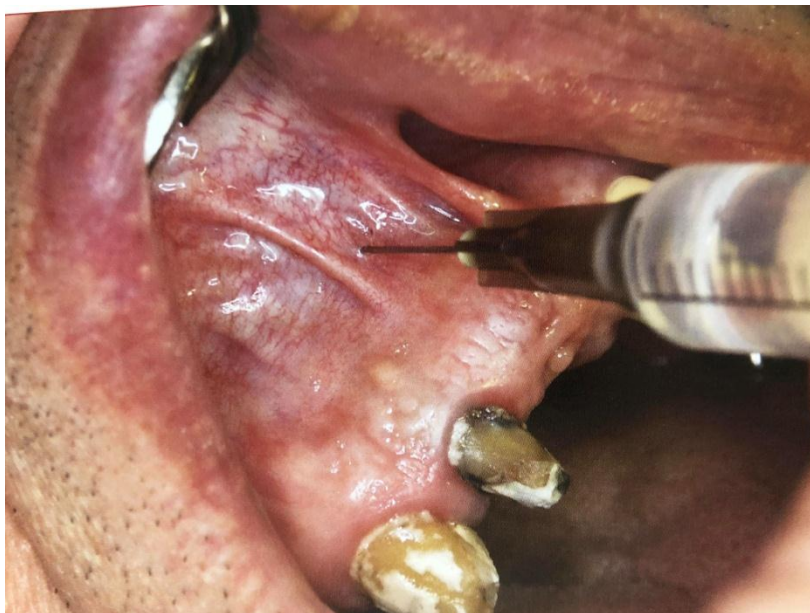Slika 10. Hemostat ili pean

TEHNIKE LOKALNE ANESTEZIJE U GORNJOJ I DONJOJ ČELJUSTI

Tehnike lokalne anestezije u stomatologiji se svrstavaju u tri skupine: topikalna anestezija, provodna i infiltracijska anestezija. Tehnika infiltracijske anestezije jednaka je i za gornju i za donju čeljust, što vrijedi i za topikalnu anesteziju. Samo se tehnike provodnih anestezija bitno razlikuju u gornjoj i donjoj čeljusti[1].

Infiltracijska anestezija

Infiltracijskom se anestezijom anestetiziraju terminalni živčani ogranci gornjeg i donjeg dentalnog spleta prevenirajući provođenje impulsa od mjesta primjene do središnjeg živčanog sustava. Infiltracijska se anestezija primjenjuje u gornjoj i donjoj čeljusti. S obzirom na koštanu građu i anatomiju gornje čeljusti, gdje je kompakta tanka i spongioza oskudno razvijena, sva je područja u gornjoj čeljusti moguće anestetizirati samom primjenom infiltracijske anestezije (sl.11) [1].

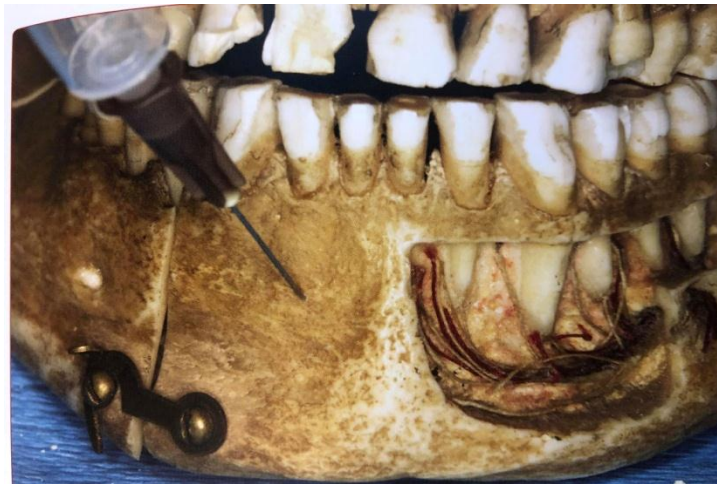

Slika 11. Infiltracijska anestezija u gornjoj čeljusti

Višestruki ubodi iglom izazivaju veću bol i dovode do istjecanja injicirane tekućine lokalnog anestetika u tkivo kroz prethodne ubode u sluznici što potencijalno smanjuje učinkovitost željene analgezije. Osim toga, potrebna je i puno veća količina lokalnog anestetika kod višestrukih injekcija što može rezultirati nastankom lokalnih i sustavnih komplikacija. To su

razlozi zbog čega se u gornjoj čeljusti za anesteziju većeg područja ipak primjenjuju pojedine tehnike provodne anestezije[1].

U donjoj čeljusti radi dobro razvijene spongioze i debele kompakte, infiltracijska anestezija se rabi samo za analgeziju sjekutića (sl.12), očnjaka i prvih pretkutnjaka te za anesteziju mekih tkiva. Nakon injiciranja anestetika, bilo u gornjoj ili donjoj čeljusti, dolazi do analgezije pulpe i područja korijena zuba, pripadajuće kosti alveolarnog grebena, vezivnog tkiva, periosta i sluznične membrane[1].

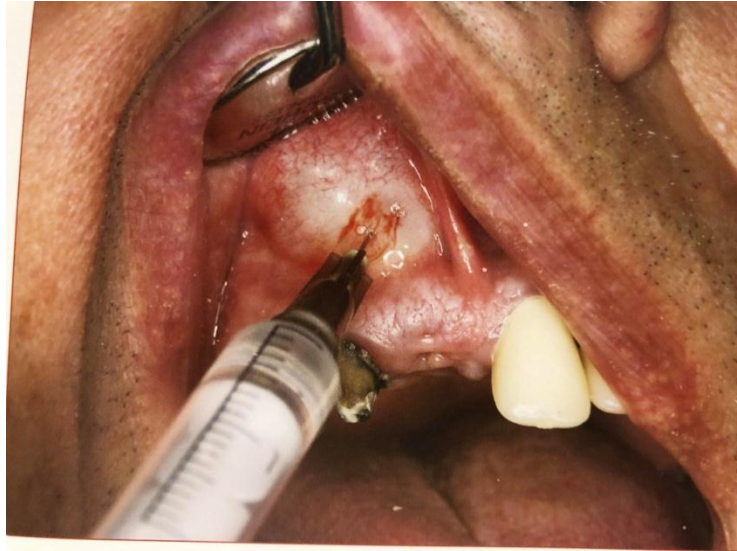

Slika 12. Infiltracijska anestezija u donjoj čeljusti

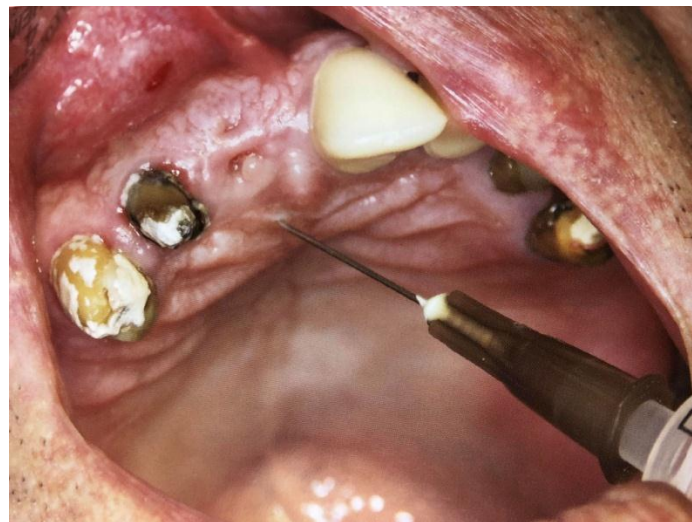Prednosti infiltracijske anestezije su vrlo visoka stopa uspješnosti ($> 95 \%$), jednostavnost tehnike, mala vjerojatnost pozitivne aspiracije i intravaskularne injekcije ($< 1 \%$) te atraumatičnost za pacijenta. Nedostatak je nemogućnost primjene za veća područja[1].

Tehnika infiltracijske anestezije je prilično jednostavna. Liječnikov položaj je sprijeda i desno u odnosu prema pacijentu. Štrcaljka se drži u desnoj ruci (dešnjaci) za obje strane čeljusti poput strelice za pikado ili pera. Koristi se kratka igla oznake 25 ili 27 gauge te se njezin otvor na vršku usmjeri prema sluznici, odnosno prema kosti alveolarnoga grebena. Ubodno mjesto je granica pomične i nepomične sluznice ili forniks gornje i donje čeljusti u području koje je trebalo anestezirati. Sluznicu je prije uboda potrebno osušiti, primijeniti topikalni antiseptik i anestetik te stomatološkim ogledalom ili špatulom nategnuti. Nenategnuta i labava sluznica povećava osjećaj boli pri ubodu igle te smanjuje vidljivost područja. Igla je položena pod kutom od 45 stupnjeva (pod pravim kutom za palatinalnu sluznicu) i pod tim se kutom ubada u sluznicu. Ciljno mjesto za injiciranje anestetika jest područje vrška korijena. Uvijek je potrebno aspirirati prije injiciranja anestetika. Anestetik se

deponira lagano kroz jednu minutu da bi se tkivu u sluznici dopustila prilagodba na deponiranu tekućinu. S vestibularne se strane deponira dvije trećine lokalnog anestetika u štrcaljci (Sl.13), a za anesteziju lingvalne i palatinalne sluznice dovoljno je 0,4 mL anestetika. Potreban je oprez pri anesteziranju palatinalne sluznice (Sl.14), gdje je sluznica čvrsto priljubljena uz kost i stvara veliki otpor pri injiciranju[1].



Slika 13. Deponirane dvije trećine lokalnog anestetika s vestibularne strane



Slika 14. Infiltracijska anestezija palatinalne sluznice

Ako se upotrebljava plastična jednokratna štrcaljka, pridržavanjem spoja igle i štrcaljke uklanja se mogućnost odvajanja igle i istjecanja tekućine anestetika pod visokim tlakom u pacijentova usta ili u oči stomatologa. Jedina komplikacija koja može nastati kod infiltracijske anestezije, osim loma igle, jest bol izazvana probadanjem periosta[1].

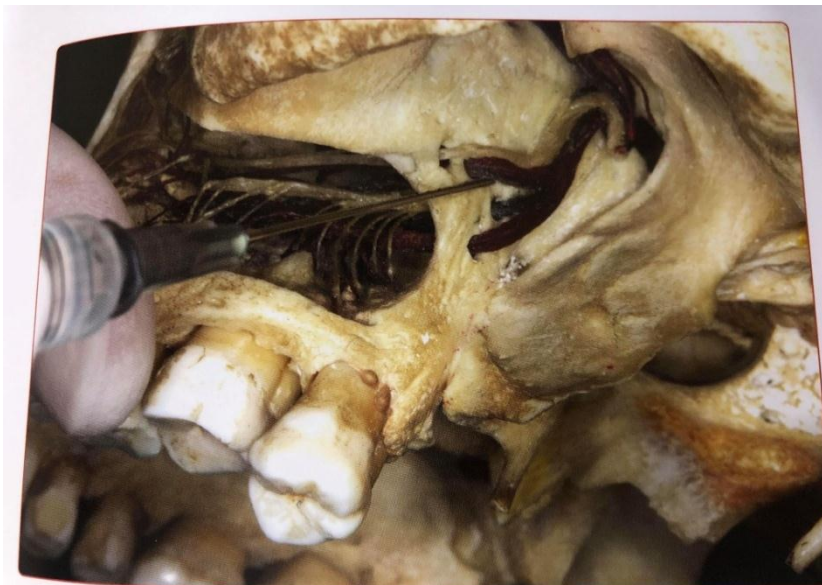Tehnike lokalne i regionalne anestezije u gornjoj čeljusti

Tuberska anestezija ili stražnji gornji alveolarni blok

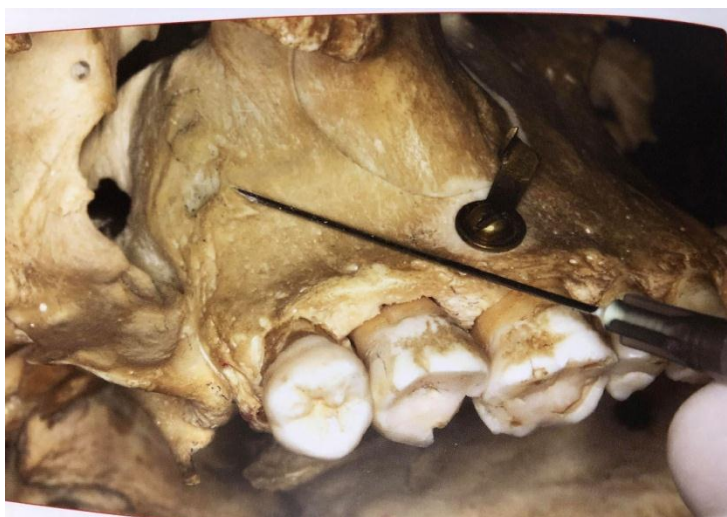Tuberska anestezija ili tuberski blok je anestezija kojom se aneziraju stražnji gornji ogranci gornjeg dentalnog spleta (Sl.15). Takvom se anestezijom postiže analgezija trećeg, drugog i prvog kutnjaka s pripadajućom bukalnom sluznicom, gingivom i alveolarnom kosti[1].

Indikacije za primjenu tuberske blok-anestezije jesu terapijski postupci u području dvaju ili više kutnjaka, situacije u kojima je kontraindicirana infiltracijska anestezija (akutna upala ili infekcija) te kada je djelovanje primjenjene infiltracijske anestezije nedovoljno. Prednosti tehnike su bezbolnost, visoka stopa uspješnosti (> 95 %), minimalna količina lokalnog anestetika potrebna za dostatnu analgeziju te samo jedna penetracija igle. Najveći nedostatak je rizik od nastanka difuznog hematoma koji je vrlo neugodna pojava za pacijenta. Nedostatak je i potreba za infiltracijskom anestezijom u području meziobukalnog korijena prvog kutnjaka i nakon primijenjenja tuberskog bloka[1].

Postoje dvije tehnike tuberske anestezije: intraoralna i ekstraoralna tehnika. Većinom se primjenjuje intraoralna tehnika. Liječnikov položaj je ispred i desno od pacijenta. Preporučuje se upotreba kratke igle oznake 25 ili 27 gauge. Ciljno je mjesto područje alveolarnih foramena na tuberu gornje čeljusti (Sl.16). Koštani orijentir je zigomatično-maksilarni greben koji je potrebno palpirati rukom slobodnom od štrcaljke iznad prvoga gornjeg kutnjaka. Ubodno se mjesto nalazi distalno od njega, u području forniksa iznad drugoga gornjeg kutnjaka. Iglom se prodire oko 16 mm u dubinu, a kod djece i manjih odraslih dovoljno je 10 do 14 mm u dubinu. I kod tuberskog je bloka aspiriranje prije deponiranja anestetika neizostavan dio tehnike[1].

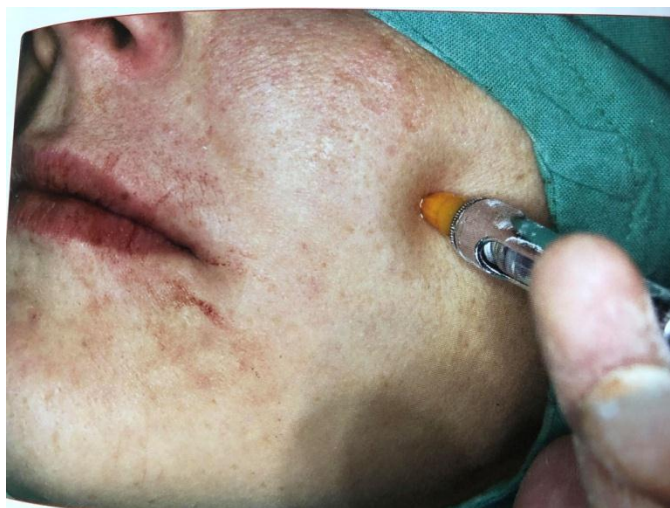

Slika 15. Anestezija stražnjih ogranaka gornjega dentalnog spleta tuberskom anestezijom



Slika 16. Ciljno mjesto za tubersku anesteziju

Ekstraoralna tehnika se primjenjuje u slučaju upalnog ili nekog drugog procesa koji onemogućuje intraoralni pristup. Ubodno mjesto je na spoju prednjeg ruba masetera i donjeg ruba zigomatičnog luka. Ubada se pod kutem od 90 stupnjeva, a prije uboda potrebno je dezinficirati kožu lica (sl.17). Komplikacije koje mogu nastati za vrijeme tuberske anestezije su hematom i mandibularna anestezija[1].

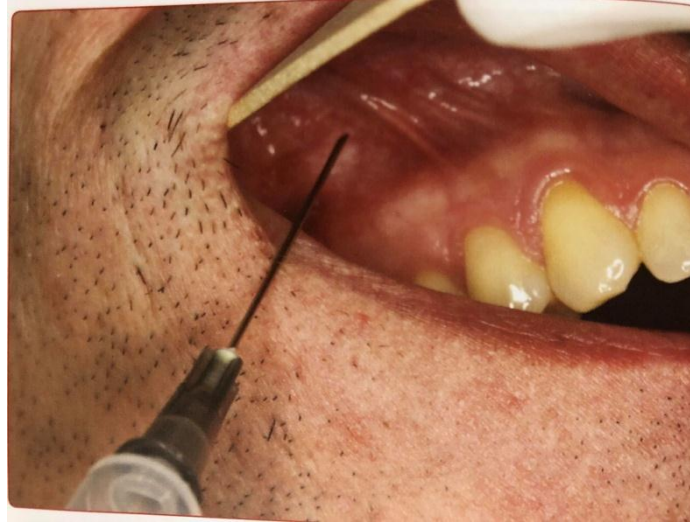

Slika 17. Ekstraoralna tehnika tuberske anestezije

Srednji gornji alveolarni blok

Ovakva anestezija ima malu praktičnu vrijednost jer su srednji ogranci gornjega dentalnog spleta prisutni samo kod manjeg dijela populacije, a kod ostatka su inkorporirani u stražnje ogranke spleta. Područje analgezije obuhvaća oba pretkutnjaka i meziobukalni korijen prvog kutnjaka, kao i pripadajuću sluznicu i kost tog područja. Indikacije za primjenu ove anestezije

postupci su u području oba pretkutnjaka te situacije kada infraorbitalna anestezija ne dovodi do adekvatne analgezije pretkutnjaka. Ubodno mjesto je granica pomične i nepomične sluznice iznad drugog pretkutnjaka (Sl.18). Upotrebljava se kratka igla oznake 25 ili 27 gauge. Igla je usmjerena pod kutom od 45 stupnjeva kao i kod infiltracijske anestezije[1].



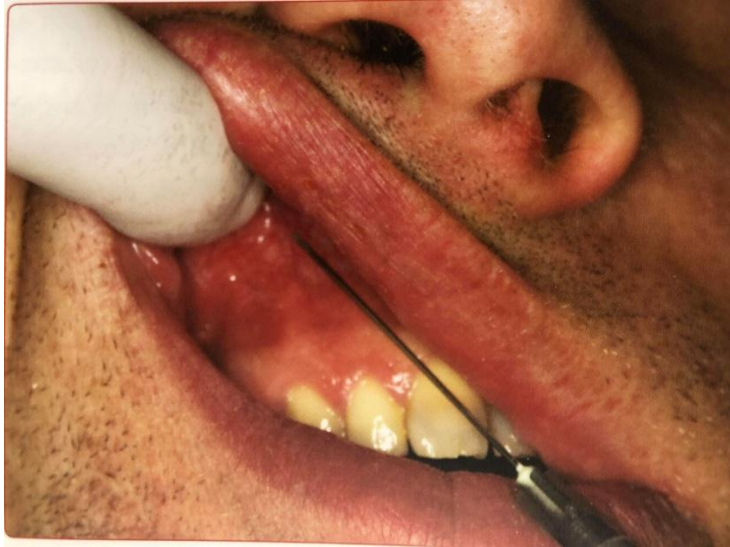Slika 18. Prikaz srednjeg gornjeg alveolarnog bloka

Infraorbitalna anestezija ili prednji gornji alveolarni blok

Ovim blokom se anestetiziraju prednji i srednji ogranci gornjega dentalnog spleta te terminalni ogranci infraorbitalnog živca. Područje analgezije obuhvaća gornje sjekutiće, očnjak, pretkutnjake i meziobukalni korijen prvog kutnjaka, pripadajuću kost i sluznicu te meko tkivo u području donje vjeđe, lateralnog dijela nosa i gornje usnice[1].

Indikacije za primjenu takve anestezije su postupci koji zahvaćaju više od dva zuba u tom području, kirurški zahvati, neadekvatna infiltracijska anestezija zbog kompaktne kortikalne kosti te upale koja onemogućuje infiltracijsku anesteziju. Prednosti tehnike su jednostavnost i sigurnost tehnike te minimalni volumen lokalnog anestetika potreban za analgeziju tog područja. Nedostaci su isključivo psihološkog karaktera: za stomatologa strah od prodiranja igle u orbitu, a za pacijenta nelagoda pri ekstraoralnom pristupu. Ciljno je mjesto foramen infraorbitale koji se nalazi 8-10 mm ispod donjeg ruba orbite, u području spoja gornje čeljusti i zigomatične kosti. Pacijent osjeća nelagodu i laganu bol pritiskom na foramen. Kažiprst ostaje fiksiran u području prethodno palpiranog foramena, a palcem i srednjim prstom podigne se gornja usnica kako bi se nategnula sluznica i osigurala vidljivost na mjestu uboda igle. Uporabljuje se dugačka igla oznake 25. Ubodno je mjesto granica pomične i nepomične sluznice najčešće distalno i iznad gornjega središnjeg sjekutića (Sl.19), premda može i iznad svakog zuba u području fronte i pretkutnjaka. Dubina prodiranja igle

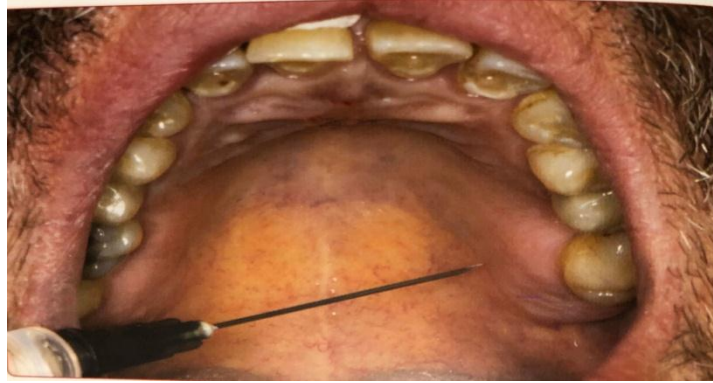
iznosi otprilike 16 do 20 mm. Ekstraoralna tehnika se primjenjuje rjeđe od intraoralne i indicirana je u slučaju nemogućnosti primjene intraoralne tehnike. Uvodno se mjesto nalazi ispod i medijalnije od infraorbitalnog feromena[1].



Slika 19. Prednji gornji alveolarni blok

Blok nazopalatinalnog živca

Područje analgezije obuhvaća područje prednjeg dijela tvrdog nepca, palatinalne sluznice i periosta od distalne plohe jednog očnjaka do distalne plohe drugog očnjaka. Indikacije za primjenu tehnike su zahvati na više od dvaju zuba koji zahtijevaju anesteziju palatinalne sluznice kao i parodontološki i oralnokirurški postupci u području incizivne kosti. Prednosti su nazopalatinalnog bloka minimalan volumen lokalnog anestetika te nepotrebnost višestrukih uboda iglom kao kod infiltracijske tehnike. Nedostatak je izrazita bol za pacijenta pri primjeni ove tehnike. Ciljno mjesto je incizalni otvor dok je ubodno mjesto područje incizalne papile (sl.20). Pacijentova glava je zabačena prema natrag i usta su maksimalno otvorena. Igla je usmjerena prema sluznici pod kutom od 45 stupnjeva. Prije uboda gotovo je nužna primjena topikalnog anestetika u području incizalne papile u vremenskom periodu od 2 minute. Komplikacije su rijetke[1].



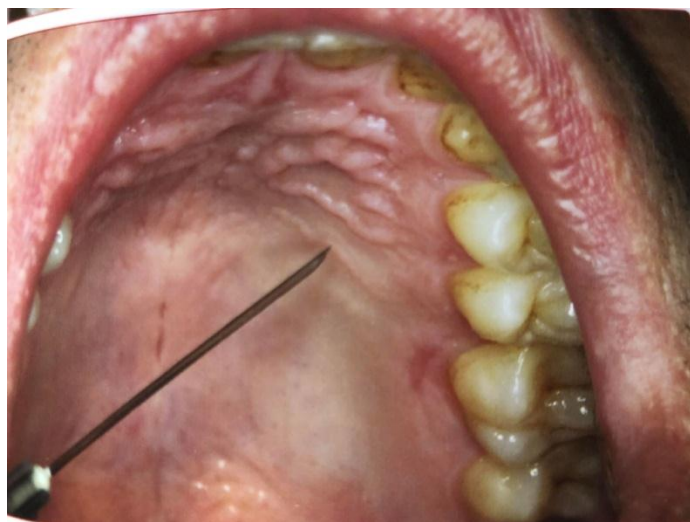Slika 20. Foramen palatinum majus

Prednji i srednji gornji alveolarni blok

Tehnika služi za simultanu anesteziju prednjih i srednjih ograna gornjega dentalnog spleta. Osnova te tehnike je činjenica da se prednji i srednji ogranci gornjeg dentalnog spleta nalaze veoma blizu jedno drugom u području vršaka korjenova gornjih pretkutnjaka te da se injiciranjem dovoljne količine lokalnog anestetika, koja difundira kroz relativno poroznu kortikalnu kost, postiže analgezija pulpe gornjih sjekutića, očnjaka i pretkutnjaka te pripadajuće bukalne gingive, palatinalne sluznice i desni dio središnje linije nepca. Indikacije za primjenu prednjeg i srednjeg gornjeg alveolarnog bloka jesu struganje i poliranje korjenova zubi u paradontologiji te zahvati u estetskoj i restorativnoj stomatologiji koji zahtijevaju anestezijom nepromijenjenu liniju osmijeha[1].

Prednosti tehnike su minimalna potrebna količina lokalnog anestetika i uboda iglom za analgeziju tako širokog područja, eliminacija nelagode zbog pacijentova osjećaja utrnulosti gornje usnice i mišićne muskulature te nepromijenjena linija osmijeha. Nedostatak ove tehnike je potreba za sporom aplikacijom anestetika od 0,5 mL/min[1].

Ubodno mjesto se nalazi na polovici linije koja spaja medijalnu liniju tvdrog nepca i polovicu linije koja spaja gingivne rubove pretkutnjaka pod kutom od 90 stupnjeva (sl.21)[1].

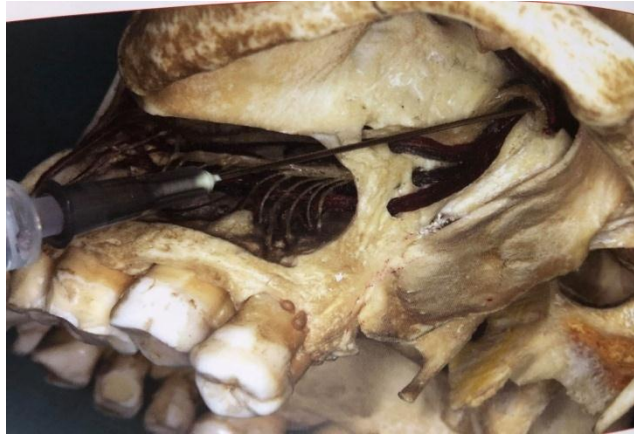

Slika 21. Prednji i srednji gornji alveolarni blok

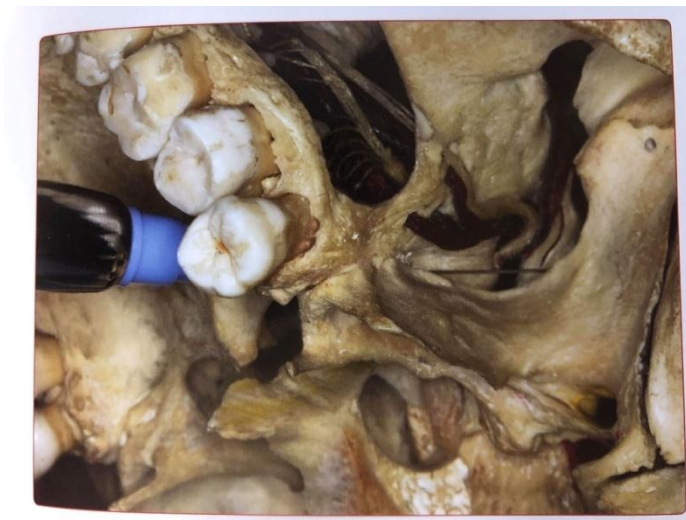Maksilarni blok

Tehnika maksilarnog bloka vrlo je učinkovita metoda za postizanje analgezije u području hemimaksile i zato se smatra korisnom za stomatološke zahvate u području lijevog i desnog gornjeg kvadranta kao i za ekstenzivne kirurške zahvate u gornjoj čeljusti. Tehnikom se anestetizira čitav maksilarni ogranak trigeminalnog živca. Područje postignute analgezije obuhvaća srž svih zubi u gornjoj čeljusti, bukalni parodont i priležecu kost, meko tkivo i kost tvrdog nepca te dio mekog nepca do središnjega nepčanog spoja, kao i kožu donje vjeđe, nosa, gornje usnice i obraza. Indikacije za primjenu su ekstenzivni kirurški, restorativni i parodontološki zahvati u gornjoj čeljusti, nemogućnost primjene nijedne druge tehnike lokalne anestezije zbog upalnog ili drugog procesa te dijagnostički i terapijski postupci kod trigeminalne neuralgije. Tehnika je kontraindicirana u djece, nekooperativnih pacijenata, velikog rizika od nastanka krvarenja (posebno u hemofiličara), upale na mjestu aplikacije anestetika te opstrukcija palatinalnog kanala za palatinalni pristup[1].

Poznajemo dva pristupa za tehniku maksilarnog bloka: palatinalni i tubarni. Ciljno mjesto kod visokog tubularnog pristupa nalazi se iznad izlazišta stražnjih ogranaka gornjega dentalnog spleta kroz alveolarne forame na tuberu gdje prolazi maksilarni živac (sl.22). Ciljno mjesto pri palatinalnom pristupu također je pterigopalatinalna udubina kojoj se pristupa kroz palatinalni kanal (Sl. 23)[1].



Slika 22. Tubarni pristup za maksilarni blok



Slika 23. Palatinalni pristup za maksilarni blok

Tehnike lokalne i regionalne anestezije u donjoj čeljusti

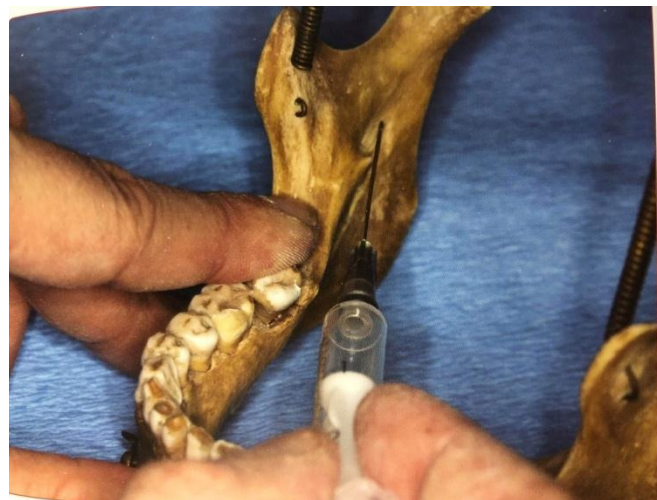Anestezija ili blok donjeg alveolarnog živca

Ovo je najčešće primjenjivana provodna anestezija u stomatologiji. Anestezira se donji alveolarni živac prije ulaska u mandibularni kanal, njegovi ogranci, mentalni i incizalni živac te lingvalni živac prije ulaska u jezik i njegovu sluznicu. Područje analgezije obuhvaća pulpu svih donjih zubi do središnje linije, tijelo i donji dio grane donje čeljusti, vestibularnu sluznicu i periost do prvog donjeg kutnjaka, prednje dvije četvrtine jezika i dno usne šupljine te lingvalnu sluznicu i periost. Uvriježeni naziv za ovu tehniku je mandibularna anestezija[1].

Indikacije za primjenu jesu opsežni postupci na donjim zubima unutar jednog kvadranta, oralnokirurški zahvati, kao simptomatsko i terapijsko sredstvo kod trigeminalne

neuralgije i pokatkad u dijagnostici akutnog pulpitisa. Prednost te tehnike jest analgezija u području gotovo čitavog jednog kvadranta nakon samo jednog uboda iglom. Nedostatci su visoka stopa neadekvatne analgezije (15-20 %), visoka učestalost pozitivne aspiracije, neugoda za pacijenta zbog osjećaja utrnulosti jezika i donje usnice te samo djelomična analgezija u slučaju postojanja dvostrukog mandibularnog živca ili kanala[1].

Tehnika anestezije može biti intraoralna i ekstraoralna. Razlikuju se tri vrste intraoralne tehnike, ovisno o anatomiji i situaciji u usnoj šupljini. Ciljno mjesto je kod svih tehnika *sulcus colli* donje čeljusti preko kojeg alveolarni živac prolazi prije ulaska u mandibularni kanal. Ciljno je mjesto *sulcus colli mandibuale* (Sl.24)[1].



Slika 24. Ciljno mjesto za anesteziju donjeg alveolarnog živca

Intraoralne tehnike mogu biti direktna, indirektna i indirektno-direktna po Mišeu. Direktnoj tehnici ubodno mjesto se nalazi uz rub nokta kažiprsta koji stoji fiksiran na temporalnom grebenu, ali bliže pterigomandibularnoj pliki. Prednosti direktne tehnike su jednostavnost, najkraći put kroz tkivo, vršak igle se nalazi u neposrednoj blizini živca i nema struganja igle po kosti, odnosno po periostu. Nedostatak je u tome što se tehnika ne može primijeniti kod ankilostome II. i III. stupnja te nije primjenjiva kod nekih pacijenata zbog anatomskih varijacija[1].

Kod indirektna tehnika ubodno mjesto se nalazi uz rub nokta, ali bliže temporalnom grebenu. Potrebno je aspirirati više puta u tijeku uštrcavanja anestetika jer se vršak igle ne nalazi fiksiran na koštanoj podlozi. Metoda se naziva indirektna jer se anestetik ne uštrcava u neposrednoj blizini živca već nešto medijalnije. Prednost je tehnike mogućnost primjene kod II. i III. stupnja ankilostome. Nedostatci su velika udaljenost vrška igle od sulkusa u slučaju

dobro razvijene lingule, nefiksiranost igle na koštanoj podlozi i mogućnost oštećenja periosta zbog klizanja igle po njemu[1].

Indirektno-direktna metoda kombinacija je direktne i indirektna tehnike. Cijeli je postupak sličan kao i kod indirektna tehnika, ali nakon što vršak igle zaobiđe greben koji zatvara otvor donje čeljusti, štrcaljka se ponovno prenese na pretkutnjake suprotne strane da bi vršak igle dosegao ciljno mjesto u sulkusu. Ona je većinom rezultat nastavka već započete direktne ili indirektna tehnika. Prednost ove tehnika je uspješnost primjene kod gotovo svih pacijenata pa se zato najčešće i primjenjuje od svih intraoralnih tehnika. Nedostaci su dug put kroz tkivo i potreba za promjenom smjera igle, što stvara izrazitu neugodnu bol za pacijenta.[1].

Ekstraoralna tehnika anestezije primjenjuje se rijetko i to samo u slučajevima kad nije moguće primijeniti nijednu od intraoralnih tehnika. Isto tako se upotrebljuje dugačka igla oznake 25 gauge. Ciljno mjesto je isto kao i kod intraoralnih tehnika, *sulcus colli mandibulae*[1].

Bez obzira na primjenjenu tehniku, prvi znak uspješne anestezije jest utrnulost donje usnice i polovice jezika strane koja je anestezirana. Moguće pogreške nastaju zbog preniskog uštrcavanja anestetika, zatim zbog previše anteriorne depozicije lokalnog anestetika te zbog akcesorne intervencije donjih zubi. Moguće su komplikacije hematom, oštećenje živca, trizmus i privremena pareza ličnog živca[1].

Provodna anestezija bukalnog živca

Tehnikom se anestezira bukalni ili obrazni živac na mjestu gdje prolazi po unutrašnjoj strani uzlaznog kraka donje čeljusti u visini okluzalnih ploha gornjih zubi. Područje analgezije obuhvaća bukalnu sluznicu i periost u području donjih kutnjaka. Indikacije za primjenu takve anestezije su stomatološki postupci koji zahtijevaju analgeziju mekog tkiva u molarnoj regiji donje čeljusti kao što je struganje i poliranje korijena zubi, postavljanje kvačica za koferdam, subgingivne preparacije i postavljanje konca u gingivni sulkus. Prednosti su tehnika jednostavnost izvedbe i visoka stopa uspješnosti (100 %). Danas se za tehniku upotrebljuju kratke igle oznake 27. Jedina komplikacija koja može nastati jest hematom[1].

Provodna anestezija mentalnog i incizalnog živca

Ovom se tehnikom može anestezirati samo mentalni živac ili istodobno mentalni i incizalni živac. Područje analgezije obuhvaća samo bukalnu sluznicu u području od drugog pretkutnjaka do središnje linije te kožu donje usnice i brade u slučaju anesteziranja samo mentalnog živca. Indikacije za primjenu tehnike jesu zahvati u području više zubi te alternativa za primjenu anestezije za donji alveolarni živac u slučaju potrebe obostranog alveolarnog bloka. Tehnika ima zapravo malu kliničku vrijednost, unatoč visokoj stopi uspješnosti i jednoatavnosti tehnike, radi postojanja preklapajućih niti živca suprotne strane u području sjekutića i moguće alternativne intervencije od transvezalnog vratnog živca u opskrbnom području mentalnog i incizalnog živca. Zato je to i jedna od najrjeđe primjenjivanih tehnika anestezije. Upotrebljava se kratka igla 27 gauge. Ciljno je mjesto područje mentalnog otvora[1].

Gow-Gatesov mandibularni blok

Gow-Gatesova tehnika pravi je mandibularni blok jer dovodi do analgezije intervencijskog područja gotovo cijelog mandibularnog živca. Prednosti su tehnike nad klasičnom provodnom anestezijom donjeg alveolarnog živca viša stopa uspješnosti, manja mogućnost pozitivne aspiracije i činjenica da akcesorna inervacija donjih zuba ne utječe na uspjeh analgezije. Anestezira se donji alveolarni živac te mentalni, incizalni, lingvalni, milohioidni i aurikulotemporalni živac. Područje analgezije je široko i obuhvaća sve donje zube anestezirane strane, bukalnu sluznicu i periost, prednje dvije trećine jezika i dno usne šupljine, lingvalnu sluznicu i periost, tijelo i unutrašnji dio uzlaznog kraka donje čeljusti te kožu zigomatične i temporalne regije i stražnjeg dijela obraza. Prednosti su tehnike visoka stopa uspješnosti, samo jedna injekcija za tako veliko polje analgezije, mala mogućnost aspiracije, mala mogućnost postinjekcijskih komplikacija te uspješnost anestezije pri postojanju dvostrukog mandibularnog kanala. Nedostatci su sporiji početak djelovanja analgezije (5 i više minuta) te nelagoda kod neiskusnog stomatologa pri davanju. Upotrebljava se dugačka igla oznake 25 gauge. Kada vidimo da je područje lingvalnog živca analgezirano, znamo da smo uspješno primijenili Gow-Gatesov mandibularni blok. Najozbiljnije su komplikacije privremene paralize III., IV. i VI. moždanog živca[1].

Vazirani-Akinosijev mandibularni blok

Izvodi se pri zatvorenim pacijentovim ustima te je učinkovit kod trizmusa ili drugih uzroka nemogućnosti otvaranja usta. Anesteziraju se donji alveolarni, incizalni, mentalni, lingvalni i milohioidni živac. Područje analgezije obuhvaća sve donje zube anestezirane strane, bukalnu sluznicu i periost ispred mentalnog otvora, dvije trećine jezika i dno usne šupljine, lingvalnu sluznicu i periost te tijelo i unutrašnji dio uzlaznog kraka donje čeljusti. Indikacije za primjenu su ograničeno otvaranje usta, jako izražen nadražaj na povraćanje i nemogućnost primjene klasičnog bloka donjeg alveolarnog živca. Uvodno je mjesto bukalna sluznica iznad gornjeg umnjaka, u području spojišta pomične i nepomične sluznice, a u projekciji tubera gornje čeljusti. Najčešća pogreška nastaje zbog nepoštovanja anatomije i položaja uzlaznog kraka donje čeljusti, zbog usmjerenosti igle medijalno[1].

DODATNE TEHNIKE LOKALNE ANESTEZIJE

Kompjutorski kontrolirani sustavi za administraciju lokalne anestezije

U literaturi je poznat pod nazivom Wand (The Wand/CompuDent) i baziran je na ergonomiji i preciznosti štrcaljke za lokalnu anesteziju. Aktivacija otpuštanja lokalnog anestetika kontrolirana je pomoću nožne pedale. Količina je otpuštanja lokalnog anestetika određena tj. programirana unutar sustava i konstantna pri svakoj aplikaciji. Sustav Wand ima dvije mogućnosti otpuštanja anestetika, sporu (0,5 mL/min) te brzu (1,8 mL/min). Primjena ove tehnike rezultira mnogo manjom periinjekcijskom i postinjekcijskom boli naspram klasičnih manualnih štrcaljki, što je dokazano brojnim kliničkim studijama i posebno se odnosi na tehnike palatinalnih anestezija[1].

Sedacija

Može se izvesti na više načina, i to oralnom, intramuskularnom, intravenskom i inhalacijskom primjenom. Inhalacijska je, uz intravensku, danas najčešće korištena metoda sedacije u stomatologiji. Ova tehnika podrazumijeva primjenu mješavine dušičnog oksidula i kisika te ima puno prednosti kao što su brzina djelovanja, dubina sedacije (koja se može regulirati prema potrebi), trajanje sedacije (po želji), brz oporavak, pacijent se može otpustiti bez pratnje te nuspojave od strane jetre, bubrega, kardiovaskularnog ili respiratornog sustava nisu poznati. **Pogreška! Izvor reference nije pronađen.** U inhalacijsku anesteziju uvodi se barbituratima ili drugim intravenskim anestetima, relaksacija se postiže mišićnim

relaksansima, analgezija nekim intravenskim analgetikom ili dušičnim oksidulom , a anestezija se održava inhalacijskim ili intravenskim anestetikom. Tim načinom se postiže optimalan učinak za bolesnika uz minimalnu primjenu pojedinog sredstva**Pogreška! Izvor reference nije pronađen..**

Elektronička lokalna anestezija

Novija tehnika lokalne anestezije je elektronička dentalna anestezija (Engl. *EDA* ili *Electronic Dental Anesthesia*) koja se u svojem mehanizmu djelovanja koristi TENS-om, odnosno transkutanom električnom stimulacijom živca. Točan mehanizam analgetskog djelovanja TENS-a nije poznat, ali postoji nekoliko teorija koje objašnjavaju mogući način djelovanja. Prva i najvjerojatnija teorija temelji se na aktivaciji segmentalnog inhibitornog mehanizma u kralježničnoj moždini. Jedna od teorija temelji se na produkciji serotonina, dopamina i noradrenalina koji su odgovorni za analgetski učinak[1].

CILJ ISTRAŽIVANJA

Cilj ovog rada je utvrditi osobitosti lokalne anestezije u stomatologiji u njihovoj primjeni s obzirom na 1) zahtjev (pacijenta i/ili stomatologa), 2) planiranu intervenciju, 3) način primjene, 4) dužinu djelovanja lokalne anestezije, 5) primjećene neugodne pojave, 6) postignuti analgetski učinak, 7) ocijenjeno ukupno zadovoljstvo pacijenata.

Odlučila sam se za ovu temu jer sam radila 2 godine u stomatološkoj ambulanti i bila sam u doticaju s anestheticima, načinom primjene anestezije od strane stomatologa kao i neugodnim pojavama koje su bile rijetke, ali ih je ipak bilo.

METODE ISTRAŽIVANJA

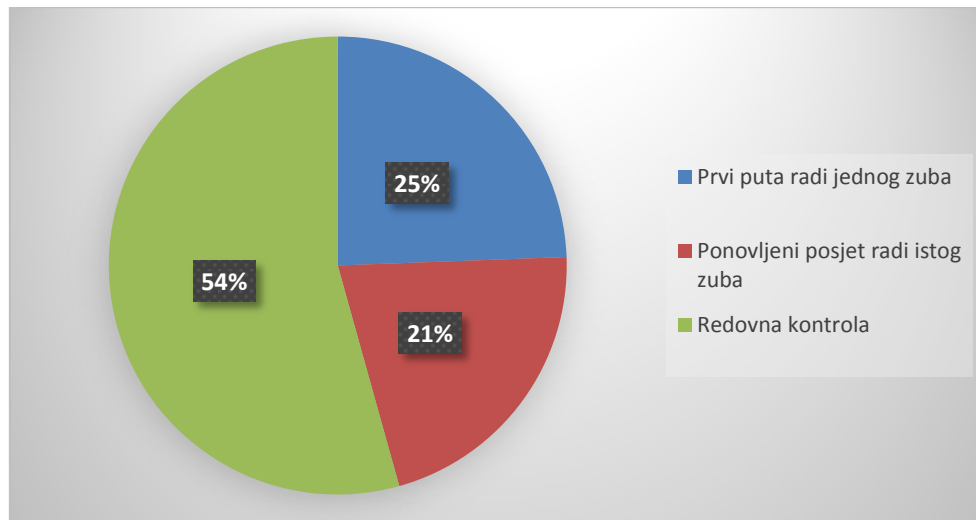
Retrospektivno istraživanje je obuhvatilo 302 stomatološka putem anonimne, online ankete na području Dubrovačko-neretvanske županije u razdoblju od 6 mjeseci. Svi ispitanici su dobrovoljno pristupili online anketnom upitniku, a nakon izvršene stomatološke intervencije. Ispitanici su bile odrasle osobe, oba spola i različitih zanimanja.

Instrumenti

U suradnji s mentoricom autorica ovog rada je osmislila originalni online anketni upitnik. Upitnik je anonimna i dobrovoljna te mu je lako pristupiti. Kako je danas internet dostupan svim ljudima neovisno o dobi i mjestu boravka odlučila se za takvu vrstu upitnika. Ispitanici su mogli u samo par klikova završiti anketu. Upitnik je imao 12 pitanja od kojih su većina, odnosno 10 od njih bila na odabir odgovora, jedno pitanje na ispunjavanje i jedno pitanje kao ocjena sveukupnog zadovoljstva kod stomatologa gdje se mogao izabrati broj od 1 do 5 (5 kao najviša ocjena). Prikupljeni podaci su odmah obrađeni u obrascu online upitnika „Google Forms“ gdje autorica upitnika može odmah vidjeti statistiku svih odgovora, grafove i tablice. Također, odgovori su unešeni u vlastitu bazu podataka u Microsoft Office Excel. Prikupljeni podaci su prikazani grafikonomima i numerički. Prikupljeni numerički podaci su prikazani kao učestalost događaja na ukupan broj ispitanika (frekvencija) i izraženi u postotku (%) te tako uspoređivani i interpretirani. Statistički značajna razlika je prihvaćena ukoliko je nakon statističke obrade (Chi-square test) varijabla p bila < 0.05 .

REZULTATI

Anketu je ispunilo 302 ispitanika. Svi anketni listići su bili korektno ispunjeni i uzeti su u analizu. Između ispitanicima je bila podjednaka zastupljenost žena i muškaraca. Najmlađi ispitanik je bio sa navršenih 18 godina, a najstariji sa 80. Prosječna dob ispitanika je bila 47 godina za žene, i 50 godina za muškarce.



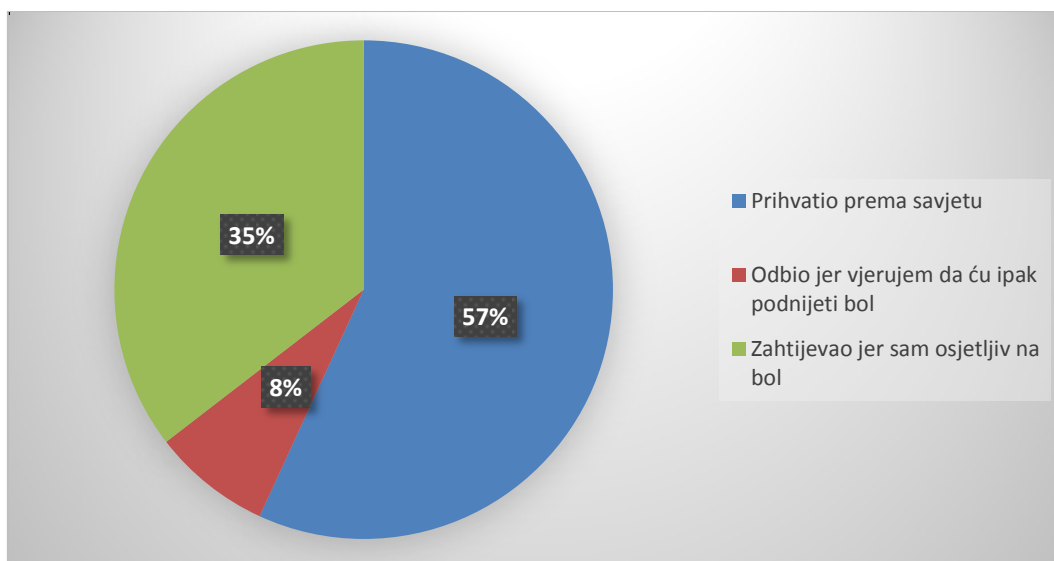
Grafikon 1. Razlog anketiranih ispitanika za odlazak stomatologu

Iz grafikona 1 možemo vidjeti da je od 302 ispitanika čak 163 ispitanika (54 %) u istraživanom periodu unutar mjesec dana odlazilo stomatologu preventivno zbog redovne kontrole zuba koje nisu bolne te uobičajeno, nije bila potrebna primjena lokalne anestezije ($p < 0.001$; $\chi^2 = 33.6$).

Od 302 ispitanika, ukupno je 139 ispitanika (46%) bilo podvrgnuto stomatološkoj intervenciji.

Prvi posjet radi nastale akutne zubobolje zabilježilo je 76 ispitanika (25%) od kojih je samo 12 (4%) riješilo problem sa prvim posjetom. Preostalih 63 ispitanika (21%) je ponovno posjetilo stomatologa zbog nastavka liječenja među kojima je bilo 24 bolesnika (8%) radi protetskih zahvata i/ili ugradnje implantanta.

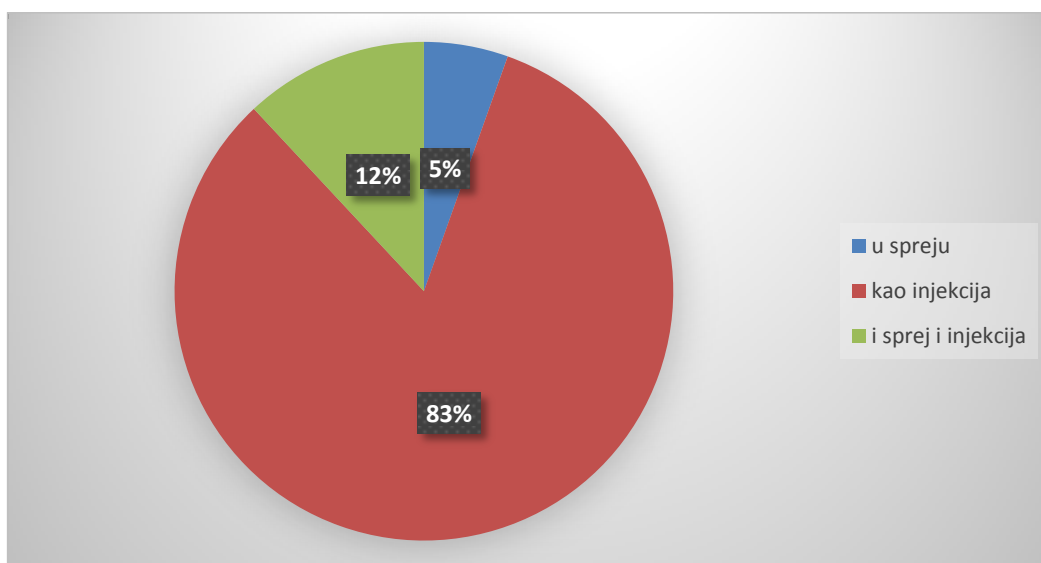
Lokalna anestezija je bila nužna u signifikantnom broju intervencija (77%) ($p < 0.001$; $\chi^2 = 127$). Kod 45 ispitanika (15%) lokalna anestezija nije bila potrebna, dok je 24 ispitanika (8%) odbilo lokalnu anesteziju neovisno o težini stomatološkog postupka.



Grafikon 2. Razlozi zbog kojih su se ispitanici odlučili na lokalnu anesteziju kod stomatološke intervencije.

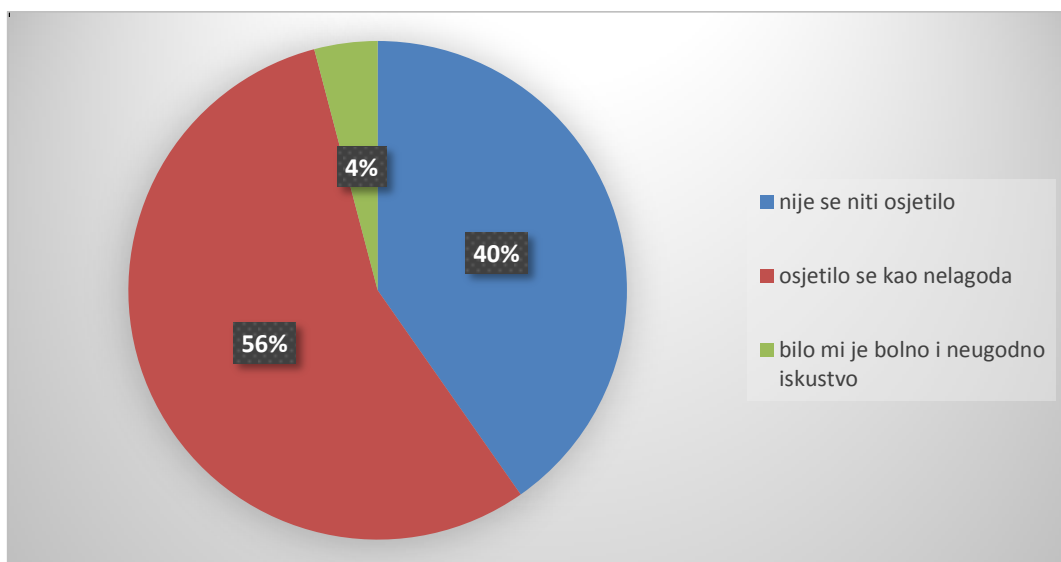
Grafikon 2 nam prikazuje da je statistički značajna većina ispitanika (57%) lokalnu anesteziju ipak prihvatila prema savjetu stomatologa, kada se po njegovoj procjeni očekivao bolniji zahvat u čeljusti ($p < 0.03$, Chi-square=4.56).

Preostali, manji broj ispitanika (43%) su samostalno voljeli odlučiti o primanju lokalne anestezije. Među njima su se istakle dvije grupe ispitanika: jedna većinska (35%), pojačano osjetljivih na bol, koja je unaprijed znala da neće moći podnijeti bol, i druga manjinska skupina ispitanika (8%) koji su odbili anesteziju jer vjeruju da mogu podnijeti bol.



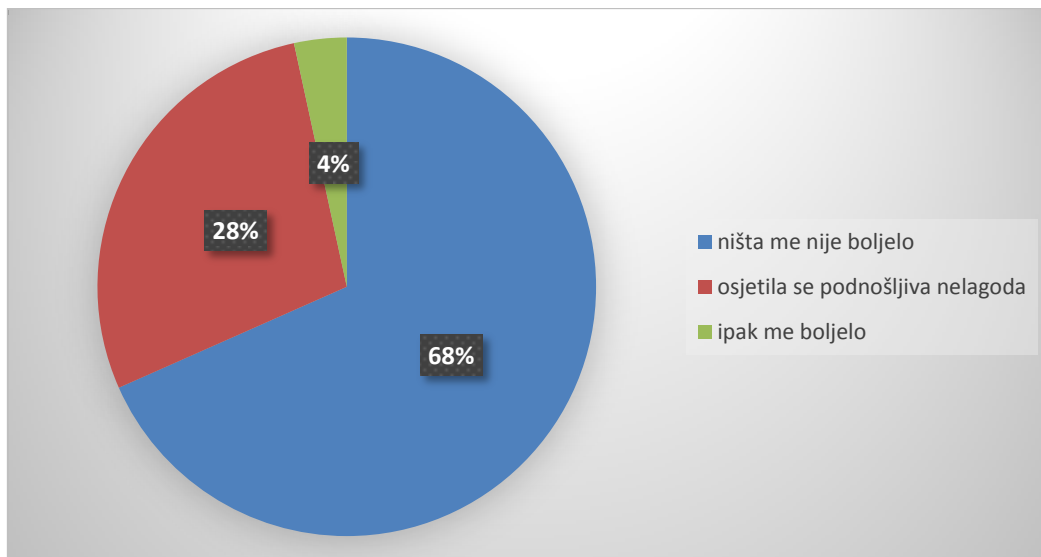
Grafikon 3..Način primjene lokalne anestezije kod ispitanika.

U grafikonu 5 vidimo da je kod većine ispitanika (83 %)($p < 0.001$; $\chi^2 = 256$) anestezija primijenjena u obliku injekcije, kod 12 % i kao sprej i kao injekcija, a tek u 5 % ispitanika samo kao sprej.



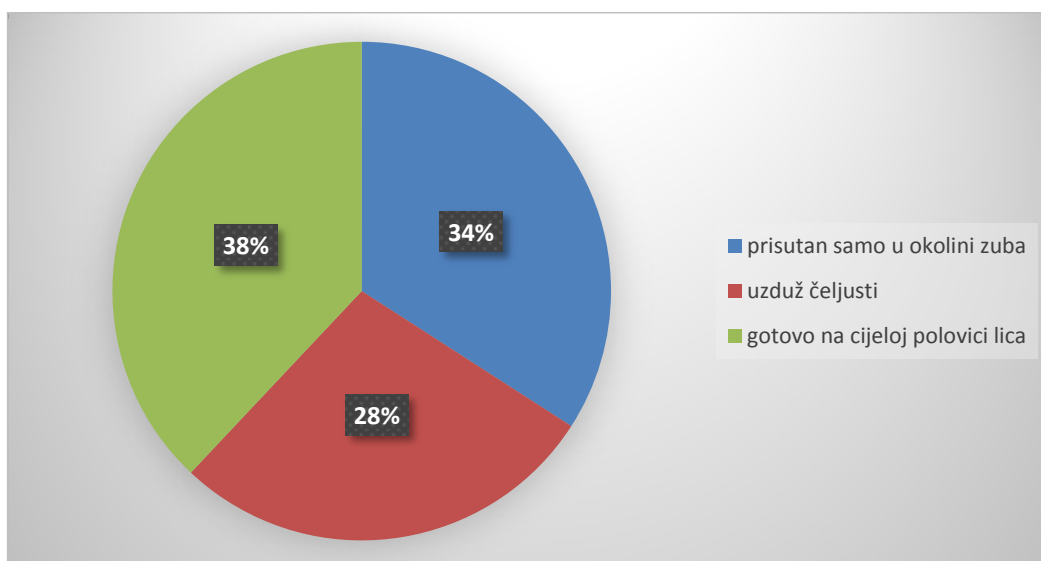
Grafikon 4. Ocjena bolnosti same primjene lokalnog anestetika kod stomatoloških ispitanika

Statistički značajan broj ispitanika (56 %)($p < 0.011$; $\chi^2 = 6.40$) je prema grafikonu 4 odgovorilo da su osjetili nelagodu tokom primjene lokalne anestezije, 40 % nije niti osjetilo a 4 % ispitanika se izjasnilo da im je primjena lokalnog anestetika bilo bolno i neugodno iskustvo.



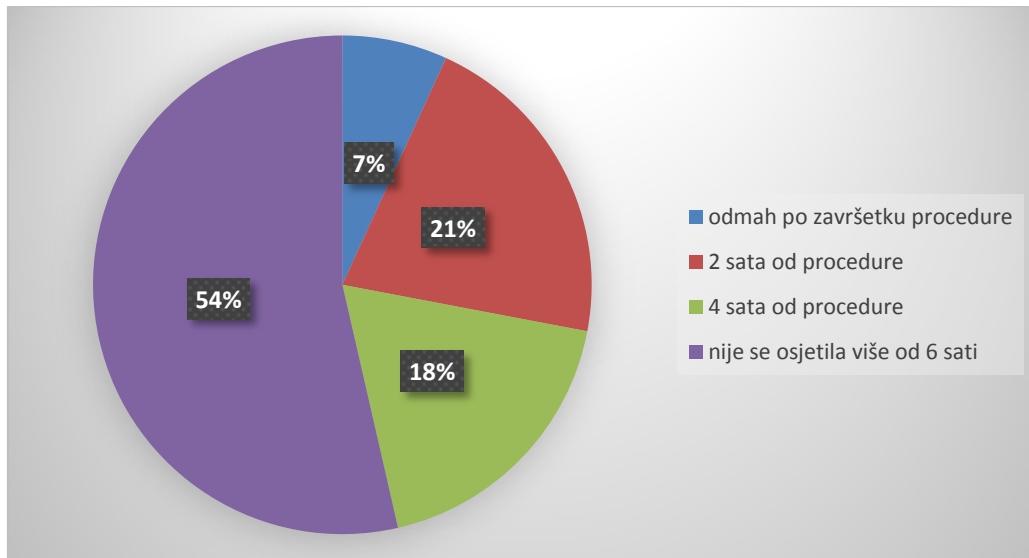
Grafikon 5 Ocjena ispitanika o bolnosti stomatološke intervencije nakon primijenjene lokalne anestezije.

Iz grafikona 5 je vidljivo da je ipak značajna većina od 68 % ispitanika odgovorila da ih ništa nije boljelo nakon što su primili lokalnu anesteziju ($p < 0.0001 < \text{chi-square} = 40.5$). Podnošljivu nelagodu osjetilo je 28 % ispitanika, a 4 % ispitanika se izjasnilo da ih je ipak boljelo.



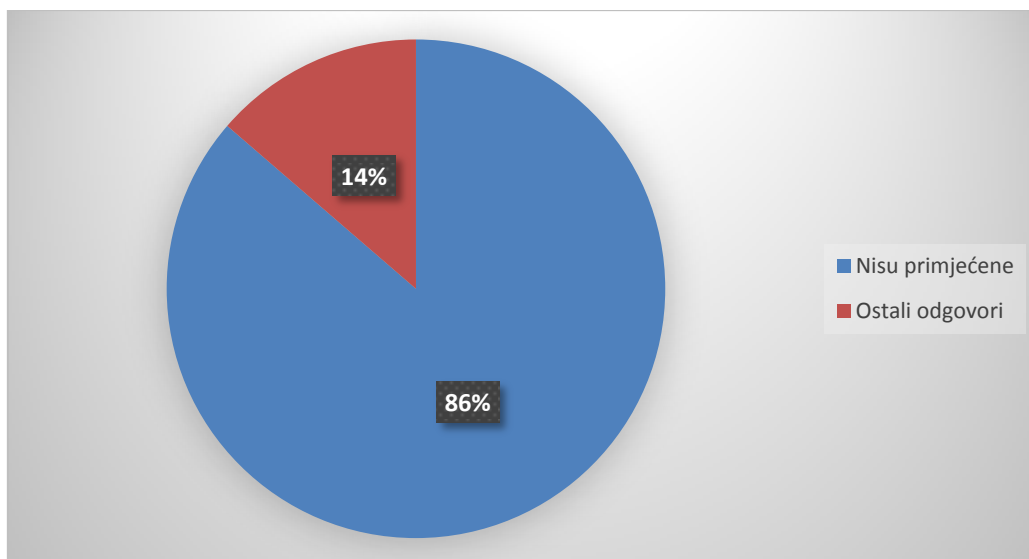
Grafikon 6. Gdje je bio prisutan osjećaj utrnulosti?

Grafikon 8 prikazuje da je 34 % ispitanika je odgovorilo da su nakon primjene lokalnog anestetika osjetili utrnulost samo u okolini zuba. Nešto je više ispitanika (38 %) osjetilo utrnulost u gotovo cijeloj polovici lica u usporedbi sa 28 % ispitanika koji su imali utrnulost uzduž cijele čeljusti, no bez potvrđene statističke značajnosti ($p = 0.059 < \text{chi-square} = 3.57$).



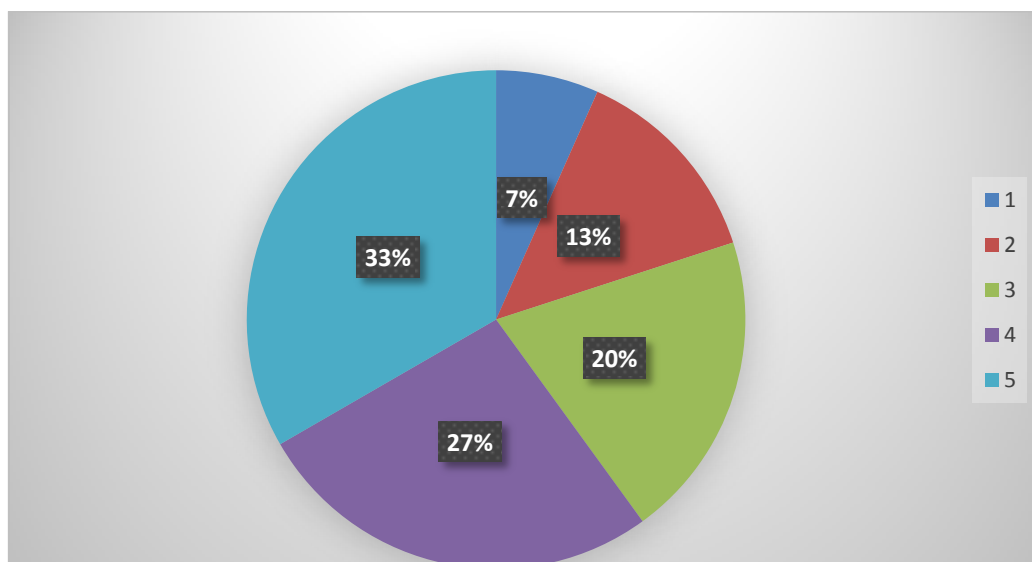
Grafikon 7. Vrijeme kada su ispitanici ponovo osjetili bol nakon primjene lokalnog anestetika

Nakon primjene lokalnog anestetika tijekom stomatološke intervencije najveći je broj ispitanika (54%) odgovorilo da nisu osjetili bol više od 6 sati, ili je uopće nisu osjetili i to uz značajnu statističku značajnost u odnosu na ostale ispitanike ($p < 0.0001$; $\chi^2 = 51.9$) od kojih su 21% osjetili bol 2 sata nakon procedure, 18% 4 sata od procedure i 7% odmah po završetku procedure.



Grafikon 8. Primijećene neželjene pojave nakon primjene lokalne anestezije tijekom stomatoloških intervencija

od 139 anketnih ispitanika koji su primili lokalnu anesteziju 86% je odgovorilo da nisu primijetili nikakve neugodne pojave tijekom lokalne anestezije. Međutim, 14% je osjetilo određene neželjene senzacije i to: uzlupanost srca, nemogućnost govora, osjećaj natečenosti, bol, osjećaj nemogućnosti gutanja, ugriz za jezik ili obraz i sl.



Grafikon 9. Sveukupna ocjena uspješnosti kupiranja boli u odnosu na proceduru radi koje su ispitanici bili kod stomatologa.

Od 139 ispitanika (33 %) je dalo ocjenu 5, devedeset ispitanika (27 %) ocjenu 4, a 48 ispitanika (20 %) je dalo ocjenu 3. Nezadovoljavajuće ocjene je dalo 13% (ocjena 2) i 7% anektnih ispitanika (ocjena 1).

RASPRAVA

Podaci su analizirani i obrađeni pomoću anketnog upitnika sastavljenog od 12 pitanja.

Iz dobivenih podataka možemo reći da od 302 ispitanika koji su sudjelovali u ovoj anketi, većina ljudi nema neugodnih nuspojava od lokalne anestezije koja se primjenjiva u stomatologiji. Bitno je znati da je obveza svakog doktora dentalne medicine ili druge stručne osobe koja je rabila anestetik i primijetila nuspojavu ili komplikaciju da to prijavi u HALMED (Hrvatska agencija za lijekove i medicinska sredstva). Nažalost, registri komplikacija i nuspojava u Republici Hrvatskoj nisu uređeni te se ne možemo pozivati na egzaktne brojeve i statistiku, međutim, samo osobe koje svakodnevno rabe lokalne anestetike znaju da su komplikacije moguće i da se događaju.

Od 14 % koji su odgovorili na 10. pitanje u anketnom upitniku, odnosno jesu li primijetili neugodne pojave tokom anestezije, nekoliko odgovora se odnosilo na osjećaj utrnulosti i gušenja, samo dvoje na bol, jedna osoba na uzlupanost srca i osjećaja otečenosti.

Iz dobivenih rezultata možemo vidjeti da je rad uz lokalnu anesteziju puno ugodniji i za pacijenta i za stomatologa, pošto je 68 % ispitanika odgovorilo da nisu ništa osjećali tokom procedure. Poznato je da većina ljudi današnjice dentalnoj medicini pristupaju sa strahom zbog prijašnjih iskustava, stoga je vrlo bitno pacijentu osigurati bezbolno i sigurno okruženje u kojem se nalaze. Posao je i doktora dentalne medicine i medicinske sestre otkloniti strah i sumnje pacijenta o bilo kojoj proceduri koja će se raditi, a tako i o primjeni lokalne anestezije.

Bitno je napomenuti pacijentima prije samog rada da moraju obavijestiti stomatologa o eventualnim alergijama na anestetike te također o bolestima od kojih boluju a koje mogu utjecati na samo zdravlje bolesnika ukoliko se primjeni lokalna anestezija. U to spadaju bolesnici oboljeli od dijabetesa, blage hipertenzije, anemije, pretilosti, kroničnog bronhitisa, angina pectoris, KOPB, teška srčana bolest, raniji infarkt miokarda, kongestivno zatajenje srca, akutni koronarni sindrom, bubrežno zatajenje, jetrena insuficijencija, endokrina insuficijencija, umirući bolesnici ili bolesnici kojima je utvrđena smrt mozga. Također djeca i stariji ljudi zbog smanjenje tjelesne mase i sporijeg metabolizma zahtijevaju dodatni oprez bez obzira pripadaju li skupini zdravih ljudi. Sve pacijente koji spadaju u rizične skupine radi sigurnosti bolje je zbrinjavati u polikliničko-konzilijarnim ili bolničkim uvjetima.

Također je bitno steći povjerenje pacijenta prije samog zahvata i svakom pacijentu treba pristupati individualno.

Pošto sam osobno radila u stomatološkoj ambulanti u periodu od 2 godine, te sam svakodnevno prisustvovala primjeni lokalne anestezije, mogu reći da su komplikacije bile jako rijetke te su većinom bile povezane sa strahom prema stomatolozima i to od strane starijih osoba koje su se kroz 20. stoljeće susretale sa stomatolozima koji su izvodili procedure bez anestezije te su im samim time ostavili vidnu traumu u vidu dentalne medicine i općenito dodira sa usnom šupljinom. Roditelji isto igraju ključnu ulogu u odnosu djeteta prema stomatologu te im jako često znaju prenijeti svoju fobiju prema stomatolozima. Bitno je spretno rukovati sa instrumentarijem za primjenu lokalne anestezije te također dobro poznavati anatomiju gornje i donje čeljusti zbog prevencije nastanka komplikacija kao što su lom igle, bezbolnost i ostalo.

Svakog roditelja koji nosi fobiju prema stomatolozima u sebi treba educirati o suvremenim metodama dentalne medicine te ga ohrabriti o redovitim kontrolama djeteta da se stekne navika dolazaka i samim time otkloni bilo kakva sumnja ili strah prema postupcima rada.

Trudnicama i dojiljama je preporučeno da se svi elektivni stomatološki zahvati ne obavljaju u prvom i zadnjem tromjesečju trudnoće jer lokalni anestetici pripadaju skupini B lijekova za trudnoću.

ZAKLJUČAK

Rezultati pokazuju da su ispitanici većinskim dijelom zadovoljni primjenjivanjem lokalne anestezije u stomatologiji te da su komplikacije i nuspojave u malom postotku.

U današnje vrijeme, mogućnost eliminacije boli prilikom stomatoloških intervencija je često osnovni zahtjev da se intervencije uopće i izvedu. Srećom, postoji puno vrsta lokalnih anestetika te suvremenih metoda analgezije pacijenata poput kompjutorski kontroliranih sustava za administraciju lokalne anestezije.

Nažalost, ovakve vrste anketnih upitnika su rijetke te smatram da bi ovo područje trebalo više istraživati zbog daljne sigurnosti pacijenata, nuspojava i komplikacija koje se mogu dogoditi tokom lokalne anestezije.

LITERATURA

- [1] Gabrić D, Vučićević B V, Katanec D, Filipović I.Šutej I, Lokalna anestezija u dentalnoj medicini. Medicinska naklada Zagreb, Zagreb 2015
- [2] Keros J., Mihelčić Z., Kobler P., Razvoj anestezije u stomatologiji, Zagreb, Zagreb 1997.
- [3] Olch PD. William S. Halsted and local anesthesia Anesthesiology 1975.
- [4] Katzung BG, Masters SB, Trevor AJ, Temeljna i klinička farmakologija. 11. Izd. Medicinska naklada Zagreb, 2011
- [5] Malamed SF, Handbook of local anesthesia, 5th ed. St Louis: Elsevier Mosby, 2012.
- [6] Heavner JE, Local anesthetics, Curr Opin Anaesthesiol, 2007.
- [7] Kuna T., Lokalne komplikacije pri anesteziji, Stomatološki fakultet Sveučilišta u Zagrebu, 2002.
- [8] Kleber CH, Intraosseous anesthesia: implications, instrumentation and techniques, J Am Dent Assoc, 2003.
- [9] Adriani J, Dalili H, Penetration of local anesthetic through epithelial barriers, Anesth Analg, 1971.
- [10] Auluck A, Pai KM, Mupparapu M, Multiple mandibular nerve canals: radiographic observations and clinical relevance; report of 6 cases, Quintessence Int, 2007.
- [11] Ashkenazi M, Blumer S, Eli I, Effectiveness of computerized delivery of intrasulcular anesthetic in primary molars, J Am Dent Assoc, 2005.
- [12] Brown R, Intraosseous anesthesia: a review, J Calif Dent Assoc, 1999.
- [13] Harn SD, Durham TM, Callahan BP, Kent DK, The triangle of safety: a modified posterior superior alveolar injection technique based on anatomy of the PSA artery, Gen Dent, 2002.
- [14] Hawkins JM, Isen D, Maxillary nerve block: the pterygopalatine canal approach, J Calif Dent Assoc, 1998.
- [15] Friedman MJ, Hochman MN, P-ASA block injection: a new palatal technique to anesthetize maxillary anterior teeth, J Esthet Dent, 1999.
- [16] Akinosi JO, A new approach to the mandibular nerve block, Br J Oral Surg, 1977.
- [17] Hillerup S, Jensen R, Nerve injury caused by mandibular block analgesia, Int J Oral Maxillofac Surg, 2006.

- [18] Jung IY, Kim ES, Lee CY, Lee SJ, An evaluation of buccal infiltrations and inferior alveolar nerve blocks in pulpal anesthesia for mandibular first molars, *J Endod*, 2008.
- [19] Nist RA, Reader A, Beck M, Meyers WJ, An evaluation of the incisive nerve block and combination inferior alveolar and incisive nerve blocks in mandibular anesthesia, *J Endod*, 1992.
- [20] Malamed SF, The Gow-Gates mandibular block: evaluation after 4275 cases, *Oral Surg*, 1981.
- [21] Sisk AL, Evaluation of the Akinosi mandibular block technique in oral surgery, *J Oral Maxillofac Surg*, 1986.
- [22] Loomer PM, Perry DA, Computer-controlled delivery versus sryinge delivery of local anesthetic injections for therapeutic scaling and root planing, *J Am Dent Assoc*, 2004.
- [23] Yagiela JA, Recent developments in local anesthesia and oral sedation, *Compend Contin Educ Dent*, 2004.
- [24] Zanette G, Facco E, Bazzato MF, Berengo M, Electronic dental anesthesia for third inferior molar surgery, *Minerva Stomatol*, 2007.

PRILOG

Anketni upitnik

1. <https://docs.google.com/forms/d/1QPMOY-g4fncLwbHwKitohQdkf5tZYzY1L6QiN8UlyQ/edit#responses>